This is a digital copy of a book that was preserved for generations on library shelves before it was carefully scanned by Google as part of a project to make the world's books discoverable online.

It has survived long enough for the copyright to expire and the book to enter the public domain. A public domain book is one that was never subject to copyright or whose legal copyright term has expired. Whether a book is in the public domain may vary country to country. Public domain books are our gateways to the past, representing a wealth of history, culture and knowledge that's often difficult to discover.

Marks, notations and other marginalia present in the original volume will appear in this file - a reminder of this book's long journey from the publisher to a library and finally to you.

Usage guidelines

Google is proud to partner with libraries to digitize public domain materials and make them widely accessible. Public domain books belong to the public and we are merely their custodians. Nevertheless, this work is expensive, so in order to keep providing this resource, we have taken steps to prevent abuse by commercial parties, including placing technical restrictions on automated querying.

We also ask that you:

+ *Make non-commercial use of the files* We designed Google Book Search for use by individuals, and we request that you use these files for personal, non-commercial purposes.
+ *Refrain from automated querying* Do not send automated queries of any sort to Google's system: If you are conducting research on machine translation, optical character recognition or other areas where access to a large amount of text is helpful, please contact us. We encourage the use of public domain materials for these purposes and may be able to help.
+ *Maintain attribution* The Google "watermark" you see on each file is essential for informing people about this project and helping them find additional materials through Google Book Search. Please do not remove it.
+ *Keep it legal* Whatever your use, remember that you are responsible for ensuring that what you are doing is legal. Do not assume that just because we believe a book is in the public domain for users in the United States, that the work is also in the public domain for users in other countries. Whether a book is still in copyright varies from country to country, and we can't offer guidance on whether any specific use of any specific book is allowed. Please do not assume that a book's appearance in Google Book Search means it can be used in any manner anywhere in the world. Copyright infringement liability can be quite severe.

About Google Book Search

Google's mission is to organize the world's information and to make it universally accessible and useful. Google Book Search helps readers discover the world's books while helping authors and publishers reach new audiences. You can search through the full text of this book on the web at http://books.google.com/

UC-NRLF
B 3 745 329

UNIVERSITY OF CALIFORNIA
MEDICAL CENTER LIBRARY
SAN FRANCISCO



University of California
LIBRARY
Medical Department
2586

Archiv

für

pathologische Anatomie und Physiologie

und für

klinische Medicin.

Herausgegeben

von

Rudolf Virchow.

Band 151.

Folge XV. Band I.

Mit 12 Tafeln und 12 Textfiguren.

Berlin,

Druck und Verlag von Georg Reimer.

1898.

Inhalt des 151. Bandes.

Erstes Heft (12. Januar).

Seite

I. Die neue Folge der Bände des Archivs für pathologische Anatomie und Physiologie und für klinische Medicin von Rud. Virchow. 1

II. Zur Kenntniss der Histolyse. (Aus dem Pathologischen Institut zu Halle a. S.) Von Dr. med. W. Noetzel, ehem. I. Assistenten am Pathologischen Institut zu Halle a. S. 7

III. Stoffwechselversuche bei Leukämie und Pseudoleukämie. (Aus der medicinischen Klinik des Herrn Prof. Dr. Eichhorst in Zürich.) Von Dr. W. v. Moraczewski, Chem. Assistenten der Klinik. 22

IV. Quergestreifte Muskelfasern in der Uteruswand. (Aus dem Pathologisch-anatomischen Institut zu Heidelberg.) Von Dr. Alex. Nehrkorn, II. Assistenten des Instituts. (Hierzu Taf. I. Fig. 1.) 52

V. Persistenz des Sinus uro-genitalis. Atresia vaginae. Pyometra. (Aus dem Pathologisch-anatomischen Institut zu Heidelberg.) Von Dr. Alex. Nehrkorn, II. Assistenten des Instituts. (Hierzu Taf. I. Fig. 2.) 63

VI. Ueber rückläufigen Transport von Geschwulsttheilen in Herz- und Lebervenen. Von Prof. Dr. Paul Ernst, Assistenten

~~205378~~

115465

Seite

am Pathologischen Institut zu Heidelberg. (Mit 1 Textabbildung.) 69

VII. Abstammung und Entstehung der rothen Blutzelle. (Aus dem Pathologischen Institut zu Berlin.) Eine cytologisch-mikroskopische Studie von Dr. A. Pappenheim. (Hierzu Taf. II und 2 Textabbildungen.) 89

VIII. Das Colostrum. (Aus der Pathologisch-anatomischen Anstalt des Krankenhauses am Urban in Berlin. Prosector Dr. C. Benda.) Von Dd. med. E. Unger. (Hierzu Taf. III.) 159

IX. Zur künstlichen Athmung. Von Prof. Dr. Max Schüller in Berlin. 176

Berichtigungen zum Supplementheft des 149. Bandes. 180

Zweites Heft (11. Februar).

X. Ueber die numerischen Schwankungen der Kerne in den quergestreiften Muskelfasern des Menschen. (Aus dem Institut für allgemeine Pathologie an der K. Universität zu Siena.) Von Prof. B. Morpurgo und Dr. F. Bindi. 181

XI. Das Verhalten der linken Herzkammer bei den Erkrankungen der Valvula mitralis. Von Dr. R. Oestreich, Privatdocenten und Assistenten am Pathologischen Institut zu Berlin. . . 189

XII. Zur Biologie der Leukocyten. (Aus dem Laboratorium der III. med. Klinik des Herrn Geh.-Rath Prof. Senator.) Von Dr. A. Loewy, Privatdocenten an der Universität, und Dr. Paul Friedr. Richter, Assistenten der Klinik in Berlin. . 220

XIII. Ueber Tubo-Ovarialcysten. Von Prof. F. Wilh. Zahn in Genf. (Hierzu Taf. IV und V.) 260

XIV. Ueber Meningo-Encephalitis haemorrhagica. Von Prof. Dr. Hermann Eichhorst in Zürich (Hierzu Taf. VI.) . . . 285

XV. Zur Lehre von der Parenchymzellen-Embolie der Lungenarterie. (Aus dem Institut für pathologische Anatomie an der Kaiserlichen Medicinischen Militär-Akademie zu St. Petersburg, Director Prof. Dr. K. N. v. Winogradow.) Von Dr. Alexander Maximow. (Hierzu Taf. VII.) 297

XVI. Ueber die hyalinen Körper der Magen- und Darmschleimhaut. (Aus dem Neuen allgemeinen Krankenhause in Nürnberg.)

Seite

Von Dr. Ch. Thorel, Prosector am städt. Krankenhause in Nürnberg. (Hierzu Taf. VIII.) 319

XVII. Beiträge zur Kenntniss des Nervensystems und der Netzhaut bei Anencephalie und Amyelie. (Aus den pathologisch-anatomischen und anatomischen Instituten der Universität Lund.) Von Karl Petrén, Docenten an der Universität, und Gustaf Petrén, Assistenten am anatomischen Institut, Lund. (Hierzu Taf. IX.) 346

XVIII. Besprechung.

A. Woinitsch-Sianoschensky, Die Operation der Eröffnung des Herzbeutels und ihre anatomischen Grundlagen. 380

Drittes Heft (7. März).

XIX. Ueber Bau, Wachsthum und Genese der Angiome, nebst Bemerkungen über Cystenbildung. Von Prof. Dr. Ribbert in Zürich. 381

XX. Untersuchungen über den Einfluss acuter und chronischer Allgemeinerkrankungen auf die Testikel, speciell auf die Spermatogenese, sowie Beobachtungen über das Auftreten von Fett in den Hoden. (Aus der anatomischen Anstalt des städt. Krankenhauses am Friedrichshain. Prosector Prof. Dr. Hansemann.) Von Dr. Hermann Cordes. 402

XXI. Ueber Brachydactylie und Hyperphalangie. (Aus der Kgl. Universitäts-Poliklinik für orthopädische Chirurgie in Berlin.) Von Dr. Joachimsthal, Privatdocenten an der Universität zu Berlin. (Mit 7 Textabbildungen.) 429

XXII. Beiträge zur Kenntniss des Nervensystems und der Netzhaut bei Anencephalie und Amyelie. (Aus den pathologisch-anatomischen und anatomischen Instituten der Universität Lund.) Von Karl Petrén, Docenten an der Universität, und Gustaf Petrén, Assistenten am anatomischen Institut, Lund. (Schluss von S. 379.) (Mit 2 Textabbildungen.) 438

XXIII. Zur Actinomyces-Frage. (Zugleich eine Entgegnung an Herrn Dr. van Niessen.) Von Prof. Max Wolff und Prof. James Israel in Berlin. 471

XXIV. Ueber Eisenresorption und Ausscheidung im menschlichen und thierischen Organismus. (Aus der medicinischen Universitätsklinik zu Zürich. Director: Prof. Dr. Eichhorst.) Von Dr. A. Hofmann, I. Assistenzarzt. (Hierzu Taf. X.) 488

Seite

XXV. Zur Aetiologie der „zapfenförmigen Fortsätze“ am Kleinhirn. Von Dr. W. Ophüls, Assistenten am Pathologischen Institut zu Göttingen. (Hierzu Taf. XI und XII.) 513

XXVI. De ossificatione pathologica. Autore Rudolfo Virchow. 1847. 538

XXVII. Ueber Knochenmarkgewebs-Embolie. Von Prof. Dr. O. Lubarsch in Rostock. 546

Bemerkung zu Tafel VIII dieses Bandes. Von Dr. Thorel. 550

LIBRARY OF THE UNIVERSITY OF CALIFORNIA

Archiv
für
pathologische Anatomie und Physiologie
und für
klinische Medicin.

Bd. 151. (Funfzehnte Folge Bd. I.) Hft. 1.

I.

Die neue Folge der Bände des Archivs für pathologische Anatomie und Physiologie und für klinische Medicin

von Rud. Virchow.

Dieses Archiv beginnt mit dem vorliegenden Hefte die 15. Folge seiner Bände. Es hat damit bei Weitem mehr erreicht, als auch die kühnste Erwartung bei seinem Erscheinen hätte vermuthen können. Denn damals leitete es die Berechtigung seines Auftretens aus der Dürftigkeit der deutschen medicinischen Presse ab. In der That fanden seine Gründer in keiner der bestehenden Zeitschriften für ihre Arbeiten Aufnahme. Auch war es eine offenkundige Thatsache, dass wir hinter der Presse der Nachbarvölker zurückgeblieben waren, und nicht bloss hinter der Presse, sondern hinter dem Entwickelungsgange der medicinischen Wissenschaft überhaupt. Daher wurde die Gründung des Archivs als ein Act der Befreiung aufgenommen; sie wurde das Signal zu der Eröffnung eines neuen Weges, der nicht nur die medicinische Forschung zu selbständiger Action führen, sondern auch den fast gänzlich verloren gegangenen Zusammenhang mit den Naturwissenschaften herstellen sollte.

Auf dieser Seite hatten wir nur eine, aber auch eine recht starke Deckung. Es war das von einer Succession der bedeutendsten

deutschen Forscher geschaffene und fortgeführte Archiv für Anatomie und Physiologie und für wissenschaftliche Medicin, welches damals unser grosser Lehrmeister Johannes Müller leitete. Unser Archiv hat die Aufgabe, welche Müller's Archiv in so ruhmvoller Weise verfolgte, in einzelnen Richtungen aufgenommen, in anderen beträchtlich erweitert, aber es hat nie die Linie verlassen, welche unser unvergesslicher Lehrer vorgezeichnet hatte. Als unsere Aufgabe erkannten wir, nicht nur den Aerzten die Erfahrungen der wissenschaftlichen Forschung näher zu bringen, was bei dem beschränkten Leserkreise von Müller's Archiv nur sehr unvollkommen erreicht worden war, sondern vor Allem die Pathologie selbst zu einer Wissenschaft umzugestalten und ihr eine unabhängige Stellung neben der Physiologie zu erringen. Scheinbar konnte das als ein Gegensatz aufgefasst werden. In Wirklichkeit ist es niemals der Fall gewesen. Im Gegentheil, es bewährte sich, was schon Haller gesagt hatte: Pathologia physiologiam illustrat, und so konnte es nicht ausbleiben, dass selbst die jüngeren Physiologen, welche neue Wege betraten, die Spalten unseres Archivs aufsuchten, um darin ihren Standpunkt unbefangen zu erörtern. Dasselbe kann von den Anatomen, inbesondere von den Histologen gesagt werden, für welche unser Journal schnell ein bevorzugter Platz wurde.

Es war jedoch stets das Programm unserer Redaction, diejenigen anatomischen und physiologischen Arbeiten zu bevorzugen, welche eine directe Beziehung zu der ärztlichen Praxis hatten, oder, wie wir es ausgedrückt hatten, welche die klinische Medicin berührten. Gerade in jener Zeit begann die Klinik jene erfolg- und ruhmreiche Entwickelung, welche die Methode der Betrachtung, der Untersuchung und der Behandlung in wenigen Decennien von Grund aus umgestaltet hat. Die Spuren dieser fortschreitenden Umgestaltung sind in keiner Zeitschrift so klar zu verfolgen, wie in den Jahrgängen unseres Archivs. Jede neue Seite der Betrachtung wurde hier alsbald sichtbar. Ein grosse Reihe von Einzeluntersuchungen ging aus dem gemeinsamen Schoosse der inneren Medicin und der Chirurgie hervor und sehr bald erschienen bis dahin fast ganz unbekannte Specialitäten mit dem Anspruche, ihre besondere Stellung einzunehmen. So ist es geschehen, dass unser Archiv für viele

der neu aufkeimenden Wissenschaftszweige ein erstes Asyl wurde. Hier fanden der junge Laryngologe und der Otiatriker, der Dermatologe und der Pharmakologe, der physiologische Chemiker und der heranreifende Gerichtsarzt, der Neurologe und der Psychiatriker einen erwünschten Platz, um neue Methoden und Erfahrungen in die Oeffentlichkeit einzuführen.

Freilich war nicht für alle Wünsche Platz. Sehr bald trat das Bedürfniss hervor, die medicinische Publicistik zu erweitern. Das Archiv, das einige Jahre hindurch in zwanglosen Heften und in einer beschränkten Anzahl von Bänden erschienen war, ist dem entsprechend vergrössert worden. An die Stelle zwangloser Hefte trat ein in regelmässigen Zeiträumen erscheinendes Journal. Nach und nach sind auch die Publicationszeiten verkürzt worden, so dass endlich Monatshefte, die alljährlich 4 Bände füllten, eingerichtet werden konnten. Allein auch das genügte der immer mehr zunehmenden Zahl der wissenschaftlichen Arbeiter nicht; es entstanden neue Zeitschriften, insbesondere für die Specialitäten, und es hat nicht sehr lange gedauert, bis jede Specialität ihr besonderes Journal, manche sogar mehrere, besass. Ein Blick auf die über alle Berechnung hinaus grosse Anzahl dieser Special-Publicationen genügt, um zu zeigen, dass ein einziges Journal ausser Stande gewesen wäre, diese Fülle zu bewältigen. Es hätte einen so monströsen Umfang erreichen müssen, dass seine Erwerbung für grosse Kreise dadurch unmöglich gemacht worden wäre. Ich musste es daher ablehnen, mir das Ziel einer auch nur approximativen Vereinigung so weiter und divergenter Ziele vorzustecken, und auch gegenwärtig muss ich dabei beharren, dass ich über das erreichte Maass, das übrigens durch eine Reihe von Supplementheften längst überschritten ist, nicht erheblich hinausgehen kann.

Man mag das Uebermaass des jetzt herrschenden Specialismus beklagen, aber es lässt sich durch künstliche Mittel nicht beschränken. Vielleicht wird man aus der Erfahrung lernen, dass auch der Specialismus seine Grenzen haben muss, und dann wird eine weise Beschränkung möglicherweise dahin führen, eine spontane Verdichtung in die wissenschaftliche Journalistik einzuführen. Für jetzt giebt es nach meiner Erfahrung

nur einen Weg, um wenigstens eine Annäherung an den erwünschten und meiner Ansicht nach nothwendigen Zustand einer Concentration der Drucksachen herbeizuführen, und das ist die Reduction des ungebührlich angewachsenen Umfanges der einzelnen Veröffentlichungen auf ein bescheideneres, aber zugleich inhaltsreicheres Maass.

Ein periodisches Journal kann schon seiner Natur nach keine Sammlung von Denkschriften, oder, um verständlicher zu sprechen, von Mémoires sein. Wer, um sein Wissen unter die Leute zu bringen, dazu ein Mémoire von 5, 6 Druckbogen und mehr gebraucht, der muss entweder ein besonderes Heft für sich herausgeben, oder er muss sich einen Platz in den Mémoires einer grösseren Gesellschaft oder einer öffentlichen Institution suchen. Im letzteren Falle wird er freilich in der Regel auf schnelle, jedenfalls auf regelmässige Publication in periodischen Zeiträumen verzichten müssen, und man wird ihm wohl den Rath ertheilen dürfen, eine besondere Brochüre oder ein wirkliches Buch zu schreiben. Ein Abonnentenkreis, der seine Betheiligung von der Festsetzung des Preises und dem Einhalten bestimmter Zeiten der Publication abhängig macht, — und das kann man billigerweise niemandem verdenken, — wird für eine beliebig grosse Zeitschrift mit wechselnden Preisen entweder gar nicht, oder doch nur in sehr mässiger Zahl zu haben sein.

Die Frage nach der Lösung dieser Schwierigkeiten ist in letzter Zeit mit besonderer Gewalt in den Vordergrund getreten. Unverkennbar hat der zunehmende Specialismus das Bedürfniss nach zusammenfassenden Arbeiten in hohem Maasse gesteigert. Aber die vollkommnere Ausbildung der medicinischen Jugend, welche sie befähigt, auch solchen Gebieten ihre Thätigkeit zuzuwenden, welche über das Gebiet der Specialität hinausliegen, bringt es mit sich, dass jede Specialität Methoden der Untersuchung benutzt, welche einer anderen Richtung der medicinischen Forschung angehören, und dass die Ergebnisse dieser Untersuchung sehr häufig in dem Special-Journal verschwinden oder doch nur einem kleinen Kreise von Interessenten bekannt werden. So ist es mit der pathologisch-anatomischen und mit der bakteriologischen Forschung gegangen. Niemand wird es bestreiten können, dass durch eine so breite Betheiligung

mancher Vortheil erreicht, mancher Fortschritt beschleunigt, manche vergessene Seite der Untersuchung an's Licht gezogen ist. Aber nicht minder ist es klar, dass die Zuverlässigkeit des Wissens sehr gefährdet wird, wenn alle Alles in Angriff nehmen. Dann erhebt sich immer wieder die Sehnsucht nach starken und sachverständigen Händen, in welchen das zerstreute Wissen gesammelt und gesichert werden kann.

Wir haben in den letzten Jahren eine derartige Strömung sich entwickeln und verstärken sehen. Nachdem jede Specialität nicht bloss ihr Journal gegründet hatte, will auch jede ihre Gesellschaft und ihren Congress haben. Es giebt jetzt so viele Gesellschaften und Congresse, dass ein beschäftigter Mann seine freie Zeit ganz darauf verwenden kann, sie zu besuchen, ja dass die freie Zeit dazu kaum mehr ausreicht. Die internationalen Journale und Congresse haben das Maass des Möglichen nicht nur erreicht, sondern auch überschritten. Niemand hat das mehr empfunden, als die eigentlichen Pathologen. Sie sahen mit steigender Besorgniss, dass Aerzte, insbesondere Kliniker, sich immer weiter in pathologisch-anatomische und pathologisch-experimentelle Aufgaben vertieften, ohne dass sie doch dieselben in ihrer Allgemeinheit studirten und in der vergleichenden Untersuchung die Correcturen für ihre oft sehr einseitigen Erfahrungen und Meinungen suchten. Eine so grosse Ausdehnung des Untersuchungsgebietes wird auch niemand von ihnen fordern können; die Ausgleichung wäre nur auf Congressen und in Versammlungen zu finden, welche unter Theilnahme aller Sachverständigen abgehalten werden.

Es gab einmal eine Vereinigung, welche die Tendenz hatte, gemeinsame Berathungen und Discussionen der Sachverständigen herbeizuführen, das war die „Gesellschaft“ der deutschen Naturforscher und Aerzte. Leider hat das seit langer Zeit aufgehört und in den Sitzungen der „Naturforscher-Versammlung“ giebt es keine Discussion mehr. Diese hat sich in die „Sectionen“ zurückgezogen und „Section“ ist meist nur ein anderer Ausdruck für „Specialität“. Mancher Freund des ernsten Fortschrittes hat darüber Klage geführt, aber zu keiner Zeit ist auch nur der Versuch gemacht worden, die „Naturforscher-Versammlung“ oder, wie sie seit einigen Jahren auf meinen Antrag umgestaltet

worden ist, die „Gesellschaft deutscher Naturforscher und Aerzte“ wieder in die einheitliche Form eines berathenden Körpers überzuleiten.

So ist es denn gekommen, dass die Pathologen des wenig fruchtbaren Zusammenseins müde geworden sind und dass sich aus ihrer Mitte der Gedanke erhoben hat, zu einer besonderen „Pathologischen Gesellschaft“ zusammenzutreten, welche ihr Gebiet vor immer weiter gehenden Uebergriffen zu schützen berufen sein würde. Auf der letzten Naturforscher-Versammlung in Braunschweig ist nach langen Berathungen beschlossen worden, eine solche Gesellschaft zu gründen; die definitive Organisation derselben steht noch aus.

Damit ist scheinbar das Gegentheil von dem erreicht, was man suchte: es ist eine weitere Gesellschaft zu den vielen schon bestehenden hinzugekommen und auch ihr wird wahrscheinlich der Vorwurf nicht erspart werden, dass sie eine Specialität sich vorgesetzt habe. Der Umstand, dass sie beschlossen hat, mit der Naturforscher-Versammlung in directem Contact zu bleiben, mag diesen Vorwurf mildern, aber beseitigen wird er ihn nicht, wenigstens nicht eher, als bis es gelungen sein wird, die allgemeine Discussion wieder in ihr Recht zu setzen.

Dafür ist eine weitere Schwierigkeit hervorgetreten: das ist die journalistische. Nicht die schwächsten Stimmen sind es, welche nun auch eine Verdichtung der periodischen und nichtperiodischen Presse verlangen, sei es auf dem Wege der Fusion oder der gewaltsamen Unification. Ich selbst habe mich vor einem solchen Wunsche nicht verschlossen; an meiner Person würde ein neues Unternehmen, welches geeignet wäre, die gewünschte Vereinigung zu schaffen, nicht scheitern. Aber aus Gründen, die schon vorher angedeutet sind, halte ich es vorläufig für ausgeschlossen, an die Stelle von 2 oder 3 Journalen, zu denen natürlich auch dieses Archiv gehören müsste, ein einziges zu setzen. Ja, ich habe die Besorgniss, dass man, wenn man zu einer neuen Gesellschaft, d. h. zu einer neuen Specialisirung, gekommen ist, auf diesem Wege auch zu einem neuen Journal neben den alten gelangen könnte. Die Zukunft wird lehren, ob diese Besorgniss begründet ist.

Jedenfalls sehe ich kein Mittel, eine solche Vermehrung

abzuhalten. Ich bin alt genug, um für mich verzichten, und erfahren genug, um den Gang der Dinge abwarten zu können. Aber vorläufig betrachte ich es als eine Ehrensache, das Archiv fortzuführen und es seiner nationalen und internationalen Stellung würdig zu erhalten. Die „grünen Hefte“, wie meine Gegner in meiner medicinischen Jugend sie mit einigem Ingrimm nannten, werden weiter erscheinen, so lange sie es verdienen. Die Theilnahme so vieler zuverlässiger Freunde, das immer neue Wiedereintreten alter und hochgeschätzter Mitarbeiter gewähren mir die Zuversicht, dass für das Archiv der Abend noch nicht gekommen ist. Sobald ich jedoch sehen werde, dass die Lücke, welche das Verschwinden eines solchen Organs in der medicinischen Journalistik reissen müsste, auf bessere Art ausgefüllt werden kann, bin ich gern bereit, Anderen Platz zu machen.

II.

Zur Kenntniss der Histolyse.

(Aus dem Pathologischen Institut zu Halle a. S.)

Von Dr. med. W. Noetzel,
ehem. I. Assistenten am Pathologischen Institut zu Halle a. S.

Durch den Nachweis der Phagocytose bei der Entwickelung der Echinodermen und Tunicaten und bei der Reduction des Froschlarvenschwanzes hat Metschnikoff[1] zuerst die Aufmerksamkeit der Zoologen und Histologen auf diese Art der physiologischen Rückbildung von Organen und Geweben gelenkt. Die Ergebnisse der Arbeiten von Barfurth[2], Loos[3], Bataillon[4], Eberth[5] und Verfasser[6], welche den Vorgang der Rückbildung des Froschlarvenschwanzes studirten, widersprechen sich zwar in manchen wesentlichen Punkten, stimmen aber darin überein, dass die Zerstückelung der Gewebe und die Auflösung der Gewebstrümmer nicht durch Leukocyten geschieht, wie Metschnikoff geschildert hat. Dieser selbst hat dann

in seiner letzten Publication über diesen Gegenstand seine Auffassung wesentlich modificirt. Er beschränkt darin die Phagocytose auf den Muskelzerfall, der aber auch nicht durch Leukocyten, sondern durch „musculäre Phagocyten“, durch wucherndes Muskelprotoplasma, zu Stande gebracht wird, eine Auffassung, welche wenigstens für den grösseren Theil der Musculatur von Eberth und Verfasser bestätigt werden konnte. Der übrige Theil der zerfallenen Muskeln wird jedenfalls, wie es auch Loos beschrieben hat, durch die Leibesflüssigkeit allein gelöst und beseitigt. Während so für diesen Prozess die phagocytäre Thätigkeit der weissen Blutkörperchen vollkommen widerlegt ist, hat sie nach den Untersuchungen von Kowalewsky[7] und van Rees[8] für die Metamorphose der Fliegenlarven noch unbeschränkte Geltung. Der Gedanke, dass die Gewebsrückbildung in der Muscidenpuppe auch durch Phagocyten herbeigeführt wird, stammt ebenfalls von Metschnikoff, der ihn in seinen ersten Arbeiten über Phagocytose ausgesprochen hat. Ferner hat Weismann[9], dem wir die erste Beschreibung der Muscidenmetamorphose verdanken, bereits die Beobachtung gemacht, dass die Leukocyten im Puppenstadium Anfangs sehr vermehrt sind, gegen das Ende desselben aber abnehmen und dass alsdann massenhaft granulirte Rundzellen, Körnchenkugeln auftreten.

Kowalewsky und van Rees haben dargethan, dass diese „Körnchenkugeln“ nichts Anderes sind, als die mit Muskel- und sonstigen Gewebstrümmern beladenen Leukocyten. Da die beiden Untersucher den Prozess fast ganz übereinstimmend beschrieben, auch in den beigegebenen Abbildungen die weitgehendste Uebereinstimmung zwischen ihnen herrscht, so genügt es, wenn ich die Resultate der jüngeren Arbeit von van Rees kurz wiedergebe. Nach den Ergebnissen dringen die weissen Blutzellen — bei den Insecten die alleinigen corpusculären Bestandtheile des Blutes — in grossen Massen gegen die noch intacten Muskelfasern an, passiren das Sarcolemma und gelangen dann, wobei sie Risse und Spaltungen der Muskeln verursachen, in das Innere der Fasern, zerlegen dieselben in immer zahlreichere und immer kleinere Fragmente und nehmen diese schliesslich in ihr Inneres auf. Der ganze Muskel ist zuletzt „ein Conglomerat von mit verschieden grossen Muskelballen be-

ladenen Leukocyten". Zwischen diesen befrachteten Leukocyten, den „Körnchenkugeln" Weismann's, finden sich allenthalben auch freie Muskelfragmente. Diese sollen nach van Rees später ebenfalls von Leukocyten aufgenommen werden, doch giebt er die Möglichkeit zu, dass die Auflösung derselben auch durch die Wirkung der Körperflüssigkeit allein, ohne Zuthun der Leukocyten erfolgen könne.

Ich benutzte zu meinen Untersuchungen die gewöhnliche Schmeissfliege. Larven sowohl als Puppen wurden von Beginn bis Ende der Entwickelung untersucht.

Bezüglich der Technik befolgte ich, nachdem ich mit den verschiedensten kalten Fixirungsflüssigkeiten schlechte Erfahrungen gemacht hatte, den Vorschlag von van Rees, die Fixirung durch Wasser oder Alkohol, welcher auf die Gerinnungstemperatur des Eiweisses erhitzt war, zu bewerkstelligen. van Rees hebt richtig hervor, dass nur bei heisser Fixirung die ausserordentlich weichen und von einer reichlichen Körperflüssigkeit umgebenen Organe und Gewebe der Larven und Puppen diejenige Consistenz erlangen, die bei der nachherigen Präparation die Erhaltung des natürlichen Situs sichert, indem die Hitze eine absolut feste Gerinnung der reichlichen Körperflüssigkeit herbeiführt. Sämmtliche angewandten kalten Fixirungsflüssigkeiten bewirken nur eine unvollkommene Gerinnung derselben. Die Fixirung durch Hitze hat dafür den Nachtheil, dass sie die Chromatinfiguren mehr oder weniger zerstört und die feineren Contouren der Gewebselemente nicht scharf genug erhält. Bei Betrachtung mit starken Vergrösserungen erscheinen sie verwaschen und so undeutlich, dass z. B. die für die vorliegende Untersuchung sehr wichtige sichere Beurtheilung der Lagerungsbeziehungen zwischen Sarcolyten und Leukocyten nicht immer möglich ist. Diese Mängel bleiben auch dieselben, wenn man statt des Wassers oder der von mir vorgezogenen physiologischen Kochsalzlösung heissen Sublimat oder andere heisse Fixirungsflüssigkeiten benutzt. Es kommen hier offenbar die sonstigen fixirenden Wirkungen des Mediums gar nicht zur Geltung und die erwähnten Schädigungen sind auf die Einwirkung der hohen Temperatur auf das lebensfrische Gewebe zurückzuführen. Etwas geringer sind dieselben, wenn man heissen 70 procentigen Alkohol nimmt. Diesen Schädigungen suchte ich dadurch zu begegnen, dass ich nicht die lebensfrischen Larven und Puppen der Erhitzung unterzog, sondern dieselben für 6—8 Tage in Sublimat einlegte, darauf auswässerte und dann erst in 70 procentigen Alkohol auf kurze Zeit der Eiweissgerinnungstemperatur aussetzte. Meine Erwartung, dass in derart fixirten Geweben die Hitze nicht dieselbe zerstörende Wirkung auf Kernstruktur und Gewebscontouren haben würde, bestätigte sich. Dieselben waren eben so gut erhalten wie bei kalter Fixirung, andererseits durch die nachträgliche Erhitzung die Consistenz eine gute und der natürliche Situs vollkommen gewahrt.

Zum Vergleich bediente ich mich gleichzeitig auch der verschiedensten kalten Fixirungsflüssigkeiten. Für das vorliegende Object eignen sich dieselben aber auch darum nicht, weil sie offenbar nur unvollkommen dasselbe durchdringen. Auch wenn man den harten Chitinpanzer ansticht oder ganz entfernt, was namentlich an älteren Puppen ohne Schädigung der Gewebe gelingt, werden dieselbeu nicht gleichmässig durchfixirt. Der mächtige Fettkörper, der sich fast durch den ganzen Leib der Puppe hinzieht, bietet offenbar dem Eindringen der Reagentien ein Hinderniss; noch mehr kommt hier wahrscheinlich die reichliche Körperflüssigkeit in Betracht, die alle Organe und Gewebe umspült und, wie es scheint, in Folge unvollkommener Gerinnung eine gleichmässige Vertheilung der Fixirungsflüssigkeit nicht zu Stande kommen lässt. Am meisten Erfolg liess sich deshalb von den leichter eindringenden Säuren erwarten, von denen ich das Hermann'sche Gemisch, Pikrinschwefelsäure, 10 procentige Salpetersäure, sowie Sublimat mit Essigsäure oder Salpetersäure benutzte. Am besten bewährte sich Sublimat mit Essigsäure, während zu meinem Erstaunen die sonst so vorzügliche Hermann'sche Flüssigkeit mich an diesem Object ganz im Stich liess. Wie wenig dieselbe eindrang, liess sich schon am Fettkörper erkennen, das Fett war nur in einer schmalen Randzone osmirt, die erst nicht einmal die Dicke einer Fettzelle erreichte. Weiter innen war gar keine Osmiumwirkung vorhanden. Sämmtliche kalten Fixirungsflüssigkeiten liess ich lange, 6—8 Tage lang, einwirken.

Die weitere Behandlung nach dem Auswässern bestand in allen Fällen in Härtung in Alkohol von steigender Concentration und Einbettung in Celloidin oder Paraffin von 56° Schmelzpunkt. Die Paraffineinbettung ist für diese Untersuchng derjenigen in Celloidin schon wegen der Herstellung von Serienschnitten vorzuziehen. Die Schnitte von 5 oder 10 μ Dicke wurden mit Eiweissglycerin oder mit Wasser oder Alkohol auf den Objectträger geklebt und hierauf mit Hämalaun und Eosin, die in Säuremischungen fixirten mit Boraxcarmin, bezw. wässriger Saffraninlösung oder Saffranin-Anilinöl in der üblichen Weise gefärbt.

Zu den Untersuchungen der Muskeln lassen sich Quer- und Längsschnitte durch die Larve, bezw. Puppe gleich gut verwenden; Längsschnitte durch die vordere Körperhälfte der Puppe im Frühstadium eignen sich besonders gut. Wie bereits Weismann erörtert, schreitet der Prozess der Histolyse von vorne nach hinten fort. Am Kopfende finden sich mächtige Muskelmassen, die zum Theil am Oesophagus inseriren und zuerst der Sarcolyse erliegen, deren Verlauf gerade im Anfangsstadium gut zu beobachten ist. Ist diese erst weiter vorgeschritten, so sind Muskelfragmente, Sarcolyten und Leukocyten derart dicht und zahlreich neben und durch einander ge-

lagert, dass es schwer fällt, sich von dem Verlauf des Prozesses ein Bild zu machen.

In den beiden ersten Tagen des Puppenstadiums konnten van Rees und Kowalewsky an den Muskelfasern noch keine Zerfallserscheinungen feststellen, die Muskeln sind nur überall von grossen Massen von Leukocyten umgeben, wie auch die übrigen Organe. Beide Forscher constatiren auch die bereits von Weismann erwähnte Zunahme der Blutzellen bereits in den letzten Tagen des Larvenlebens. Ich konnte mich von einer solchen nicht überzeugen, fand vielmehr auch in Larven, mehrere Wochen vor Verpuppung, die Leukocyten in eben so grosser Zahl wie in den Puppen. Dagegen fiel mir ein Unterschied zwischen den Blutzellen der Larve und denen der Puppe auf. In der Larve finden sich hauptsächlich 2 Formen, einmal kleine kuglige oder mehr längliche Zellen, deren Protoplasmaleib sich mit der Kernfarbe (Hämalaun, Carmin oder Anilinfarben) diffus, etwas heller als der Kern färbt und die Eosinfärbung nicht annimmt, dann in geringerer Zahl grössere kuglige Zellen mit granulirtem Protoplasma, die sich mit Eosin schwach rosa färben, die Kernfarbe aber nicht annehmen. Beide Formen sind uninucleär, multinucleäre Leukocyten habe ich fast nie gesehen. Solche mit 2 Kernen, die häufiger gefunden werden, sind wohl immer auf Theilungsvorgänge zu beziehen, wie sich meist deutlich am Zellleib erkennen lässt. Zwischen diesen beiden Formen bestehen mancherlei Uebergänge, so sind ab und zu grosse, diffus gefärbte, seltener kleine, mit Eosinfärbung und Granulationen vorhanden. Gegen das Ende des Larvenlebens überwiegen die grossen kugligen, granulirten Formen immer mehr und sind fast die einzigen in der Puppe.

Der häufige Befund zahlreicher Blutzellen dicht neben den Muskelfasern liess an Chemotaxis denken. Indessen brachten mich weitere Beobachtungen wieder von dieser Annahme ab, denn einmal finden sich die Blutkörperchen in gleicher Häufigkeit auch um andere Organe und Gewebstheile in grösseren Massen angesammelt, dann ist auch ein solcher Befund gar nicht für die Puppe oder auch nur für die dem Puppenstadium nahe Larve charakteristisch, sondern auch in jüngeren Larven häufig genug zu sehen. Ich glaube daher, dass man aus der

Lage der Blutkörperchen, die ja frei in der Leibesflüssigkeit circuliren, im fixirten Präparat nicht Schlüsse auf ihre Beziehungen zu irgend einem Organ oder Gewebe machen darf. Sie können naturgemäss in Berührung mit allen Organen vorgefunden werden.

Die Veränderungen an den Muskelfasern scheinen mir etwas früher einzusetzen, als van Rees angiebt. Zerfall grösserer Muskelmassen in Sarcolyten habe ich auch nicht vor dem dritten Tag finden können. Die ersten Veränderungen sind aber doch meist schon an einer mehr oder weniger grossen Zahl von Fasern vorher wahrzunehmen. Sie bestehen in einer Art Zerklüftung der häufig auch gequollenen Fasern, wobei die Querstreifung noch erhalten sein kann. In Bezug auf Quer- und Längsstreifung verhalten sich die Muskelfasern der Fliegenlarve überhaupt sehr verschieden. Viele Fasern erscheinen fast homogen, bald heller, bald dunkler gefärbt, in anderen ist die Querstreifung unregelmässig oder nur streckenweise vorhanden, während wieder andere dieselbe sehr deutlich zeigen. Die Gewebselemente, Zellen, Kerne und Fasern der Fliegenlarve zeichnen sich überhaupt durch ihre Grösse aus. So sind auch in den Muskelfasern die Schichten der isotropen und der anisotropen Substanz ausserordentlich breit und scharf abgegrenzt und die Querlinie in der isotropen Substanz ist von einer seltenen Deutlichkeit. Häufig fand ich Fasern, in denen die Querlinien vielfach gekrümmt, oder direct unterbrochen waren, als ob eine Theilung in der Längsrichtung vorläge und die einzelnen Theile sich gegen einander verschoben hätten. Diese Erscheinung ist wohl auf eine ungleichmässige Contraction der Fibrillen zurückzuführen und in weniger ausgeprägter Weise auch an Muskelfasern zu finden, welche nicht zerfallen. Bei manchen Fasern indessen ist diese Unregelmässigkeit eine so hochgradige und auffallende, dass sie mir doch mit dem Zerfall der Fasern in Zusammenhang zu stehen scheint, besonders da, wo zugleich andere Anzeichen des Zerfalls angetroffen werden.

Auch das Sarcoplasma verhält sich in Bezug auf Masse und Anordnung sehr verschieden, ist aber im Ganzen bei den Fliegenlarven und Puppen reichlicher um die Muskelfasern anzutreffen, als z. B. in den Froschmuskeln. Es ist fein granu-

lirt und erscheint nach der Hämalaun-Eosinfärbung blass blaugrau. Die Muskelkerne sind bald von grösseren, bald von kleineren Sarcoplasmaanhäufungen umgeben. Sie zeichnen sich durch ihre Grösse aus, besitzen eine scharf contourirte Kernmembran, und das Chromatin ist in unregelmässigen Figuren, bald stärkeren, bald feineren Fäden und Körnchen vertheilt.

Erscheinungen der Kerntheilung fand ich in den Muskeln im Allgemeinen wenig, zahlreich waren sie ab und zu bei Larven verschiedenen Alters in den Muskeln des vorderen Körperendes, wo sie oft lange Reihen bilden.

Der Muskelzerfall erfolgt aber, wie es scheint, hier ohne Kernvermehrung im Gegensatz zur Sarcolyse des Froschlarvenschwanzes. Auch das Sarcoplasma spielt bei der Sarcolyse der Fliegenmuskeln eine weniger bedeutende Rolle. Obgleich es keineswegs selten die Zerklüftung der Fasern einzuleiten scheint, indem es sich in Gestalt von Spitzen und Zacken in die contractile Substanz hineinschiebt, fehlt es, besonders da, wo bereits stärkere Zerklüftung vorhanden ist. Hier ist die contractile Substanz von mehr oder weniger zahlreichen, grösseren und kleineren Rissen und Spalten unregelmässig durchsetzt, die dann entweder ganz leer oder von einer geronnenen, schwach mit Eosin gefärbten Masse, analog der übrigen geronnenen Leibesflüssigkeit ausgefüllt sind. Die Fasern erinnern sehr an die zerklüfteten Fasern, wie sie im Beginn der Sarcolyse im Froschlarvenschwanz gesehen werden und von Metschnikoff, Barfurth, Loos, Eberth und Verfasser beschrieben und abgebildet worden sind. Sie unterscheiden sich von ihnen meist nur durch das Fehlen der in die Risse eingedrungenen Muskelkerne und der Sarcoplasmawucherung. Das Sarcoplasma scheint, nachdem es durch Vordringen in die contractile Substanz die Zerklüftung eingeleitet hat, rasch aufgelöst zu werden. Auch an den Sarcolyten wird es nicht gesehen.

Die Blutzellen lassen in diesem Stadium meist gar keine Beziehungen zu den Muskeln erkennen. Wohl liegen sie, wie schon oben bemerkt, oft in Häufchen dicht den sarcolytischen, wie den intacten Fasern an. Aber nur ausnahmsweise findet man sie innerhalb des Sarcolemma, ab und zu auch in den Spalten der contractilen Substanz.

Fasern, wie sie Kowalewsky und van Rees beschreiben und abbilden, die mehr oder weniger von Leukocyten durchsetzt sind, beobachtete ich erst vom 3. Tage an. Dann ist überhaupt der Zerfall schon weiter vorgeschritten. Vor Allem wird auch die Zahl der zerfallenden Fasern immer grösser, und man hat die beste Gelegenheit, die verschiedensten Stadien neben einander zu beobachten. Ausser den intacten Fasern und solchen, welche in den oben beschriebenen Anfangsstadien der Zerklüftung stehen, finden sich noch vielfach andere, die ganz von tiefen, unregelmässigen Spalten und Rissen durchsetzt, zum Theil in Fragmente, bald von länglicher, bald von viereckiger und polygonaler Form zerlegt sind. In diesen Spalten und Rissen gewahrt man jetzt in einer sehr grossen Zahl von Fasern weisse Blutzellen in sehr wechselnder Menge. So zahlreich alle Spalten ausfüllend, wie in den von Kowalewsky und van Rees abgebildeten Fasern fand ich sie nicht so häufig. Ein grosser Theil der letzteren ist auch leer, in anderen sind nur wenige Blutkörperchen zu sehen, und oft sind diese nur wenig in die Spalten eingedrungen. Jetzt finden sich auch bereits Conglomerate von Sarcolyten, die nur noch der äusseren Form der ehemaligen Muskelfasern entsprechend gruppirt sind. Je mehr Fasern im weiteren Verlauf der Sarcolyse anheimfallen, um so häufiger werden ungeordnete Massen von Sarcolyten, die bald in kleineren und grösseren Häufchen noch zusammenliegen, bald unregelmässig zwischen den intacten oder zerfallenden Fasern und den übrigen Gewebstheilen zerstreut sind. Die Sarcolyten sind fast alle mehr oder weniger kuglig, ab und zu auch mehr eiförmig, viel seltener finden sich hier, wenigstens sobald der Zerfall ein vollkommener ist, jene länglichen und wurstförmigen Sarcolyten, wie sie der atrophirende Froschlarvenschwanz als Typus aufweist. Fast niemals haftet Sarcoplasma oder ein Muskelkern an ihnen. Die Vertheilung der Blutkörperchen unter den Sarcolyten ist durchaus keine gleichmässige, wohl finden sich jetzt überall in grosser Zahl Sarcolyten in Blutkörperchen eingeschlossen, meist mehrere, 2—5, in einer Blutzelle. Auch sind nicht selten Blutkörperchen zu sehen, welche die Sarcolyten erst theilweise umfasst haben. Indessen ist doch auch die Menge der freien Sarcolyten eine sehr reichliche, und unter diesen, besonders da, wo sie

noch in der Form der zerfallenen Muskelfasern zusammenliegen, gewahrt man oft gar keine Leukocyten oder nur verschwindend wenige.

Die geschilderte Form der Muskelrückbildung mittelst Zerfall in Sarcolyten findet sich bei dem weitaus grösseren Theil der Muskelfasern der Larven. Ein kleinerer Theil derselben wird ohne Sarcolytenbildung in verschiedener Weise aufgelöst. Manche lassen im Verlauf der Reduction immer mehr unregelmässig zackige Umrisse erkennen, sie sehen wie angefressen aus, meist ohne jede Zerklüftung im Inneren, andere sind vacuolisirt. Die Vacuolen sind mitunter so gross, dass in der betreffenden Partie der Faser nur noch ein schmaler peripherischer Saum von Muskelsubstanz besteht, oft nur auf einer Seite der Faser und in der ganzen Länge derselben. Die Querstreifung verhält sich beim Zerfall durchaus unregelmässig. Sie ist in vielen kleinen Muskelfragmenten und Sarcolyten vorhanden und fehlt häufig in den grösseren, wie ihr Vorkommen in den intacten Fasern ja auch kein gleichmässiges ist. Fast regelmässig wird sie in den vacuolisirten Fasern vermisst, die dann oft leicht gekörnt aussehen. Nicht selten findet sich in solchen Fragmenten, aber auch in sonst noch intacten Fasern jene auffallend unregelmässige Querstreifung, wie sie weiter oben bereits erwähnt wurde.

Nach Kowalewsky werden die Muskelkerne ebenfalls von Leukocyten aufgefressen, während dagegen van Rees beobachtete, dass die „Muskelkörperchen“ im Beginn der Metamorphose sich von den Fasern mehr und mehr trennen, „um der allgemeinen Zerstörung zu entgehen, vielleicht mit Rücksicht auf eine spätere Rolle, die sie zu spielen haben“, nehmlich beim Aufbau der neuen Musculatur der Fliege (van Rees).

Dass Leukocyten, wie Kowalewsky angiebt, die noch den Fasern ansitzenden Kerne umfassen und aufnehmen, konnte ich nirgends sehen. Dagegen muss ich die Beobachtung von van Rees, dass dieselben sich von den Muskelfasern trennen, bestätigen, wenn auch nicht für alle Muskelkerne. Viele gehen sicher an und mit den Fasern zu Grunde, wenigstens fand ich in den letzten Stadien häufig geschrumpfte Muskelkerne, klein und diffus dunkel gefärbt. Bei den anderen gewahrt man, dass innerhalb

der Kernmembran das Chromatin sich nach der Mitte zusammenzieht und ebenfalls seine Struktur allmählich verliert. Gleichzeitig wird die Begrenzung der Kernmembran gegen die Faser, deren Sarcoplasma häufig schon geschwunden ist, schärfer, der meist ovale Kern ändert seine Lage, steht oft mit seiner Längsaxe im Winkel oder senkrecht zu der Faser.

Man begegnet solchen von der Faser ganz losgelösten Muskelkernen, die mit ihrer scharf contourirten Membran und dem hellen Saum zwischen ihr und dem verklumpten Chromatin Zellen vortäuschen, häufig swischen den Sarcolyten und sonstigen Gewebstrümmern. van Rees nennt sie „Muskelkörperchen" und mag wohl durch ihr zellenähnliches Aussehen bewogen worden sein, diese Gebilde für Kerne mit Muskelprotoplasma zu halten. Dass sich diese Kerne beim späteren Aufbau der Fliegenmuskeln betheiligen, halte ich schon deshalb nicht für wahrscheinlich, weil sie sich durch die Chromatinverklumpung als Degenerationsformen charakterisiren. Ausserdem habe ich ihren weiteren Zerfall beobachten können.

Mitunter werden sie im Inneren von Blutzellen angetroffen, die grössere Zahl zerfällt aber frei. Das Chromatin quillt, es dehnt sich wieder nach der Peripherie aus und nimmt an Färbbarkeit ab, der helle Saum wird um so schmäler, als meistens ausserdem das ganze Gebilde schrumpft. Oft findet man jetzt mehrere Chromatinkugeln innerhalb der Kernmembran und mit dem weiteren Verlauf des Zerfalls immer häufiger auch freie Chromatinkugeln und -körnchen.

Nach diesen Befunden kann ich die Angabe Kowalewsky's und van Rees', dass die Leukocyten den Muskelzerfall bewirken, nicht bestätigen. Dieselben scheinen mir vielmehr darauf hinzuweisen, dass bei der Sarcolyse in der Muscidenpuppe zwei verschiedene und von einander unabhängige Prozesse auseinander zu halten sind, einmal die eigentliche Sarcolyse, der Zerfall der Muskelfasern, dann die Aufnahme von Zerfallsprodukten, Sarcolyten, wenigstens eines mehr oder weniger ansehnlichen Theiles derselben, seitens der weissen Blutzellen. Ich halte dies hauptsächlich dadurch für erwiesen, dass, wie ich oben beschrieben habe, im Beginn des Zerfalls eine Betheiligung der Blutzellen an demselben nicht zu sehen ist, dass diese

in der Umgebung der zerfallenden Fasern vollständig vermisst werden und dass in einer grossen Zahl der Fasern der Rückbildungsprozess bis zu Ende verläuft, ohne dass Leukocyten in dieselben eindringen oder auch nur in grösserer Zahl um dieselben angesammelt sind. Dass die Leukocyten aber auch da, wo sie in den Spalten der zerklüfteten Muskelfasern angetroffen werden, nicht die Zerklüftung verursacht haben können, dafür spricht vor Allem das Missverhältniss zwischen der geringen Zahl der Leukocyten und dem Grad der Zerklüftung. Wie ich zeigte, sitzen sie nicht in allen Rissen und Spalten, füllen diese weder aus, noch sind sie bis an's Ende derselben vorgedrungen, die Muskelfragmente sind entweder zu gross oder, wo sie bereits in kleinere Sarcolyten auseinander gebrochen sind, zu zahlreich, als dass ihre Entstehung mechanisch durch das An- und Eindringen der Leukocyten erklärt werden könnte. Auch die Thatsache, dass die Blutkörperchen um so reichlicher in den Muskelfasern gefunden werden, je weiter die Zerspaltung vorgeschritten ist, nöthigt zu der Annahme, dass dieselben erst in die fertigen Risse und Spalten eindringen. Ebenso sind sie ja auch sonst in Folge ihrer freien Circulation in der Leibesflüssigkeit überall im Puppenkörper anzutreffen, sowohl in den bereits vorhandenen, wie in den erst durch den Zerfall der Organe gebildeten Lücken. Wenn ich auch die Möglichkeit nicht bestreiten will, dass die Blutkörperchen, wenn sie in ein solches zerklüftetes Muskelfragment hineingerathen sind, den weiteren Zerfall desselben mechanisch beschleunigen können, so charakterisirt sich dennoch durch das vorher Gesagte ihre ganze Thätigkeit als eine secundäre und eben so wenig mit der eigentlichen Sarcolyse in directem Zusammenhang stehende, wie die Aufnahme von Zerfallsprodukten, die ja, wie aus der oben gegebenen Beschreibung hervorgeht, ebenfalls nicht einen regelmässigen Befund vorstellt.

Die Sarcolyse, Aufquellung, Zerklüftung, Zerfall in Sarcolyten, Verlust der Streifung, hyaline Entartung, Vacuolisirung oder körniger Zerfall der Muskelfasern wird allein durch die Leibesflüssigkeit bewirkt. Wie ich der neuesten Arbeit über Metamorphose der Insecten von Rengel[10] entnehme, hat übrigens bereits Korotneff[11] gefunden, dass bei Tinea und

dass auch in der Muscidenpuppe die Leibesflüssigkeit es ist, welche die Histolyse herbeigeführt, und den Leukocyten nur ein Theil der Gewebstrümmer zufällt, zu Recht bestehen. Eine Phagocytose im Sinne Metschnikoff's, Kowalewsky's und van Rees', d. h. die Zerstörung, Verspeisung und Auflösung intacter und noch functionsfähiger Organe durch die Leukocyten des eigenen Körpers wäre auch ein biologisch schwer verständlicher Prozess. Die Erklärung dafür, dass bei der Muscidenmetamorphose die Leukocyten die Gewebstrümmer aufnehmen, während z. B. bei der Histolyse des Froschlarvenschwanzes auch diese Betheiligung derselben fehlt, findet Loos in dem Stillstand der Blutcirculation während des Puppenstadiums, an deren Stelle die amöboid beweglichen Zellen als Transportmittel für die Gewebstrümmer eintreten. So bestechend diese Erklärung erscheint, so kann ich sie doch nicht für zutreffend halten. Denn einmal ist der von Loos angenommene allgemeine Stillstand der Circulation nicht bewiesen, und auch sehr unwahrscheinlich, partielle Aufhebung der Blutcirculation aber ist auch im Froschlarvenschwanz zu beobachten, wie auch Loos selbst angiebt. Hierin bestände also kein durchgreifender Unterschied. Und doch vermissen wir bei den Froschlarven die leukocytären Phagocyten.

Die natürliche Erklärung für die Thätigkeit der Blutkörperchen bei der Muscidenmetamorphose dürfte vielmehr darin zu finden sein, dass diese Zellen in Folge der freien Circulation der Leibesflüssigkeit überall mit den Gewebstrümmern in Berührung kommen. Es ist also leicht begreiflich oder vielmehr selbstverständlich, dass sie sich mit diesem todten Material befrachten, eben so wie sonst überall im Thierkörper die amöboid beweglichen Zellen bekanntlich ungelöste Partikelchen, auf welche sie stossen, zu umfassen suchen und einschliessen. Damit wird der ganze Vorgang der Aufnahme von Zerfallsprodukten seitens der Blutzellen bei den Musciden als eine nebensächliche Erscheinung bei der Histolyse betrachtet werden müssen. Bekanntlich herrscht bezüglich der Phagocytenthätigkeit der Leukocyten gegenüber der Bakterien bei der Mehrzahl der Bakteriologen ganz dieselbe Auffassung. Die unzweifelhaft beobachtete Aufnahme von Mikroorganismen durch

die Leukocyten in Exsudaten wird ja von den deutschen Bakteriologen als ein durchaus nebensächlicher Befund angesehen.

Eine Bedeutung desselben für die Abtödtung der Bakterien erkennt man nicht mehr an, sondern muss diese vielmehr auf Grund unzweideutiger Beobachtungen und Experimente der baktericiden Wirkung des Serums, d. h. der Leibesflüssigkeit, zuschreiben.

Am Schluss meiner Arbeit erfülle ich gern meine Pflicht, meinem hochverehrten Lehrer und Chef, Herrn Geh. Med.-Rath Professor Dr. Eberth meinen ehrerbietigsten Dank auszusprechen für das meinen Untersuchungen gewidmete fördernde Interesse.

Literatur.

1. Metschnikoff, Untersuchungen über die intracelluläre Verdauung bei wirbellosen Thieren. Arbeiten aus dem Zool. Institut der Universität Wien. S. IV. 1883. — Untersuchungen über die mesodermalen Phagocyten einiger Wirbelthiere. Biolog. Centralbl. 1883. — Atrophie des Muscles pendant la transformation des batraciens. Annales de l'Institut Pasteur. 1892.
2. Barfurth, Die Rückbildung des Froschlarvenschwanzes und die sogenannten Sarcoplasten. Archiv für mikr. Anatomie. Bd. 29. 1887.
3. Loos, Ueber die Betheiligung der Leukocyten am Zerfall der Gewebe im Froschlarvenschwanz während der Reduction desselben. Habilitationsschrift. Leipzig 1889. — Ueber Degenerationserscheinungen im Thierreich, besonders über die Reduction des Froschlarvenschwanzes und die im Verlauf derselben auftretenden histolytischen Prozesse. Gekrönte Preisschr. der Fürstlich Jablonowski'schen Gesellschaft zu Leipzig. 1889.
4. Bataillon, Recherches anatomiques et expérimentales sur la métamorphose des Amphibiens anoures. Annales de l'université de Lyon. T. II. Fasc. I. 1891.
5. Eberth, Die Sarcolyse. Nach gemeinsam mit Herrn Dr. Noetzel ausgeführten Untersuchungen an der Froschlarve. Festschr. der med. Facultät zur 200jährigen Jubelfeier der Universität Halle. Berlin 1894. Verlag von August Hirschwald.
6. Noetzel, Die Rückbildung der Gewebe im Schwanz der Froschlarve. Archiv für mikr. Anatomie. Bd. 45. 1895.
7. Kowalewsky, Beiträge zur nachembryonalen Entwickelung der Musciden. Zoolog. Anzeiger. 1885. No. 188. — Beiträge zur Kenntniss der nachembryonalen Entwickelung der Musciden. I. Theil. Zeitschr. für wissenschaftl. Zoologie. XLV. 1887. S. 542.

8. J. van Rees, Beiträge zur Kenntniss der inneren Metamorphose von Musca vomitoria L. Spengel's zoolog. Jahrbücher, Abtheilung für Anatomie und Ontogenie der Thiere. Giessen. III. 1888.
9. Weismann, Ueber die nachembryonale Entwickelung der Musciden. Zeitschr. für wissenschaftl. Zoologie. XIV. 1856. S. 165.
10. Rengel, Ueber die Veränderungen des Darmepithels bei Tenebrio molitor. Zeitschr. für wissenschaftl. Zoologie. Bd. LXII.
11. Korotneff, Histologie und Histogenese des Muskelgewebes bei der Metamorphose der Insecten. Biolog. Centralbl. Bd. XII. 1892.

III.

Stoffwechselversuche bei Leukämie und Pseudoleukämie.

(Aus der medicinischen Klinik des Herrn Prof. Dr. Eichhorst in Zürich.)

Von Dr. W. v. Moraczewski,
Chem. Assistenten der Klinik.

Von den beiden Versuchen, über welche hier berichtet werden soll, stand nur der Fall von Leukämie unter längerer Beobachtung. Der Fall von Pseudoleukämie war lediglich zur Vergleichung gebraucht.

Ueber den Stoffwechsel bei Leukämie liegen, so weit mir bekannt ist, Arbeiten von Fleischer und Penzoldt[1], Voit und Pettenkofer[2], Jacubasch[3], May[4] und Spirig[5] vor. Die meisten der genannten Autoren betonen hauptsächlich in ihren Befunden die Vermehrung der Harnsäure, welche Vermehrung bereits von Salkowski[6], Schmutziger[7], Hofmann[8] u. s. w. beobachtet wurde, wenn auch die letztgenannten keine Stoffwechselversuche gemacht haben.

Wenngleich von den meisten Autoren eine Verminderung der Stickstoffausscheidung und der Phosphor-Ausscheidung constatirt wurde — ist keine besondere Betonung die Thatsachen zu finden, auch keine Beziehung zwischen den verschiedenen Bestandtheilen hervorgehoben. Spirig glaubt eine schlechte Ausnutzung

der Nahrung gefunden zu haben, die anderen Autoren fanden ausser der Harnsäurevermehrung keinerlei Abnormitäten.

Es war aber von Interesse, das Verhalten des Gesammtstickstoffs mit dem der Chloride, Phosphate und des Calcium bei der Leukämie zu untersuchen, weil eine Beziehung zwischen diesen Körpern und dem Stickstoff bis jetzt nicht beschrieben war. Seit längerer Zeit mit dem Chlor-, Phosphor- und Calciumstoffwechsel beschäftigt, benutzte ich die Gelegenheit, welche mir durch das überaus freundliche Entgegenkommen des Herrn Prof. Dr. Eichhorst gegeben war. Ich will nicht versäumen, ihm für die Hülfe und das Interesse, welches er an meiner Arbeit fand, bestens zu danken.

Die Untersuchung war nach den von uns stets geübten Methoden geführt. Die Diät der Kranken wurde geregelt und die Nahrungsmittel auf N, Cl, P und Ca analysirt. Die Menge der Nahrung wurde täglich durch Waage und Maass bestimmt, wobei man anstrebte, die Portionen immer gleich zu machen.

Das Essen bestand aus:

6 Uhr	Morgens	400 g	Milchkaffe
10 -	-	400 -	Milch
12 -	-	400 -	Bouillon mit Ei
		150 -	Cotelette
		250 -	Gries
3 -	Abends	400 -	Milchkaffe
6 -	-	400 -	Milch
		400 -	Brod
		300 -	Wein

g 24,598 N, 10,085 Cl, 1,794 P, 1,915 Ca.

Am anderen Tage wurde statt Cotelette mit Gries, Beafsteck mit Kartoffeln in der gleichen Menge gegeben, was eine Tagesmenge von:

25,132 N, 9,346 Cl, 1,783 P, 1,917 Ca

ergab.

Mit diesen unwesentlichen Abänderungen gelang es, die Patientin während längerer Zeit auf der gleichen Nahrung zu halten, was für die Gleichmässigkeit des Versuches von Bedeutung war.

Der Harn wurde jede 24 Stunden gesammelt und sofort untersucht. Der Stuhl wurde immer gewogen und die Mitte jeder Versuchsperiode analysirt.

Wir hielten an die von uns bei anderen Versuchen benutzten Methoden. Alle Nahrungsbestandtheile waren in diesem Zustande analysirt, wie sie genossen sein sollten. Wir haben das Trocknen nie angewandt, weil wir dabei einen Verlust von N befürchten und die Analyse der frischen Nahrungs-

mittel für weniger zeitraubend halten. Ebenso wurde der Koth frisch untersucht. Die früher (Zeitschr. für klin. Med. und dieses Archiv) beschriebenen Methoden will ich nur kurz wiederholen. Nahrungsmittel von fester Consistenz wurden aus einem Wägegläschen abgewogen (desgleichen der Koth), wobei 1—5 g Substanz verwendet wurde. Der Stickstoff wurde nach Kjeldahl bestimmt. Für die Bestimmung des Chlor wurde die abgewogene Menge Substanz mit einer titrirten Silberlösung übergossen (5—10 ccm genügten meist um allen Chlor zu binden und einen Ueberschuss zu liefern) und unter Zusatz von stärkster Salpetersäure auf freier Flamme so lange gekocht, bis die zugesetzte Säure auf wenige Cubikcentimeter ausgekocht war. In dem Rückstande wurde nach dem Abfiltriren des Chlorsilbers das Silber mittelst der gestellten Rhodankaliumlösung retitrirt unter Benutzung des Eisenalauns als Indicator. Um Phosphor zu bestimmen, wurde die Substanz ebenso zersetzt (hier blieb der Zusatz von Silber aus) und in der Salpetersäurelösung der Phosphor mit Ammoniummolybdat gefällt. Im Filtrate von dem Phosphormolybdatniederschlage wurde das Calcium im Oxalat niedergeschlagen nach vorhergehender Uebersättigung der Säure mit NH_3 und Ansäuern mit Essigsäure.

Im Harn wurde der Stickstoff nach Kjeldahl, das Chlor nach Volhard bestimmt, Phosphor wurde mit Uranacetat, Calcium mit Oxalat gefällt; Schwefelsäure durch Chlorbarium nach Baumann titrirt. Harnstoff mit Bromnatronlauge im Lunge'schen Nitrometer zersetzt, Ammoniak nach Schlossing durch Kalkmilch ausgetrieben und durch Normalsäure absorbirt. Die Bestimmung der sogenannten Alloxurbasen und der Harnsäure habe ich etwas modificirt, weil bekanntlich die Krüger'sche Methode oft unbrauchbare Resultate liefert[20], die Bestimmung der Basen nach Salkowski mehr zeitraubend ist. Die Methode, welche kaum den Namen einer solchen beanspruchen will, dürfte da am Platze sein, wo wenig Material für die Bestimmung geboten ist. 100 ccm Harn werden mit ammoniakalischer Silberlösung und Magnesiumchlorid (nach Salkowski-Ludwig) versetzt, der Silberniederschlag chlor- und silberfrei gewaschen, mit K_2S-Lösung versetzt und das Schwefelsilber auf das Filter gebracht. Nach dem Auswaschen wird Filtrat und Waschwasser angesäuert und auf wenige Cubikcentimeter eingedampft, nach 10stündigem Stehen wird die ausgeschiedene Harnsäure abfiltrirt, mit wenig schwacher Salzsäure gewaschen und nach Ebstein auf den Stickstoff berechnet. Das Schwefelsilber repräsentirt diejenige Silbermenge, welche die Harnsäure und die Xanthinbasen gebunden haben.

Löst man das Schwefelsilber und Salpetersäure und bestimmt durch Titration mit Rhodankalium die Silbermenge, so kann man die Menge der Alloxurbasen bestimmen. Es handelt sich nur darum, den Factor zu finden, mit welchem die Zahl der verbrauchten Cubikcentimeter des Rhodan zu multipliciren ist, um die Menge des Stickstoffs auszudrücken. Diesen Factor gaben Neubauer und Vogel für 0,00112 an (Fokker's Methode). Man kann ihn experimentell finden, indem man die nach Salkowski-Ludwig gewonnene Harnsäure wieder löst und mit ammoniakalischer Silberlösung aus-

fällt, den Niederschlag silberfrei wäscht und das Silber nach dem Auflösen in Salpetersäure durch Rhodankalium titrirt. Ich benutzte dieses Verfahren und fand einen Factor 0,001365, 0,001368, 0,0014 (Maximum). Das heisst, dass z. B. 0,014 g N nach Kjeldahl in der abgeschiedenen Harnsäure gefunden worden sind und aus dem gleichen Harn gewonnene gleiche Harnsäuremenge 10 ccm Rhodankalium verbrauchte (bezw. Silbernitrat). Ich habe nach dem Verfahren von Malfatti und Salkowski[9] das Filtrat von der Harnsäure mit Ammoniaksilber ausgefällt und fand dabei stets geringere Zahlen, z. B.

nach meinem Verfahren	nach Malfatti und Salkowski
0,0059	0,0028
0,0077	0,0021
0,0103	0,0042.

Es ist schwer zu entscheiden, welche von diesen Reihen der Wahrheit näher kommt.

L. R. 36 Jahre alt. Hausfrau.

Anamnese. Patientin verlor ihren Vater durch einen Unglücksfall, die Mutter starb an Magenkrebs. Von den sechs Geschwister starben drei an der Pat. unbekannten Krankheiten, drei andere sind gesund. Pat. selbst machte die Kinderkrankheiten angeblich nicht durch, wurde im 14. Lebensjahr menstruirt. Die Perioden waren regelmässig und profus. Mit 18 Jahren heirathete Pat. und machte 12 Geburten und einen Abort durch. Von den 12 Kindern leben nur 6, die anderen 6 sind in frühester Jugend gestorben. Alle Geburten verliefen ziemlich normal; bei der letzten verlor Pat. viel Blut. Auch sollen während der Schwangerschaft Schwächezustände, Husten, Kopfweh die Pat. gequält haben. Nach der Entbindung bemerkte die Pat. einen Tumor im Bauche, seither will sie auch den Appetit verloren haben; sie magerte stark ab und wurde blass. Auf den Beinen sollen ungefähr um die gleiche Zeit Ecchymosen aufgetreten sein, die der Pat. keinerlei Beschwerden machten. Der Mann der Pat. soll an einer ihr unbekannten Krankheit laboriren.

Status praesens. Mittelgrosse Pat. von guter Musculatur und Fettpolster. Hautfarbe blass, die Haut fühlt sich kalt an. An den Beinen wenige Ecchymosen, keine Oedeme.

Kopf und Halsorgane bieten nichts Abnormes.

Die Lungen in normalen Grenzen, bieten auscultativ und percutorisch normale Verhältnisse.

Das Herz ist in normalen Grenzen, Spitzenstoss gut zu fühlen. Herztöne etwas rauh. An der Mitralis und Tricuspidalis deutliche systolische Geräusche. Zweiter Pulmonalton nicht verstärkt. Das Sternum giebt keine Dämpfung bei Percutiren. Axillardrüsen nicht zu fühlen.

Das Abdomen von guter Wölbung, links unten etwas stärker gewölbt. In der linken Seite ein Tumor zu fühlen, welcher vom linken Lungenrande nach unten gerechnet 28 cm hat. In der Linie vom Brustkorbrande an der

Parasternallinie bis gegen Spin. il. ant. 22 cm — Andere Bauchorgane nichts Abnormes. Im Augenhintergrund links wenige Blutflecken.

Blut. Die Zahl der Blutkörper beträgt 2 600 000—3 000 00 weissen 2 940 000 — 2 900 000. Die weissen Blutkörper bestehen aus nucleären Zellen, sparsamen eosinophilen Zellen, sparsamen kernl Erythrocyten. Hämoglobingehalt 50 pCt. Puls und Temperatur nor

Harn. Die Harnmenge beträgt 1000—2000 ccm. Spec. Gew. bis 1,020. Farbe normal. Spuren von Eiweiss (nicht regelmässig Zucker, keine Vermehrung des Indican. Keine Eisenchloridreaction.

Körpergewicht 45,400—50,0 kg am Schluss der Krankheit.

Krankengeschichte. Pat. wurde einem Stoffwechselversuch zogen, wobei Milztabletten, Sauerstoffathmung, Thyroidaltabletten, Sa abreicht wurden.

I. Periode.

Vorbereitung.

Datum	Bestandtheile	Harnmenge	pCt.	Koth	pro die	Nahr
21. Febr. 1897	Stickstoff	1600 ccm	0,4375	0,965 g N pro die	7,2625	21,6
	Chlor		0,3762		6,2449	7,8
	Phosphor		0,0133		0,2208	1,3
	Calcium		0,0073		0,1218	1,3
	Schwefel		0,0345		0,5727	
	Harnst. + NH_3		1,4216		23,5985	
	Harns. N		0,00646		0,1073	
	Allox. HN		0,00781		0,1296	
	Xanth. N		0,00135		0,0223	
	Amm. N		0,0153		0,2539	
22. Febr.	Stickstoff	1270 ccm	0,9555	0,0344 g Cl pro die	14,659	21,1
	Chlor		0,4126		5,240	8,3
	Phosphor		0,0651		0,817	1,3
	Calcium		0,0056		0,0711	1,3
	Schwefel		0,0638		0,8103	
	Harnstoff		3,5516		45,1104	
	Harns. N		0,0155		0,1966	
	Allox. HN		0,0199		0,2429	
	Xanth. N		0,0044		0,0463	
	Kreatin		Spur		Spur	
23. Febr.	Stickstoff	1100 ccm	0,9625	0,1301 P 0,9681 Ca	10,5875	21,6
	Chlor		0,3828		4,2108	7,8
	Phosphor		0,0584		0,6427	1,3
	Calcium		0,0064		0,0704	1,3
	Schwefel		0,0641		0,7051	
	Harnstoff		3,6194		39,709	
	Harns. N		0,00875		0,0962	
	Allox. + HN		0,01615		0,0776	
	Xanth. N		0,00740		0,0314	
	Amm. N		0,0175		0,1925	

Datum	Bestandtheile	Harnmenge	pCt.	Koth	pro die	Nahrung	Bilanz
4. Febr.	Stickstoff	1800 ccm	1,113	0,965 g N pro die	12,243	22,690	9,482
	Chlor		0,4856		5,342	9,576	4,200
	Phosphor		0,0637		0,707	1,441	0.611
	Calcium		0,0122		0,1342	1,353	0,259
	Schwefel		0,0753		0,8283		
	Harnstoff		3,982		43,802		
	Harns. N		0,0105		0,1154		
	Allox. + HN		0,0211		0,2324		
	Xanth. N		0,0006		0,1170		
5. Febr.	Stickstoff	1620 ccm	0,8855	0,0344 Cl pro die	13,4596	22,690	8,266
	Chlor		0,4672		7,1014	9,576	2,441
	Phosphor		0,0425		0,646	1,441	0,681
	Calcium		0,0052		0,0791	1,353	0,314
	Schwefel		0,0595		0,8044		
	Harnstoff		3,077		46,7704		
	Harns. N		0,01198		0,1821		
	Allox. + HN		0,01844		0,2803		
	Xanth. N		0,0064		0,0982		
	Amm. N		0,0175		0,2660		
6. Febr.	Stickstoff		0,9625	0,1301 P pro die	9,625	23,354	12,774
	Chlor		0,5340		5,340	9,037	3,663
	Phosphor		0,0531		0,531	1,430	0,769
	Calcium		0,0064		0,064	1,355	0,331
	Schwefel		0,0728		0,728		
	Harnstoff		3,9849		39,849		
	Harns. N		0,01645		0,1645		
	Allox. + HN		0,01978		0,1978		
	Xanth. N		0,00333		0,0333		
	Kreatin		0,004		0,0400		

Aus der Zusammenstellung der Ergebnisse der Analysen der I. Periode geht hervor, dass eine ganz bedeutende Retention von Stickstoff und Phosphor stattfindet. Eine geringere Retention ist bei Chlor und Calcium zu beobachten.

Die aufgenommene Menge betrug:

an: N 133,17 g 60,15 g Cl 8,34 g P 7,99 Ca.

Hievon wurden (im Urin und Koth) ausgeschieden

N 73,62 g 33,68 g Cl 4,802 g P 6,299 g Ca,

davon (im Koth) 5,7 g 0,18 Cl 0,78 g P 5,8 g Ca.

Pro Tag betrug die aufgenommene Menge:

N 22,09 Cl 9,04 P 1,39 Ca 1,34.

Die ausgeschiedene

N 12,27 Cl 5,614 P 0,717 Ca 1,049,

davon im Koth 0,965 0,034 0,1301 0,968 g.

Die Mengen von Kalk, Phosphor, Chlor und Stickstoff verhielt sich in der Nahrung: Ca:P:Cl:N = 1:1:8:17, dagegen in der Ausscheidung Ca:P:Cl:N = 1:0,8:5,6:12.

Stickstoff betrug 43 pCt. des aufgenommenen, gegenüber 44 pCt. der ersten Periode. Die Chlorretention sank auf 24 pCt., während die Calciumretention auf 36 pCt. stieg.

Während der Milzbehandlung nahmen die weissen Blutkörperchen im Blute zu, was nach Fränkel[10] für eine Resorption des Milztumors sprechen würde, dieses stimmt mit der Vermehrung der Harnsäureausscheidung. Durch Palpation liess sich aber eine Verkleinerung der Milz nicht constatiren, was dem oben Gesagten nicht zu widersprechen braucht.

Während der zweiten Periode betrug die

Aufnahme	151,740 g N,	davon in Tablette	0,365 g
	59,087 - Cl,	- - -	0,014 -
	10,911 - P,	- - -	0,027 -
	11,388 - Ca.		
Ausgabe	76,877 g N,	im Koth	5,882 g
	42,788 - Cl,	- -	2,016 -
	2,973 - P,	- -	2,478 -
	0,571 - Ca	- -	6,852 -

Auch hier ist also der Stickstoff gut ausgenutzt, nur im Organismus nicht zersetzt.

Das Verhältniss der Bestandtheile Ca : P : Cl : N ist in der

Nahrung: 1 : 1 : 5 : 13

Ausscheidung: 1 : 0,8 : 6 : 11.

Also eine bedeutende Retention von Phosphor und Stickstoff

N 45 pCt. der Aufnahme

Cl 24 - - -

P 56 - - -

Ca 36 - - -

Die tägliche Ausscheidung betrug:

Gesammt-Stickstoff	13,793					
Chlor	7,467					
Pt	0,908					
Calcium	0,237		Nahrung	N	25,290	
Schwefel . . .	0,941			Cl	9,839	
N der Alloxurbasen	0,251	(1 : 60)		P	1,818	
N der Harnsäure .	0,175			Ca	1,898	
N der Xanthinbasen	0,076		Retention pro die		N	11,497
Ammoniak . . .	0,522				Cl	2,372
Harnstoff . . .	12,040				P	0,900
Kreatin	0,051				Ca	0,659.

Dritte Periode umfasst 4 Tage, während welcher die Nachwirkung der Milzbehandlung studirt wurde. Die Ergebnisse sind mit den der zweiten Periode identisch. Dieselbe Mehrausscheidung von Harnsäure, Alloxurbasen und Ammoniak, dieselbe Retention von N und P. Nur ist die Kalkretention bedeutend zurückgegangen. Ich begnüge mich mit der Anführung der Tabelle.

Datum	Bestandtheile	Harnmenge	pCt.	Koth	pro die	Nahrung	Resultat
9. März	Stickstoff	1050 ccm	1,1550	0,9803 g N 0,372 g Cl 0,413 g P 1,1421 g Ca pro die	12,128	25,622	12,514
	Chlor		0,5886		6,180	9,570	3,018
	Phosphor		0,0564		0,592	1,813	0,808
	Calcium		0,0085		0,0893	1,899	0,668
	Schwefel		0,0766		0,804		
	Harnstoff		3,2310		34,026		
	Harns. N		0,01911		0,2006		
	Allox. + HN		0,0227		0,2385		
	Xanthin N		0,01361		0,0380		
	Amm. N		0,0448		0,470		
	Kreat.		0,0045		0,0470		
10. März	Stickstoff	1400 ccm	1,0850		15,090	24,958	8,788
	Chlor		0,5401		7,561	10,109	2,166
	Phosphor		0,0245		0,343	1,824	1,068
	Calcium		0,0071		0,0994	1,897	0,654
	Schwefel		0,0961		1,345		
	Harnstoff		3,5003		49,042		
	Harns. N		0,01187		0,1661		
	Xanthin N		0,00870		0,1218		
	Allox. + HN		0,02057		0,2879		
11. März	Stickstoff	2030 ccm	0,7070		14,352	25,622	10,290
	Chlor		0,3884		7,885	9,570	1,313
	Phosphor		0,0266		0,539	1,813	0,861
	Calcium		0,0043		0,0873	1,899	0,670
	Schwefel		0,0483		0,980		
	Harnstoff		1,1847		24,035		
	Harns. N		0,0089		0,1800		
	Allox. + HN		0,0139		0,2821		
	Xanthin N		0,0050		0,402		
	Amm.		0,027		0,548		
1. April	Stickstoff	1450 ccm	0,8470		12,262	24,958	11,716
	Chlor		0,4976		7,215	10,109	2,522
	Phosphor		0,0332		0,481	1,824	0,930
	Calcium		0,0068		0,0986	1,897	0,657
	Schwefel		0,0595		0,863		
	Harnstoff		2,3694		34,351		
	Harns. N		—		—		
	Xanthin N		0,0149		0,2171		
	Kreat.		0,037		0,056		

In der zweiten Periode, welche, wie die erste, 6 Tage dauerte, bekam Pat. 3 Stück Milztabletten täglich. Die Nahrung war etwas reichlicher, da Pat. jetzt um 400 g Milch mehr bekam. Bis zu Ende der Untersuchung blieb Pat. bei dieser Diät. Die Einwirkung der Tabletten war eine sehr geringe. Im Wesentlichen bleibt die Ausscheidung ziemlich gleich. Es liess sich nur eine Vermehrung der Alloxurbasen constatiren, neben einer Vermehrung der Ammoniakausscheidung. Die geringe Vermehrung des Chlors, Schwefels und Phosphors rührt wohl von der Nahrung her.

Dem entsprechend blieb auch die Bilanz unverändert. Der retinirte

Durchschnittsaufnahme	N	24,911	Durchschnittsretention	N	9,164
	Cl	9,912			2,126
	P	1,806			0,839
	Ca	1,907			0,243.

Die Aufnahme während der 4 Tage war:

99,644 g N	die Ausgabe	63,889 g N	
39,649 - Cl		31,185 - Cl	
7,225 - P		3,868 - P	
7,628 - Ca		6,658 - Ca.	

Das Verhältniss des Ca : P : Cl : N in der Nahrung = 1 : 1 : 5 : 12
Ausscheidung 1 : 0,5 : 5 : 9.

Somit ist eine Retention von N und P deutlich zu sehen, dieselbe betrug 37,0 pCt. N, 22 pCt. Cl, 48 pCt. P, 12 pCt. Ca der aufgenommenen Menge.

Vierte Periode. Der Patientin wurden nun während 6 Tagen 10 Liter Sauerstoff pro die zum Einathmen gegeben. Obgleich die Menge eine ziemlich geringe ist, war doch eine ganz bedeutende Steigerung der Calcium- und Phosphorausscheidung zu verzeichnen. Die ganz enorme Retention von Phosphor wandelte sich in einen Phosphorverlust um. Ein Einfluss auf die N-Zersetzung schien merkwürdiger Weise die O-Therapie nicht zu haben. Wie aus den Tabellen ersichtlich, bleibt die Retention von N und Cl auf der gleichen Höhe. Es sei hervorgehoben, dass die vermehrte P- und Ca-Ausscheidung nicht nur im Urin, aber auch und zwar hauptsächlich im Koth zu constatiren war, was dafür spricht, dass hier eine Ausscheidung von Calciumphosphat stattgefunden hatte.

IV. Periode.

10 Liter Sauerstoff pro die.

Datum	Bestandtheile	Harnmenge	pCt.	Koth	pro die	Nahrung	Resu[illegible]
6. April 1897	Stickstoff	1400 ccm	1,1725	1,4608 g N 0 Cl 1,267 g P 2,496 g Ca pro die	16,415	25,132	7,2[illegible]
	Chlor		0,0068		8,495	9,346	0,[illegible]
	Phosphor		0,0664		0,929	1,783	—0,[illegible]
	Calcium		0,0063		0,088	1,917	—0,[illegible]
	Schwefel		0,0615		0,861		
	Harnstoff		2,2138		31,005		
	Harns. N		0,0231		0,3234		
	Allox. + HN		0,02402		0,3363		
	Xanth. N		0,0010		0,013		
	Amm.		0,014		0,196		
7. April	Stickstoff	1600 ccm	0,9590		15,344	24,957	8,1[illegible]
	Chlor		0,4369		6,990	10,109	3,1[illegible]
	Phosphor		0,0584		0,934	1,824	—0,8[illegible]
	Calcium		0,0070		0,102	1,898	—0,6[illegible]
	Schwefel		0,0595		0,952		
	Harnstoff		2,0463		39,736		
	Harns. N		—		—		
	Allox.		0,01843		0,2944		
	Kreat.		0,0032		0,0072		

Datum	Bestandtheile	Harnmenge	pCt.	Koth	pro die	Nahrung	Resultat
. April	Stickstoff	1670 ccm	0,994	1,4608 g N 0 g Cl 1,2067 g P 2,496 g Ca pro die	16,599	25,132	7,072
	Chlor		0,4854		8,106	9,346	1,240
	Phosphor		0,0597		0,998	1,783	—0,222
	Calcium		0,0047		0,0785	1,917	—0,657
	Schwefel		0,0599		1,000		
	Harnstoff		2,5401		42,429		
	Harns. N		0,0157		0,2622		
	Allox. + HN		0,01911		0,3191		
	Xanth. N		0,0034		0,057		
	Amm.		0,0455		0,7594		
. April	Stickstoff	1100 ccm	1,0605		11,665	24,598	11,472
	Chlor		0,5218		5,739	10,085	4,356
	Phosphor		0,0584		0,043	1,794	—0,056
	Calcium		0,0057		0,0627	1,915	—0,664
	Schwefel		0,0645		0,7095		
	Harnstoff		2,6386		29,0246		
	Harns. N		—		—		
	Allox. + HN		0,01991		0,2190		
. April	Stickstoff	1300 ccm	0,9450		12,285	25,132	11,386
	Chlor		0,5461		7,099	9,346	2,247
	Phosphor		0,05302		0,091	1,783	—0,115
	Calcium		0,0061		0,0793	1,917	—0,658
	Schwefel		0,0640		0,832		
	Harnstoff		2,154		28,002		
	Harns. N		0,0161		0,2093		
	Allox. + HN		0,0205		0,2665		
	Xanth. N		0,0044		0,0572		
	Amm.		0,0336		0,4368		
. April	Stickstoff	1670 ccm	0,630		10,551	24,598	12,016
	Chlor		0,3641		6,080	10,085	4,005
	Phosphor		0,0292		0,487	1,794	+0,100
	Calcium		0,0051		0,0852	1,915	—0,666
	Schwefel		0,0520		0,868		
	Harnstoff		2,0545		34,235		
	Harns. N		0,0087		0,145		
	Allox. + HN		0,0118		0,197		
	Xanth. N		—		0,052		
	Kreat.		0,007		0,017		

e tägliche Ausscheidung betrug:

N	15,266,	davon im Koth	1,4806
Cl	7,085,		0
P	1,971,		1,206
Ca	2,563,		2,496
S	0,870		
N der Harnsäure	0,227		
N der Alloxurbase	0,272		
N der Allox.-H	0,045		
N des Ammoniak	0,317		
Kreatin . . .	0,044		
N des Harnstoffs	13,000.		

Somit ist eine deutliche Vermehrung der Harnsäure, eine deutliche Verminderung der Xanthinbasen und des Ammoniaks zu constatiren.

Die tägliche Aufnahme und Retention betrug:

N	24,925	9,659	
Cl	9,779	2,636	
P	1,795	—0,192	Verlust
Ca	1,913	—0,650	-

Die insgesammt aufgenommene Menge betrug:

149,549 g	N	ausgeschieden	91,595
58,317 -	Cl		42,509
10,771 -	P		11,924
11,479 -	Ca		15,381.

Das Verhältniss der Ca : P : Cl : N in der Nahrung 1 : 1 : 5 : 13,
Ausscheidung 1 : 0,7 : 3 : 6.

Wir dürfen vermuthen, dass die Sauerstoffathmung hauptsächlich die Ausscheidung der Calciumphosphate treffe, denn die Mehrausscheidung betrifft 10 pCt. für Phosphor, 32 pCt. für Calcium, also ein Verhältniss, welches ungefähr dem Verhältniss des Calcium zum Phosphor im Calciumphosphat entspricht. Die Stickstoffretention blieb die gleiche, desgleichen die des Chlors.

Fünfte Periode. Nach einem Tage Pause wurde der Pat. 20 g Natrumchlorid und 20 g Calciumphosphat gereicht, um den Einfluss dieser „bindegewebebildenden" Salze zu studiren. Aus unseren früheren Versuchen ergab sich die Wirkung dieser Salze, Eiweiss ersparend; wir erwarteten auch hier eine Einwirkung auf die Bildung der Blutkörperchen und Zersetzung der Nahrung, denn beides wurde bei Chlorosen von uns constatirt. Die Pat. ertrug die Salze gut und will sich unter der Behandlung stärker gefühlt haben. Auch war eine geringe Abnahme des Tumors zu constatiren und eine Zunahme der Zahl der rothen Blutkörperchen.

V. Periode.

Natr. chlorat., Calcii phosph. āā 4,0.

Datum	Bestandtheile	Harnmenge	pCt.	Koth	pro die	Nahrung	Resul
12. April 1897	Stickstoff	1100 ccm	0,875	N 1,328	9,025	25,132	14,17
	Chlor		0,5089		5,598	9,346	3,74
	Phosphor		0,0398		0,4342	1,783	0,25
	Calcium		0,0070	Ca 2,269	0,077	1,917	0,43
	Schwefel		0,0551	Cl 0	0,606		
	Harnstoff		2,2079		24,288		
	Harns. N		0,0147		0,1617		
	Allox. + HN		0,0105	P 1,097	0,1815		
	Xanth. N		—		0,0200		
	Amm. N		0,0371		0,4081		

Datum	Bestandtheile	Harnmenge	pCt.	Koth	pro die	Nahrung	Resultat
April	Stickstoff	1700 ccm	0,7245		12,316	27,598	11,048
	Chlor		0,4793		0,148	10,085	1,937
	Phosphor		0,0412		0,698	1,794	0,540
	Calcium		0,0056		0,0952	1,915	1,146
	Schwefel		0,0481		0,8178		
	Harnstoff		2,0463		34,785		
	Harns. N		0,0105		0,1785		
	Allox. + HN		0,0150		0,2553		
	Xanth. N		0,0045		0,0770		
April	Stickstoff	1550 ccm	0,945	N 1,234 g	14,647	25,132	9,251
	Chlor		0,5157		7,993	9,346	1,353
	Phosphor		9,0731		1,134	1,783	0,093
	Calcium		0,0056		0,0808	1,917	1,162
	Schwefel		0,0668		1,035		
	Harnstoff		1,809		28,039		
	Harns. N		0,0289		0,2899		
	Allox. + HN		0,0229		0,3553		
	Xanth. N		0,040		0,065		
	Amm. N		0,0210		0,3255		
	Kreat.		0,0195		0,2945		
April	Stickstoff	1550 ccm	0,9275	Cl 0	14,376	27,598	8,988
	Chlor		0,5582		0,432	10,085	1,653
	Phosphor		0,0506	P 0,556 g	0,7836	1,794	0,454
	Calcium		0,0075		0,11625	1,915	1,125
	Schwefel		0,0590		0,9145		
	Harnstoff		1,5832		24,5396		
	Harns. N		0,0147		0,2278		
	Allox. + HN		0,0169		0,2622		
	Xanth. N		0,0022		0,035		
April	Stickstoff	1000 ccm	1,377	Ca 0,6742 g	13,7700	14,795	0,791
	Chlor		0,4915		4,915	7,481	2,566
	Phosphor		0,0697		0,697	1,797	0,544
	Calcium		0,0075		0,075	1,820	1,071
	Schwefel		0,0640		0,640		
	Harnstoff		0,0151		25,524		
	Harns. N		2,5524		0,151		
	Allox. + HN		0,0171		0,171		
	Xanth. N		0,0020		0,020		
	Amm. N		0,049		0,490		
April	Stickstoff	1200 ccm	1,0990		13,178	27,957	10,545
	Chlor		0,5096		6,115	10,109	3,994
	Phosphor		0,0643		0,772	1,824	0,496
	Calcium		0,0078		0,0836	1,898	1,140
	Schwefel		0,0688		0,8257		
	Harnstoff		1,9924		23,908		
	Harns. N		0,0175		0,2100		
	Allox. + HN		0,0207		0,2484		
	Xanth. N		0,0032		0,0384		
	Kreatin		0,005		0,0600		

Datum	Bestandtheile	Harnmenge	pCt.	Koth	pro die	Nahrung	Resul
18. April	Stickstoff	1400 ccm	0,7455	1,234 g N 0 Cl 0,5556 g P 0,6742 g Ca pro die	10,437	25,132	13,46
	Chlor		0,4854		6,7956	9,346	2,55
	Phosphor		0,0558		0,7807	1,783	0,44
	Calcium		0,0040		0,112	1,917	1,13
	Schwefel		0,0481		0,6734		
	Harnstoff		1,5077		21,1078		
	Harns. N		0,0122		0,1708		
	Allox. + HN		0,0129		0,1806		
	Xanth. N		0,0070		0,0100		
	Amm. N		0,0354		0,4956		

Die Durchschnittsausscheidung pro die betrug:

N	14,088,	davon im Koth	1,234
Cl	7,066,		0
P	1,367,		0,5556
Ca	0,748,		0,6742
Schwefel	0,818		
N der Harnsäure .	0,264		
N der Alloxurbasen	0,245		
N der Xanth. . .	0,041		
N des Ammoniak .	0,437		
Kreatin	0,177		
N des Harnstoffs .	12,270.		

Man beobachtet eine Abnahme der Alloxurbasenausscheidung, besonders der Xanthinbasen. Sonst sind die Verhältnisse der Ausscheidung ziemlich unverändert, wenn man die geringe Schwefelmenge nicht hervorhebt. Dieselbe spricht vielleicht für die geringe Eiweisszersetzung. Trotz der grossen Menge künstlich zugesetzten Salzes war der Koth diesmal ärmer an Ca und P wie in der vorigen Periode. Auch ist die Ausscheidung des Phosphors eine bedeutende zu nennen, wenn man die Neigung der Pat., zu retiniren beachtet.

Die Gesammtaufnahme betrug:

139,212 g N	(14,562)	die Ausgabe	85,128 N
56,357 - Cl	0		42,398 Cl
10,975 - P	(4,716)		8,208 P
11,382 - Ca	(9,318)		4,607 Ca.

Das Verhältniss des Ca:P:Cl:N in der Nahrung 1 : 0,7 : 3,55 : 7 (1 : 1 : 5 : 12)

\- - in der Ausscheidung 1 : 2 : 10 : 20.

Hier trifft also die Hauptretention das Calcium, während der Phosphor durchaus nicht abnorm hoch retinirt wird. Stickstoff und Chlor bleiben bei dem alten Verhalten

N 39,1 pCt. Cl 20 pCt. (26 pCt.) P 17 pCt. (24 pCt.) Ca 46,6 pCt. (59 pCt.) der aufgenommenen Menge. Neben den Procentzahlen stehen in den Klammern diejenigen Procente der Retention, welche auf die ganze aufgenommene Menge

berechnet sind, ohne Klammer sind die Zahlen, welche auf die Menge der die Nahrung enthaltenen Bestandtheile (ohne künstlichen Zusatz) sich beziehen.

VI. Periode.
Nachwirkung der Salzbehandlung.

Datum	Bestandtheile	Harnmenge	pCt.	Koth	pro die	Nahrung	Resultat
April 1897	Stickstoff	1900 ccm	1,022	1,8156 g N 0,036 g Cl 0,6612 g P 2,9157 g Ca pro die	19,418	24,957	3,723
	Chlor		0,5339		10,144	10,109	—0,071
	Phosphor		0,0697		1,324	1,824	—0,161
	Calcium		0,0082		0,155	1,898	—1,173
	Schwefel		0,0615		1,168		
	Harnstoff		0,7232		32,740		
	Harns. N		0,0189		0,359		
	Allox. + HN		0,02388		0,462		
	Xanth. N		0,0049		0,003		
April	Stickstoff	1500 ccm	0,9835		14,753	25,132	8,563
	Chlor		0,4671		7,007	9,346	2,303
	Phosphor		0,0664		0,996	1,783	0,126
	Calcium		0,0076		0,115	1,917	—1,114
	Schwefel		0,0645		0,967		
	Harnstoff		2,3153		34,733		
	Harns. N		0,0154		0,226		
	Allox. + HN		0,0184		0,276		
	Xanth. N		0,0030		0,050		
	Amm. N		0,0343		0,515		
	Kreat.		0,016		0,240		
April	Stickstoff	1700 ccm	0,9030		15,351	24,598	7,431
	Chlor		0,4732		8,044	10,085	2,005
	Phosphor		0,0531		0,903	1,794	0,230
	Calcium		0,0054		0,092	1,915	1,093
	Schwefel		1,0598		1,017		
	Harnstoff		2,154		30,618		
	Harns. N		0,0133		0,226		
	Allox. + HN		0,0184		0,313		
	Xanth. N		0,0051		0,087		

Es betrug die durchschnittliche tägliche

	Ausscheidung		Aufnahme	Retention
N	18,323,	im Koth 1,815	24,896	+6,572
Cl	8,434,	0,036	9,846	+1,412
P	1,736,	0,661	1,800	+0,064
Ca	3,036,	2,915	1,910	—1,126
Schwefel . . .	1,051			
N der Harnsäure	0,276			
N der Alloxurbase	0,350			
N der Xanth. .	0,080			
N des Ammoniak	0,515			
N der Harnsäure	15,643			
Kreatinin . . .	0,240.			

Man ersieht daraus, dass die Salzeinwirkung erst allmählich eine Zersetzung des Eiweiss zur Folge hatte. Man erkennt dieses an der Steigerung der Stickstoffausscheidung, welche bei Schwefel, Harnsäure, Alloxurbasen, Ammoniak und Phosphor zu constatiren ist. Das Calcium scheint in dieser Periode eben so stark vermehrt ausgeschieden zu sein, wie es in der vorhergehenden retinirt wurde.

Im Ganzen wurde in dieser Periode in Nahrung aufgenommen

N	74,687 g	ausgeschieden	54,969 g
Cl	29,540 -		25,303 -
P	5,401 -		5,207 -
Ca	5,730 -		9,109 -

Das Verhältniss des Ca : P : Cl : N in der Nahrung 1 : 1 : 5 : 12,
Ausscheidung 1 : 0,5 : 3 : 6.

Dem entsprechend ist die Retention an:

N	19,717 g	oder	26,2 pCt.	der	Aufnahme
Cl	4,287 -	-	14,4 -	-	-
P	0,194 -	-	3,6 -	-	-
Ca	—3,379 -	-	—58,8 -	-	-

Es gelang somit mit Hülfe der Salze die Stickstoff- und Phosphorausscheidung zu steigern, was um so merkwürdiger erscheint, als die Salze sonst stickstoffersparend wirken. Diese Beobachtung deutet darauf hin, wie gewagt es ist ein allgemeines Urtheil über Kochsalzwirkung z. B. zu fällen. Das Kochsalz kann bald stickstoffersparend wirken, wie ich oft genug selbst zu constatiren Gelegenheit hatte, bald stickstoffzersetzend, wie in diesem Falle. Wichtig ist die unzweifelhafte Einwirkung, welche um so deutlicher auftritt, je mehr in der Stoffwechselbilanz die Salzbestandtheile in Betracht kommen. Bekanntlich sind die Calcium- und Chlorsalze in den Leukocyten reichlich vertreten, deshalb das starke Eingreifen in die Prozesse des Organismus bei einer Krankheit wie Leukämie.

Siebente Periode. In dieser Periode wurden der Pat. 2 Tabletten von Thyreoidea verabreicht. Wir wollten damit eine Zersetzung des Stickstoffs bewirken, da bekanntlich die Thyroideafütterung zu einer solchen führt, wie das Bleibtreu, Wendelstädt[11], Jacob[12], Leichtenstern[13], Ewald[14], Dennig[15], Dinkler[16], Grawitz[18] u. s. w. beobachtet haben. Die Beobachtung von Lutz[17] war uns unbekannt und wir sind nur auf Grund der Stoffwechselversuche dazu geführt worden, diese Therapie einzuschlagen.

Die Mehrausscheidung des Stickstoffs blieb auch hier nicht aus, aber was wichtiger ist, war eine Besserung in dem Befinden der Pat. nicht zu verkennen. Die Beobachtung von Lutz ist uns sehr willkommen, denn wir waren nicht im Stande, die Pat. länger in Beobachtung zu behalten; daher können wir nicht berichten, ob durch dieses stickstoffzersetzende Mittel eine Heilung zu erwarten war.

VII. Periode.

hyroideatabletten, enthaltend 0,004 g N, 0,0012 g Cl, 0,00088 g P, 0,0021 g Ca pro die

Datum	Bestandtheile	Harnmenge	pCt.	Koth	pro die	Nahrung	Resultat
1. April 1897	Stickstoff	2200 ccm	0,868	1,773 g N	19,096	25,132	4,263
	Chlor		0,4793	0,033 g Cl	10,544	9,346	1,231
	Phosphor		0,0478	0,504 g P	1,052	1,783	0,227
	Calcium		0,0057	1,7222 g Ca pro die	0,1250	1,917	0,070
	Schwefel		0,0589		1,296		
	Harnstoff		2,470		54,340		
	Harns. N		0,0126		0,277		
	Allox. + HN		0,0175		0,374		
	Xanth. N		0,0049		0,097		
	Amm. N		0,0364		0,801		
4. April	Stickstoff	1000 ccm	1,050		10,500	24,598	12,325
	Chlor		0,4672		4,672	10,085	5,380
	Phosphor		0,0664		0,664	1,794	0,626
	Calcium		0,0074		0,074	1,915	0,119
	Schwefel		0,0680		0,680		
	Harnstoff		2,8217		28,217		
	Harns. N		0,0158		0,158		
	Allox. + HN		0,0198		0,198		
	Xanth. N		0,0040		0,040		
	Kreat.		0,0012		0,012		
4. April	Stickstoff	1570 ccm	0,840		13,188	25,132	10,171
	Chlor		0,4247		6,667	9,346	2,646
	Phosphor		0,0467		0,733	1,783	0,546
	Calcium		0,0050		0,0785	1,917	0,117
	Schwefel		0,0520		0,816		
	Harnstoff		1,8309		28,735		
	Harns. N		0,0110		0,173		
	Allox. + HN		0,0205		0,322		
	Xanth. N		0,0092		0,049		
	Amm. N		0,0322		0,505		
5. April	Stickstoff	1550 ccm	0,7525		10,663	24,957	12,521
	Chlor		0,4125		6,394	10,109	3,682
	Phosphor		0,0418		0,678	1,824	0,671
	Calcium		0,0034		0,0527	1,898	0,123
	Schwefel		0,0420		0,651		
	Harnstoff		1,5078		23,358		
	Harns. N		0,0112		0,164		
	Allox. + HN		0,0214		0,332		
	Xanth. N		0,0102		0,168		
6. April	Stickstoff	1600 ccm	1,015		16,240	24,491	7,478
	Chlor		0,3944		6,310	9,470	3,137
	Phosphor		0,07304		1,168	1,813	0,140
	Calcium		0,0067		0,107	1,900	0,071
	Schwefel		0,0588		0,941		
	Harnstoff		2,4915		39,861		
	Harns. N		0,0203		0,325		
	Allox. + HN		0,0212		0,339		
	Xanth. N		0,0009		0,014		
	Amm. N		0,0455		0,728		
	Kreat.		0,0021		0,036		

Datum	Bestandtheile	Harnmenge	pCt.	Koth	pro die	Nahrung	Resul
27. April	Stickstoff	1600 ccm	0,903	1,773 g N 0,033 g Cl 0,504 g P 1,7222 g Ca pro die	14,448	24,957	9,73
	Chlor		0,4247		6,795	10,109	3,28
	Phosphor		0,05976		0,956	1,824	0,36
	Calcium		0,0119		0,196	1,898	0,01
	Schwefel		0,0520		0,832		
	Harnstoff		1,9601		21,362		
	Harns. N		0,0144		0,228		
	Allox. + HN		0,0177		0,283		
	Xanth. N		0,0033		0,055		

Es betrug die durchschnittliche tägliche

	Ausscheidung			Aufnahme	Retention
N	14,025,	davon im Koth	1,773	24,878	9,082
Cl	6,947,		0,033	9,744	2,931
P	1,375,		0,504	1,803	0,429
Ca	1,827,		1,722	1,907	0,081
Schwefel	0,853				
N der Harnsäure .	0,247				
N der Alloxurbase	0,309				
N der Xanth. . .	0,062				
N des Ammoniak	0,678				
N des Harnstoffs .	11,284				
Kreatin	0,018.				

Wir finden eine Steigerung der Harnsäure- und Ammoniak-Ausscheidung, der Calcium- und Phosphor-Ausscheidung, während die Stickstoffretention ziemlich unverändert bleibt und erst in der Nachperiode zum Vorschein kommt.

Die Gesammtausscheidung betrug in dieser Periode

94,773 g N	Aufnahme	149,267 g N	
41,877 - Cl		58,465 - Cl	
8,247 - P		10,821 - P	
10,961 - Ca		11,445 - Ca.	

Retinirt wurden

54,494 g	N
17,588 -	Cl
2,574 -	P
0,484 -	Ca

oder in pCt. der aufgenommenen Menge

N	36,3 pCt.
Cl	30,1 -
P	23,9 -
Ca	4,2 -

Das Verhältniss des Ca : P : Cl : N in der Nahrung = 1 : 0,9 : 5 : 13,
Ausscheidung = 1 : 0,8 : 4 : 9.

Somit ist in dieser Periode die Stickstoff- und Chlorretention unverändert, dagegen die Calciumretention bedeutend gesunken.

Achte Periode. Dieselbe wurde als Nachperiode der Thyroideabehandlung betrachtet. Aus leicht begreiflichen Gründen wurde mit dieser Periode die Untersuchung geschlossen, wenn auch manche interessante Frage unbeantwortet blieb.

VIII. Periode.

Nachwirkung der Thyroideabehandlung.

Datum	Bestandtheile	Harnmenge	pCt.	Koth	pro die	Nahrung	Resultat
. April 1897	Stickstoff	1600 ccm	1,064	2,049 g N 0,051 g Cl 0,613 g P 1,760 g Ca pro die	17,024	25,132	6,059
	Chlor		0,4915		7,864	9,346	1,431
	Phosphor		0,0744		1,189	1,783	—0,019
	Calcium		0,0072		0,115	1,917	0,042
	Schwefel		0,0640		0,024		
	Harnstoff		1,723		27,571		
	Harns. N		0,0147		0,2304		
	Allox. + HN		0,0239		0,3822		
	Xanth. N		0,0092		0,152		
	Amm. N		0,0399		0,6384		
. April	Stickstoff	1600 ccm	1,1675		18,984	24,598	4,565
	Chlor		0,5643		9,028	10,085	1,006
	Phosphor		0,0764		1,222	1,794	—0,041
	Calcium		0,0100		0,160	1,915	—0,005
	Schwefel		0,0760		1,216		
	Harnstoff		2,854		45,764		
	Harns. N		0,0217		0,347		
	Allox. + HN		0,0245		0,393		
	Xanth. N		0,0028		0,046		
	Kreatin		0,0027		17,294		
. April	Stickstoff	1620 ccm	1,0675		9,044	25,132	5,789
	Chlor		0,5583		1,183	9,346	0,251
	Phosphor		0,0730		0,086	1,783	—0,013
	Calcium		0,0053		0,086	1,917	0,071
	Schwefel		0,068		1,102		
	Harnstoff		2,638		42,738		
	Harns. N		0,0182		0,295		
	Allox. + HN		0,0240		0,389		
	Xanth. N		0,0068		0,094		
	Amm. N		0,0420		0,980		

Es betrug die durchschnittliche tägliche

	Ausscheidung			Aufnahme	Retention
N	19,671,	davon im Koth	2,049	24,955	5,233
Cl	8,268,		0,051	9,721	1,453
P	1,286,		0,613	1,793	0,007
Ca	1,807,		1,768	1,912	0,024
Schwefel . . .	1,102				
N der Harnsäure .	0,264				
N der Alloxurbase	0,375				
N der Xanth. . .	0,111				
N des Ammoniak	0,809				
N des Harnstoffs .	16,478				
Kreatin	0,0432.				

Wir beobachten eine Steigerung des Schwefels, Ammoniak, Alloxurbasen, Stickstoffs, Phosphor und Calcium, somit sind alle Bestandtheile vermehrt ausgeschieden oder richtiger, es ist die Retention geringer geworden. Die vermehrte Xanthinbasenausscheidung ruht vielleicht von der Einfahrt der Tabletten, da nucleinhaltige Nahrung bekanntlich zur Vermehrung der Alloxurbasen überhaupt führen kann (Weintraud[19]).

Die Gesammtaufnahme betrug: 99,819 g N
38,806 - Cl
7.173 - P
7,646 - Ca

Ausscheidung	78,685 g N	Retention	21,134
	33,072 - Cl		5,814
	7,144 - P		0,029
	7,550 - Ca		0,096.

Das Verhältniss des Ca : P : Cl : N war in der Nahrung 1 : 0,8 : 4,5 : 12
Ausscheidung 1 : 0,7 : 4,5 : 11.

Die Retention betrug in Procenten der aufgenommenen Nahrung:
21 pCt. N 16 pCt. Cl 0,4 pCt. P 1,2 pCt. Ca.

Somit liess sich bei dieser Therapie die Retention von Phosphor und Calcium fast in ein Gleichgewicht verwandeln. Die Stickstoff- und Chlorretention bedeutend herabzudrücken.

H. A. 18 Jahre alt. Pseudoleukämie.

Anamnese. Pat. stammt aus gesunder Familie; mag sich nicht erinnern je krank gewesen zu sein. Schon seit dem 8. Lebensjahre soll aber eine geschwollene Drüse am linken Unterkieferwinkel bestehen, welche ihm Schmerzen verursachte. Die Drüse entstand ohne irgend welche Veranlassung, ihre Entstehung war durch keinerlei Beschwerden begleitet. Im Laufe des Jahres vergrösserte sich ihr Umfang, es entstanden auch neue Schwellungen, immer ohne Schmerzen. Erst vor wenigen Wochen trat bei dem Pat. Fieber auf, Frostgefühl und Schweisse. Das Einnehmen von Tropfen und Einreiben von Salbe, welches ihm verordnet war, brachte keine Besserung.

Status praesens. Mittelgrosser Mann von schwacher Musculatur und wenigem Fettpolster. In der Regio submaxillaris, parotidea, auricularis, längs des M. sternocleido mastoidemus bis in die Axillargegend eine Anzahl kirschgrosser Lymphdrüsen, welche dick und schmerzlos sind. Die Haut darüber unverändert, leicht verschiebbar. Sonst keine auffallende Blässe, keine Oedeme. Kopf und Halsorgane bieten normale Verhältnisse, ausser der oben beschriebenen Halsdrüsenschwellung. Ueber der Lunge percutorisch und auscultatorisch normale Erscheinungen zu finden, Herz in normalen Grenzen, Herztöne rein, über der Mitralis ein systolisches Geräusch. Abdomen von guter Wölbung, keine Milzschwellung, keine Lebervergrösserung Blasengegend, Inguinalgegend ohne Veränderung. Keine Knochenschmerzen. — Fieber von Typus reversus, hört nach einigen Tagen Spitalsaufenthalt

ganz auf. Puls über 100 Schläge. — Blutkörperchenzahl 3 120 000, Leukocyten 171000, Hämoglobin 55 pCt. Keine Poikilocytose. — Harn von spec. Gew. 1014—1027. Harnmenge 500—1200 ccm, von normaler Farbe. — Appetit wenig, Schlaf gut, etwas vermehrter Durst.

Der Pat. wurde auf eine bestimmte Diät gesetzt, welche aus

400 ccm Milchkaffee
400 - Milch
400 - Bouillon mit Ei
150 g Cotelette
200 - Kartoffel
400 - Milchkaffee
400 - Milch
400 - Brod

bestand.

Der Urin und Stuhl wurde sorgfältig gesammelt und gemessen. Der Stuhl wurde auf N, Cl, P, Ca untersucht. Im Harne wurde täglich die Bestimmung der in der Tabelle enthaltenen Bestandtheile gemacht.

Pseudoleukämie.

Datum	Bestandtheile	pCt.	pro die	Nahrung	Resultat
24. Mai 1897	Stickstoff	1,2600	14,490	24,598	7,009
	Chlor	0,6857	7,805	10,085	2,190
	Phosphor	0,1301	1,496	1,749	—0,086
	Calcium	0,0125	0,1447	1,915	0,639
	Schwefel	0,0720	0,828		
	Harnstoff	2,7463	31,579		
	Harns. N	0,0175	0,2012		
	Xanth. N	0,0238	0,2737		
	Allox. + HN	0,0063	0,0725		
25. Mai	Stickstoff	1,2145	17,003	24,598	4,496
	Chlor	0,6674	9,342	10,085	0,733
	Phosphor	0,1062	1,487	1,749	—0,077
	Calcium	0,0156	0,2184	1,915	0,566
	Harnstoff	2,3694	33,170		
	Harns. N	0,0165	0,2314		
	Allox. + HN	0,0196	0,2744		
	Xanth. N	0,0031	0,0430		
	Amm. N	0,0420	0,588		
26. Mai	Stickstoff	1,148	13,202	24,598	8,297
	Chlor	0,6553	7,535	10,085	2,540
	Phosphor	0,1195	1,374	1,749	0,036
	Calcium	0,0145	0,1667	1,915	0,617
	Schwefel	0,0660	0,759		
	Harnstoff	2,4230	27,867		
	Harns. N	0,0140	0,161		
	Allox. + HN	0,0189	0,2173		
	Xanth. N	0,0049	0,056		
	Kreatinin	0,027	0,3105		

Datum	Bestandtheile	pCt.	pro die	Nahrung	Resultat
27. Mai	Stickstoff	1,218	9,744	24,598	11,755
	Chlor	0,8495	6,796	10,085	3,279
	Phosphor	0,1262	1,209	1,794	0,201
	Calcium	0,0196	0,1568	1,915	0,627
	Schwefel	0,0760	0,608		
	Harnstoff	2,501	20,008		
	Harns. N	0,0193	0,1544		
	Allox. + HN	0,0253	0,2016		
	Xanth. N	0,0059	0,047		
	Amm. N	0,0420	0,336		
28. Mai	Stickstoff	1,1375	15,128	24,598	6,370
	Chlor	0,6855	9,117	10,085	0,958
	Phosphor	0,1215	1,616	1,794	—0,206
	Calcium	0,0130	0,173	1,915	0,611
	Schwefel	0,077	1,024		
	Harnstoff	2,692	35,010		
	Harns. N	0,0140	0,1862		
	Allox. + HN	0,0217	0,2886		
	Xanth. N	0,0077	0,1024		
29. Mai	Stickstoff	0,9450	9,45	24,598	12,049
	Chlor	0,8495	8,495	10,185	1,580
	Phosphor	0,1029	1,029	1,794	0,381
	Calcium	0,0137	0,137	1,915	0,647
	Harnstoff	1,8309	18,309		
	Harns. N	0,0147	0,147		
	Allox. + HN	0,0250	0,250		
	Xanth. N	0,0103	0,103		
	Amm. N	0,0182	0,182		
	Kreatinin	0,047	0,470		
30. Mai	Stickstoff	1,2075	9,660	24,598	11,839
	Chlor	0,6250	5,000	10,185	5,075
	Phosphor	0,1394	1,1152	1,794	0,295
	Calcium	0,0133	0,1064	1,915	0,778
	Schwefel	0,064	0,512		
	Harns. N	0,0175	0,1400		
	Allox. + HN	0,0227	0,1816		
	Xanth. N	0,0052	0,0416		

Die Durchschnitts-Ausscheidung pro die betrug:

Gesammt-Stickstoff	15,767,	davon im Koth	3,099 g
Chlor	7,740,		0,010 -
Phosphor . . .	1,716,		0,384 -
Calcium	1,288,		1,131 -
Schwefel	0,733		
N des Alloxur + H	0,2397		
N der Harnsäure .	0,1772		
N des Alloxur-H .	0,0625		
N des Ammoniak	0,369		
N des Harnstoffs .	12,068		
Kreatinin . . .	0,390.		

Auffallend hoch ist die Phosphor-Ausscheidung und die des Kreatinins, dagegen sind die Stickstoff-, Harnsäure- und Alloxurbasenmenge eher klein zu nennen. Auch die Schwefel-Ausscheidung deutet auf ein geringes Zersetzen des Eiweisses.

Die tägliche Aufnahme betrug 24,598 g N
10,085 - Cl
1,794 - P
1,915 - Ca
die tägliche Retention 8,973 - N
2,336 - Cl
0,079 - P
0,641 - Ca.

Während der ganzen Periode wurden

aufgenommen	ausgeschieden im Harn	ausgeschieden im Stuhl	
172,186	88,676	21,692	g N
70,315	54,166	0,060	- Cl
12,558	9,324	2,688	- P
13,405	1,099	7,9204	- Ca.

Das Verhältniss der Ca : P : Cl : N in der Nahrung = 1 : 0,9 : 5 : 12
Ausscheidung = 1 : 1,4 : 6 : 12.

Somit fand eine verhältnissmässige Mehrausscheidung von P statt, was auch aus der Bilanz hervortritt.

Die Retention betrug 36,7 pCt. N
23,1 - Cl
4,4 - P
33,4 - Ca
der aufgenommenen Menge.

Es bestand bei ganz unbedeutender Phosphorretention, eine Retention von N, Cl, welche der bei Leukämie beobachteten nahe kommt. Hier tritt die des Calcium mehr in den Vordergrund, die Retention von Phosphor ist geringer. Vom Stickstoff wurde fast der vierte Theil im Stuhl ausgeschieden, was aber nicht nur auf mangelhafte Resorption zurückzuführen ist, denn das Verhältniss des Ca:P:Cl:N in der Nahrung ist 1:1:5:12, dagegen im Koth 1:0,3:0,01:3, also ein ganz anderes. Allerdings ist dem einzuwenden, dass nicht für alle Bestandtheile des Darms die Ausscheidung stärker ist und dass nicht jeder Nahrungsbestandtheil in gleichresorbirbarer Form das Cl, P, Ca und N enthält; aber trotzdem ist die N-Zahl zu hoch, als dass sie nur auf schlechte Ausnutzung zurückzuführen wäre. In allen von mir untersuchten Stühlen schwankte das Verhältniss des P zu Stickstoff von 1:2 bis 1:4. — Nur bei der Pseudoleukämie, sowie im ersten Stadium der Leukämie war das Verhältniss 1:7 bis 1:9. — Man kann wohl mit Recht in den beiden Fällen von einer specifischen N-Ausscheidung sprechen, einer Ausscheidung welche nicht den gewöhnlichen Weg durch die Nieren, sondern den durch den Darm einschlägt.

Wenn wir die Ergebnisse dieser Untersuchungen betrachten, so müssen wir zu dem Schluss kommen, dass die Leukämie eine ausgesprochene „Stickstoff- und Phosphorkrankheit“ ist. Es giebt nehmlich auch Chlor- und Calciumkrankheiten.

Ich würde es wagen, die Chlorose und die Anämie überhaupt eine „Chlorkrankheit“ zu nennen, denn nach allen Untersuchungen, die ich in der Richtung angestellt habe, verdient die Anämie diesen Namen. Der Organismus ist auf chlorfällende Mittel empfindlich, retinirt Chlor und kann durch Zusatz von Chloriden zur Norm gebracht werden (dieses Archiv. 1895, 1896). Den Diabetes mellitus würde ich als eine „Kalkkrankheit“ bezeichnen, denn der Organismus verliert hauptsächlich Kalk, und die Zuckerausscheidung kann durch Kalksalze herabgesetzt werden (Zeitschr. f. kl. Med. 1898). In der Leukämie hatten wir eine N- und Phosphorkrankheit vor uns, in der Pseudoleukämie eine N-Krankheit.

Damit ist nicht gesagt, dass die von uns zufällig näher studirten Fälle die ganze Kategorie von N-, Cl-, und P- und Ca-Krankheiten ausmachen. Es wird sich wohl noch manche andere Chlorkrankheit finden. So glaubt J. Bohne das Coma uraemicum auf Chlorretention zurückzuführen (Fortschr. der Med. 1897). Nach den Angaben von C. v. Noorden ist wohl die Gicht eine Kalkkrankheit, auch die Tuberculose (Senator) dürfte zu den Kalkkrankheiten gerechnet werden. — Andererseits muss zugestanden werden, dass die Benennung durchaus nicht alles sagt. 1) Es kann der Organismus mehrere Bestandtheile der Nahrung zurückhalten aus ganz verschiedenen Gründen; er kann 2) eine Combination von Chlor-, N- und P- Krankheit enthalten. — Sei dem wie es wolle, das eine scheint mir von Interesse zu sein, dass wir auf Grund der Stoffwechseluntersuchung einen Weg für die Therapie finden können. So besserte sich jede Anämie durch Zusatz von Chloriden zum Eisen. So fiel die Zuckermenge im Harn bei Diabetes durch phosphorsauren Kalk; so gelang es bei der Leukämie eine Besserung durch stickstoffzersetzende Mittel zu erzielen. Unser Fall stand leider sehr kurz unter der Thyroidbehandlung, aber der Fall von Lutz, welcher durch Thyroidea geheilt wurde, ist ein Be-

weis, dass wir richtig gehandelt haben, indem wir ein stickstoffzersetzendes Mittel gewählt haben, da bei dem Stoffwechsel gerade der N durch abnormes Verhalten auffiel. Ebenso richtig erwies sich die Voraussetzung, dass stickstoffsparende Salze von Einfluss sein würden. Ob sie nun hier gerade sparend oder zersetzend einwirken würden, liessen wir dahingestellt, aber einen Einfluss erwarteten wir sicher und diese Erwartung war bestätigt.

Bei der Leukämie ist aber nicht nur der Stickstoff retinirt; fast alle hier in Betracht gezogenen Substanzen waren im Organismus zurückgehalten. Es schien eine allgemeine Schlaffheit, ein Mangel der Zersetzung oder Desassimilation vorzuliegen. Bekanntlich wird beim Verhungern (Carcinoma) in den letzten Tagen N weniger ausgeschieden (Müller, Klemperer), wohl aus der gleichen Ursache. Wenn wir also einen Mangel der Assimilations- und besonders Desassimilationskraft zugeben, so ist doch bei der Leukämie das Chlor und das Calcium weniger betheiligt, mehr dagegen der Phosphor und Stickstoff. (Bei der Pseudoleukämie mehr der N und Ca, weniger Cl und P.) Bei den Chlorosen, welche einem Stoffwechsel unterworfen waren, fanden wir oft eine abnorme Stickstoffretention und es liegt nahe, anzunehmen, dass auch hier eine mangelhafte Desassimilation vorliegt. Insofern eine Anämie mit Leukocytose, Milzschwellung u. s. w. einher geht, ist sie ja einer Leukämie ähnlich.

Wenn eine Stickstoffretention bis jetzt, soweit mir bekannt ist, ausschliesslich bei mangelhafter Oxydation des Organismus (Blutarmuth überhaupt) beobachtet wurde, so gilt für Chlor was ganz anderes. Chlor wird bei allen möglichen Krankheiten retinirt. So bei Pneumonie, bei Nephritis, bei Anämien, bei Magenkrankheiten, bei beginnendem Carcinom (wo noch keine Anämie zu constatiren ist), bei Coma uraemicum u. s. w. Die Chlorretention hat in den meisten Fällen nichts Specifisches und bedeutet wohl ein Wässerigwerden des Blutes, wie das C. Schmidt schon 1850 richtig gedeutet hatte. Wenn aber eine Chlorretention andauert, so ist begreiflich, dass Chlorsalze einen Einfluss auf den Organismus haben können. Denken wir uns das Blut durch irgend welche Ursache wasserhaltiger, dann wird Chlor aus den Organen in's Blut diffundiren, das Blut wird

chlorreicher, die Organe chlorärmer. Setzt man dem Organismus Chloride künstlich zu, so werden die Organe auf ihren normalen Salzgehalt gebracht. Die auffallende Besserung, welche bei allen Chlor retinirenden Chlorosen auftritt, kann wohl kein Zufall sein. —

Ueber die Retention von Phosphor ist meines Wissens nichts bekannt. Wohl kennen wir seit Gaethgen's Untersuchung im Diabetes eine Krankheit, bei welcher Phosphor mehr ausgeschieden wird. Die von uns beobachtete Leukämie ist aber die erste, bei welcher sicher eine Phosphorretention und zwar ganz bedeutend (50 pCt. der aufgenommenen Menge) beobachtet worden ist. Jacubasch, Fleischer und Penzoldt betonen dieselbe nicht, obgleich sie aus ihren Zahlen hervorgeht. Dieses ist um so auffallender, weil die Pseudoleukämie, auf dieselbe Kost gesetzt (womit jede analytischen Fehler ausgeschlossen sind), ein Phosphorgleichgewicht zeigte. Man darf vermuthen, dass es gerade die Leukocytose ist, welche diesen Unterschied bewirkt, und die Verwandtschaft der Leukämie mit der Pseudoleukämie (Fränkel) bekommt hiermit eine Stütze. Man könnte vermuthen, dass der Auftritt in Blut P-reicher Elemente eine P-Ausscheidung bewirken sollte. Ob aber nicht die Leukocytose erst als Folge der P-Reichthum des Blutes ist, welcher P-Reichthum sich in der vermehrten P-Ausscheidung der Pseudoleukämie documentirt, lässt sich kaum entscheiden. Ich begnüge mich, auf die interessanten Fragen hinzudeuten. — Das Calcium, welches besonders in neuester Zeit bei der Stoffwechseluntersuchung gewürdigt war, verhielt sich bei Leukämie nicht charakteristisch. Es folgte im Grossen und Ganzen dem Chlor, was ziemlich die Regel zu sein scheint. Das Chlor und Calcium sind Plasmasalze, der Phosphor besonders als Alkalienphosphat ein Kernsalz, daher wohl der Antagonismus. Die Pseudoleukämie zeigte eine bedeutende Retention von Calcium. Die anderen Harnbestandtheile können einer Messung und Vergleich mit den eingeführten Mengen nicht unterzogen werden; dennoch ist an der Hand der eben erwähnten Zahlen über ihr Verhalten leichter was zu sagen. So war der Schwefel entsprechend der N-Retention wenig ausgeschieden und sowohl die Pseudoleukämie, wie die Leukämie zeigten die gleiche Zahl 0,7—0,8 S

pro die. — Sowohl die Gesammtmenge der durch Silber fällbaren Substanzen (Xanthinbasen, vulgo Alloxurbasen), wie die Harnsäure waren bei der Leukämie nicht vermehrt ausgeschieden, desgleichen bei Pseudoleukämie. Bekanntlich gehört die Harnsäurevermehrung zu den Symptomen der Leukämie. Unsere Beobachtung soll dem nicht widersprechen. Eine vermehrte Ausscheidung der Harnsäure könnte sehr wohl auch bei unserer Patientin auftreten, wenn wir sie in einem anderen Stadium beobachtet hätten. Denn diese Ausscheidung hängt wohl meistens mit den Vorgängen in der Milz zusammen und ein schöner Beweis wird von Fränkel angeführt, wo gerade die Harnsäure steigt, als die Resorption des Tumors begann. Von einer Vermehrung der Harnsäure bei Leukämie schlechthin zu sprechen ist gewiss etwas ungenau. — Wir wollen betonen, dass die Pseudoleukämie nur wenige Centigramme mehr ausschied

	Leukämie	Pseudoleukämie
Harn	0,157	0,177
Allox.	0,212	0,309
All.-H	0,055	0,063

was vielleicht mit der P-Ausscheidung zusammenhängt. Das Verhältniss der Allox. zu N bei Leukämie 1 : 60, bei Pseudoleukämie 1 : 50.

Also eine relative und absolute Vermehrung der Xanthinbasen ist bei Pseudoleukämie im Vergleich mit Leukämie nicht zu verkennen. Deutlicher ist noch der Unterschied bei Ammoniak. Während bei Leukämie derselbe 0,237 beträgt, ist seine Menge 0,36 bei Pseudoleukämie. Die Ammoniakausscheidung hängt auf's intimste mit dem Auftreten der Säure im Organismus zusammen. Eine Ammoniakvermehrung ist bei Anämie constatirt, entsprechend der herabgesetzten Alkalescenz des Blutes. Sie ist, was viel überzeugender ist, bei einer acuten Essigsäurevergiftung, die ich Gelegenheit hatte zu untersuchen, ganz unzweifelhaft nachgewiesen (vergl. Th. Hitzig, Correspondenzbl. für Schweizer Aerzte. 1897). — Auch bei anderen Säurevergiftungen, sei es acuter Art, sei es wie bei Coma diabeticum, ist die Ammoniakausscheidung vermehrt. Das Auftreten von Phosphaten stimmt damit auf's beste, denn die Phosphate, um welche es sich hier

handelt, sind gerade saure Phosphate, ihre Vermehrung bedeutet ein Sauerwerden des Blutes. — Die Leukämie unterscheidet sich nach unserer Beobachtung durch die Kreatininausscheidung sehr deutlich von der Pseudoleukämie. Während im ersten Falle trotz der grossen Zahl der Bestimmungen (13) nie eine auffallende Vermehrung zu constatiren war, zeigte die Pseudoleukämie (immer bei der identischen Diät) eine deutliche Steigerung — vielleicht wieder im Zusammenhange mit dem Phosphor.

Wir kommen zur Besprechung der Therapie der Leukämie. Zuerst wurde die Pat. mit Milztabletten behandelt. Wie bei allen Organotherapien (die Schilddrüse ausgenommen) war der Erfolg kein glänzender, aber der Einfluss ist nicht zu verkennen. Besonders die von Dr. Habel constatirte Vermehrung der Leukocyten im Blute spricht vielleicht für einen Zerfall des Milzgewebes unter dem Einfluss der Tabletten. Auch die Vermehrung des Ammoniak und der Harnsäure zeugt davon. Sonst blieben die Verhältnisse der Retention unverändert. Die Einwirkung erstreckte sich auf mehrere Tage, begann erst am dritten Tage. —

Die Sauerstofftherapie hatte einen merkwürdigen Einfluss auf P- und Ca-Ausscheidung. Während der N- und Chlorstoffwechsel unverändert blieb, zeigte der Phosphor und Kalk eine bedeutende Mehrausscheidung und zwar sowohl durch den Darm, wie durch die Nieren, besonders aber die Darmausscheidung war gesteigert. — Das Ammoniak, welches durch die Milzbehandlung auf das Doppelte stieg, fiel jetzt bedeutend, die Xanthinbasen und die Harnsäure, sowie der Schwefel zeigten wenig Aenderung. Eines mag hervorgehoben werden. Die Harnsäuremenge stieg, während die anderen Xanthinbasen gesunken waren.

Nach einer Pause von einem Tag schritten wir zur Salztherapie. Ich hatte bei den Anämien eine N ersparende Wirkung des Kochsalzes und des Calciumphosphat constatirt; es lag nahe, in diesem Falle, wo die Stoffwechselverhältnisse so ähnlich waren, diesen Einfluss zu versuchen. Bei den Chlorosen steigt die N-Retention, hier fiel sie. Es deutet diese Beobachtung darauf, wie verschieden die Zustände sein können, welche das gleiche chemische Bild liefern (geschweige denn das klinische), und wie verschieden der Einfluss des gleichen Mittels. Man geht aber wohl nie irre, wenn man von denjenigen Salzen

University of California LIBRARY

Einfluss erwartet — wie er auch sein mag —, welche im Stoffwechsel sich abnorm verhalten. Denn die Salztherapie hatte eine Wirkung wie die Thyroidea. Sie rief eine Besserung des Allgemeinbefindens hervor, verursachte eine vermehrte N- und P-Ausscheidung, was hier erwünscht war, und hatte eine Vermehrung der rothen Blutkörperchen und ein Sinken der weissen Blutkörperchenzahl zur Folge. Dabei war trotz der vermehrten Harnsäureausscheidung die Menge der Xanthinbasen eher geringer geworden, ähnlich wie bei der Sauerstoffathmung. Besonders in der Nachperiode der Salzbehandlung tritt die Steigerung der vitalen Thätigkeit deutlich zum Vorschein. Sowohl die Darm-, wie die Nierenausscheidung ist grösser geworden. Alle Harn- und Stuhlbestandtheile sind in vermehrter Quantität ausgeschieden und das Ammoniak erreicht die hohe Zahl, welche es bei der Milzbehandlung hatte.

In der Nachperiode wurde sehr viel Calcium verloren. Die Behandlung mit Thyroidaltabletten führte den Stoffwechsel fast auf normale Verhältnisse zurück. In der Nachperiode finden wir die Pat. im P- und Ca-Gleichgewicht und die Retention von N und Chlor ist auf die Hälfte gesunken. Auch hier sind alle Bestandtheile des Harnes und des Stuhles vermehrt. Schwefel, Harnsäure, Xanthinbasen und Ammoniak erreichen die höchsten Zahlen, die während der Beobachtungszeit notirt waren. — Nach diesem Versuche zu urtheilen, wäre eine Thyreoidbehandlung der Leukämie fast zu empfehlen und es liegt nahe, eine Jodkalibehandlung zu versuchen, welches Salz bekanntlich eine Stickstoffzersetzung bewirkt.

Literatur.

1. Fleischer und Penzoldt, Deutsches Archiv für klin. Med. Bd. 26.
2. Voit und Pettenkofer, Zeitschr. für Biol. V.
3. Jacubasch, Dieses Archiv. Bd. 43. S. 196.
4. May, Deutsches Archiv für klin. Med. 50.
5. Spirig, Zeitschr. für klin. Med. 24.
6. Salkowski, Dieses Archiv. Bd. 50, 52.
7. Schmutziger, Archiv für Heilk. Bd. 17.
8. Hoffmann, Wiener med. Wochenschr. 1870.
9. Malfatti, Centralbl. für innere Med. 1897.
10. Fränkel, Deutsche med. Wochenschr. 1895, 1896.

11. Bleibtreu und Wendelstädt, Deutsche med. Wochenschr. 1894.
12. Jacob, Deutsche Med. Wochenschr. 1893. No. 32.
13. Lichtenstein, Deutsche Med. Wochenschr. 1895.
14. Ewald, Berl. klin. Wochenschr. 1895. 32.
15. Dennig, Münchener med. Wochenschr. 1895. No. 42.
16. Dinkler, Münchener med. Wochenschr. 1896. No. 43.
17. Grawitz, Münchener med. Wochenschr. 1895. No. 43.
18. Lutz, Münchener med. Wochenschr. 1895. No. 29.
19. Weintraud, Berl. klin. Wochenschr. 1895. No. 10.
20. Laquer, Centralbl. für innere Med. 1896. u. s. w.

IV.

Quergestreifte Muskelfasern in der Uteruswand.

(Aus dem Pathologisch-anatomischen Institut zu Heidelberg.)

Von Dr. Alex. Nehrkorn,
II. Assistenten des Instituts.

(Hierzu Taf. I. Fig. 1.)

Die Befunde von quergestreiften Muskelfasern an Orten des menschlichen oder thierischen Körpers, an denen sie unter normalen Verhältnissen nicht zu erwarten wären, galten noch vor wenigen Jahrzehnten für ausserordentliche Raritäten; in neuerer Zeit sind sie häufiger geworden und haben wiederholt gründliche Bearbeitung erfahren. Im Allgemeinen handelte es sich um Geschwulstbildungen, die entweder ganz aus quergestreifter Musculatur bestanden oder nur zum Theil aus solchen Fasern und Faserbündeln zusammengesetzt waren, selten ist das heterotope Vorkommen dieser ohne Tumorbildung beschrieben worden. Die einschlägigen Geschwülste haben vor wenigen Jahren durch Ribbert[1]) und zuletzt durch Wolfensberger[2]) eingehende Würdigung gefunden, von den Fällen der anderen Gattung ist hier besonders der von Girode[3]) mitgetheilte her-

[1]) Dieses Archiv. Bd. 130. 1892.
[2]) Ueber ein Rhabdomyom der Speiseröhre. Ziegler's Beiträge. Bd. XV. 1894.
[3]) La Semaine médic. 1892. p. 48.

vorzuheben, in dem sich eine breite Schicht quergestreifter Muskelfasern in der Wand der Gebärmutter fand ohne nachweisliche Geschwulstbildung. Dieser Beobachtung schliesst sich nun eng ein weiterer Casus an, der vor wenigen Monaten in Heidelberg zur Section gekommen ist. Der Befund wurde erhoben bei einer Puerpera, die in der geburtshülflichen Klinik durch Kaiserschnitt entbunden war. Das klinische Interesse, das der Fall ausser dem pathologisch-anatomischen bietet, erfordert eine kurze Mittheilung der Geburts- und Wochenbettsgeschichte, die ich der Güte des Herrn Geh. Hofrath Kehrer verdanke.

Frau A. D., 28 Jahre alt, IV. Geb. Von früheren Krankheiten wird nichts angegeben, die beiden ersten Geburten waren normal verlaufen. Vor etwa 3 Jahren erfolgte ein Abort im III. Monat, und an diesen schloss sich ein fast halbjähriges fieberloses Kranksein, das angeblich durch eine Gebärmutterentzündung veranlasst war. Die vierte Gravidität verlief ohne Störung, bis etwa 7 Wochen vor der Geburt leichter Blutabgang eintrat, und sich danach Schmerzen im Leib und im Kreuz, besonders bei aufrechter Körperhaltung, einstellten. Als die Frau am 15. Mai in die Klinik kam, bestanden seit einer Woche starke Leibschmerzen, die nicht wehenartig waren, und vor wenigen Tagen war ohne bekannte Ursache eine stärkere Blutung eingetreten, die Blase sollte schon vor mehreren Tagen gesprungen sein. Die äusseren Beckenmaasse waren normal (Sp. il. 26,5; Cr. il. 29,5; Tr. 31,5) und liessen keine pathologische Beckenveränderung erwarten, dagegen fühlte man bei der inneren Untersuchung im hinteren Scheidegewölbe eine, dem Kreuzbein innig verbundene, den hinteren Douglas ganz ausfüllende, harte derbe Tumormasse, die anfänglich für das (durch Osteomalacie) tief getretene Promontorium imponirte. Das Becken schien selbst für den Durchtritt des zerkleinerten Kopfes zu eng; dabei waren die kindlichen Herztöne gut, und so wurde sogleich die Ausführung des conservativen Kaiserschnitts beschlossen. Bei der Eröffnung der vorderen Gebärmutterwand fiel die Dicke der Musculatur auf. Während der Operation verlor die Frau viel Blut und wurde hochgradig anämisch. Trotz reichlicher Gaben von Excitantien und Anwendung von Kochsalzklystiren dauerte die Anämie fort, folgenden Tags war das Abdomen aufgetrieben, hart, schmerzhaft. Abends trat Benommenheit ein. Bei der Untersuchung per rectum fühlte man rechts vom Promontorium eine stricturirende Stelle im Rectum, durch die der Zeigefinger und auch die Gummisonde nicht hindurchzudringen vermochte. Am nächsten Morgen (17. Mai) nöthigte die andauernde vollständige Stuhlverhaltung mit ihren bedenklichen Folgen zur Anlegung eines Anus praeternaturalis. Da das Colon descendens nicht zu erreichen war, wurde eine Dünndarmschlinge vorgezogen und in die Bauchwand eingenäht. Während der Operation erbrach Pat. dauernd Dünndarminhalt. Aus der angelegten Fistel entleerte sich Anfangs reichlich, später nur noch sehr wenig flüssiger Darminhalt.

Der augenblickliche Erfolg war günstig: der Leib wurde weicher und fiel etwas zusammen, aber Nachmittags trat Collaps ein, und etwa 10 Stunden nach der Operation erfolgte der Exitus.

Die Section hatte laut Protocoll (Prof. Ernst) vom 18. Mai 1897, in dem ich den näher zu skizzirenden Uterusbefund zunächst auslasse, folgendes Ergebniss:

Starke Pigmentirung der Brustwarzen und ihrer Höfe. Colostrumtropfen fliessen aus. Stark aufgetriebener Bauch, Hochstand des Zwerchfells. Darmschlingen gebläht, streifenförmig injicirt, da und dort mit Fibrinschleiern belegt, leicht verklebt. Wenig flüssiges Exudat. In der rechten Pleurahöhle wenig, links etwas mehr Flüssigkeit, im Herzbeutel ist sie ebenfalls vermehrt. Herzmuskel etwas schlaffer; Höhlen vielleicht etwas erweitert. Lungen frei, nicht verwachsen, in den Unterlappen bläulich durchscheinend, ödematös, blutreicher, luftarm, doch nicht infiltrirt, in den Oberlappen feuchter als sonst, aber weniger als in den Unterlappen. Aus den kleinen Bronchien lassen sich schleimige Pfröpfe und Fäden ausdrücken. Milz kaum vergrössert, Trabekel deutlich. Kirschgrosse Nebenmilz. Nieren mit erweiterten Becken und Kelchen, trüb gesprenkelten Rinden, ausserdem anämisch. Ureteren dilatirt. Blase über dem Trigonum ödematös. Seitlich von den Ureterenschlitzen leichte Divertikelbildungen. Leber gross. Gallenblase ganz enorm dilatirt und gefüllt. — Uterus sehr schlaff, nicht contrahirt. Hinten sitzt er in der Kreuzbeinhöhlung sehr fest und muss geradezu mit dem Messer ausgeschält werden. Schwielig-narbige, ungemein harte weisse Massen verlöthen ihn mit dem Kreuzbein, dadurch umringen diese auch das Rectum und zwar etwas über dem Sphincter tertius (2—3 Finger breit über dem hinteren Scheidengewölbe). Das Rectum erfährt eine deutliche Verengerung an dieser Stelle, die Schleimhaut ist faltig zusammengezogen. Der Douglas'sche Raum ist obliterirt, verlöthet und durch jene Massen verlegt; um die Ovarien zahlreiche Stränge und Adhäsionen. In der linken Seite, sehr weit nach hinten, ein Anus praeternaturalis. Eine Dünndarmstelle ist eröffnet, die 275 cm über der Bauhini'schen Klappe und etwa 120 cm unterhalb der Plica duodeno-jejunalis liegt: also etwa zwischen oberem und mittlerem Drittel des Dünndarms. Eingegossenes Wasser fliesst auch unter ziemlich hohem Druck nicht in die Bauchhöhle aus. — Den normalen äusseren Beckenmaassen entsprechen die inneren; das Becken ist nicht pathologisch verkrümmt, sondern nach Entfernung der narbigen Massen in allen Theilen von normalen Dimensionen.

Anat. Diagn.: Uterus puerperalis, vorn genäht, hinten mit Placentarresten; durch schwielige Massen mit dem Kreuzbein verlöthet, an der hinteren Wand hypertrophisch. Verengerung des Rectum. Diffuse Peritonitis. Dilatation der Ureteren, Nierenbecken und Kelche. Parenchymatöse Degeneration der Nieren. Dilatation der Gallenblase. Schleimige Bronchitis. Hypostase und Oedem der Lungen.

Der Uterus erscheint im Ganzen sehr gross. Seine Höhe beträgt 18 cm, Breite 14½ cm, Dicke (von vorn nach hinten) 9½ cm. Die Wanddicke be-

trägt am Fundus 2 cm, ebenso verhält sich etwa die vordere Wand. Die hintere Wand dagegen, durch deren Längsspaltung das Cavum eröffnet wurde, zeigt eine enorme Verdickung der Musculatur. Etwa 5 cm unterhalb des Scheitelpunktes des Uterus beginnt eine Verbreiterung der Wand, die nach unten bedeutend, und zwar ziemlich gleichmässig zunimmt, bis sie etwa 1½ cm oberhalb des Os internum mit 8 cm das höchste Maass erreicht. Der Abfall von da zum Os internum geschieht bedeutend steiler. Auf dem Querschnitt hat diese Wandverdickung beinahe die Form eines stumpfen Spornes, in der Fläche stellt sie ein Polster dar, das sich von den unteren zwei Dritteln der inneren hinteren Wand hervorwölbt, mit der Hauptmasse gewissermaassen herabsinkend und so das Cavum oberhalb des Os internum stenosirend, auf dem horizontalen Querschnitt würde die verdickte Partie halbringförmig erscheinen. Die Musculatur des Fundus und der äusseren Lagen des veränderten Wandabschnittes zeigen normalen fasciculären Habitus, das Gewebe der polsterartigen Bildung selbst hat ziemlich glatte Schnittfläche und eine etwas mehr röthliche Färbung. Bei näherer Betrachtung sieht man darauf unregelmässig begrenzte, dunklere Felder, von helleren schmalen Linien eingefasst. Die innerste Schicht machen geringe Placentarreste aus. In der Mitte der vorderen Wand sieht man die, vom Fundus bis zum Os internum reichende, durch zahlreiche Nähte geschlossene Operationswunde, der innen Blutcoagula ziemlich fest anhaften. Der innere Muttermund ist noch nicht ganz genau zu localisiren, die Cervix ungefähr 5 cm lang, ihre Schleimhaut theilweise rauh und hämorrhagisch. Adnexe und Vagina bieten nichts Besonderes.

Die mikroskopische Untersuchung des derben praesacralen Gewebes, das durch seine Festigkeit bei der ersten inneren Untersuchung sogar das herabgesunkene Promontorium vorgetäuscht hatte, ergab straffes, kernarmes Bindegewebe, wie es Narbenbildungen eigenthümlich ist. Wir haben da offenbar das Produkt der vor drei Jahren im Anschluss an einen Abort einsetzenden und chronisch verlaufenden Erkrankung vor uns, die somit im Wesentlichen auf peri- und parametritische Prozesse zurückzuführen war.

Die merkwürdige Gestalt des unteren Theiles der hinteren Uteruswand gab sogleich Veranlassung zur näheren Untersuchung, ob diese Bildung überhaupt aus Muskelgewebe bestände. Die ersten, in Formalin gehärteten und mit dem Gefriermikrotom geschnittenen Präparate sahen insofern ungewöhnlich aus, als die Muskelfasern sich als sehr breit, gequollen, vielfach von welligen Contourlinien eingefasst darstellten. Zur exacteren Bearbeitung wurden dann in Formalin und Alkohol gehärtete Stücke aus der ganzen Dicke der Uteruswand in Celloidin eingebettet, stufenweise geschnitten und die Schnitte mit Hämatoxylin und zum Theil Hämatoxylin-Eosin gefärbt.

Zunächst der inneren Oberfläche sieht man, entsprechend dem Umstand, dass an der betreffenden Stelle der hinteren Wand die Placenta angeheftet war, weite, mit Fibrinthromben gefüllte Bluträume, die eingeschlossen werden von lockerem, vielfach kleinzellig infiltrirtem Bindegewebe. In diesem finden sich ausser gewöhnlichen Bindegewebszellen, Capillarendothelien,

weissen und rothen Blutkörperchen vielfach grössere, polygonale, rundliche oder geradezu mehr walzenförmige Zellen mit ein oder mehreren Kernen, oft von ungleichmässiger Form. Das Protoplasma dieser Zellen ist durch Eosin stärker roth gefärbt, als das der bindegewebigen Zellelemente. In den schlankeren Zellen sind die Kerne reihenartig geordnet, in einigen nehmen sie dabei mehr ovale Form an, und die Zellen bekommen dann zugleich einen gestreckten, faserartigen Habitus. Den grössten Kernreichthum bot eine Zelle, die deren 8 enthielt. Dieselben lagen in einem länglichen Haufen zusammen, umgeben von einem breiten, homogenen Protoplasmasaum. Solche Zellen finden sich nur ziemlich nahe der inneren Oberfläche und in den, von dieser ausstrahlenden, interstitiellen Gewebszügen, die, zum Theil in beträchtlicher Breite, die Muskellagen trennen.

Innerhalb eines dieser ansehnlichen Zwischengewebszüge ergab sich nun auch der abnorme Befund von vollständig ausgebildeten quergestreiften Muskelfasern. Der Heerd, der dieselben enthielt, war nur ein sehr kleiner, indem sie sich nehmlich nur in etwa 20 Schnitten von 10—12 μ Dicke präsentirten, während die oberflächlicheren und tieferen Schnitte desselben Blockes nichts Gleiches aufwiesen, und auch in keinem anderen Stück der Wand, obwohl nochmals Partien der gleichen, wie der correspondirenden Schnittfläche des Uteruskörpers eingehend untersucht wurden, eine entsprechende Beobachtung gemacht werden konnte. Von den gefundenen Fasern sieht man zuweilen nur eine vereinzelt zwischen anderen Zellelementen gelagert, zuweilen liegen zwei oder drei zusammen. Ihr Verlauf ist unregelmässig, der der einzelnen Fasern nicht gleich gerichtet. Im Ganzen ist ihre Richtung mehr der Oberfläche parallel und zwar in der Längsaxe des Organs. Da die Messerführung in gleichem Sinne geschah, so sieht man im Mikroskop Längs- und Schiefschnitte, aber keinen vollständigen Querschnitt. Ihre Breite schwankt zwischen 35 und 40 μ, kommt also der vieler Skeletmuskelfasern ziemlich gleich; über ihre Länge lässt sich bei der lediglich an Schnittpräparaten gemachten Beobachtung kaum etwas aussagen. Das angegebene Caliber behalten die Fasern, soweit sie der Schnitt parallel zu ihrem Verlauf getroffen hat und somit ein Urtheil in diesem Punkte möglich ist, ziemlich gleichmässig bei. In einem Präparat ist eine konische Endigung erkennbar. Die Fasern zeigen schon bei schwacher Vergrösserung durchaus typische Querstreifung, bei Anwendung stärkerer Systeme erkennt man in dem dunklen Querbande einen hellen, in der Mitte des hellen Bandes einen dunklen Streifen, wodurch das Bild der quergestreiften Muskelfaser im Contractionszustande gegeben ist. Neben der Querstreifung besteht deutliche fibrilläre Längsstreifung, namentlich auf Schiefschnitten kommen die Fibrillen sehr schön zum Vorschein. Lange, sehr schlanke Kerne sind spärlich vorhanden, ein zarter Sarcolemmschlauch ist hier und da deutlich zu erkennen.

An anderen Stellen sieht man ganz andere, feine und schlanke Muskelelemente in's Bindegewebe eingelagert. Die Gestalt derselben ist meist spindelförmig, zuweilen erscheinen sie wie abgebrochen. Ihre Lichtbrechung, der starke Glanz, den sie bei durchfallendem Lichte haben, lässt sie sich

hierdurch von glatter Musculatur unterscheiden und sie viel eher quergestreifter verwandt erscheinen. Oft lassen sie eine ganz feine Längsstreifung erkennen, auf Querschnitten erscheint in Gestalt deutlicher Punctirung eine feine Felderung.

Die Muskellagen, welche durch die so gebauten Interstitien getrennt werden, somit diejenigen, die dem innersten Theil der Uteruswand entsprechen, bestehen nicht aus typischen glatten Muskelzellen, sondern auch sie zeigen besondere Eigenthümlichkeiten. Ihr Lichtbrechungsvermögen entspricht dem der eben beschriebenen Elemente; ihre Grösse ist sehr wechselnd und schwankt in Bezug auf die Breite zwischen den kleinen Muskelzellen und den vollständig ausgebildeten quergestreiften Fasern. Ihre Form ist, namentlich bei den kürzeren Gebilden, wiederum meist die der Spindel, daneben finden sich lange, bandartige, in verschiedenen Ebenen und Richtungen gekrümmte Elemente und breite, mehr cylindrische Formen, die an Zahl und Masse überwiegen. Viele davon sind auch auf Querschnitten getroffen. Einzelne Zellen theilen sich an einem Pole in zwei spitz auslaufende Enden, manche längliche Gebilde lösen sich in mehrere fibrillenartige Bänder auf. Viele der breiteren Fasern zeigen endständige oder mehr mittelständige Auftreibungen, die einen kugligen Körper von starkem Lichtbrechungsvermögen umschliessen, der durch Eosin dunkler gefärbt ist und stärkeren Glanz hat. Manche, und zwar namentlich die dickeren Zellen, sehen oft aus wie von einer regelmässig gefalteten Hülle umgeben, wodurch sie wellenartige Contourlinien bekommen. Oft sieht man nun nicht nur die seitlichen Contouren so gleichmässig vor- und eingebuchtet, sondern von den Wellenthälern aus vollständige dunkle Querstreifen über die ganze Breite der Faser ziehen. Man kann dabei nicht sagen, dass diese Querstreifung so präcis wäre, wie bei den oben beschriebenen wohl entwickelten Fasern, vielmehr bleibt die Vorstellung bestehen, dass es sich dabei um etwas Oberflächliches, vielleicht in Bildung begriffenes handelt. Feinste Längsstreifung ist häufig auch an diesen Gebilden zu sehen und auf Querschnitten wiederum Punctirung, bezw. Felderung. Manche Fasern sind mitten im Verlauf durch helle Querscheiben unterbrochen, diese können mit mehr oder weniger Regelmässigkeit einander folgen und so entstehen vollständige Bildungen von Discs. Alle Zellen enthalten nur einen Kern, alle erscheinen solide, ohne axialen Hohlraum, so dass also auffallender Weise dem embryonalen Typus quergestreifter Fasern entsprechende Bildungen vollständig vermisst werden.

Die äusseren Theile der Uteruswand zeigen normale glatte Musculatur. Eine scharfe Grenze zwischen dem normalen und veränderten Muskelgewebe lässt sich nicht finden, vielmehr sieht man zunächst nach aussen zwischen veränderten Partien Bündel gewöhnlicher glatter Fasern, die dann bei weiterem Fortschreiten nach aussen durchaus überwiegend werden, und subserös liegt der Norm gemäss eine Bündelschicht mit longitudinalem Verlauf, wie es schon nach dem Aussehen des makroskopischen Präparates nicht anders zu erwarten war.

Die Deutung des mitgetheilten Befundes kann wohl für etwas schwierig gelten, weil annähernd analoge Beobachtungen noch nicht genügend bekannt sind, um ein abschliessendes Urtheil in histogenetischer Beziehung zu gestatten. Dass es sich um eine wirkliche Geschwulstbildung handelt, hat nach der gegebenen Schilderung wenig Wahrscheinlichkeit. Die anomalen Muskelfasern sind gar nicht tumorartig zusammengeschlossen und irgendwie von der Umgebung abgesetzt, sondern normales und abnorm gebildetes Gewebe vermischt sich in ziemlich breitem Gebiete und scheint fast sogar allmählich in einander überzugehen. Auch die veränderte Gestalt der Uteruswand lässt nicht auf eine innere Tumormasse schliessen, vielmehr legt das ringförmige, auf dem Querschnitt spornartige Vorspringen der inneren Muskelmasse den Gedanken nahe, dass es sich um eine locale Hypertrophie der Muskelsubstanz handelt. Dass diese sich gerade an der Stelle findet, wo sich offenbar aussen im Perimetrium langdauernde, entzündliche Prozesse abgespielt haben, und jetzt als deren Produkt feste Narbenmassen den Uterus sacralwärts fixiren, berechtigt gewiss zu der Vermuthung, dass diese Vorgänge in einem ätiologischen Zusammenhange stehen, und zwar in dem Sinne, dass die Perimetritis als der primäre Vorgang, die Stricturirung des Uterus mit Muskelhypertrophie und vielleicht, um das gleich vorweg zu nehmen, Muskelmetaplasie, als der Folgezustand zu betrachten wäre.

Nach dem Gesagten können wir diesen Fall wohl schwerlich in Parallele setzen zu den sonst mehrfach beschriebenen, quergestreifte Muskelfasern enthaltenden Uterustumoren; verwandt dagegen scheint er, wie schon oben bemerkt, dem von Girode[1]) beschriebenen Casus zu sein. Aus Girode's Mittheilung will ich hervorheben, dass es sich ebenfalls um einen puerperalen Uterus und zwar einer post partum infectiös erkrankten 24jährigen Frau handelt. Das Auftreten der quergestreiften Fasern war ein sehr reichliches, indem sie ein Drittel der ganzen Wanddicke ausmachten. Sie lagen der inneren Oberfläche näher und verliefen in Wellenform transversal und parallel der Oberfläche. „Das Caliber der Fasern ist gleichmässig, ihr Durchmesser sehr verschieden; eine ausgeprägte Gruppirung in

[1]) Girode a a. O.

Bündeln findet nicht statt; einige Fasern sind zierlich verzweigt. Die Anwesenheit breiter Fasern ist schon bei oberflächlicher Betrachtung klar, bei starker Vergrösserung jedoch sieht man, dass der Muskelreichthum viel grösser ist, als man anfänglich hätte vermuthen können. Die Struktur der Fasern entspricht den classischen Beschreibungen. Helle und dunkle Querscheiben in regelmässiger Abwechslung; Sarcolemmschlauch und unter dem Sarcolemm liegende Kerne in etwas reichlicher Anzahl. Endigung mit vollständigem Kegel, der vielleicht einem Sehnenbündel eingefügt ist. Einige schlanke Formen verhalten sich wie die breiten Fasern, aber zeigen lediglich Längsstreifung. Handelt es sich um Zwischenstufen zwischen der glatten Muskelzelle und der ausgebildeten, quergestreiften Faser?" Girode glaubt also nach der Anordnung der gefundenen Fasern nicht eine Geschwulstbildung, ein Rhabdomyom vor sich zu haben, sondern er möchte für die Erklärung des Gesehenen eher einen metaplastischen Vorgang in der Musculatur annehmen.

Die Frage des heterotopen Vorkommens quergestreifter Musculatur bezüglich ihrer Genese ist wiederholt Gegenstand genauer Forschung gewesen. Während früher Ribbert[1]), Pernice[2]) u. A. den metaplastischen Ursprung derselben aus glatter Musculatur für wahrscheinlich hielten, so auch Arnold[3]) diesen Vorgang für möglich erklärte, indem er solche Rhabdomyome des Hodens, die nach Sitz und Ausbreitung nicht von der quergestreiften Musculatur des Gubernaculum Hunteri oder der Bauchmuskeln abgeleitet werden können, in ihrem Ursprung auf den glatten Cremaster internus zurückführen zu können glaubt, hat in neuerer Zeit die, schon bei Beschreibung der ersten Rhabdomyome von Eberth[4]) und Cohnheim[5]) ausgesprochene Ansicht, dass es sich um Keimversprengung handle, fast allein das Feld behauptet, vertreten hauptsächlich durch Ribbert[6]) und Wolfensberger[7]). Beide haben das allmäh-

[1]) Dieses Archiv. Bd. 106.
[2]) Dieses Archiv. Bd. 113. 1888.
[3]) Ziegler's Beiträge. Bd. VIII. 1890.
[4]) Dieses Archiv. Bd. 55.
[5]) Dieses Archiv. Bd. 65.
[6]) Dieses Archiv. Bd. 130.
[7]) Ziegler's Beiträge. Bd. XV.

liche Entstehen quergestreifter Zellen und Fasern aus primitiven Zellelementen verfolgen können, deren Anwesenheit am Orte der Geschwulstbildung eben auf fehlerhafte fötale Entwickelung zurückzuführen wäre.

Betrachten wir nun unseren Fall im Vergleich zu den von den genannten Autoren beschriebenen Befunden bei Rhabdomyomen, so ergiebt sich, dass ein sehr wesentlicher Factor, typische embryonale Muskelfasern, fehlt, dass dagegen Riesenzellen, und, abgesehen von den fertig ausgebildeten Fasern, solche von stärkerer Lichtbrechung, mit Auftreibungen, mit mehr oder weniger deutlicher Längs- und Querstreifung reichlich vorhanden sind, und es mag plausibel scheinen, die intensiv lichtbrechenden, ziemlich grossen, einkernigen; die von ihnen nur nach Form und Grösse unterschiedenen faserartigen, mehrkernigen Zellen; die verschiedenen, breiteren und schmäleren Muskelelemente von der mehrfach beschriebenen Beschaffenheit bis zu den wohl entwickelten quergestreiften Fasern, alle nur als Stadien eines und desselben Entwickelungsganges zu betrachten. Bei Annahme der Richtigkeit dieser Ueberlegung wären also einfache, im interstitiellen Bindegewebe liegende runde Zellen als die primitiven Vorstadien der quergestreiften Muskelfaser zu betrachten. Dass nun bei Beantwortung der Frage nach der Provenienz dieser Bildungszellen nur die Annahme einer fötalen Keimverlagerung einen Weg zur Erklärung bietet, liegt auf der Hand. Der vorher besprochene ätiologische Zusammenhang zwischen der perimetritischen Schwielenbildung und den Vorgängen in der Uterusmusculatur, könnte bei der gemachten Annahme sehr wohl bestehen. Die Perimetritis hätte dem schlummernden Keim den Anstoss zur weiteren Entwickelung gegeben. Wie häufig sind die Fälle, wo die Gründe, die den verlagerten Keim zum Wachsthum anregen, viel weniger zu Tage liegen! Ehe wir uns nun aber auch für diesen Fall ganz zur Annahme eines Vorganges im Sinne der Keimversprengungstheorie entschliessen, scheint mir vor Allem die Frage von Wichtigkeit, ob eine Entwickelungsstörung, der zufolge Keime quergestreifter Musculatur in die Uterussubstanz geriethen, befriedigend erklärt werden kann. Nun giebt Ribbert selbst zu, dass, wie bei Blase und Nieren, so auch beim Uterus „die thatsächliche Grundlage fehlt, die

das Hineingelangen der Musculatur in diese Organe verständlich machen könnte", und Hanau's, durch Wolfensberger mitgetheilte „versuchsweise aufgestellte Hypothese", dass in der Urogenitalsphäre, wo die Organe meistens „durch Verschmelzung zweier Anlagen entstehen sollen", möglicher Weise „bei diesen Compositionen besonders leicht ein fremder Keim mit eingeschlossen würde", kann uns ohne Beweise die Wahrscheinlichkeit einer möglichen Keimversprengung nicht näher rücken. Ribbert hat nun trotzdem, und zwar gerade wegen der mangelnden Geschwulstbildung, Girode's Beobachtung als stützend für die Auffassung einer fötalen Entwickelungsstörung hingestellt und so wird von ihm vielleicht auch gerade unser Fall die gleiche Beurtheilung erfahren; aber die Vorstellung einer solchen entsprechenden Entwickelungsstörung hat dem Obigen zufolge einstweilen noch so wenig Halt, dass der Versuch einer anderen Erklärung nicht unterlassen werden darf. Es ist der Vorgang der Metaplasie glatter in quergestreifte Musculatur, der uns als ein anderer Weg zum Verständniss solcher Fälle offen steht. Girode hat in seinem Falle Zellen gefunden, die ihn mit Recht an die Möglichkeit einer Metaplasie denken liessen. Wäre es in unserem Falle, gerade bei der Art, wie die veränderte und normale Musculatur in einander übergreifen, nicht sehr wohl möglich, die verschiedenen Muskelelemente, die an Habitus mehr glatten, durch die Lichtbrechung und die theilweise erkennbare Längs- und Querstreifung den quergestreiften näher stehen, als Zwischenstufen zwischen beiden aufzufassen? Gewiss ist das denkbar, und wieso die ätiologischen Beziehungen zwischen der Erkrankung des Perimetrium und des Uterus diese Vorstellung unterstützen, ist schon erörtert. Ohne verständlichen Zusammenhang mit der Muskelentwickelung blieben dann die Riesenzellen, aber da bietet sich die Möglichkeit, sie nicht als Anfangsstadien des Vorganges aufzufassen, sondern umgekehrt gewissermaassen als Endstadien, als Degenerationsprodukte, wie auch sonst bei pathologischen Prozessen aus quergestreiften Muskelfasern Riesenzellen hervorgehen können. Welcher von beiden Erklärungsversuchen mehr Wahrscheinlichkeit für sich hat, ist schwer zu entscheiden; jedenfalls darf, so lange eine entsprechende fötale Entwickelungsstörung noch so vollständig in's

Reich der Hypothesen gehört, die Möglichkeit nicht ausser Betracht gelassen werden, dass auf metaplastischem Wege aus glatter Musculatur quergestreifte entstanden sein könnte.

Am Schlusse erlaube ich mir, meinem hochverehrten Chef, Herrn Geh.-Rath J. Arnold, für die Anregung zu dieser Arbeit und die gütige Unterstützung bei derselben meinen herzlichen Dank auszusprechen. Herr Dr. Schnaudigel hat die Liebenswürdigkeit gehabt, eine Zeichnung des makroskopischen Präparates zu entwerfen und mich dadurch zu grossem Danke verpflichtet.

Erklärung der Abbildung.

Taf. I. Fig. 1.

Verkleinerung auf etwa ½ der natürlichen Grösse. Der Uterus ist durch Längsschnitt in der Mitte der hinteren Wand eröffnet. Der Schnitt geht etwa durch die dickste Stelle der hypertrophischen Wandpartie, der bei dieser Schnittführung in Form eines Spornes nach dem Uteruscavum zu vorzuspringen scheint. Die typischen quergestreiften Fasern fanden sich nahe der Spitze des Spornes, etwas oberhalb derselben. In der vorderen Wand sieht man die Nähte der Kaiserschnittwunde.

V.

Persistenz des Sinus uro-genitalis. Atresia vaginae. Pyometra.

(Aus dem Pathologisch-anatomischen Institut zu Heidelberg.)

Von Dr. Alex. Nehrkorn,
II. Assistenten des Instituts.

(Hierzu Taf. I. Fig. 2.)

Im März dieses Jahres kam in der hiesigen Kinderklinik ein Fall von Bauchtumor bei einem etwa einjährigen Kinde zur Beobachtung, der schon klinisch wegen der Schwierigkeit einer sicheren Diagnose grosses Interesse bot und bei dessen Section sich dann so merkwürdige Organveränderungen herausstellten, dass eine kurze Mittheilung und Beschreibung wohl am Platze erscheint.

Aus der Krankengeschichte, deren Einsicht mir Herr Professor Vierordt gütigst gestattete, sei kurz Folgendes berichtet:

Lina W., 11 Monate alt. Das Kind war von auswärts eingewiesen mit der Diagnose: Peritonitischer Abscess, offenbar ausgehend von Pleuritis. Der betreffende Arzt hatte bei einer Probepunction übelriechenden, dünnflüssigen Eiter entleert, ausserdem eine Temperatur von 40,3° constatirt und schickte deshalb die Patientin zur sofortigen Operation. Die bei der Aufnahme in der Klinik erhobene Anamnese ergab, dass das Kind aus gesunder Familie stammt, rechtzeitig zur Welt kam und gesund war bis etwa vor 3 Wochen. Damals erkrankte es zuerst an rechtsseitiger, dann auch linksseitiger Pneumonie, vor etwa 14 Tagen bildete sich in der rechten Seite des Abdomen eine Geschwulst. Dabei bestand hohes Fieber und trotz guter Nahrungsaufnahme kam das Kind stark herunter. Bei der Ankunft in der Klinik war es bereits moribund. Die nur oberflächlich ausführbare Untersuchung ergab über den Lungen pneumonische Symptome, rechts hinten unten von der Scapula ab Dämpfung und abgeschwächtes, fernklingendes Bronchialathmen. Im Abdomen fiel rechts unten, die Mittellinie nach links nur wenig überragend, eine Vorwölbung auf, die die Grösse einer Faust hatte und sich prall anfühlte. Ueber derselben absolute Dämpfung, von der Leberdämpfung nach oben abgrenzbar. Fluctuation nicht deutlich.

Von einer Operation wurde bei der Schwere des Zustandes abgesehen, dagegen wurden im Bereich der Dämpfung über der rechten Lunge zwei Probepunctionen vorgenommen, jedoch mit negativem Resultat. Trotz Aether- und Campher-Injectionen erfolgte der Tod zwei Stunden nach der Aufnahme.

Die Section (3. März 1897, Dr. Schwalbe) ergab folgenden Befund: Herz normal. In den Pleurahöhlen kein Exsudat, linke Lunge und rechter Ober- und Mittellappen ohne besondere Veränderungen. Im rechten Unterlappen Atelektase und eitrige Bronchiolitis. Im 7. und 8. Intercostalraum, entsprechend der hinteren Axillarlinie, je ein Einstich durch das Zwerchfell in die Leber. In der Bauchhöhle etwa 50 ccm dicken, ungeronnenen, dunklen Blutes, über der Convexität der Leber ein gut handtellergrosses, frisches Coagulum. Kein Eiter in der Bauchhöhle; keine allgemeine Peritonitis. Milz normal.

Hinter der Harnblase wölbt sich eine faustgrosse, fluctuirende Geschwulst nach oben hervor, deren Oberfläche vielfach mit den Därmen verwachsen und durch frische fibrinöse Auflagerungen und Stränge an der rechten Unterbauchgegend adhärent ist. Ihre Oberfläche ist theilweise mit frischen, hämorrhagisch-fibrinösen Belägen bedeckt. Bei Lösung der Adhäsionen an der Bauchwand reisst die Wand des cystischen Tumors ein und es entleert sich eine ziemliche Menge jauchigen Eiters. Der Tumor wurde als Pyometra diagnosticirt. Die Vagina schien zu fehlen. Nur von der Harnblase aus führt ein Kanal nach aussen. Die Uteruscyste communicirt durch eine Fistelöffnung mit der Blase, in die sich aus der Fistel Eiter ausdrücken lässt. Die Blasenschleimhaut zeigt den Zustand hämorrhagischer Entzündung. Die rechte Tube ist in einen eiterhaltigen Sack umgewandelt, der mit dem Rectum fest verwachsen ist. Beiderseits starke Dilatation der Ureteren, beiderseits Hydronephrose, Anämie der Nieren.

Zur Ergänzung ist noch Einiges, entsprechend den Verhältnissen, wie sie jetzt am conservirten Präparat sind, nachzutragen: Der Uterussack hat im Ganzen Sanduhrform. Seine Länge beträgt 13, die Breite 7, die Tiefe 4 cm; ziemlich in der Mitte seiner Länge ist die Wand ringförmig eingezogen, so dass das Lumen an dieser Stelle in den verschiedenen Richtungen nur 2—3 cm Durchmesser hat. Die äussere Fläche ist ziemlich glatt und glänzend, hie und da mit lockeren Fibrinfäden bedeckt, die Innenfläche ist rauh, von dunkler Färbung. Die Dicke der Wand beträgt durchschnittlich 2½ mm, stellenweise ist sie noch etwas dünner. Mikroskopisch sieht man, dass das Gewebe der Sackwand etwa zu zwei Dritteln aus longitudinal und circulär angeordneter Musculatur besteht; das innere Drittel besteht aus einer lockeren, fast gänzlich mit Rundzellen erfüllten Gewebsschicht. Schleimhautreste sind nicht mehr vorhanden. Der Befund ist am oberen und unteren Theile des Sackes der gleiche. In der vorderen Wand findet sich 1½ cm oberhalb des unteren Poles eine stecknadelkopfgrosse Oeffnung, durch die man mit der Sonde unmittelbar in die Harnblase gelangt. In der hinteren Wand der letzteren kommt dieselbe ebenfalls etwa 1½ cm oberhalb des

Blasengrundes zum Vorschein. Diese Oeffnung liegt vollständig median, ½ cm tiefer als die Verbindungslinie der Uretermündungen und von diesen, die schwer aufzufinden und zu sondiren waren, je 1,5 cm entfernt. Die Distanz der Uretermündungen von einander beträgt 2,4 cm. Die Schleimhaut der Harnblase erscheint ziemlich glatt, vielfach gefaltet; an der hinteren Wand, in der Umgebung der drei Oeffnungen haften, inselartig verstreut, dunklere, lockere Gewebsfetzen. Mikroskopisch zeigt die Blasenschleimhaut fast vollständigen Epithelverlust und dichte, kleinzellige Infiltration. Bei der Section wurde die Blase am Blasenhalse durchschnitten und von der Urethra getrennt, herausgenommen, nachträglich wurde diese mit den äusseren Genitalien herausgeschnitten. Der Kanal, der von der Blase nach aussen führt, ist bequem für eine Stahlsonde passirbar. Er hat eine Länge von 1,4 cm und mündet nach aussen in eine epidermisbekleidete, trichterartige Vertiefung von 0,6 cm Höhe und nahezu 1½ cm Länge und Breite. Es ist das Vestibulum vaginae, von den kleinen Schamlippen seitlich eingefasst, die nach vorn zu einer normalen Clitoris convergiren. — Die Tuben inseriren sich beiderseits etwa 4 cm unterhalb des Uterusscheitels, die rechte war zu einer Pyosalpinx geworden, die linke erscheint nur cylindrisch verdickt. Beide Ovarien sind vergrössert. Die Ligg. rotunda inseriren an der normalen Stelle der Uterusoberfläche und sind, dessen Entfernung vom Inguinalkanal entsprechend, verlängert. Der Mastdarm bietet vollständig normale Verhältnisse.

Der pathologische Prozess, der sich während des extrauterinen Lebens abgespielt und die schweren Symptome seitens der Abdominalorgane in den letzten Krankheitswochen hervorgerufen hat, war offenbar der, dass eine infectiöse Nephritis und Cystitis eingetreten ist und von dieser aufsteigend die Endometritis und Salpingitis dextra purulenta ihren Ursprung genommen haben. Die linke Tube nebst Ovarien, sowie das rechte Ovarium scheinen auch schon afficirt, aber es ist hier noch nicht zu ausgedehnteren pyogenen Prozessen gekommen. Die Ureteren und Nierenbecken waren noch nicht infectiös erkrankt, aber die Cystitis hat gewiss Schleimhautschwellungen an den Ureterenmündungen veranlasst und dadurch die Dilatation der harnleitenden Organe hervorgerufen.

Die eine Frage, die sich uns nun aufdrängt, ist, ob es sich im vorliegenden Falle überhaupt um eine Missbildung handelt, die andere ist die, welcher Art dann die Missbildung gewesen ist, bevor durch die Eiterungsprozesse weitere pathologische Zustände geschaffen wurden. Der erste Punkt kann wohl kaum einem Zweifel unterliegen, aber die Art, der Grad der Missbil-

dung ist nach den schweren Complicationen intra vitam nicht ohne Weiteres eindeutig. Zunächst ist es von grösster Wichtigkeit, zu entscheiden, ob die utero-vesicale Fistel erworben oder angeboren ist. Erworben könnte dieselbe auf dem Wege sein, dass in der Blase eine hochgradige Eiterung Platz gegriffen, diese auf dem Lymphwege Entzündung und Verklebungen im vorderen Douglas hervorgerufen und schliesslich an einer Stelle zur Perforation in den Utero-vaginal-Kanal geführt hätte. Die Missbildung der Genitalorgane wäre dabei in zweierlei Weise zu deuten, je nachdem man den von der Blase zum Vestibulum führenden Kanal als Vagina oder Urethra anspricht, ob man also einen vollständigen Defect des unteren Vaginalabschnittes annimmt oder nicht. Gesetzt, es wäre eine Vagina vorhanden, dann wäre die Erklärung so, dass von dem einen der Müller'schen Gänge der obere, von dem anderen der untere Theil zur Ausbildung gelangt wäre. Dagegen spricht nun die Dicke der trennenden Schicht zwischen den als oberer und unterer Vaginalabschnitt supponirten Räumen, die thatsächlich in solchen Fällen von Hemmungsbildung nur durch eine mehr oder weniger feste Membran repräsentirt zu sein pflegt, sowie die ganze Beschaffenheit des in Frage kommenden Blasenausführungsganges, der sowohl vollständig am normalen Orte der Urethra verläuft und mündet, als auch an Weite viel eher dieser, als der Vagina entspricht, demgemäss mit Bestimmtheit als Urethra gedeutet werden muss. Vorausgesetzt nun den Mangel eines nach aussen führenden Vaginalrohres, also eine Atresia vaginae, soweit ihre Bildung durch Einbuchtung von aussen stattfinden sollte, käme die Ausbildung der Müller'schen Gänge zu einem blind endigenden Sack in Frage. Diese Möglichkeit kann deshalb für unwahrscheinlich gelten, weil Uterus, Tuben und Ovarien vor Entstehen von Pyometra und Pyosalpinx offenbar annähernd normale Verhältnisse geboten haben und das etwas Unerhörtes wäre bei einer derartigen Anomalie der Vagina; — aber selbst davon abgesehen, sind noch Gründe genug um das postembryonale Entstehen der Vesico-uterin-Fistel auszuschliessen. Einerseits bietet eben die Blase, die bei der Section nur im Zustand einer mehr hämorrhagischen Entzündung gefunden wurde, gar keinen Anhalt, um die Annahme derartig hochgradiger vorher-

gegangener Eiterungsprozesse, die zur Perforation hätten führen können, zu gestatten, und andererseits ist es die Fistel selbst, die durchaus nicht das Bild bietet, als ob sie auf gedachte Weise entstanden wäre. Die Oeffnung liegt genau median und gleich weit von den Ureterenmündungen, im unteren Winkel des Trignonum Lieutaudi — eine Analogie zum Bau der männlichen Blase, die gewiss sehr Beachtung verdient —, ist kreisrund, wenn auch die Ränder in Folge der Erkrankung etwas rauh sind, und entspricht an Weite dem normalen Orificium uteri externum.

Nehmen wir also als bewiesen an, dass die Communication angeboren ist, so mündet demnach der Genitalkanal und die Harnblase in einen gemeinsamen Ausführungsgang, das heisst mithin nichts Anderes, als dass wir eine Persistenz des Sinus uro-genitalis vor uns haben, zugleich mit completer Atresie der Vagina. In welche Zeit der fötalen Entwickelung wir die Entstehung dieser Hemmungsbildung zu verlegen haben, erhellt aus der Abhandlung von Livius Fürst[1]), der für die Missbildungen ja zuerst eine genetische Eintheilung durchführt und unter den Missbildungen der dritten Periode (12.—20. Woche) auch die Persistentia sinus uro-genitalis mit folgender Bemerkung aufzählt: „Wie wir oben sahen, tritt, während bis zur dritten Periode die Vagina als der untergeordnete Theil, in den Sinus uro-genitalis mündet, bei normaler Entwickelung nun allmählich das umgekehrte Verhältniss ein, indem der Sinus uro-genitalis um so mehr zurücktritt, je mehr die Vagina wächst. Er bildet sich so nach und nach zum Vestibulum vaginae um, das bekanntlich nur eine sehr geringe Tiefe besitzt. Unterbleibt nun durch einen Zufall die normale Rückbildung des Sinus uro-genitalis, so ist die Folge, dass sich später die Vagina nicht direct nach aussen, sondern in die Urethra mündet, und dass man bei Atresia vaginae mit dem Katheter durch die Urethra in die Vagina gelangt.“ Fürst selbst führt unter 22 und 118 einschlägige Beobachtungen an, aber sowohl seine, als die von anderen Autoren berichteten Fälle sind alle noch durch andere Organveränderungen des Urogenitalsystems complicirt.

[1]) Monatsschr. für Geburtskunde. 30. 1867.

Eine Mittheilung, deren Inhalt von grossem Interesse sein muss, von P. Strong[1]) über eine „Persistenz des Sinus uro-genitalis als einer gemeinsamen Oeffnung mit der Urethra, verbunden mit Zweihörnigkeit des Uterus“ konnte ich bisher leider nicht zu meiner Kenntniss bringen. Nach den Erörterungen von Fürst sollte man eher vermuthen, dass es sich bei der vorgeschrittenen Ausbildung der übrigen Geschlechtsorgane um eine Einmündung der Urethra in die Vagina hätte handeln müssen, das Präparat zeigt dagegen eher das umgekehrte Verhältniss, wenn auch von einem Vaginalschlauch, der in die Urethra mündete, nichts erkennbar ist. Aus dem Sectionsbefund ist wohl zu schliessen, dass durch die Entzündung und consecutive Eiterabsonderung secundär eine starke Dilatation der Blase und oberen Urethra, bezw. Sinus uro-genitalis und ausserordentliche Erweiterung der Uterushöhle stattgefunden hat, wodurch in beiden Hohlräumen nahezu alle Reliefs ausgeglichen sind. Das Gebilde, das zunächst nur wie eine Harnblase aussieht, umfasst aller Wahrscheinlichkeit nach nicht nur diese selbst, sondern den oberen, ursprünglich als Kanal in den Sinus uro-genitalis mündenden Scheidenabschnitt und den oberen Theil dieses Sinus. — In dem Pyometra-Sack ist nun insofern noch nicht alle Differenzirung der Wand verloren gegangen, als die mittlere Einschnürung gestattet, dorthin das Orificium uteri internum zu verlegen. Dass von da aus gemessen der obere und untere Theil ziemlich gleich lang sind, macht den Schluss noch veritabler, dass die beiden Abschnitte dem Corpus und der Cervix entsprechen, und dass die Mündung des Sackes am Blasenhalse mit dem Orificium uteri externum identisch ist. Resumiren wir kurz, so lässt sich also sagen, dass es sich primär handelte um eine Persistenz des Sinus uro-genitalis, ohne Bildung eines selbständigen Vaginalrohres von dem Vestibulum her, und dass secundär im Leben ein profuser Eiterungsvorgang in Urethra, Blase, Uterus und Tube hinzukam, der das Bild der ursprünglichen Missbildung verschob und die post mortem constatirten hochgradigen pathologischen Veränderungen herbeiführte.

[1]) Transaction of the American gynecolog. Society. Philadelphia 1891. Vol. 16.

Am Schlusse sage ich meinem hochverehrten Chef, Herrn Geh.-Rath J. Arnold, für die gütige Ueberlassung des Falles meinen verbindlichsten Dank. Herr Dr. Schnaudigel hat mich durch liebenswürdige Anfertigung einer Skizze des Präparates ebenfalls zu grossem Danke verpflichtet.

Erklärung der Abbildung.

Taf. I. Fig. 2.

$\frac{2}{3}$ natürlicher Grösse. Die Harnblase ist von vorn her eröffnet. In der Communicationsöffnung zwischen Blase und Uterus ist eine Sonde eingeführt, die bis in den oberen Abschnitt der Pyometra reicht. Zu beiden Seiten dieser mittleren Oeffnung in gleichen Abständen die Mündungen der Ureteren. Beiderseits sind die Adnexe des Uterus in ihren Einzelheiten erkennbar. Die linke Niere ist aufgeschnitten und zeigt die hochgradige Dilatation des Beckens. — Die Urethra wurde bei der Section oberhalb der Symphyse abgetrennt und in der Abbildung nicht mitgezeichnet.

VI.

Ueber rückläufigen Transport von Geschwulsttheilen in Herz- und Lebervenen.

Von Prof. Dr. Paul Ernst,
Assistenten am Pathologischen Institut zu Heidelberg.

(Mit 1 Textabbildung.)

Als vor 12 Jahren v. Recklinghausen der Lehre vom rückläufigen Transport neue Grundlagen schuf und in unseren Vorstellungen dadurch einen sicheren Platz anwies, da hatte er den Eindruck, dass „das thatsächliche Material, welches die venöse Embolie begründen soll, noch äusserst dürftig“ sei. Mit geringer Einschränkung gilt der Satz noch heute. Wir haben seither Manches durch experimentelle Untersuchungen gelernt, auch ist ja wohl der eine oder andere sprechende Fall hinzugekommen, doch ist es immer noch an der Zeit, jede einzelne untrügliche Beobachtung, die einen solchen Vorgang von rückläufigem

Transport unwiderleglich klarstellt, aufzuzeichnen und mitzutheilen.

Ein 55jähriger Goldarbeiter kam wegen einer linksseitigen bösartigen Nierengeschwulst, die seit einem halben Jahre bestand, Schmerzen und Blutharn verursachte, zur Operation. Schon war die kranke Niere vorgelagert, die Gefässe jedoch weder unterbunden noch durchtrennt, sondern erst gedehnt, als nach etwa 25 Minuten dauernder Chloroform-Narkose Synkope eintrat, die trotz künstlicher Athmung und Luftröhrenschnittes zum Tode führte. Am folgenden Tage fand die Section statt. Der Mann war gross und schlank und gut ernährt. Die Lungen waren ausgedehnt verwachsen an Spitzen und Basis. Im Herzmuskel sassen mehrere metastatische Knoten, zum Beispiel: an der Basis der Papillarmuskeln der Mitralklappe, einige kleine in der Vorhofscheidewand über jener Klappe, dann zwischen den Trabekeln des linken Ventrikels, wie verfilzte Thromben. Auf der Hinterwand des Herzens sitzt ein 5 Pfennigstück-grosser, gestielter, daneben 2 hanfkorngrosse subepicardiale flache Knoten.

In der Vena media cordis, die in der hinteren Längsfurche des Herzens verläuft, genau 3 cm von der Spitze, 5—5½ cm von der Mündung in den Sinus coronarius entfernt, steckt ein annähernd kugelförmiger Pfropf von 4 mm Durchmesser (siehe Textfigur), der bei leichtem Streichen mit 2 Fingern ober- und unterhalb leicht ballotirend hin und her beweglich ist, im Ganzen aber ziemlich fest sitzt und das Gefäss nicht nur vollständig ausfüllt, sondern etwas ampullär erweitert. Im Ursprungsgebiet dieser Vene sitzen keine Geschwulstknoten. Parallel der Vena media münden noch 2 verticale Venen in die Kranzvene: die Vena posterior ventriculi sinistra und eine kleinere, ihr parallel verlaufende, die gewöhnlich nicht besonders benannt ist, meist vielleicht nur ein Zufluss zur Vena posterior ist und nur gelegentlich, wie hier, eine selbständige Bedeutung und Mündung in die Kranzvene erlangt. Zwischen diesen beiden Venen sitzt mit dem oberen Rande 2½ cm vom Sulcus circularis entfernt ein flacher, hutpilzförmiger, scheibenartiger, kurz gestielter, im Durchmesser 18 mm haltender Geschwulstknoten, dessen Rand die Vena posterior nicht erreicht, die dritte ungenannte Vene aber um einige Millimeter überragt. Zwischen Vene und Knoten ist indess kein deutlicher Zusammenhang. Die erwähnten 2 hanfkorngrossen Knötchen sitzen auf der Hinterwand des rechten Ventrikels, 2 cm von einander abstehend, ohne Beziehungen zu Venenästchen (m). Am oberen Limbus fossae ovalis sitzen auch 2 flache, linsengrosse, wenig vorragende Knoten. Zwischen dem erwähnten leicht beweglichen Pfropf in der Vena media und der Valvula Thebesii findet sich kein Inhalt, etwa Gerinnsel oder Geschwulsttheilchen in der Vene; der Weg ist frei. Auch die Kranzvene von der Thebesischen Klappe bis zur Einmündung der hinteren Ventrikelvene ist wegsam. An den Einflussstellen der beiden letzteren Venen in die Kranzvene sitzt je eine kleine Klappe, dazwischen aber eine etwas grössere.

Hintere Ansicht des Herzens.

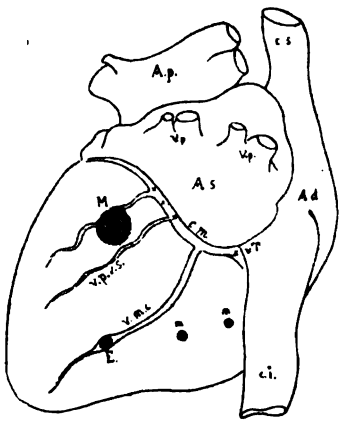

A. d. Atrium dextrum. A. s. Atrium sinistrum. A. p. Arteria pulmonalis. V. p. Venae pulmonales. c. s. Vena cava superior. c. i. Vena cava inferior. v. m. c. Vena media cordis (Gegenbaur) im Sulcus longitudinalis posterior. v. p. v. s. Vena posterior ventriculi sin. E Embolus. M grosse gestielte Metastase. m kleine subepicardiale Metastasen. v. T. Ort der Valvula Thebesii. × Klappen. c. m. Vena coronaria magna.

In 2 Hauptästen der Pulmonalarterie der rechten Seite liegen adhärente gelbe, trockene, bröckelige Massen, die an zerfallendes Geschwulstgewebe erinnern. Die Leber enthält etwa ein Dutzend erbsengrosse und wenig grössere, meist an der Unterfläche sitzende Geschwulstknoten. Der linke Ureter ist im oberen Drittel von nekrotischem, geschwulstähnlichem Material verstopft, seine Wand mit Tumorknoten und flachen Infiltraten besetzt. Die linke Niere ist enorm vergrössert, hat ungefähr ihre ursprüngliche Form beibehalten und enthält zahlreiche weisse, gelbliche, graue Heerde mit starkem Zerfall im Inneren. Durch die Vorlagerung der Niere war ein Zug durch die Nierenarterie auf die Aorta ausgeübt worden, wodurch diese eine leichte Deviation nach links in der Nierenhöhe erfuhr. Die Nierenvene ist bis zu ihrer Einmündung in die Hohlvene von nekrotisch zerfallenem Geschwulstmaterial ausgefüllt, die Strecke von der Bifurcation der Hohlvene bis zur Nierenvenen-Mündung enthält frische rothe Thromben. Die Geschwulst-Thromben haben sich auch von der Nierenvene in die Nebennierenvene der linken Seite fortgesetzt. Die linke Nebenniere enthält innen und oben einen kirschgrossen Knoten aus verfettetem Nebennierengewebe und mitten darin ein weisses, umschriebenes, markiges, linsengrosses Knötchen, offenbar aus Geschwulstgewebe. Die rechte Nieren- und Nebennierenvene sind frei. Die rechte Nebenniere geht, immer flacher und dünner werdend, auf die Niere über und zerfällt schliesslich ganz in einzelne Läppchen, die vereinzelt im Nierengewebe eingebettet sind, so dass alle Uebergänge von Verwachsung der Nebenniere mit der Niere bis zur Versprengung von Nebennierentheilchen und Einschluss derselben im Nierengewebe neben einander vertreten sind. Die rechte Niere ist gesund, venös hyperämisch, ihr Ureter wegsam. Im Verlauf der linken Vena spermatica interna sitzt eine grosse Anzahl

kleiner Geschwulstknötchen. Sinus und Venen des Gehirns und seiner Häute sind frei und durchgängig.

Die anatomische Diagnose, wobei der mikroskopische Befund antecipirt wird, lautet:

Angiosarcom oder möglicher Weise hypernephroider Tumor der linken Niere, Einbruch der Geschwulstmassen in den Ureter und in die Nieren- und Nebennierenvenen. Fortgesetzte Thrombose des unteren Theiles der Hohlader. Metastatische Geschwülste der Leber und des Herzmuskels. Metastatische Geschwulstembolie in Hauptästen der Pulmonalarterie und in der Vena cordis media. Fungiforme gestielte metastatische Geschwulst der hinteren Herzwand (ohne Zusammenhang mit den Venen). Grossblasiges Emphysem der Lungenspitzen. Ausgedehnte Adhäsionen der Lungen. Chronischer Milztumor. Nebennieren-Struma mit centralem metastatischem Geschwülstchen.

Dies ist in thunlicher Kürze das Thatsächliche der Beobachtung. Ich wende mich zur mikroskopischen Untersuchung.

Mikroskopischer Bau der Geschwulst.

Schon mit schwacher Vergrösserung lassen sich 2 fast grundsätzlich von einander verschiedene Bauarten unterscheiden.

1. Ein papillärer Bau, bestehend aus einfachen und wenig verzweigten fingerförmigen Auswüchsen, in deren Mitte mit grosser Regelmässigkeit ein dünnes capilläres Gefäss verläuft. Unmittelbar auf seiner Wand sitzt ein Zellbelag wie ein einschichtiges cubisches Epithel. Mancherorts erscheint es mehrschichtig, was aber durch die Schnittrichtung vorgetäuscht sein kann. Wenn ich von Papillen rede, so gebe ich gerne zu, dass es falsche Papillen, wenigstens zum Theil sein können, Scheidewände und Balken, die durch eigenthümliche Schnittrichtung wie Papillen aussehen können, denn Sudeck hat wohl mit Recht darauf aufmerksam gemacht, dass im Grundstock einer ächten Papille immer 2 Gefässe, ein zu- und ein abführendes getroffen werden müssen. Das stimmt nur für einen kleinen Theil meiner Papillen, die übrigen mögen also falsche sein. Eine grössere Anzahl, ein Dutzend vielleicht, solcher Papillen, auf Quer-, Längs- und Schiefschnitten getroffen, bildet einen im Ganzen rundlichen Complex, der sich vom umgebenden, durch Druck und Atrophie veränderten Nierengewebe durch eine dickere Bindegewebsschale, entweder fasriges oder von Zellen infiltrirtes Gewebe, absetzt und dessen innerer Rand meist einen Besatz cubischer Zellen, oft auch flacher, wie es scheint, abgeplatteter Zellen trägt. Es verhalten sich also diese Wucherungen ähnlich, wie papilläre intracanaliculäre Bildungen. Sie finden sich meist in der Nähe noch leidlich erhaltenen Nierengewebes. Die kleinsten Complexe haben die Grösse von Malpighi'schen Kapseln und liegen auch in deren Gebiet und Nachbarschaft, so dass man fast auf den Gedanken kommen könnte, sie hätten sich auf Kosten der Glomeruli in den präformirten Hohlraum der Kapseln hineingedrängt. Indessen ist diese Aehnlichkeit wohl nur zufällig, und zwingende

Beweise für ein solches Verhalten können nicht beigebracht werden. Anderemale fragt man sich, ob nicht cystisch dilatirte Harnkanälchen, die ja neben Geschwulstbildung leicht zu erklären wären, den vorgebildeten Hohlraum geliefert haben, in den jene Wucherungen hineinwuchsen. Die durchschnittliche Grösse der Zellen beträgt 8 μ, die der Kerne 5—6 μ. Kernkörperchen sind nicht deutlich an ihnen zu sehen.

2. Scheinbar ohne vermittelnden Uebergang stehen den beschriebenen Bildungen andere Zellcomplexe gegenüber. Sie bestehen aus grossen, scholligen und plattenförmigen, auch wohl kolbigen, keulenartigen, birnförmigen, geschwänzten, meist aber polygonalen Zellen, wo sie sich gegenseitig in den Raum zu theilen haben, — aus scheibenförmigen, runden Zellkörpern, wo sie zerstreut und locker liegen. Ihr Protoplasmaleib ist enorm gross, 3—4mal so gross im Durchmesser als der Kern, der an sich auch schon recht ansehnlich ist, mit lockerem Chromatingefüge, sehr deutlichen Kernkörperchen, die gerne Eosin und auch eine isolirte Färbung nach der Weigert'schen Fibrinmethode annehmen, mit öfteren Ansätzen zu karyokinetischen Figuren, wobei es aber meist in den ersten Stadien bleibt und Hypochromasie nicht selten ist. Die Durchmesser habe ich zu 22, 25, 35, 32, 38, 48, einmal sogar zu 63 μ gefunden, die der Kerne zu 3—4 μ. Oftmals fanden sich 2 Kerne in einer Zelle. Vielkernige oder Riesenzellen habe ich vermisst. Auch die grossen Zellen dieser zweiten Gattung sind zu grösseren Gruppen vereinigt und füllen Alveolen aus, die allerdings vom Stroma nicht deutlich abgetrennt sind. Auch sie haben Beziehungen zu Gefässen, in der Weise, dass sie auf einfachen Endothelröhren unmittelbar aufsitzen, so dass zuweilen eine reihenförmige Anordnung zu Stande kommt, wo die Gefässe im Längsschnitt getroffen sind, — auf dem Querschnitt dagegen eher radiäre, rosettenförmige Figuren. Oefters sind auch die Gefässröhrchen von kleinen Zellen umgeben, meist von leukocytischem Aussehen, aber auch durch spindelförmige Elemente verdickt; erst auf diese folgen dann die grossen Platten. Wenn nun das Bestreben darauf ausgeht, die beiden so verschiedenen Zellgattungen in ihrer gegenseitigen Verwandtschaft zu erkennen, mit Rücksicht auf ihre ähnlichen Beziehungen zu Gefässen eine etwa aus der anderen herzuleiten, so fehlen dafür deutliche Beweise, etwa „Uebergangsbilder", die man so deuten könnte. Jede Zelle gehört entschieden entweder der einen oder der anderen Art an, steht nie dazwischen; das erschwert die Auffassung. Zwar kommen wechselseitige Beziehungen vor. So schliessen sich manchmal an der Convexität papillärer Bildungen der ersten Gattung an die cubischen und cylindrischen Zellen grosse schollige an, aber ohne Vermittelung mittelgrosser, dazwischen stehender. Dann kann man schmale bindegewebige Septen treffen mit einer Capillare in der Axe. Die eine Seite enthält nur Zellen und Bildungen der ersten Gattung, die andere nur solche der zweiten. Anderemale haben wir rundliche, abgegrenzte Complexe, deren Inneres von den grossen Zellen besetzt und deren Wand von cubischen Zellen umsäumt ist in der Art eines Epithels, und zwischen diesen und den grossen Zellen finden sich feine

papilläre Bildungen der ersten Gattung. Die Mannichfaltigkeit der Wechselbeziehungen lässt sich kaum durch Worte erschöpfen.

Fettgehalt.

Die grossen Zellen zweiter Gattung sind mit glänzenden Tröpfchen gefüllt, welche an die Fettkörnchen in Muskelfasern oder an die kleinsten in Cylinderzellen des Darmes bei Fettresorption erinnern. Die Reaction mit Osmiumsäure wurde gemacht, nachdem die Präparate mehrere Monate in Müller'scher Flüssigkeit gelegen hatten. Hie und da wurde ein Körnchen schwarz, das war aber seltene Ausnahme, die meisten wurden nicht osmirt. Eine Confluenz der Tröpfchen, die nach längerem Liegen in Müller'scher Flüssigkeit eintreten soll, ergab sich nicht. Die grössten Zellen sind am meisten von solchen Tröpfchen angefüllt. Mit den Zuständen der Fettinfiltration (z. B. an Leberzellen) haben sie wenig Aehnlichkeit. Eisessig und verdünnte Essigsäure lässt den grössten Theil der Körnchen fortbestehen. In Aether und Chloroform verschwindet die Mehrzahl, manche, weniger glänzende bleiben zurück, sind also wohl als Eiweisskrümelchen aufzufassen. Kalilauge lässt auch die zahlreichen glänzenden Tröpfchen unverändert. Die Mehrzahl der Tröpfchen besteht also aus Fett, die Minderzahl aus Eiweiss.

Glykogengehalt.

Auch in Hinsicht des Glykogens unterscheiden sich die beiden Gewebesorten. In den atrophischen Resten der Niere fehlt Glykogen gänzlich. Weder in Harnkanälchen, noch in Glomeruli, noch auch im Blut ist solches zu finden. In den papillären Bildungen der ersten Gattung ist es in Form feiner runder Körner zerstreut, von dem kleinsten eben noch wahrnehmbaren Ausmaass bis zur Grösse eines Kerns dieser cubischen Zellen, sehr wenige etwas grösser. Die Minderzahl liegt in Zellen neben dem Kern, weitaus die Mehrzahl dagegen frei zwischen den einzelnen Papillen, wie ein Ausscheidungsprodukt. In grösseren geschwänzten und cylinderförmigen Zellen ist Glykogen in diffuser Weise vertheilt, so dass man die Zellformen an der stärkeren Bräunung schon erkennen kann. Im Gebiet der grossen Schollen kann man beides sehen, diffuse Füllung der Zellen mit Glykogen und Ablagerung von runden Körnern und Schollen, oft auch cylindrischer Bildungen zwischen den Zellen. Manches Glykogen, aber nicht alles, ist auch durch Weigert's Fibrinmethode mit kurzer Jodwirkung darstellbar.

Diagnose und Deutung der Geschwulst.

Bei einer räumlich so ausgedehnten und fortgeschrittenen Neubildung wird man kaum hoffen dürfen, eine histogenetische Diagnose im strengen Sinne stellen zu können, d. h. das Zellenmaterial und den Gewebecharakter nachzuweisen, von denen die Geschwulstzellen ihren Ausgang genommen haben. Muss man aber auf eine so directe Ableitung der Geschwulst von einem

Gewebstypus verzichten, so ist man auf eine Anzahl von Merkmalen angewiesen, die durch die Erfahrung als regelmässig wiederkehrende bei gewissen Geschwulsttypen angesehen werden.

Es besteht nun in unseren Tagen eine grosse Neigung, sehr viele gut- und bösartige Neubildungen der Niere auf Theile der Nebennieren zurückzuführen. Die Bildung solider Stränge und Reihen, namentlich aber das Verhalten der Geschwulstzellen zu Gefässen, das „directe Aufsitzen der Zellen auf der Capillarwand, das Fehlen einer „Tunica propria" [Askanazy[1])], die „mantelartige Umscheidung der Stromagefässe" (Beneke) ist als Beweis für die Aehnlichkeit dieser Geschwülste mit Nebennierengewebe (namentlich mit der Zona fasciculata) aufgeführt worden. Dasselbe Verhalten wird aber von den Vertheidigern der „Angiosarcome" zu Gunsten der Annahme einer Wucherung der sogen. Perithelzellen geltend gemacht. Weigert[2]), der in einem angebornen Nierentumor Pseudoglomeruli fand, deren Abbildung mich sehr an manche meiner oben geschilderten Glomerulus-ähnlichen Bildungen erinnert, sieht in dem Verhalten des Glomerulus-Epithels zu seiner capillären Unterlage das physiologische Vorbild zum pathologischen Wachsthum. Je nach seinem Standpunkt wird also der eine aus meiner Beschreibung einen hypernephroiden Tumor, der andere etwa ein Peritheliom herauslesen, ganz abgesehen von der Nutzanwendung des Weigert'schen Gedankens. Nachdem Askanazy Glykogen in einem Nierentumor gefunden, den er von den Nebennieren ableitete, legte Lubarsch grosses Gewicht auf den Glykogengehalt und nahm ihn in die Reihe charakteristischer Merkmale hypernephroider Tumoren auf. Nach diesem Standpunkt wäre auch unsere Geschwulst dazu zu rechnen. Dem gegenüber glaubt Hildebrand[3]), dass Glykogen in Endotheliomen jeder Localisation gebildet würde, die denn aber freilich gerade um dieses Vermögens willen vom gegnerischen Standpunkt aus als hypernephroide Geschwülste angesprochen und beansprucht wurden. Dann hat man im Fettgehalt der Nebennieren-Rindenzellen das

[1]) Ich darf hier von Literaturangaben absehen, da sie sehr vollständig bei Ulrich (Ziegler's Beiträge. Bd. XVIII) zu finden sind.

[2]) Dieses Archiv. Bd. 67.

[3]) Aehnlich auch Driessen, Ziegler's Beiträge. Bd. XII.

normale Vorbild der fetthaltigen Geschwulstzellen erkennen wollen, ja, dem Fett höhere diagnostische Bedeutung beigemessen, als dem Glykogen (Ulrich). So reichlich unser Tumor Fett hält, so wenig erinnert er an die Zustände der Nebennierenzellen, die grosse Fetttropfen fassen, nach deren Lösung die bekannte vacuoläre Struktur in den Zellen zum Vorschein kommt. Lubarsch betont die Färbbarkeit der Kernkörperchen nach Weigert's und Russel's Methoden, und verwerthet sie für die Erkennung hypernephroider Geschwülste. Dies Merkmal trifft für unsere Zellen zu; ob ihm eine solche Beweiskraft zukommt, werden künftige Nachuntersuchungen lehren. Gestützt auf Riesenzellenfunde Manasse's in einfach hyperplastischen Nebennieren, Marchand's in bösartiger Geschwulst, hat man auch solche Funde als Merkmal aufgestellt. Dasselbe fehlt in unserem Fall. Zweikernige Zellen wurden öfters getroffen, vielkernige selten, eigentliche Riesenzellen nie. Man hat ferner den Nebennieren-Geschwülsten nachgesagt, dass sie früh und gern in Venen einbrechen und darin schon in einfachen hyperplastischen Bildungen sich auszeichnen. Das trifft nun allerdings für unseren Fall in einem so hohen Grade zu, dass sich ja das Wesentliche der ganzen Beobachtung darauf gründet und einen solchen Vorgang voraussetzt. Wenn nun endlich die Neigung der Nebennieren-Geschwülste zur Abgrenzung gegen das Nierengewebe hervorgehoben wird, so wird eine solche in unserem Falle allerdings gänzlich vermisst, denn mitten in Geschwulstbezirken erster oder zweiter Gattung findet man plötzlich ein vereinzeltes Harnkanälchen ganz wohl erhalten, ohne alle Zeichen des Zerfalls oder Drucks. Dass die topographischen Beziehungen der Nebennieren, namentlich der rechten, zu ihrer Niere den Gedanken an eine Ableitung der Geschwulst von Nebennierentheilen rechtfertigen konnte, geht aus der Beschreibung hervor, bewiesen ist sie natürlich nicht.

Es wird also, unter den angedeuteten Verhältnissen, nicht Wunder nehmen, wenn ich meinem Urtheil über die Herkunft der Geschwulst grosse Zurückhaltung auferlege; man wird auch kaum erwarten, dass ich an dieser Stelle die ganze verwickelte Frage der Abstammung der Nierengeschwülste von Nebennierenkeimen aufrolle; unerlässlich hingegen ist für die Entwickelung unseres Themas der Nachweis einer charakteristischen Bauart

der primären Geschwulst, die in Metastasen und abgerissenen und verschwemmten Geschwulsttheilchen leicht wieder zu erkennen war. Und dieser Forderung ist genügt.

Untersuchung der Metastasen und embolischen Pfröpfe.

In den Metastasen treten die grossen Zellen zurück, mancherorts, z. B. in der Leber, nimmt der sarcomatöse Charakter überhand, es kommt zur Bildung von Spindelzellen mit Intercellularsubstanz, innerhalb der Gefässe (Art. pulmonalis) zu rein capillärem Stroma mit Zellreihen, die unmittelbar den Capillaren aufsitzen, also zu angiosarcomatösem Typus. Dabei fehlt es nicht an regressiven Metamorphosen, hauptsächlich Nekrose mit Kernschwund, und Besetzung durch Leukocyten, welche das nekrotische Material geradezu anzuziehen scheint. Durch Präparation mit feinen Scheeren wurde in den Lebervenen nach kleinen embolischen Pfröpfen gesucht, jedoch mit relativ geringem Erfolg, was in Anbetracht der spärlichen Metastasen nicht gerade Wunder nimmt. Ein ausgesprochen reitender Embolus, wie ihn Recklinghausen seiner Zeit noch vermisst hat, den dann aber Arnold in einem so schönen Exemplar feststellen konnte, wurde nicht gefunden. Immerhin aber wurden einige kleine ausfüllende Partikelchen gefunden, die bei mikroskopischer Untersuchung sich als geschwulstzellenreich erwiesen. Indessen war von einem zusammenhängenden Geschwulststück, das als Ganzes verschleppt worden wäre, nicht die Rede, denn die Hauptmasse des Gerinnselchens wurde nicht von Tumor-Bestandtheilen, sondern von Faserstoff und Blutplättchen gebildet. Auch zeigte sich alsbald eine andere Schwierigkeit, die Lebermetastasen von Lebervenenpfröpfen abzuleiten. Die meisten Knoten und gerade die kleinsten Metastasen in der Leber sassen gar nicht im Innern der Leberläppchen, sondern am Rande, von Gallengängen umgeben, und da neben diesen auch die unversehrte Arterie vielfach getroffen war, konnten die gefundenen Geschwulstcomplexe nur den Pfortaderästen entsprechen. Bei grösseren Knoten kann die Begrenzung mit Gallengängen nicht sonderlich auffallen. Bekanntlich stellt das interacinöse Bindegewebe einem vordringenden Knoten ein grösseres Hinderniss

entgegen, als das Parenchym. Es kann also auch ein central entstandener Geschwulstknoten nach Aufzehrung des Parenchyms schliesslich an die interacinösen Septen stossen und am Rande von Gallengängen umgeben sein. Ausschlaggebend für die Schlussfolgerung sind also nur die kleinsten, aber auch diese werden, wie gesagt, in Pfortaderästen gefunden; freilich könnten sie dorthin auch durch die Capillaren erst secundär hineingewachsen sein. Obgleich also geschwulstzellenhaltige Pfröpfe (allerdings in sehr geringer Zahl) in Lebervenen mit Sicherheit nachgewiesen sind, ist der Ausgang der Metastasen von diesen aus nicht sicher gestellt, da das mikroskopische Bild eine weit verbreitete Entwickelung in Pfortaderästen verräth. Da ich kein Mittel sehe, den einen oder anderen Vorgang mit Sicherheit auszuschliessen, so möchte ich das Hauptgewicht dieser Beobachtung überhaupt nicht auf den Leberbefund legen, sondern nur einfach die Pfröpfe anführen, deren Nachweis früher überhaupt, abgesehen von ihrer reitenden Stellung, vermisst wurde (Heller).

In retroperitonäalen Drüsen nehmen die Zellen Spindelform an, neigen zur Nekrose, es kommt zur Ueberschwemmung ganzer nekrotischer Gebiete mit kokkenähnlichen, feinsten, punktförmigen Kügelchen, die Weigert's Fibrinmethode annehmen, und die mir Produkte einer sehr weit gediehenen Karyorhexis zu sein scheinen. Daneben finden sich Fibrinnetze, die ihre Fäden wie ein feines Reticulum zwischen die Geschwulstzellen hineinschicken. Dann darf erwähnt werden, dass hier auch die Kernkörperchen, hie und da zu zweien im Kern, in den spindelförmigen Zellen nach Weigert gefärbt werden. Ob diesem Verhalten die Bedeutung zukommt, die Lubarsch darin sieht, oder ob das mit dem bekannten Hyalinwerden der Kernkörperchen und dem Wechsel ihres tinctoriellen Verhaltens im Sinne der Protoplasmafärbung zusammenhängt, also mehr von Dichtigkeitsverhältnissen abhängig ist, bleibt abzuwarten.

Die Pfröpfe in den Lungenarterien haben sarcomatösen Charakter, es überwiegen die kleinen Zellen, hie und da vermischt mit grösseren, nur ganz grosse Schollen fehlen. Dafür trifft man ganze Complexe nebennierenähnlichen Gewebes aus grossen polyedrischen, lichten, blasigen, auch vacuolisirten

Zellen, die sich zu epithelialen Verbänden zusammenfügen. Es liegt nahe, sie zum Beweis hypernephroider Abstammung der primären Geschwulst heranzuziehen. Andererseits lehren gequollene, hydropische, vacuolisirte Zellen in der Nachbarschaft, dass sie durch Aneinanderlagerung aus runden zu polyedrischen Gebilden werden, die täuschend epithelialen Verbänden ähnlich sehen und morphologisch ja auch nichts Anderes sind. Freilich liegen in jenen Gewebscomplexen auch Gefässe zwischen den Zellen in der Art, wie wir es vom Nebennierenmark kennen.

An den meisten Stellen hat eine innige Verschmelzung der Gefässwand mit dem Thrombus stattgefunden, an anderen bleibt zwischen beiden ein spaltförmiger Raum mit Endothelbesatz. Zwischen 2 verschmolzenen Strecken ist auch manchmal das Tumorgewebe von der Gefässwand abgedrängt, wodurch blutbaltige dreieckige und rundliche Räume entstehen. Reichliche Capillaren durchziehen das Gebiet der polyedrischen, spindelförmigen und rundlichen Zellen. Im Centrum des Pfropfes hat sich Nekrose mit Karyorhexis eingestellt. Daneben durchziehen Fäden und Knäuel von Fibrin namentlich gern die Randgebiete der Nekrosen. Trotz der Verschmelzung, oder wenigstens der Verklebung der Pfröpfe mit der Gefässwand haben sich Metastasen in der Lunge noch nicht gebildet. Entweder hat sich also eine solche Verklebung sehr rasch vollzogen oder dann, wenn sie längere Zeit gebraucht haben, bilden sich eben Metastasen von Pfröpfen oder überhaupt von grösseren verschleppten, in Gefässen stecken gebliebenen Zellverbänden aus, im Allgemeinen langsam und zögernd. Das stimmt überein mit unseren Anschauungen von der Entwickelung der Metastasen aus einzelnen transplantirten Zellen im Capillargebiet.

In diesem Zusammenhange darf ich wohl noch einmal den scheinbar paradoxen Befund in der Leber streifen. Er würde sich aufklären, wenn wir die Annahme machen dürften, dass Geschwulstpfröpfe zwar in die Lebervenen verschleppt, dass aber die Metastasen nicht von ihnen ausgegangen seien, sondern von einzelnen, in Capillaren hängen gebliebenen Zellen. Der regelmässige Befund von Weizenkörnern in den Pfortaderästen auch bei unterbundener Leberarterie in Arnold's Versuchen berechtigt uns, eine rückläufige Verschleppung von Geschwulst-

theilchen oder einzelnen Zellen bis in's Pfortadersystem anzunehmen, von denen dann Vermehrung und Metastasenbildung ausgingen. Wie gross andererseits die Neigung solcher metastatischer Wucherungen ist, sich rückläufig in's Pfortadergebiet fortzusetzen und dort sich lange Zeit bei unversehrter Gefässwand zu erhalten, ohne einen Durchbruch zu veranlassen, das haben wir alles durch Hauser kennen gelernt.

Der Pfropf in der Herzvene ist ähnlich gebaut, wie die anderen Metastasen und die Lungenarterienpfröpfe; es sind meist mittelgrosse, polymorphe und cubische, oder gar spindelförmige Zellen mit capillären Zügen als Stroma, das mehr oder weniger von kleinen leukocytenähnlichen Zellen besetzt ist; an manchen Stellen liegen die Zellen auch unmittelbar den Capillaren an. Es ist zur Zeit der Aufstellung des Begriffs der Angiosarcome und in der Frage nach seiner Berechtigung mehrmals ein Zweifel laut geworden an der Gefässnatur der feinen Stromazüge. Deshalb ist es zu wünschen, dass womöglich Lichtungen und als Inhalt rothe Blutkörperchen nachgewiesen werden.

Das ist hier geschehen. Mit Eosin-Nachfärbung sind rothe Blutkörperchen in den Gefässen bis in's Centrum des Pfropfes hinein verfolgt, ganz unzweifelhaft aber dann auch mit Rubinroth, das mein College Nehrkorn vielfach zur Darstellung von rothen Blutkörperchen und Blutplättchen angewandt und ausprobirt hatte. Der Pfropf ist auf vielen Schnitten in seinen verschiedenen Breitendurchmessern untersucht, auch in seinem grössten äquatorialen Umfang; aber überall macht er den Eindruck eines einheitlichen, zusammengehörigen Gewebestücks. Obgleich er das Gefäss vollständig ausfüllt, giebt es nirgends Zeichen einer Adhäsion, einer Verklebung mit der Wand. An den polaren Schnitten ist an der Oberfläche des Pfropfs entweder gar kein oder sehr wenig Fibrin, wenigstens kein Material, das auf Weigert's Methode reagirt, vorhanden und eben so wenig feinkrümelige Massen, die sich als Blutplättchen ansprechen liessen, was übrigens in Schnitten an zusammengebackenem Material bekanntlich schwierig herauszubringen ist. Je mehr die Schnitte gegen den Aequator des Pfropfes fallen, um so eher sind allerdings Fibrin- oder Blutplättchengerinnsel zu finden, aber auch da ohne Zeichen einer Verklebung mit der Gefässwand. Es ist ein run-

der glatter Pfropf, beweglich ohne Verklebung, inwendig von organischem Zusammenhang, nicht nachträglich vergrössert durch Zuthaten am Ort des Festsitzens, sondern so, wie er gefunden ist, abgerissen und verschleppt, höchstens auf dem Weg etwa durch Rollen oder Reiben abgerundet.

Es ist nach Allem höchst unwahrscheinlich, dass der Pfropf durch Bausteine zusammengesetzt sei, die den normalen Weg in der Richtung des Blutstromes genommen haben. Es ist ferner unmöglich, dass er so gross, wie er ist, durch das Capillarsystem durchgeschlüpft sei. Die Unwahrscheinlichkeit, dass er von den Capillaren her in die Vene hineingewachsen und dann abgerissen sei, wird noch erhöht, wenn in dem ganzen Organ keine Metastasen sitzen. Das ist nun allerdings nicht der Fall, denn neben den Metastasen, von denen oben schon die Rede war, fanden sich solche in den mikroskopischen Schnitten durch den Herzmuskel. Konnte aber von den ersteren ausgesagt werden, dass sie wenigstens nicht im Quellgebiet der fraglichen Vene liegen, so wurde von letzteren durch Orceinfärbung nachgewiesen, dass auch sie in vorgebildeten venösen Räumen liegen und von elastischen Fasern eingefasst sind, dass sie aber auch nicht zum eigentlichen Stromgebiet der hinteren Herzvene gehören, soweit man das bestimmen kann.

Wenn ich den Fall richtig beurtheile, so ist seine Mittheilung in doppelter Weise gerechtfertigt. Einmal hat er einen gewissen casuistischen Werth, und zweitens können wir an ihm die Stichhaltigkeit aufgestellter theoretischer Vorstellungen prüfend messen.

Die Lebervenen sind bei der rückläufigen Verschleppung von Geschwulst- und Gerinnsel-Bruchstücken am meisten betheiligt, ja, es hat die Beobachtung von Leberabscessen nach Kopfverletzungen wesentlich mit zu der Frage geführt, ob ein Transport dem Blutstrom entgegen möglich sei. Die Leber ist also das klassische Object der Betrachtung. Kein Wunder, dass hier schon eine Reihe schöner Beobachtungen vorliegt. So fand Heller einen krebsigen Thrombus in der Lebervene, noch ehe sich dort Metastasen angesiedelt hatten. Hier konnte dann Arnold zum ersten Male einen reitenden Thrombus nachweisen, der aus der rechten Vena spermatica

stammte. Bonome versichert, dass nach Schilddrüsensarcom sich metastatische Knoten in der Leber nachweisbar von Pfröpfen der Lebervenen aus entwickelt haben, während v. Recklinghausen ausdrücklich anführt, dass neben venöser Embolie in Lunge und Niere nach einem Myxochondrosarcom der Tibia in den Pfortaderstämmchen der Leber Geschwulsttheilchen sassen, was an meinen Fall erinnert. Aber erst bei der experimentellen Prüfung hatte sich die Leber immer betheiligt gezeigt. Ob Quecksilber [1]), Zinnoberleim, Weizengries oder Bärlappsamen in das Venensystem eingebracht wurden, immer fand man die betreffenden Dinge in Lebervenen wieder. Gegen dies schöne Beweismaterial kann nun freilich der Leberbefund meines Falles mit seinen recht verwickelten Verhältnissen nicht aufkommen, der Vollständigkeit wegen mussten diese aber erörtert werden; dann ist es immer noch am Platz, über am Menschen erhobene Befunde von Pfröpfen in Lebervenen in jedem einzelnen Falle zu berichten.

Bedeutungsvoller ist die Deutung des Pfropfes in der hinteren Herzvene. Zwar werden auch die Coronarvenen von den ältesten Autoren auf diesem Gebiet (Magendie, Gaspard, Virchow, Frerichs, Cohn) schon genannt und sind bei den meisten experimentellen Untersuchungen betheiligt gefunden worden. Dagegen sind Befunde am Menschen sehr selten. Bonome erzählt, dass von einem Schilddrüsensarcom aus sich eine sarcomatöse Thrombose der Venen bis zum rechten Vorhof entwickelt habe; er fand maligne Thrombose im rechten Herzohr und Knoten in den Coronarvenen. Das ist die einzige Beobachtung, die ich ausfindig machen konnte. Die Thierversuche liessen eine gelegentliche Betheiligung der Kranzvenen erwarten. v. Recklinghausen bezeichnet die sogenannten Hauptvenen als solche, die für den retrograden Transport in Frage kommen müssen, und Hauptvenen nennt er solche, die keine Klappen besitzen und deren Blutdruck sehr gering und schwankend, bald positiv, bald negativ gefunden wird. Dazu gehören: Nieren-, Lungen-, Leber-Hohlvenen, mit Anonymae, Hirnsinus, Subcla-

[1]) Die Literaturangaben findet man in den bekannten Arbeiten v. Recklinghausen's und Arnold's.

viae und Herzvenen. Was die Klappenlosigkeit anbelangt, so ist es vielleicht nicht ohne Interesse, dass sie sich in unserem Falle bloss auf den Sinus coronarius und den vorderen Theil der Kranzvene bis zur Einmündung der Vena posterior ventriculi sinistri bezog. Jedenfalls lag die betroffene Vene im klappenlosen Abschnitt, wenn man die Valvula Thebesii nicht in Anrechnung bringt, die ja allerdings in manchen Fällen und auch im unsrigen höchst dürftig entwickelt war. Von dieser Seite her wird also das Gesetz v. Recklinghausen's, dass klappenlose Venen dem rückläufigen Transport offen stehen, bestätigt. Gegenüber Bonome's Fall sind die mitgetheilten Verhältnisse insofern reiner und durchsichtiger, als im Herzen und in den zunächst liegenden Venen kein Thrombusmaterial angehäuft war und als das verschwemmte Stück eine lange Strecke frei durchmessen konnte, während dort Geschwulstmassen sich hart an die Thebesische Klappe heran drängten (in Vorhof und Herzohr). Nicht ganz unwichtig ist endlich, dass es sich nicht um ein Blutgerinnsel handelt, das schwieriger zu deuten wäre, sondern um ein Geschwulsttheilchen mit dem deutlichen Zeugniss seiner Herkunft. So betrachtet, gewinnt vielleicht der Fall den Werth einer kleinen casuistischen Bereicherung.

Zweitens darf man sich wohl billig fragen, ob die vorhandenen theoretischen Vorstellungen zur Erklärung des Falles ausreichen und befriedigen.

Bei der Inspiration entsteht ein negativer Druck im Thorax, weil die Lungen nicht in demselben Maasse mit Erweiterung nachfolgen, als sich die Capacität der Brusthöhle vergrössert. Die Folge davon ist, dass der Druck in den centralen Venen erstens geringer ist, als in den peripherischen, und zweitens kleiner, als der atmosphärische Druck. Da nun aus einem Venengebiet das Blut niemals in eine Vene strömen kann, wo der Druck höher ist, sondern umgekehrt, wird durch die Inspiration eine wirksame Aspiration auf das Venenblut des Körpers ausgeübt. Das ist nach der Saugkraft des Herzens selbst die wichtigste Triebkraft des Venenstroms. Nun zeigen die Physiologen, dass bei Verlangsamung der Herzschläge oder gar bei Herzstillstand, z. B. nach Vagusreizung, das Blut in den extrathoracalen Venen bleibt und nicht in die intrathoracischen ab-

fliessen kann. Die Saugkraft des Herzens ist gestört. Dasselbe geschieht aber, wenn statt dieser Störung die Lungen aufgeblasen werden[1]), wenn also die zweite treibende Kraft, die Saugwirkung der Inspiration, aufgehoben oder gar in's Gegentheil umgesetzt wird. Dazu kommt ein drittes Moment. Da zwischen Vorhof und Hohlvenen schliessende Klappen fehlen, so ist es fast selbstverständlich (Tigerstedt), dass bei jeder Vorhofcontraction eine gewisse Menge Blut in die Vene zurückströmt. François Franck[2]) hat mit Chauveau's Hämodromographen die Schwankungen der Blutlaufgeschwindigkeit während der Vorhofsystole gemessen. Allerdings fand während derselben und der Anschwellung der Jugularis bei Pferden, Eseln und Maulthieren in dieser Vene niemals ein Rückstrom statt, sondern nur eine Verlangsamung. Einen wirklichen systolischen Rückstrom fand er dagegen in den grossen Herzstämmen und den Hohlvenen, und er sah die Ursache, warum er auf diese beschränkt bleibt, eben in den Klappen der Jugularis. Ist dem Rückfluss des Venenblutes durch Klappen ein Ziel gesetzt, so ist auf der anderen Seite erwiesen, dass negative Druckschwankungen sehr leicht sich den peripherischen Venen mittheilen; da haben dann eben die Klappen keine Wirkung. Wertheimer[3]) hat durch manometrische Untersuchungen gezeigt, dass die Venen unterhalb des Zwerchfells dieselben respiratorischen Schwankungen, wie die oberhalb, zeigen. In der Femoral-, wie Brachialvene sinkt der Druck mit jeder Inspiration. Er betont, dass diese Oscillation nur durch Schwankung der Thorax-Aspiration bedingt sei, nicht durch Aenderung des intraabdominellen Druckes. Diese Athmungs-Schwankungen konnten bis in den untersten Abschnitt der Vena saphena (neben der Achillessehne) verfolgt werden. Man hat im Zusammenhange mit unserer Frage den Venenpuls genannt, und praktisch wird ja wohl bei Tricuspidal-Insufficienz immer beides, Venenpuls und eine zurückfliessende Menge Blutes, combinirt sein. So nennt Duroziez als Beweise und Begleiterscheinungen des Venenpulses den systolischen und präsystolischen Jugularpuls, das Rauschen

[1]) Tigerstedt, Physiologie des Kreislaufs. Leipzig 1893.
[2]) Archives de physiologie. V. 2.
[3]) Archives de physiologie. VII.

in den Cruralvenen und am Bulbus jugularis, Puls und Anschoppung der Leber und Nieren. Uebrigens ist trotz der Bemühungen zahlreicher Autoren (Friedreich, Gottwalt, Riegel, François Franck, Frédericq) eine einheitliche Erklärung des Venenpulses nicht erzielt.

Wenn nun eine der oben angeführten Triebkräfte erlahmt oder in ihr Gegentheil umschlägt, so haben wir die Ursachen eines rückläufigen Stromes. In die erste Rubrik gehörte die Druckänderung bei Tricuspidal-Insufficienz (v. Recklinghausen). Die Saugkraft des Herzens ist lahmgelegt, sie ist geradezu in's Gegentheil umgewandelt, es wird Blut zurückgeschleudert. Dazu gehört auch Herzverlangsamung oder Stillstand durch Vagusreizung. In die zweite Rubrik gehören Momente, welche die Inspiration weniger ausgiebig gestalten oder die Exspiration so hindern, dass sie forcirt wird, wodurch dann die normale Druckerhöhung übermässig ansteigt. Dazu gehört Alles, was Hustenstösse verursacht, Stenose der Luftwege (Trachea, Bronchi) (v. Recklinghausen, Bonome, Scheven), Unregelmässigkeit der Athmung durch Vaguscompression (Bonome), Emphysem schon allein als Hustenkrankheit, ferner, Bronchitis capillaris, Ergüsse in die Pleurahöhlen und intrathoracische Geschwülste (Heller). Aus denselben Gründen wären hier nach Arnold's experimentellen Erfahrungen die Respirationskrämpfe anzureihen. Zu diesen von verschiedenen Autoren genannten Momenten möchte ich als neue, speciell für unsere Beobachtung in Betracht kommende noch hinzufügen: die Chloroformnarkose mit ihren tiefen Athmungsbewegungen und der reizenden Wirkung auf die Schleimhaut[1]), dann aber vor Allem die künstliche Athmung. Da folgt auf die starke Saugwirkung ausgiebiger Inspiration eine wohl auch oft „forcirte" Exspiration mit intrathoracischer Drucksteigerung. Ich möchte diesen Punkt hervorheben mit der Bitte, in künftigen Fällen darauf zu achten, ob ihm nicht vielleicht besondere Bedeutung zukomme. Dann wäre noch ausgedehnte doppelseitige Verwachsung der Lungen zu erwähnen, die ähnlich wie Emphysem wirken mag. Dass von den schon

[1]) auch von Heller schon erörtert (vergl. dort auch das Citat Immermann's).

genannten Momenten auch grossblasiges Emphysem vorlag, ist im Protocoll erwähnt. Ob der Pfropf in den letzten Augenblicken des Lebens in die Herzvene verschleppt worden sei, vielleicht abgelöst durch die Bauchcompressionen bei der künstlichen Athmung, oder durch die Dehnung der Gefässe beim operativen Eingriff, ist natürlich nicht zu entscheiden. Weitere casuistische Beiträge werden solche Punkte erwägen müssen.

Wie man sich nun im Einzelnen den Vorgang einer rückläufigen Verschleppung vorzustellen habe, darüber sind verschiedene Ansichten laut geworden. Arnold sah viele seiner Grieskörner nicht frei im Lumen liegen, sondern an der Wand mittelst dünner Fibrinschichten haften. Sie wurden auch nicht mit dem Blut wieder abgeführt, sondern bleiben liegen und warteten die nächste rückläufige Welle ab, die sie wieder um eine Strecke weiter zurück brachte. „Ausser diesem stationsweisen Vorrücken“ nimmt aber Arnold doch auch „eine auf einmal sich vollziehende Verschleppung und Einkeilung, namentlich bei sehr ausgiebiger Druckschwankung“ an. Gegen diese letzte Möglichkeit hat nun jüngst Ribbert[1]) in einer sehr interessanten Mittheilung Stellung genommen. Unbefriedigt von der Erklärung der Umkehrung des Venenstromes, bezweifelt Ribbert diesen Vorgang und hält dafür, dass der retrograde Transport nicht ein embolischer Vorgang in Folge eines rückläufigen Venenstromes sei, sondern dass corpusculäre, der Gefässwand anhaftende Elemente mit jedem Pulsschlag eine kleine Strecke weit zurückgetrieben würden. Diese Vorstellung ist durch directe Beobachtung gewonnen und hat den Vorzug der Anschaulichkeit. Luftbläschen und Oeltröpfchen pendeln in der Jugularis erst hin und her, um dann stossweise, aber nicht in einmaliger vollständiger Umkehrung der Blutsäule, nach der Peripherie zu rücken. Auch gelang es mit einem Glas- und Gummi-Modell den Vorgang nachzuahmen. Bärlappsamen war in kurzer Zeit ($\frac{1}{2}$—$\frac{3}{4}$ Minuten) von der Jugularis in die Hohl-, Leber- und Halsvenen vorgerückt, doch hatte er grössere Strecken noch nicht durchmessen können, in Nieren- und Gehirnvenen war er noch nicht vorgedrungen. Also

[1]) Centralbl. für Pathologie. 1897. Bd. VIII.

braucht der Vorgang Zeit und das schliesst ein einmaliges Rückwärtsschleudern aus.

Lebhaft theile ich mit Ribbert die Empfindung der Unzulänglichkeit unserer Anschauungen über die Umkehrung des Blutstroms, möchte ihm aber doch in der Verwerfung des Vorgangs nicht ganz folgen. Dass nach seinen hübschen Auseinandersetzungen kleine Partikel in relativ weiten Röhren in der geschilderten Weise vorrücken, ist uns verständlich und anschaulich. Schwierig wird mir aber vorzustellen, wie ein grosser Pfropf in einem kleinen Gefäss, bis zum Festsitzen eingekeilt, auf diese Weise befördert werden konnte. Von einem Kleben oder Haften an der Gefässwand war in unserem Falle nicht die Rede, der Pfropf war ja beweglich; Fibrin, das nach Arnold's Beobachtungen die Adhäsion vermittelt, war wenig vorhanden, Blutplättchen, die Ribbert dafür verantwortlich macht, eben so wenig. Wo es sich um einen obturirenden, das Gefäss sogar ampullär dilatirenden Pfropf handelt, kann ich mir doch nur denken, dass er mit einer gewissen Wucht zurückgeschleudert, dass wenigstens einen Augenblick auch die Blutsäule peripherisch vom Pfropf zurückgewichen sei. Wohin, das ist allerdings die Frage. Weicht das peripherische Blut nach dem Capillargebiet aus, oder in collaterale Venenbahnen, oder dehnen sich peripherische Abschnitte der Venen aus unter dem rückläufigen Anprall? Es ist eine überraschende Dehnbarkeit, ein grosser Zerreissungswiderstand der Venen nachgewiesen, man hat daran erinnert, dass Venen auf Traumen weniger leicht reissen, als Arterien. Ferner wird bei den Venen lange nicht die ganze Capacität in Anspruch genommen. Es steht Reserve-Capacität zur Verfügung. Sollte diese nicht zum Theil verwendet werden, um das überschüssige Blut zu fassen?

Mit der Annahme eines Rückstroms rechnen auch die Physiologen und es liegen einige Daten vor, die sie stützen. Das bei plötzlichem Drängen mitunter gehörte exspiratorische Cruralvenengeräusch rührt her (Landois) von einem centrifugalen Blutstrom durch die entweder undichten oder fehlenden Klappen in der Vene der Schenkelbeuge. Sind die Klappen am Bulbus der Vena jugularis undicht, so kann es zu einem Rückstromgeräusch kommen und zwar entweder bei der Exspiration

(exspiratorisches Jugularklappengeräusch Hamernjk) oder bei der Systole des Herzens (systolisches Jugularklappengeräusch, Bamberger). Die Beobachtung Thomayer's ist durch Arnold schon erwähnt. Schliesslich scheint mir noch eine Ueberlegung ganz anderer Art die Möglichkeit einer Umkehr des Blutstroms allerdings bloss indirect zu beweisen. Man weiss jetzt, dass Venenklappen bei der Entwickelung viel zahlreicher angebildet sind, als sie nachher dauernd bleiben. Sogar in den Pfortaderverzweigungen des Magens und der Milz, auch in Darmvenen sind sie gefunden, von vornherein unvollständig angelegt beim Kaninchen, nur in der Jugend bestehend und wohl auch functionirend beim Menschen und Affen. Späterhin schwinden sie. Sie sind also hinfällige Gebilde und verkümmern, sobald ihre Thätigkeit nicht mehr in Anspruch genommen wird. Nun besteht aber doch ihre physiologische Aufgabe darin, das Blut zu verhindern, in peripherischer Richtung nach den Capillaren zurückzuströmen (Tigerstedt). Träte diese Aufgabe nicht öfters an sie heran bei drohendem Rückstrom, so würden sie, wie ihre Vorgänger, eingehen, wie es ja im Laufe der Entwickelung auch jenen Klappen ergeht, als deren Ueberreste wir die Eustachische und Thebesische Klappe anerkennen.

Endlich scheinen mir einige Beobachtungen Arnold's doch zu Gunsten einer wirklichen Umkehrung des Blutstroms zu sprechen. Da er seine Erfahrungen in der bekannten Arbeit summarisch mitgetheilt hat, beschränkte er sich auf wenige Zeitangaben. Bei der Versuchsreihe aber, wo die Injection in einem Zuge fortgesetzt wurde, bis unter Athemnoth der Tod eintrat, gab es Fälle, wo in sehr kurzer Zeit Körner in die Peripherie gelangt waren, also grosse Strecken durchmessen hatten, ohne dazu längerer Zeit zu bedürfen. Vielleicht ist die Abweichung der Ribbert'schen Beobachtung in der Verschiedenheit des angewandten Materials, in der grossen Leichtigkeit des Bärlappsamens, begründet. Dann hat Arnold, wie ich aus mündlichen Mittheilungen weiss, doch auch direct an der freigelegten Nierenvene den plötzlichen Anprall der Körner bei eintretenden Respirationskrämpfen sehen können. Ich bin also der Meinung, wir sollten Arnold's weitere Fassung noch beibehalten, da sie auch Fällen, wie dem vorliegenden, Rechnung trägt und

doch auch auf directer Beobachtung fusst, während ihre Einschränkung vielleicht etwas zu einseitig bloss den einen Vorgang in's Auge fasst, der allerdings durch Ribbert's neue und sinnreiche Versuche noch einleuchtender und anschaulicher begründet wurde.

VII.

Abstammung und Entstehung der rothen Blutzelle.

(Aus dem Pathologischen Institut zu Berlin.)

Eine cytologisch-mikroskopische Studie

von Dr. A. Pappenheim

(Hierzu Taf. II und 2 Textabbildungen.)

Zweck der vorliegenden Untersuchung ist es nicht, einen weiteren Beitrag für unsere immer noch recht ungenügende Kenntniss von dem ersten Auftreten Hb-haltiger Zellen im Embryo, ihrem Verhältniss zu den vasoformativen Zellen, den Endothelien und Blutinseln zu liefern; trotz der bahnbrechenden Arbeiten von Uskoff[141], Rückert[114], Ziegler[156] und neuerdings von van der Stricht[134b] und Dolschansky[16] differiren die Meinungen im Einzelnen noch derart, dass fast in keinem Punkte volle Einstimmigkeit herrscht, und es wäre verfrüht, eine definitive Entscheidung treffen zu wollen.

Auch ist es nicht unsere Absicht, den längst ersehnten unanfechtbaren Beweis für die Abstammung der rothen Blutzellen aus farblosen zu erbringen; ein solcher könnte doch wohl nur darin bestehen, dass es gelänge, unter dem Mikroskop sinnfällig den Ablauf der Metamorphose zu verfolgen, beziehungsweise künstlich einzuleiten, ein Experiment, welches, so lange man die für die Umwandlung nöthigen natürlichen Bedingungen so gut wie gar nicht kennt, einstweilen noch unausführbar sein dürfte.

Unsere Aufgabe soll vielmehr bloss darin bestehen, rein morphologisch die farblosen und gefärbten Blutzellen rücksicht-

lich ihrer bei der Transformation etwa in Betracht kommenden Formbestandtheile zu beschreiben und zu vergleichen, Aehnlichkeiten und Unterschiede hervorzuheben, und so umgekehrt zu schliessen, was bei der Umbildung wohl verloren gegangen, was andererseits neugebildet sein möchte.

Die Lösung dieser Aufgabe hat zugleich den praktischen Werth, ein Kriterium zu finden, mittelst dessen es in jedem Einzelfalle möglich sein muss, mit Sicherheit festzustellen, ob gewisse blasse Zellen, was bis jetzt sehr häufig nicht möglich war, der einen oder der anderen Art zuzurechnen seien, da ein etwaiger geringer Hb-Vorrath der Beobachtung sich äusserst leicht entzieht, beziehungsweise durch Diffusion bei der Untersuchung leicht verloren geht, so dass „ursprünglich gefärbte Zellen leicht für farblose gehalten werden können" (Bizzozero, Freiberg).

Schon letzterer Umstand, die Schwierigkeit der Unterscheidung, könnte dafür sprechen, dass ein Uebergang von farblosen zu gefärbten Zellen stattfindet, und wenn er auch nicht als strenger Beweis angesehen werden kann, so dürfte es doch immerhin als ein nicht unwichtiges Moment mehr zu Gunsten der von Bischoff[8], Reichert, Remak, v. Kölliker, Neumann, Arnold und vor Allem von Virchow aufgestellten Lehre sprechen, dass die Hb führenden Blutzellen aus Hb freien Elementen hervorgehen, abgesehen natürlich davon, dass sie auch „von sich aus" durch indirecte Theilung sich neubilden und vermehren können, wie solches von v. Gerlach[34], Remak[110], Bizzozero, Peremeschko[98], Funke[39], Flemming[24] und Pfitzner[99], Foà und Luzet beschrieben worden ist.

Aber auch sonst sollte man von vornherein erwarten, dass die rothen Blutkörperchen von farblosen Gebilden sich ableiten lassen müssten, analog den Chloroplasten der Pflanzen, wenn man in Erwägung zieht, dass phylogenetisch bis zum Amphioxus herauf die Blutkörperchen aller Thiere durch Rundzellen des cytogenen Gewebes repräsentirt werden, also durch farblose Gebilde, die nur bei ganz wenigen Arten gelöstes Hb in ihrem Zellleib aufgespeichert haben, dabei aber im Uebrigen völlig den Habitus von Leukocyten bewahren, keineswegs den eigentlichen Erythrocyten homolog erachtet werden können, wie dieses Cuénot[13],

Klein[60], H. F. Müller[87], Griesbach[39] und Knoll[61] auseinandergesetzt haben.

Für einen genetischen Zusammenhang der rothen mit den weissen Blutkörperchen spricht ferner die ontogenetische Betrachtung, welche lehrt, dass sämmtliche Zellen des Organismus aus den farblosen Blastomeren des Ovulum hervorgehen, sowie die experimentell-pathologische und klinische Beobachtung, dass nach Blutverlusten und intravasaler Zerstörung rother Blutkörperchen eine Incongruenz zwischen Zahl und Hb-Gehalt sich bemerkbar macht (Laache[68], Otto[96], Menicanti[83]) derart, dass letzterer langsamer ersetzt wird, als die Zahl der rothen Blutkörperchen, d. h. dass Anfangs nur oligochrome Körperchen in der Blutbahn erscheinen, während gleichzeitig damit eine lebhafte Vermehrung von Leukocyten Hand in Hand geht (Rieder[111a], Nasse[89], Hünerfauth[53], Lyon[76], Sanfelice[117]). Nicht zum wenigsten waren es solche Thatsachen auch, welche eine ganze Reihe von Forschern, unter ihnen M. B. Schmidt[133], veranlassten, in der Hb-Armuth schlechthin ein allgemeines Kennzeichen der Jugendlichkeit rother Blutkörperchen zu erblicken, und andere, wie Feuerstack[28], Korn[64], Eberth[17], bewogen, auch für eine nicht bewiesene Umbildung der farblosen in Hb-haltige Zellen mit Entschiedenheit einzutreten.

Es ist nicht unsere Aufgabe und würde zu weit führen, die gesammte Literatur über diesen Gegenstand hier durchzugehen; dieselbe ist vollständig in den diesbezüglichen Arbeiten Wertheim's[150], H. F. Müller's[87a] und Oppel's[94] enthalten. Dagegen soll kurz dasjenige erwähnt werden, was als Beleg für eine Entstehung und Bildung des Hb in farblosen Zellen beigebracht worden ist und gedeutet werden kann.

Während das von v. Recklinghausen[109] und Ponfick[101] gelieferte Material heute wohl nur noch historisches Interesse beanspruchen dürfte, scheint mir eine Notiz höchst wichtig zu sein, welche ich Gad-Heymans entnehme. Hier[32] findet sich Seite 458 der Passus, dass Milzzellen im Stande sind, nicht nur eine Hb-Lösung zu zerstören, was ja bei der unangefochtenen hämolytischen Function der Milz, (die nach Gabbi durch einen Zusatz von Nuclein noch gesteigert werden soll), nicht unwahrscheinlich ist, sondern dass sie auch im Stande sind, zersetztes

Hb wieder zu restituiren und zwar in dem Maasse, dass sich auf der Höhe des Prozesses eine grössere Hb-Menge in Lösung befindet, als ursprünglich vorhanden war. (Nach Löwit und Horbaczewski bewirkt Nuclein eine Proliferation der Leukocyten auch in der Milz.) Hieraus scheint mit ziemlicher Sicherheit hervorzugehen, dass die Hb-Erzeugung gebunden ist an die Activität der lebenden Zelle, wobei der Zellkern wahrscheinlich eine nicht untergeordnete Rolle spielen dürfte. Specifisch differenzirt zu solcher Hb-Production, scheinen aber nur die Zellen des adenoiden Gewebes, sowie laut Henle (1841) und Kölliker (1850) die gestreifte Musculatur zu sein (siehe Kühne[66] und Ray Lankester[108]).

Auf welchen Bedingungen indess die Hämatinerzeugung des Cytoplasma beruht, ist bis heute noch in ziemliches Dunkel gehüllt. Man sagt, dass bei Polarforschern unter dem Einfluss der sonnenlosen Winternacht eine temporäre Chloranämie beobachtet würde, was bei dem Zusammenhang zwischen Blutfarbstoff und Pigment an den pigmentlosen Winterpelz arktischer Thiere, die Blauäugigkeit und blonden Haare der Nordländer, die schwarze Hautfarbe der Tropenbewohner erinnert; ferner weiss man, dass Chlorose unter dem Einfluss der Eisentherapie behoben werden kann. Ein Analogon hierzu ist, dass im Dunkeln étiollirte Pflanzen unter dem Einfluss des Sonnenlichts und von Eisensalzen wieder ergrünen.

Wir wissen aber nicht, ob die diffuse Hb-Färbung des vorher farblosen Cytoplasma rein autochthonen Ursprungs ist, d. h. auf einen plastischen oder idioplastischen blossen Reiz hin aus sich heraus erfolgt, oder ob zu der metabolischen Umwandlung des Protoplasma in Hb noch gewisses zu verarbeitendes Material von aussen her in den Zellleib aufgenommen werden muss. Während bei gewissen Anneliden das Hb als O bindendes Agens in der intercellulären „Hämolymphe“ enthalten ist, dabei aber die Blutkörperchen selbst dauernd farblos bleiben, sind gewisse Theile der Musculatur bei manchen Gastropoden Hb-haltig, obgleich im Blute dieser Thiere keine Spur von Hb enthalten ist, was für den autochthonen Ursprung des Hb sprechen würde. Nach den Untersuchungen v. Hösslin's und neuerdings Socin's[131] scheinen anorganische Eisenpräparate vom Organis-

mus sicher nicht zu Hb verarbeitet werden zu können, auch Quincke's[106] Arbeiten lassen es bestenfalls nur als möglich erscheinen, dass das in Leber, Milz und Knochenmark deponirte Hämosiderin und Eisenalbuminat, welches theils aus der Nahrung stammt, theils vom Untergange rother Blutkörperchen herrührt, zum Wiederaufbau junger rother Blutkörperchen verwendet wird. Dagegen scheinen Bunge's[10] Versuche zu beweisen, dass eisenhaltige Nucleine die Vorstufen des Blutfarbstoffs sind, welche dem Organismus von aussen mit der Nahrung zugeführt werden, und zwar dem Embryo aus dem Dotter, beim Vogelei als Hämatogen, beim Karpfenrogen als Ichthulin, dem Säugling mit der Milch, dem Erwachsenen durch verschiedenste derartige animalische und vegetabilische Nahrungsbestandtheile, die alle in der Leber zu Hepatin verarbeitet werden, um von dort nach Bedarf in die hämatopoetischen Organe zu wandern, wo sie von den betreffenden Zellen wahrscheinlich unter der regulirenden Directive des Kerns in die Protoplasmamolekel aufgenommen und zu Hb assimilirt werden.

Eine farblose Vorstufe, ein Chromogen des Hb ist nicht bekannt, welches etwa unter dem Einfluss des Lichts oder der Oxydation farbiges Aussehen gewönne, wie z. B. beim Indigo, dem Purpur u. a.

Es fehlt aber auch nicht an Beobachtungen, welche die Entstehung des Hb auf einen idioplastischen Einfluss des eigenen Kerns der Zelle zurückführen lassen, beziehungsweise sogar auf morphologische und chemische Bestandtheile des Zellkerns. Letztere Auffassung hat durchaus nichts Unwahrscheinliches, seitdem Schneider[128], Zaleski[153] und Macallum[77] im Kernnuclein einen Gehalt von Eisen nachgewiesen haben, so dass allerdings im Zellkern selbst gewisse Vorbedingungen zur Hb-Production von innen heraus präformirt zu sein scheinen.

Giglio-Tos[36] lässt gewisse Granula in jungen rothen Blutzellen, welche Ranvier[107] (p. 218) als Dotterkörnchen beschrieben hatte, und deren auch schon bei Tarchanoff[136] Erwähnung gethan wird, aus „Erythrocytin“ bestehen und nimmt mit Cuénot[13] an, dass sie seien „granuli emoglobigeni, produttori dell' emoglobina“, „che essi provenissera dal nucleo“. „La faculta di produire emoglobina rissiede primitivamente nel

nucleo." Es liegt nahe, bei dieser Deutung an die Lehre von de Vries von der intracellulären Pangenese zu denken und die Erythrocytingranula in Beziehung zu bringen mit den Nägeli-Hertwig'schen Idioblasten, welche aus dem Kern in das Cytoplasma auswandern, „um hier ihr Wachsthum und ihre Vermehrung in einer der Function entsprechenden Weise fortzusetzen".

Wie der Kern nach Trambusti[138] in gewissem Sinne die Secretion der Drüsenzellen, bezw. die Umbildung des Cytoplasma zu Secret beeinflusst, ebenso scheinen nun auch Beziehungen zwischen Kernnuclein und Hb-Bildung zu bestehen, die M. B. Schmidt[122] ungefähr so formulirt, dass je älter die Zellen werden, desto grösser ihr Hb-Gehalt, desto kleiner ihr Kern und desto plumper und stärker färbbar sein Chromatingerüst wird*).

Indess muss man doch annehmen, dass nur das Nuclein derjenigen Zellen, welche durch Anpassung und Differenzirung die Function der Hb-Bildung erworben haben, diese Production in wirklich zweckentsprechender Weise ausführt; auch das Nuclein der Leberzellen ist eisenhaltig, aber die Leberzellen haben im Gegentheil hämolytische Eigenschaften und das in ihnen bisweilen in der Umgebung des Kerns entstehende amorphe eisenhaltige Pigment der braunen Atrophie ist jedenfalls nicht Hb. Nach Mares[158] bestehen in den Nucleinen sämmtlicher Kerne Beziehungen seitens der Nucleinbasen zum Xanthin und der Harnsäure; dieselben sind aber im Leukonuclein nach Horbaczewski[50] und Weintraud[147] ganz besonderer Art, und wirklich hat Kossel gezeigt, dass dasselbe nur Adenin, und daneben als specifische Spaltungsprodukte Thymin und Cytosin enthält. Horbaczewski (a. a. O.) zeigte nun, dass die an Kernnuclein ganz besonders reichen adenoiden Organe am leichtesten und meisten Harnsäure durch oxydativen Zerfall bilden, speciell waren isolirte Milzzellen im Stande, Xanthinbasen in Harnsäure überzuführen, womit übereinstimmt, dass bei der

*) Da mit der Pyknose, also der Zunahme des Basichromatins, auch eine Abnahme des Karyolinins Hand in Hand geht, könnte es allerdings nahe liegen, auch nach dieser Richtung hin an eine Wechselwirkung zwischen Kern und Cytoplasma, Verlust von Bestandtheilen dort, Zunahme von Hb hier zu denken (s. Verhornung).

Leukämie, wo besonders viel Leukocyten zu Grunde gehen, nach Scherer[120], Stadthagen[123], Kolisch und Stejskal[85] die Xanthinbasen und Harnsäure in Blut und Urin vermehrt sind, und dass, während Harnsäure selbst nach Löwit Leukocytose verursacht, durch Chinin, welches die Lebensthätigkeit und Proliferation der Leukocyten hemmt, die Harnsäureausscheidung vermindert wird.

Während nun im Kernnuclein P sicher nachgewiesen ist, gilt für gewöhnlich das Hb für P-frei. Zwar konnten Hoppe-Seyler[49] und Jaquet[55] in den aus Vogelblut dargestellten Blutkrystallen P nachweisen, indess erscheint es nach Inoko[56] sicher, dass dieser P-Gehalt nur der durch Kochsalz aus den Kernen ausgelaugten Nucleinsäure zukommt, welche sich dem Blutfarbstoff beimischt; im Farbstoff der kernlosen Blutscheiben des Rindsbluts konnte Plosz[100] wenigstens kein P nachweisen, und wenn Kobert[62a] (S. 473) sagt, dass bei der Hämoglobinämie durch Erythrocytolyse kernloser Scheiben in Folge des Uebergangs des Oxyhämoglobins in den gelösten Zustand Phosphorsäure und Glycerinphosphorsäure frei werde, so können diese ganz gut aus dem Lecithin des Stromata herstammen. Daraus würde folgen, dass nicht die ganze Nucleinmolekel zur etwaigen Bildung des Hb verwandt wird.

Wie es ferner unwahrscheinlich ist, dass noch in kernlosen Blutscheiben derartige plastische Prozesse, wie Zunahme des Hb, stattfinden, und die Unterschiede verschieden starker Färbung der Scheiben wahrscheinlich anders zu erklären sein dürften, so wird auch durch den Vorgang der Entkernung selbst nur eine relative Zunahme des Hb in Folge gleichzeitigen Verlustes protoplasmatischer Bestandtheile veranlasst, keineswegs aber eine absolute Zunahme, zumal eine eigentliche „Kernresorption“ gar nicht stattfindet, da ja das Nuclein bei der Karyolyse „hinausgelaugt“ wird. Auch die polychromatophile Degeneration ist nicht mit Troje[161] auf Kernresorption zurückzuführen, geht also auch schon deshalb nicht mit Hb-Zunahme, sondern vielmehr Hb-Abnahme Hand in Hand, ganz abgesehen davon, dass sie sich auch bei kernlosen Erythrocytoden noch einstellt.

Inwieweit die Granula von Giglio-Tos identisch sind mit den oxyphilen Körnchen in den Uebergangszellen von

Semmer[130], A. Schmidt-Semmer[131] und Erb[32], lässt sich nicht mit Bestimmtheit feststellen; keineswegs wohl aber dürften sie in Beziehung zu stehen zu den fuchsinophilen Körnchen von Russel, Prus, Galeotti und Altmann (s. auch Klien, Touton, Seifert, L. und R. Zoja), sowie zu den von Arnold[3] in rothen Blutzellen beschriebenen Granulis. Es ist nicht unwahrscheinlich, dass letztere erst durch die Behandlung mit den angewandten Reagentien hervortreten, ebenso wie die von Knoll[61a] auf Taf. I als Fig. 38 abgebildete vacuolisirte Zelle durch Auslaugung von Hb*) entstanden scheint, wodurch aber jedenfalls der Rückschluss gestattet ist, dass auch die Sarkode der rothen Blutzelle ursprünglich dem Waldeyer'schen Schema entsprechenden „granulären" Bau hatte. Schliesslich ist noch eine letzte Art Körnchen von Israel und Pappenheim[57] an rothen Blutzellen und Scheiben beschrieben worden, deren Bedeutung noch nicht feststeht, die aber jüngst von Horsley[51] wieder aufgefunden zu sein scheint.

Es sind also diejenigen Zellen, die, mit Ausnahme der gestreiften Musculatur, zur Hervorbringung des Hb besonders befähigt sind, farblose runde Mesenchymzellen von „lymphoidem" Charakter, welche das sogenannte adenoide, cytogene oder reticuläre Binde- und das Granulationsgewebe bilden, beziehungsweise in demselben gebildet werden; und während man mit diesen Gewebsarten, ähnlich wie mit dem embryonalen Schleimgewebe, die Vorstellung von etwas Jugendlichem, Unfertigem, histogenetisch tiefer Stehendem zu verbinden pflegt, — sind sie doch im Stande, sich unter Umständen metaplastisch in verschiedenster Richtung zu eigentlichem Bindegewebe, Fettgewebe, Knochengewebe u. s. w. zu differenziren, — ebenso pflegt man in der einzelnen „Wanderzelle" ein noch nicht differenzirtes Gebilde zu sehen, welches zur Verrichtung der allerverschiedensten Functionen für den Gesammtorganismus befähigt ist; ich erinnere bloss an Chemotaxis und Phagocyten, die Production der baktericiden Alexine, die histolytische und peptonisirende Eigenschaft der Eiterzelle, die Mitwirkung bei der Blutgerinnung u. s. w.

Dieselben farblosen mesenchymatischen Rundzellen sind es

*) s. hier auch Mosso: Rendiconti della R. Accad. d. Lincei. IV. fasc. 8, 9, 12. 1888.

nun auch, welche stellenweise im Organismus die Fähigkeit erlangt haben sollen, auf einen bestimmten plastischen Reiz hin, mit der Production von Hb und der Umbildung in rothe Blutzellen zu reagiren.

Eine Umbildung von farblosen, kernlosen Blutplättchen zu kernlosen gefärbten Mikrocytoden, wie dies Hayem und Ponchet, Gobuleff und Schklarewsky annehmen, und ein Heranwachsen letzterer zu normalen Blutscheiben, wie Eisenlohr[20] und Eichhorst[15] wollen, ist bis jetzt einwandsfrei wohl nicht bewiesen; dagegen kommt bei Amphibien eine Entstehung rother Blutzellen aus den farblosen „Spindelzellen" nach Marquis[80] vor, was indess kaum als etwas besonderes Eigenthümliches hervorgehoben zu werden verdient, da nach Neumann's und auch meinen Erfahrungen besagte Spindelzellen höchstens eine Varietät oder Abart, wahrscheinlich nur ein vorübergehendes Ruhestadium lymphoider Rundzellen darstellen, keineswegs aber den Blutplättchen homolog oder auch nur analog gelten können. Es scheint überhaupt bis jetzt die embryonale und postembryonale Hämatogenese und Blutregeneration bei allen Wirbelthieren nach einheitlichem Modus zu verlaufen, denn auch die Lehre von der endogenen Blutscheibenbildung, wie sie Schäfer, Ranvier, Leboucq, Kuborn und Minot aufgestellt, Stricker-Carmalt[125] und Nicolaides[92] zu bestätigen versucht, schliesslich Bayerl[6], Heitzmann[45], auch Schöney[124] und Spina in Misskredit gebracht haben, dürfte seit der Untersuchung Spuler's über diesen Gegenstand kaum noch mit Ueberzeugung irgendwo vertreten werden können.

Wir finden nun, dass die Metamorphose, oder wenn man will Metaplasie der farblosen lymphoiden Zellen zu gefärbten Blutzellen in den verschiedenen Entwickelungsabschnitten des Organismus an verschiedene Oertlichkeiten geknüpft ist. Das erste Auftreten rothen Blutes wird bekanntlich in den multipel zerstreuten Blutinseln beobachtet, später konnte Saxer[118] die Entstehung rother Blutzellen überall im subcutanen embryonalen Bindegewebe aus seinen „primären Wanderzellen" constatiren, schliesslich sind es aber abgeschlossene Organe aus grossen Anhäufungen lymphoider Rundzellen bestehend, welche mit der Hb-Bildung betraut sind, die Anfangs auch in der Circulation,

in die sie etwa gerathen sind, später nur noch in den betreffenden lymphoiden Organen von den dazu bestimmten Zellen ausgeübt wird.

Zu diesen hämatopoetischen Organen gehört nach den Beobachtungen Bizzozero's und Neumann's die Milz; später wird diese nach Neumann vom Knochenmark abgelöst, welches dann auch im postembryonalen Leben unter physiologischen Verhältnissen als alleinige oder wenigstens hauptsächlichste Brutstätte rother Blutzellen zu fungiren scheint. Ausnahmen bilden nur die Fische, speciell auch Knochenfische, bei denen adenoides Gewebe der Nieren die Hämatopoesis versieht, und die Schwanzlurche, bei denen nach Bizzozero, Eberth und Aly (Halle 1884) auch postembryonal die Milz dauernd rothe Blutzellen liefert.

Im Allgemeinen ist es mir nie gelungen, zwischen den zu verschiedenen Zeiten gebildeten und aus verschiedenen Orten stammenden rothen Blutzellen ein und desselben Thieres irgend einen durchgreifenden morphologischen Unterschied zu finden, es sei denn, dass die embryonal gebildeten Zellen sich von denen postembryonaler Herkunft durch relativ mächtiger ausgewachsenes Cytoplasma und relativ kleinere Kerne unterscheiden (Taf. I, Fig. 7, 39, 66, 68, alles alte Zellen) bei im Ganzen absolut grösseren Zellen, was gewissermaassen als eine Art von Compensation aufzufassen ist, da das embryonale Blut weniger rothe Blutzellen hat, als das postembryonale; ebenso führen die einzelnen embryonalen Zellen viel mehr Hb als für gewöhnlich die postembryonalen. Ursache dieses verschiedenen Verhaltens scheint zu sein, dass im embryonalen Leben der Ersatz rothen Blutes und die Neubildung rother Zellen mittelst Karyokinese überwiegt, woher es denn kommt, dass auch bereits ziemlich Hb-reiche Zellen sich immer noch theilen und mit fortschreitender Alterung noch mehr Hb erwerben, dagegen überwiegt postembryonal der Modus der Regeneration aus farblosen Zellen; dies hängt wieder damit zusammen, dass postembryonal die einzelnen Blutzellen statt sich durch Theilung zu verjüngen, rasch- und kurzlebiger sind, schneller altern und dann entkernt werden, wogegen die Blutzelle des embryonalen Bluts eine längere Lebenszeit hat; sie theilt sich nicht nur häufig, sondern die einzelne

Zelle wächst stärker aus, woher sich der umfangreichere Zellleib erklärt. So kommt es, dass zwar zwischen den Blutzellen verschiedener Herkunft (Milz, Mark) keine wesentlichen Differenzen bestehen, wohl aber bestehen gewisse constante Auffälligkeiten zwischen embryonalen und postembryonalen Zellen z. B. der Milz; es sind aber ihrerseits wieder die embryonalen Blutzellen verschiedener Thiere und verschiedenen Ursprungs im Grossen und Ganzen völlig gleich und andererseits auch die postembryonalen Blutzellen verwandter Thierklassen, sei es, dass sie aus der Milz oder dem Knochenmark stammen.

Aus dem gegenseitigen Sichablösen der einzelnen hämatopoetischen Organe, Milz, Knochenmark u. s. w., folgt, dass die von einzelnen lymphoiden Zellen erworbene Fähigkeit der Hb-Bildung nicht dauernd durch Vererbung erhalten wird sondern bei einem bestimmten Punkte sistirt, womit auch die Erythropoese des Gesammtorgans brach gelegt ist [und nun dafür in Erythrolyse (siehe Nasse 1891) übergeht], vergleichbar mit einer Art von Inactivitätsatrophie, so zwar, dass die Inanspruchnahme des einen Organs mehr und mehr entlastet wird durch die zunehmende Proliferation in dem vicariirenden; demnach wäre das Eingreifen des folgenden Organs die Ursache für die Arbeitseinstellung des vorangegangenen, nicht die Folge derselben. Denn das Vermögen der Hb-Erzeugung ist in dem zur Ruhe gesetzten Organ ja nicht völlig erloschen, so dass es durch ein neues Organ nothwendig ersetzt werden müsste, sondern diese Potenz schlummert nur und kann experimentell oder unter pathologischen Bedingungen durch Vermehrung der blutbildenden Reize u. s. w. zu neuem Leben erweckt werden. Diese schon früher für die Milz von Bizzozero und seiner Schule aufgestellte Lehre, scheint neuerdings durch Arbeiten von Vulpian[145], Luzet[75], Laguesse[69], Korn[64a], Freyer[28], Winogradow[151], Grigorescu[159], Tschistowitsch[139], ferner Krebsbach (Inaug.-Diss. Bonn 1889) Tizzoni und Griffini, M. B. Schmidt[122] und Bannwarth[4], Gabbi[30] und Zenoni[155], vor Allem von Laudenbach[71] und Eliasberg[21] durchaus bewiesen zu sein. Ein Gleiches soll auch für die Lymphdrüsen gelten. Schon Foà und Salvioli hatten sie als Bildner rother Blutzellen im embryonalen Leben in Anspruch genommen, was neuerdings

von Saxer[118] ebenfalls vertreten wird; dass sie aber auch postembryonal unter Umständen erythropoetisch functioniren können, wird von Gibson[35], Löwit[74] und neuerdings Grünberg[40] gezeigt.

Wir sehen also, dass, abgesehen von der gestreiften Musculatur, die Hb-Erzeugung überall, mit Ausnahme wohl der Thymus, wo sie von Schaffer[119] und v. Braunschweig[9] nicht nachgewiesen werden konnte, an das lymphoide Mesenchymgewebe geknüpft erscheint. Eine weitere Ausnahme scheint die Leber zu machen, insofern als hier die Hb-Erzeugung von einem parenchymatös drüsigen Organ entodermalen Ursprungs ausgeübt wird. Denn seitdem Weber[146], v. Kölliker, Neumann und Remak ihre Bedeutung für die embryonale Blutbildung erkannt, ist dieselbe von vielen Nachuntersuchern bestätigt worden. Während aber van der Stricht[134] und mit ihm v. Kostanecki[65] den Standpunkt vertreten, dass in der Leber eine Neubildung aus farblosen Zellen nicht stattfindet, sondern die rothen Blutzellen nur in Folge der langsamen Circulation dort in grosser Masse sich anhäufen und somit günstige Gelegenheit zur Theilung finden, vertreten Howell[53] und Kuborn eine Neubildung innerhalb von Leberendothelien, die nach letzterem Forscher vasoformative Riesenzellen sind, M. B. Schmidt[122] eine solche durch Karyokinese von Leberendothelien. Nach Saxer (a. a. O.) entstehen rothe Blutzellen in der Leber aus hier eingewanderten primären Wanderzellen.

Ich habe bei meinen Untersuchungen an Abstrichen von der embryonalen Rattenleber Zellen gefunden, welche sich eigentlich in nichts von den lymphoiden Plasmazellen des Knochenmarks, der Milz, der Lymphdrüsen und Thymus unterschieden (Fig. 22, 28, 52, 53, 55, 56, 59, 60, 70) und welche ich nicht anstehe, in Beziehung zur Erythrocytenbildung in der Leber zu setzen, ohne damit etwas Bindendes über ihre Bedeutung im organischen Gefüge des Leberbaues aussagen zu wollen, was sich ja bei der angewandten isolirenden Methode von selbst verbietet.

Auch die oben erwähnten Riesenzellen werden nur von vereinzelten Forschern in Beziehung zur Erythrocytenbildung gebracht, so dass durch sie ebenfalls die Einheitlichkeit im Bildungsmodus rother Blutzellen noch nicht erschüttert erscheint. In der Leber waren sie wohl zuerst von Kölliker beschrieben und Kuborn nimmt nun an, indem er der be-

University of California LIBRARY

kannten Lehre von Malassez folgt, dass die einzelnen, durch Sprossung von einem ursprünglichen Hauptkern entstandenen Kerne ihre Einflusssphäre auf die ihnen benachbarten Territorien des Cytoplasma ausdehnen, ähnlich wie Merocyten bei der superficiellen Furchung centrolecithaler Eier, und schliesslich sich zu neuen einzelnen Zellen abschnüren, aus denen, immer noch intracellular in der ursprünglichen Riesen-Mutterzelle, rothe Blutzellen werden. Etwas Aehnliches sagt nur noch Foà[25] von seinen „Blastoblasten" des Knochenmarks, die mit gewissen, von Bizzozero beschriebenen Riesenzellen identisch sind, nehmlich dass sie einen gelappten Kern haben, dessen Sprossen sich mit einer gewissen Menge gekörnten Cytoplasmas abschnüren und später zu gefärbten Blutzellen werden. Eben diese Myeloplâques (Osteoklasten?) aber sind nach Sanfelice[117] auch nur ehemalige lymphoide Markzellen, die durch Verschmelzung Syncytien gebildet haben und nun in Rückbildung begriffen sind; Freiberg[27] sieht in ihnen Phagocyten, und nach Saxer (a. a. O.) zerfallen sie wieder in die primären lymphoiden Wanderzellen, aus denen sie hervorgegangen sind, dienen also nur indirect etwaiger Erythrocytenbildung. Nach Eliasberg[21] zerfallen sie in der Milz, wo Peremeschko sie zuerst gesehen hatte, ohne je mit der Hb-Bildung etwas zu thun gehabt zu haben.

Wie wir aus Vorstehendem bis jetzt ersehen, nehmen fast alle zuletzt erwähnten Forscher, welche sich mit diesem Gegenstande beschäftigt haben, farblose lymphoide Zellen als Vorstufen der Erythrocyten an. Einzig Bizzozero verharrt auf absolut ablehnendem Standpunkt, indem er bestreitet, dass farblose Zellen je durch Aufnahme von Hb zu rothen Blutzellen werden und behauptet, dass letztere vielmehr überall und von Anbeginn an stets nur von ihresgleichen abstammen.

Von neueren Forschern sind es Mayet[81], van der Stricht[124] und Freiberg[27], die es unentschieden lassen, ob ein ursprünglicher Zusammenhang zwischen Hb-freien und Hb-führenden Elementen bestand, aber doch mehr zu der Ansicht Bizzozero's hinzuneigen scheinen.

Aber auch die übrigen Forscher, die ursprünglich Hb-freie Vorstufen als Mutterzellen rother Blutzellen annehmen, sind in zwei Lager gespalten. Zu der einen Partei gehören Dénys[14],

Cuénot und Gulland[41], sowie Dolschansky[16], Saxer[118] und Löwit[74, 74a]. Diese Autoren lassen zwar lymphoide, farblose Stammformen rother Blutzellen zu, trennen aber von ihnen streng die eigentlichen weissen Blutkörperchen, von denen ein directer Uebergang zu rothen nie stattfinden soll. Im Einzelnen gestalten sich die Ansichten folgendermaassen.

Nach Dolschansky (a. a. O.) werden in der ersten Zeit des embryonalen Lebens farblose Metrocyten gebildet, welche die indifferenten Mutterzellen aller zelligen Elemente des Blutes sind; sie differenziren sich entweder zu farblosen „Erythroblasten" oder farblosen „Leukoblasten", aus denen dann durch mitotische Theilung rothe und weisse Blutzellen hervorgehen, welche nun nicht mehr in einander übergehen.

Nach Saxer (a. a. O.) ist die primäre Wanderzelle die Urform aller morphotischen Bestandtheile des Blutes; aus ihr differenzirt sich durch Mitose die weisse oder die rothe Blutzelle. Löwit (a. a. O.) endlich, das Haupt der Partei, hat die Charaktere der zwei principiell verschiedenen Arten farbloser Vorstufen genau festgelegt. Die Unterschiede sollen in Kernstruktur und Theilungsmodus bestehen. Die „Leukoblasten" sollen einen relativ grossen Kern haben, dessen Chromatin in klumpigen Granulis angeordnet ist, so dass von einem Centrum zur Kernmembran ungleich dicke Fäden ziehen, die unter einander durch feine, parallel zur Kernwand verlaufende Brücken verbunden sind; diese „Leukoblasten" theilen sich nur direct. Die „Erythroblasten", welche sich nur indirect theilen sollen, haben in ihrem farblosen Leib ebenso gebaute Kerne wie die rothen Blutzellen, nehmlich ein aus feinen Fäden bestehendes Netz ohne circumscripte Chromatinanhäufung im Centrum.

Nun aber konnten andere Forscher, wie Bannwarth[4], bei farblosen einkernigen Rundzellen absolut keine derart extrem conträren Unterschiede der Kernstruktur auffinden, und vor Allem wiesen eine ganze Reihe von Forschern gerade bei weissen Blutzellen ebenfalls indirecte Theilung nach, wie Dénys selber, ferner Bizzozero, Hayem, Arnold, ferner Ranvier, Stricker und Klein[60a], vor Allem Peremeschko[98, 98a], Flemming[24a], Spronck[122], sowie Prus[104], Lawdowsky[72], Kultschitzky[67], Deckhuyzen[13], schliesslich Wertheim und H. F. Müller.

Indem so einer Eintheilung der farblosen Zellen in Leukoblasten und Erythroblasten jede Basis entzogen ist, scheint eigentlich wohl auch die ganze Lehre Löwit's zu Falle gebracht und unhaltbar; dazu kommt, dass ich bei meinen Untersuchungen bei kernhaltigen rothen Blutzellen ähnliche Kerndifferenzen auffinden konnte wie Löwit bei farblosen Rundzellen (Fig. 6, 17, 62, 64, 72, 74 einerseits, 5, 35, 64, 65, 73 andererseits), welche indess keine fundamentalen Gegensätze in sich begreifen, sondern durch Uebergänge mit einander verknüpft sind und daher auch nicht zu Artunterschieden innerhalb der rothen Blutzellen Veranlassung geben, sondern vielmehr wohl nur auf verschiedenen physiologischen Zuständen der functionellen oder nutritiv-formativen Zellthätigkeit, speciell vielleicht auf Erscheinungsformen des cytogenetischen Alterns beruht. Ob nicht vielleicht der Vorwurf, den Bizzozero gegen Dénys erhebt, auch Löwit zu machen ist, nehmlich, dass er ursprünglich Hb führende Zellen vor sich gehabt, deren Farbstoff durch unzweckmässige Behandlung ausgelaugt ist? (s. u. S. 129)*).

Die Forscher, die farblose Vorstufe der Erythrocyten mit gewissen weissen Blutkörperchen ausdrücklich gleich setzen, sind hauptsächlich Obrastzow, Howell, Wertheim[150] und H. F. Müller[87a], welch' letztere Zwei präcise die rothen Blutzellen aus den sogenannten kleinen Lymphocyten hervorgehen lassen, welche ihrerseits wieder irgendwie von den „grossen Lymphocyten" abstammen sollen.

Bevor wir weiter gehen, wird es nöthig sein, diesen farblosen mesenchymatischen Rundzellen und weissen Blutkörperchen einen Augenblick näherer Betrachtung zu widmen, um uns darüber zu verständigen, welche von ihnen als Stammformen rother Blutzellen in Betracht kommen.

*) Nach den Abbildungen zu der jüngst erschienenen Arbeit Justi's (dieses Archiv. Bd. 150) führen diejenigen farblosen Rundzellen des Granulationsgewebes, welche sich zu Fibroblasten differenzirt haben, ähnliche sternförmige Kerngerüste wie die rothen Blutzellen, so dass auch hier die Ordnung des Chromatins mit der Differenzirung zusammenzuhängen scheint (s. u. S. 150). Ueber Unterschiede von Leukocyten und von durch Proliferation fixer mesenchymatischer Stromazellen entstandenen Wanderzellen siehe Buddee (dieses Archiv. Bd. 147) und Goecke (Ziegler's Beitr. Bd. XX).

Bekanntlich unterschied man je nach ihrem vorwiegenden Vorkommen in Lymph- oder Blutgefässen, also ihrem Circulationsrayon, Lymphkörperchen und farblose Blutkörperchen; erstere sollten bei hyalinem Zellleib einen runden, relativ grossen Kern mit einem oder mehreren Kernkörperchen besitzen, letztere unregelmässig contourirte, bezw. mehrere einzelne Kerne ohne Kernkörperchen in granulirtem Zellleib. Man nahm an, dass Ort und Sitz der Bereitung von „Lymphocyten" in die in das Lymphgefässsystem eingeschalteten Lymphdrüsen und lymphatischen Apparate zu verlegen sei, während die „Leukocyten" aus den das Blut metakerastisch beeinflussenden Organen, wie Milz und Knochenmark, hervorgehen sollten. Virchow[144] sprach wohl als erster aus, dass diametrale Gegensätzlichkeiten zwischen Lymphocyten und Leukocyten nicht bestehen, sondern das letztere durch Alterung aus ersteren entstehen, hatte man doch auch in Milz und Knochenmark einkernige und vor Allem in dem Keimcentren der Lymphfollicularstränge vielkernige Rundzellen nachgewiesen, die kaum aus der Circulation hier eingeschwemmt sein dürften, so dass zugleich hiermit auch die Annahme als widerlegt gelten muss, als ob das Altern zu vielkernigen Formen nur im Blut, bezw. der Circulation vor sich gehen könne. Der Anschauung Virchow's schlossen sich die meisten Forscher an, Erb, Hayem, Löwit auf Grund von Betrachtungen über Form und Grösse der in Rede stehenden Zellen, Klein, Biondi, Rawitz auf Grund von Betrachtungen über die betreffenden Zellkerne.

Seitdem sollte man nicht mehr unterscheiden, was allerdings doch A. Fränkel auch heute noch thut, Lymphocyten im alten Sinne Sherrington's von Leukocyten, sondern man sollte nur von uninucleären und multinucleären farblosen Rundzellen sprechen, die je nach ihrer Herkunft Lymphocyten im eigentlichen Sinne, Thymocyten, Splenocyten (Pulpazellen) oder Myelocyten sein können.

Das Auftreten mehrerer einzelner Kerne in den farblosen Rundzellen pflegte man allgemein seit Erb auf Fragmentation zurückzuführen, indess glauben wir nicht mit Ranvier, Stricker, Dénys, Arnold, Biondi[7] und Metschnikoff[84], dass es das Resultat einer progressiven Amitose darstellt, auch nicht mit Löwit und Nikiforoff[93], dass in ihm eine Erscheinung der

Degeneration zu sehen sei, sind es doch gerade die multinucleären Leukocyten, welche zu den wichtigsten Functionen ausersehen scheinen, auch M. Heidenhain's[42] Auffassung, dass es eine Folge der amöboiden Zellbewegung sei, erscheint uns unwahrscheinlich; sondern wir sind mit Klein[60b], Krüger[160], Schmidt, Rawitz, Einhorn und Ehrlich der Ansicht (siehe van der Stricht[134a]), dass die Vielkernigkeit einfach eine Folge des Wachsthums, also des Alterns der uninucleären Zellen sei. Diese Vielkernigkeit, die von Pfitzner überhaupt geleugnet wird, entsteht nun so, dass der runde Kern entweder der Lochkernbildung und Zertheilung von innen heraus verfällt, oder aber sich von aussen her dudelsack- oder hufeisenförmig einbuchtet, kleeblattförmig polymerisirt wird und schliesslich in einzelne Fragmente zerfällt. Wir sehen demnach, dass die Vielkernigkeit nur das letzte Stadium einer Entwickelungsphase darstellt, welche bereits durch die Einbuchtung des ursprünglich runden Kerns eingeleitet wird. Da nun aber die einkernigen rothen Blutzellen selbstverständlich bei der runden Contourirung ihrer Kerne nicht aus schon durch Alterung irgendwie differenzirten, sondern nur aus den unentwickelten jungen einkernigen Myelocyten, Splenocyten u. s. w. mit noch nicht eingebuchtetem Kern entstehen können, so empfiehlt es sich, statt von uninucleären und multinucleären Myelocyten u. s. w. zu sprechen, lieber einen mehr natürlichen gewissen Gegensatz zwischen rundkernigen und polymorphkernigen Myelocyten u. s. w. aufrecht zu erhalten (siehe Marquévitch[79]), wobei letztere, sowohl die einkernigen „Uebergangsformen“ wie die vielkernigen Endformen des Fragmentirungsprozesses, als ällere Gebilde den jungen ein- und zugleich rundkernigen gegenüberstehen.

Somit sind die jungen rundkernigen Myelocyten u. s. w. die eigentlichen „Hämatoblasten“ und zwar sowohl „Erythroblasten“, wie „Leukoblasten“ in Personalunion, indem sie entweder durch nähere Formveränderung und Polymorphose des Kerns zu alten Myelocyten u. s. w. altern, oder aber in Folge irgend welcher Ursache sich auf näher zu untersuchende Weise (Veränderungen im Cytoplasma und Kern) zu jungen Erythrocyten differenziren, welche ihrerseits durch innere Strukturveränderung des Kerns, Pyknose, zu alten Erythrocyten werden. Feuerstack, Timofe-

jewsky und Freiberg hatten rothe Zellen mit grossem Kern und schmalem Zellleib von solchen mit kleinem verdichteten Kern und grossem Plasmaleib unterschieden, M. B. Schmidt, Minot und Saxer aber erkannten, dass dieselben in einem cytogenetischen Verhältniss zu einander stehen, indem letztere aus ersteren durch Alterung hervorgehen.

Schon früher hatte man in der Lymphe, im Blute und den Lymphdrüsen kleine, junge, rundkernige Lymphocyten mit relativ grossem Kern von „grossen Lymphocyten" mit relativ breiterem Zellleib unterscheiden gelernt, von denen A. Fränkel[26] mit Einhorn[19] und Zenoni[155a] annimmt, dass sie aus den kleinen durch Alterung heranwachsen. Neuerdings ist es hauptsächlich das Verdienst von Arnold, Löwit und H. F. Müller auch in Milz und Knochenmark kleine und grosse „Lymphocyten", kleine und grosse rundkernige Splenocyten und Myelocyten nachgewiesen zu haben, die nach H. F. Müller in derartiger Beziehung zu einander stehen sollen, dass die kleinen aus den grossen, welche demnach etwa dem Metrocyten Dolschansky's entsprechen würden, durch Mitose entstehen, ähnlich wie die Spermatocyten aus den Spermatogonien durch Reductions- oder Aequationstheilung; die kleinen, jungen, rundkernigen „Lymphocyten", speciell die Myelocyten des postembryonalen Lebens, sollen sich dann entweder zu jungen rothen Blutzellen des „normoblastischen" Typus differenziren, oder zu polymorphkernigen Myelocyten altern.

Während aber bisher nur grosse und kleine „Lymphocyten", d. h. rundkernige, junge Lymphocyten, Myelocyten u. s. w. einer grösseren und kleineren Art unterschieden wurden, ist es mir nun gelungen, in allen lymphoiden Organen, ausser den bekannten alten polymorphkernigen Rundzellen der kleineren Art, auch alte polymorphkernige Rundzellen der grösseren Art aufzufinden (Fig. 14, 15, 29, 30, 31, 46, 57). Wir haben demnach, ebenso wie ich dies früher bei Amphibien nachgewiesen habe, auch bei Säugethieren zwei vollständige Reihen von mesenchymatischen Rundzellen auseinander zu halten, die jederzeit leicht und mit Sicherheit zu unterscheiden sind, zwar nicht an der absoluten Grösse von Kern und Sarcode, die durchaus individuellen Schwankungen unterworfen sind, — es giebt „kleine"

junge Myelocyten, die äusserlich dieselben Grössenverhältnisse wie „grosse“ aufweisen (Fig. 2 und 13) und „grosse“ alte Thymocyten von denselben Maassproportionen wie entsprechende kleine Formen (Fig. 57 und 54) — wohl aber an ihren Kerncharakteren, welche, wie wir sehen werden, von der Natur der Chromatinmikrosomen abhängig gedacht werden müssen; d. h. wenn Rundzellen dieselben Kerncharaktere aufweisen, wie sie die Mehrzahl der „grossen“ oder je nachdem der „kleinen“ Myelocyten u. s. w, darbieten, dann gehören sie in dieselbe Art, auch wenn die äusserlichen Dimensionen nicht übereinstimmen (Fig. 1 und 2), und umgekehrt sind zwei äusserlich gleich grosse Rundzellen verschieden zu klassificiren, wenn sie in den wesentlichen Kernmerkmalen von einander abweichen (Fig. 1 und 12). Wir haben also in beiden Arten von Rundzellen, sowohl der „amblychromatischen“ wie „trachychromatischen“ — ich nannte sie früher so, weil der Name kein Präjudiz über die äussere Grösse in sich schliesst — junge, rundkernige von alten polymorphkernigen Formen zu unterscheiden (Fig. 22, 24, 28, 29); in beiden Reihen geht also die Alterung in der gleichen, oben beschriebenen Weise vor sich, gehen die jungen Zellen in die polymorphkernigen über. Ob aber die „amblychromatische“ Art, wie H. F. Müller a. a. O. dies annimmt, karyokinetisch in die „trachychromatische“ übergeht, darüber habe ich keine auskunftgebenden Uebergangsbefunde zu beobachten Gelegenheit gehabt, vielmehr stets die Artmerkmale constant befunden; es stimmt demnach auch nicht, zu sagen, dass, je kleiner oder gar älter die Zellen werden, desto näher kommend dem trachychromatischen Charakter ihre Kerne werden müssen, und umgekehrt. Sowohl aus diesem Grunde, wie aus den obigen für uns gültigen Darlegungen über den Alterungsmodus in den beiden Arten, folgt, dass ein Heranwachsen und allmähliches Altern von rundkernigen, also jungen „trachychromatischen“ Myelocyten u. s. w., zu rundkernigen und demnach ebenfalls jungen „amblychromatischen“ Myelocyten u. s. w., wie A. Fränkel a. a. O. will, als durchaus ausgeschlossen gelten muss.

Diese zwei Arten farbloser Rundzellen stehen demnach in demselben Verhältniss zu einander, wie die von mir[97] bei Amphibien aufgestellten zwei Arten von rothen Blutzellen, die ich

mit den sogenannten Megaloblasten und Normoblasten in Beziehung setzte, weil alle für diese Begriffe von der klinischen Pathologie angegebenen Eigenschaften auch auf die besagten zwei Arten von Amphibienblutzellen zutrafen. Dass es sich dabei nicht um Kunstprodukte gehandelt hat, geht auch daraus hervor, dass z. B. Knoll[61a] neben „trachychromatischen" Normoblasten ebenfalls solche wenig resistente „amblychromatische" Erythrocyten beschrieben und abgebildet hat, ohne indess über ihre Bedeutung etwas auszusagen. Die Berechtigung, die Erythrocyten der Amphibien in zwei Arten zu klassificiren und nicht etwa in ihnen nur durch relative Grössen- und Altersverhältnisse verschiedene Individuen nur einer Art zu erblicken, wurde hergeleitet von gewissen, wie oben erwähnt, auch bei den farblosen Rundzellen sich findenden Unterschieden der ruhenden Kerne, die den Zellen ihr eigenartiges Gepräge hauptsächlich verleihen, und die am auffälligsten in die Erscheinung treten bei den Chromosomen der Karyokinese, worauf schon Hansemann[42] als auf ein wichtiges Kriterium zur Unterscheidung zweier Zellarten aufmerksam gemacht hat. Es waren demnach die Kerne, nicht die äussere Grösse, maassgebend für die Artbestimmung, und wurden deshalb die Namen „Megaloblasten" und „Normoblasten", da sie aus denselben Gründen, die oben bei den farblosen Zellen hervorgehoben sind, sich als unzweckmässig erwiesen, fallen gelassen und vorläufig durch „amblychromatische" und „trachychromatische" Erythrocyten ersetzt.

Dieselben zwei Arten von rothen Blutzellen finden sich nun auch bei Homöothermen, natürlich nicht in der Circulation, ausser beim Embryo und in pathologischen Zuständen, sondern in den verschiedenen Keimorganen: während aber die amblychromatische Form beim Embryo Anfangs noch in ziemlich grosser, ja fast überwiegender Menge gebildet wird, nimmt sie mit der allmählichen Uebertragung der hämatopoetischen Function an das Knochenmark an Zahl beträchtlich ab, um postembryonal nur unter pathologischen Verhältnissen wieder mit verjüngter Kraft zu proliferiren, ohne aber auch unter physiologischen Verhältnissen jemals ganz aus dem betreffenden Organ zu verschwinden. Trotz dieses physiologischen Vorkommens in dem Knochenmark und bei manchen Neugebornen, z. B.

Kaninchen (siehe Fig. 47—50, wodurch Orth's Angaben gegenüber Neumann bestätigt werden) auch noch in immerhin nicht zu übersehender Zahl in der Milz, erfüllen sie doch nur in verschwindenden Ausnahmen ihren respiratorischen Zweck dadurch, dass sie entkernt werden und als blasse, meist grosse Erythrocytoden in die Circulation gelangen; die meisten gehen als gegen Aenderungen der isotonischen Concentration des Serums äusserst labile Gebilde gewöhnlich vorher durch Quellung cytolytisch zu Grunde*). Ebenso finden sich die farblosen amblychromatischen Myelocyten u. s. w. fast nur in den betreffenden lymphoiden Organen und gelangen nur unter pathologischen Verhältnissen in grösserer Anzahl in die Circulation.

Der oben (Seite 98) ganz allgemein aufgestellte Satz, dass die aus verschiedenen hämatopoetischen Organen abstammenden rothen Blutzellen einander homolog seien, ist nun dahin zu erweitern, dass nur die entsprechenden Arten einander homolog sind, also z. B. die amblychromatischen Erythrocyten der Milz denen des Knochenmarks u. s. w.

Eine natürliche Folge dieses Satzes ist, was auch schon früher beobachtet ist, dass auch die aus verschiedenen lymphoiden Organen entsprungenen Stammformen der rothen Blutzellen, die farblosen Rundzellen des Knochenmarks, der Milz u. s. w. unter einander völlig homolog, und nicht zu unterscheiden sind,

*) Wie weiter unten auseinandergesetzt werden wird, scheinen besonders diese amblychromatischen Zellen Biernatzki's Lehre vom Plasmagehalt der Blutzellen zu bestätigen, insofern als sie äusserst wasserreiche Gebilde sein dürften; daher sind sie, wie oben hervorgehoben, ja auch zumeist grösser als die trachychromatischen Formen.

Allerdings können nun auch durch Quellung pathologisch oder experimentell ursprünglich trachychromatische Zellen in Folge Wasseraufnahme grösser werden und schliesslich zerfliessen. Die hierdurch entstehenden Bilder enthalten aber die Flüssigkeit zwischen, nicht in den Nucleinmikrosomen des Kerns. Weil nun also auch durch Quellung grosse wassereiche Zellen entstehen können, liegt keineswegs ein Grund vor, mit Botkin[162] (S. 395) alle grossen, wasserreichen, zu Cytolyse neigenden Zellen, alle „grossen" Lympho- und Leukocyten als derart entstandene Degenerationsformen zu deuten, zumal sie sich ja auch innerhalb der lymphoiden Organe neben kleinen trachychromatischen Formen, und nicht etwa nur im Circulationsstrom finden.

allerdings, mit der jetzt hinzuzufügenden Modification, nur unter Berücksichtigung der bezüglichen isodynamen Verhältnisse, welche in Artcharakter und Alter zu sehen sind. Demnach lautet für rothe und farblose Zellen unser Gesetz: Nach Art und Alter analoge Zellformen der verschiedenen Blutwerkstätten sind homolog.

Da demnach ein Unterscheiden der verschiedenen lymphoiden Zellen nach ihrer Provenienz zur Zeit praktisch unmöglich scheint, empfiehlt es sich, die Bezeichnung Splenocyten u. s. w. ganz aufzugeben, und nur noch von farblosen Rundzellen oder Leukocyten schlechthin im Gegensatz zu rothen Blutzellen oder Erythrocyten zu sprechen, wobei die Splenogenität u. s. w. unberücksichtigt bleibt, so dass wir von nun an nur noch mit jungen und alten, amblychromatischen oder trachychromatischen Leukocyten zu operiren haben.

Ich behaupte nun, dass die jungen amblychromatischen Erythrocyten in weiter unten zu schildernder Weise aus gewissen noch näher zu definirenden jungen amblychromatischen Leukocyten entstehen, und die trachychromatischen Leukocyten sich zu trachychromatischen Erythrocyten differenziren und umbilden.

Ich zeigte früher, dass auf Grund von Betrachtungen über die Chromatinvertheilung im Kern, auf die besonders Pfitzner aufmerksam gemacht hat, nicht nur die jungen Zellen genetisch tiefer stehen als die alten, sondern auch die amblychromatischen tiefer als die trachychromatischen Formen. Während aber die jungen Zellen sich zu alten entwickeln, gehen die amblychromatischen nie in die trachychromatischen über. Bei der Cytogenese handelt es sich um Individuen einer Art; in diesem letzten Fall aber liegen zwei Arten vor, die zwar in einem gewissen gewebsphylogenetischen Unterordnungsverhältniss stehen, etwa wie Amphibien und Reptilien, die aber ihre charakteristischen Artmerkmale durch Vererbung constant erhalten. Als dritter Factor kommt nun noch die Eintheilung der amblychromatischen und trachychromatischen Art in je eine rothe und weisse Gattung hinzu, da ja die Leukocyten ihrerseits histogenetisch tiefer stehen als die Erythrocyten, in die sie wohl mehr als wahrscheinlich übergehen, wie etwa Schwanzlurche in Batrachier, bezw. Kaulquabbe in Frosch.

Wir würden demnach mutatis mutandis etwa folgendes Vergleichsschema haben:

I.	Amphibien:	Urodelen → (junge→alte)	Anuren (junge→alte)
	Reptilien:	Crocodilier → (junge→alte)	Chelonier (junge→alte)
II.	Amblychromatische:	Leukocyten → (junge→alte)	Erythrocyten (junge→alte)
	Trachychromatische:	Leukocyten → (junge→alte)	Erythrocyten (junge→alte).

In meiner oben citirten Arbeit habe ich ausführlich erörtert, in welchen Veränderungen einer Kernstruktur von bestimmtem Typus die cytogenetischen Altersmerkmale bestehen, und habe für Erythrocyten gezeigt, was ich hier für Leukocyten wiederhole, dass die Artunterschiede, ob ambly- oder trachychromatisch, ebenfalls im Kern, aber in seinem Gesammtcharakter gelegen sind, während die Strukturen bei gleichaltrigen Formen im Einzelnen fast mathematisch ähnliche Projectionsgebilde zu sein scheinen und ja auch bei der Karyokinese die gleiche Zahl von Chromosomen in Action treten. Wie wir weiter unten sehen werden, haben nun auch die weissen und rothen Gattungen je ihren bestimmten, noch näher zu beschreibenden Kerntypus, so dass wir demnach dreierlei an einem Kern zu unterscheiden und zu beobachten haben, die Struktur und äussere Form, die über das Alter Auskunft giebt, den Charakter, der ihn unter die amblychromatische oder trachychromatische Art einreiht, und den je nachdem leuko- oder erythrocytischen Gattungstypus.

Es ist demnach auch in der Hämatologie den Zellkernen eine ihnen bisher nicht genügend zu Theil gewordene aufmerksamste Beachtung zu vindiciren.

Wir haben bis jetzt einen Factor unberücksichtigt gelassen, durch den unsere Betrachtungen etwas complicirt werden, die Granulirung der Leukocyten, bezw. die Chromatophilie ihrer Granulationen und des sie einbettenden Protoplasmas. Bekanntlich hat Ehrlich je nach dem tinctoriellen Verhalten ihrer Granulationen, bezw. ihrer specifischen Affinität zu verschiedenen Farbstoffen die Leukocyten in fünf verschiedene (α—ε) Klassen eingetheilt. Er fand, dass die rundkernigen jungen Leukocyten

basophiles hyalines Protoplasma haben, dagegen die polymorphkernigen alten theils eosinophile (α), theils indulinophile oder amphophile (β), theils basophile (γ und δ), zumeist aber, wie die gewöhnlichen Formen bei der Leukocytose oder im Eiter, neutrophile (ε) Granulationen. Gerade weil sie die gewöhnlichsten hauptsächlichsten polymorphkernigen, also alten Leukocyten des normalen Blutes sind, leitete Ehrlich diese letzteren ε-Zellen aus den einzigen im Blut vorkommenden jungen Zellen, den hyalinen rundkernigen basophilen Lymphocyten ab, d. h. die neutrophilen Granulationen aus dem granulationslosen basophilen Protoplasma, so dass unter dem Einfluss des circulirenden Blutes das basophile Protoplasma neutrophile Granulationen hervorbringen sollte. Im Gegensatz zu Gulland[41a], der in den Granulationen Veränderungsformen der Mikrosomen sieht, erblickt er in ihnen den sichtbaren Ausdruck einer chemischen Function der Zelle, die je nach dem Reifungsstadium eine verschiedene ist; d. h. das Auftreten derselben bedeutet einen Reifungsprozess des Protoplasma, die Art desselben ein verschiedenes Stadium dieses Reifungsprozesses. Dieser Anschauung folgten H. F. Müller[87b, 88], Rieder[111] und Zappert[154], die in den polymorphkernigen eosinophilen Zellen des Blutes, den grobkörnigen Granulationen M. Schultze's[126], einen noch höheren Reifungszustand der neutrophilen Granulationen erblickten, d. h. die polymorphkernigen eosinophilen aus den polymorphkernigen neutrophilen wegen gewisser Aehnlichkeiten des Kerns und der Färbung ableiteten*). Indess brauchen zwei ähnliche Dinge, wenn sie schon verwandt sein können, wie etwa Geschwister, noch nicht aus einander hervorgehen, dazu kommt, dass nach Hirschfeld bei manchen Thieren, wie Maus, Katze, Kaninchen, Meerschweinchen, neutrophile Zellen gar nicht vorhanden sind, aus denen die eosinophilen hervorgehen könnten. Ehrlich hatte nun ferner angenommen, in den Granulationen auch ein Kriterium für die Herkunft der Zellen sehen zu können, und leitete seine neutrophilen und eosinophilen Zellen aus dem Knochenmark ab. Seitdem nun aber die farbenanalytischen Untersuchungen in ausgedehnterem Maassstabe auch auf das patho-

*) Hierher wohl auch Janowski: Centralbl. für allgem. Pathol. III. 1892 und Archiv für exp. Pathol. XXXVI.

LIBRARY OF THE UNIVERSITY OF CALIFORNIA

logisch veränderte Blut, vor Allem aber auf die blutbildenden Organe sowohl in der Norm, wie in pathologischen Fällen angewendet worden sind, mussten Ehrlich's ursprüngliche Lehren vielfach modificirt werden. Vor Allem fand man, dass neutrophile und eosinophile Granulationen auch in der Milz sich finden, Kanter[58] beschrieb letztere in Lymphdrüsen (s. a. Fig. 27), ich fand sie auch in der Thymus (Fig. 58), Siaweillo bei Knorpelfischen; schliesslich fanden sie sich sogar local, aus dem granulirenden Bindegewebe entstanden, bei Uteruscarcinom, Nasenpolyp, Asthma, Trippereiter (Gollasch, Fortschr. der Med. 1889) u. s. w., so dass man auch in den Granulationen keine Handhabe für Bestimmung des Ursprungs der Zelle hatte. Ferner fanden sich in Knochenmark und Milz eosinophile Zellen, die ganz denen des Bluts gleichen, aber mit rundem Kern (Fig. 10), so dass kein Grund vorliegt, H. F. Müller zu folgen, sondern man in die Lage gesetzt wird, die polymorphkernigen eosinophilen Zellen des Bluts und der blutbildenden Organe aus den rundkernigen abzuleiten. Dies vorausgesetzt, musste nun auch eine Alterung von basophilem Protoplasma zu neutrophilen Granulationen kritische Bedenken erregen, und so war es vor allem Zenoni[155a], der für einen getrennten Ursprung der polymorphkernigen Zellen aus je nach den Granulationen verschiedenen rundkernigen Stammformen eintrat*). Schliesslich aber wurde die ganze Eintheilung Ehrlich's, besonders jüngst von Kanthack und Hardy[59], als eine äusserliche und künstliche verworfen, seitdem Arnold verschiedene chromatophile Granulationen in einer und derselben Zelle beobachtet hat, wodurch allerdings auch Zenoni's Lehre wieder etwas erschüttert zu sein scheint. Ehrlich, der nur Granula derselben chemischen Zusammensetzung in einer und derselben Zelle kannte, setzte, wie wir gesehen haben, die Granula in Beziehung zu der jeweiligen chemischen Action der Zelle, hielt er doch die Granula selbst für Produkte der Zellthätigkeit, „die bald die Function von Reservematerial erfüllten, bald der Eli-

*) Auch in der jüngst erschienenen Arbeit von Ribbert (dieses Archiv. Bd. 150) wird ein Zusammenhang zwischen den gewöhnlichen multinucleären neutrophilen Leukocyten und rundkernigen basophilen Lymphocyten geleugnet. (Zusatz bei der Correctur.)

mination gewidmet sein könnten". Selbstverständlich kann eine Zelle zu einer bestimmten Zeit nur in einer bestimmten Art und Weise functioniren, bezw. secerniren, also er stellt sich vor, dass mit zunehmender Reifung und Alterung der Zelle die basophile „Function" in die neutrophile überginge u. s. w. Arnold nunmehr glaubte seinerseits in den Granulis den blossen Ausdruck einer fortschreitenden Entwickelung, also nicht nutritiv-secretorischer Vorgänge, sondern einer rein formativen Thätigkeit sehen zu müssen. Und doch glaube ich, dass sowohl Ehrlich's Anschauung, die Granula seien Functionsprodukte, als auch Arnold's, sie seien der Ausdruck eines plastischen Reifungszustandes, sich ungezwungen vereinen lassen, wenn man nur den Begriff des Alters und der Reife nicht cytogenetisch, sondern ebenfalls quasi phylogenetisch im Sinne von höherer Ausbildung und Differenzirung fasst, und unter der Zellfunction nicht secretorischen Prozesse im streng chemischen Sinne schlechthin versteht, die in einem gegebenen Zeitdifferential nur einheitlicher Art sein können, sondern sie etwa im Sinne von specifischer Energie interpretirt. Dann wären Arnold's Bilder zwar Uebergangsstufen, aber nicht von einem Zellentwickelungszustand in einen nächst höheren, so dass die Zelle bereits Granula der neuen Art zu produciren beginnt bevor die alten eliminirt oder resorbirt sind, sondern von einer niedriger stehenden Zellart zu einer histologisch höher differenzirten, also Zwischenformen, die zwar ihr Artmerkmal, die Production von Granulis verschiedener Art, durch Vererbung constant bewahren, aber doch allmählich, wie Bastarde, der Erschöpfung und dem Aussterben anheimfallen, woher sich ihr relativ seltenes Vorkommen erklärt. Unter solchem Gesichtspunkt betrachtet, erscheint auch Zenoni's Lehre von der Constanz der Granulaart während des ganzen cytogenetischen Zellalters wieder durchaus annehmbar, nur kommen die Zellen mit verschiedenen Granulis als eigene neue Arten hinzu. Die Kerne, die ja die Träger der specifischen Zellenergie sind, und diese ihre Eigenschaften durch Fortpflanzung ihrer Art unverändert erhalten und übermitteln, sind aber in den einzelnen Arten so veranlagt, dass sie entweder basophile oder neutrophile, oder amphophile u. s. w., oder gemischte Granula zur Abscheidung gelangen lassen können,

sowohl im jugendlichen runden, wie im vorgeschritteneren polymorphen Zustand. Die Qualität der Granula in einer Zelle sind ein Ausdruck für den Kernchemismus, mithin nach wie vor das einzig sichtbare Artmerkmal der verschiedenen Leukocyten. Granulationslose Leukocyten sind demnach nicht immer, wie Hirschfeld[47a] will, Uebergangsformen von einem basophilen Jugendzustand in ein neutrophiles u. s. w. Alter, sondern, wenn sie sich bei ein und demselben Thier (Hund) neben neutrophilen Zellen finden, zufällige Degenerationsformen, wie sich ja auch im Eiter vorkommen, oder aber, wenn sie nur als solche auftreten, wie bei der Maus, eine Art für sich, die der neutrophilen, oder der bei anderen Thieren dieser analogen amphophilen (Kaninchen, Katze) und indulinophilen (Meerschweinchen) Art entsprechen.

Diese verschiedenen Arten von Leukocyten haben sich nun, wie man annehmen muss, durch verschiedene functionelle Inanspruchnahme, Erwerbung neuer Eigenschaften durch Anpassung, auseinander entwickelt, so dass die basophilen [die „Lymphocyten" sind nicht wie Grawitz[38] (S. 28 und 123) angiebt, hyalin, cf. Hirschfeld[47] (S. 9)] Formen die niedrigst im System stehenden sind, dann folgen neutrophile, amphophile, indulinophile und schliesslich die oxyphile (s. u.); zwischen den einzelnen Arten sind dann noch diejenigen, Arnold'schen Zellen einzuschalten, die noch keine total einseitige functionelle Differenzirung zur Production nur Einer chemischen Verbindung erlangt haben, sondern noch verschiedene Granula abscheiden.

Alle diese Varietäten von Leukocyten treten aber, wie wir das oben erörtert haben, in zwei Erscheinungsformen, einer amblychromatischen und einer trachychromatischen, auf. Während sich die Kerne der Leukocyten und Erythrocyten einerseits, der basophilen und oxyphilen u. s. w. Leukocyten andererseits durch, wie wir unter schon werden, qualitativ-chemische Differenzen des Nucleins unterscheiden, bestehen zwischen amblychromatischen und trachychromatischen Formen, ähnlich wie zwischen jungen und alten, was wir ebenfalls weiter unten auseinandersetzen werden, gewisse quantitative Unterschiede. Wie ich das früher entwickelt habe[97], produciren junge, soeben aus farblosen Zellen hervorgegangene Erythrocyten weniger Hb als alte, und auch amblychromatische Erythrocyten ein im Ganzen verdünnteres Hb als trachy-

chromatische. Entsprechend haben junge Leukocyten weniger, aber dichter stehende Granula als alte, und amblychromatische Leukocyten feinere Körnungen als trachychromatische (Fig. 10 und 27, 11 und 21). Wir würden demnach die Haupterscheinungsformen der Leukocyten etwa in folgendes System zu rubriciren haben:

A. Trachychromatische Formen.

I. eosinophile von Max Schultze,
   a) alte, gewöhnliche des Blutes (Fig. 27, 40),
   b) junge, in hämatopoetischen Organen (Fig. 10, 11).

II. neutrophile
   a) alte gewöhnliche des Blutes und Eiters,
   b) junge rundkernige = kleine Leukocyten des Marks von M. Heidenhain.

III. basophile γ
   a) alte (Fig. 3, 4, 24, 25 u. s. w., sowie auch Ehrlich's Mastzellen),
   b) junge = kleine Lymphocyten im alten Sinn (Fig. 1, 22 u. s. w.).

B. Amblychromatische Formen.

I. eosinophile = H. F. Müller's[87b] „Markzellen",
   a) alte (Fig. 21 und 51) (in der Milz),
   b) junge (Fig. 20, sowie Rieder[111b] Taf. VIII Fig. 31, 32).

II. neutrophile = Markzellen κατ' ἐξοχήν (Mosler[186]), Myelocyten (Uthemann[143]), Cellules médullaires (Cornil[11]), Médulocellules (Robin[112]) u. s. w.,
   a) alte (Rieder Taf. IX Fig. 34),
   b) junge (Rieder Taf. IX Fig. 36).

III. basophile δ
   a) alte (Fig. 15, 30 u. s. w., sowie Grawitz Taf. II No. 1),
   b) junge (Fig. 13, 28 u. s. w., sowie Rieder Taf. X Fig. 38) = „grosse Lymphocyten" und „unreife Zellen" (Grawitz[38] S. 123).

Am tiefsten im System stehen die basophilen Formen; aus ihnen haben sich, durch Arbeitstheilung, wie wir oben bereits erwähnt haben, die übrigen entwickelt, indem sich, wie wir weiter unten auseinandersetzen werden, der Chemismus des Kerns allmählich geändert hat. Sie sind die primitivsten Formen aller Leukocyten und zeigen laut Hirschfeld[47a] (S. 40), zumal als junge „Lymphocyten", bei allen Thieren die gleiche histologische Beschaffenheit, während die übrigen polymorphkernigen Zellformen um so mannichfaltiger entwickelt sind, „was ebenfalls für einen getrennten Ursprung der verschiedenen einzelnen polymorphkernigen Formen im Sinne von Zenoni spricht".

Diese basophilen Leukocyten sind es nun, welche während

ihrer rundkernigen Jugendzeiten die Mutterzellen der rothen Blutzellen sind, oder umgekehrt: von den verschiedenen jungen rundkernigen Leukocyten (Lymphocyten im Sinne A. Fränkel's) sind es speciell die basophilen (Lymphocyten im alten, aber auf alle lymphoiden Organe erweiterten Sinne), welche sich zu jungen Erythrocyten in der weiter unten zu schildernden Weise differenziren und umbilden, falls sie nicht zu alten basophilen Rundzellen werden, und zwar gehen die trachychromatischen Leukocyten („kleinen Lymphocyten") in die trachychromatischen Erythrocyten („Nomoblasten") und die amblychromatischen grossen Lymphocyten in die „Megaloblasten" über.

Die Berechtigung, in den basophilen Leukocyten die Vorstufen der Erythrocyten zu sehen, wird unter anderem nicht zum mindesten daraus hergeleitet, dass die eben entstehenden jungen Erythrocyten ein basophiles Cytoplasma haben, in das das spärliche Hb eingelagert erscheint; es sind das keine distincten Körnelungen, wie sie Arnold[1] beschreibt, sondern nur ein leichtkörniger chagrinartiger Zustand, wie ihn das Cytoplasma der basophilen Leukocyten darbietet, in welches die basophilen Granulationen eingebettet sind (Fig. 17 und 48). Diese geringfügige Basophilie wurde von Gabrischewsky und Askanazy geradezu als ein Ausdruck der Jugendlichkeit angesehen, was nicht allgemeine Gültigkeit haben kann, da auch eine bestimmte Art von Degeneration, die „anämische" nehmlich, diese „Polychromatophilie" aufweist (Fig. 17, 48 zeigt dieselbe bei alten Zellen). Schon im Jahre 1847 hat Virchow[144a] es ausgesprochen, dass Ausgang und Ende einer Reihe beim Combiniren leicht zu verwechseln sind. Dies gilt nicht nur, wenn man zwischen zwei neben einander liegenden Bildern einen genetischen Connex construiren will, sondern auch wenn man von einem einzelnen Bild aussagen soll, ob es progressiver oder regressiver Natur sei, nimmt doch das Alter in einzelnen Merkmalen der Involution oft wieder jugendliche Erscheinungsformen an (s. infantile Demenz der Greise, gallertiges Knochenmark und embryonales Schleimgewebe u. s. w.). Man muss also jugendliche Polychromatophilie von polychromer Degeneration scharf trennen. Die jugendliche Basophilie bezeichnet einen unfertigen Zustand des protoplasmatischen Eiweisses,

welches noch keine ausgesprochene Affinität zu den sauren Farben erlangt hat, und dessen Molekularstruktur noch ähnliche Verhältnisse aufweist wie das Karyoplasma. Umgekehrt finden in der Molekel des ausgebildeten cytoplasmatischen Eiweisses bei regressiven Verhältnissen, sei es dass dieselben im natürlichen Verlauf der Dinge sich einstellen, sei es, dass sie künstlich erzeugt werden (s. u.), Umwälzungen statt, durch welche wieder der frühere basophile Zustand erlangt wird.

Was das anbetrifft, dass Grawitz[38] (S. 124) in seinen, unreifen" Zellen Hb-Klümpchen beschreibt, und das Jawein[162] bei seinem Fall von Anaemia splenica pseudoleucaemica grosse Hb-arme Erythrocyten beschreibt, deren Kerne ganz denen der grossen (amblychromatischen?) rundkernigen Leukocyten glichen, so dass der Eindruck erweckt werden konnte, als ob das Protoplasma der grossen Leukocyten Hb aufgenommen hätte, so erscheint es noch fraglich, ob man diese Bilder als Uebergangsstadien von Leukocyten zu Erythrocyten deuten darf, so lange nicht feststeht, ob diese Gleichheit der Kerne sich nur auf den etwaigen gleichen amblychromatischen Charakter oder wirklich auf den Strukturtypus bezieht. Ich vermuthe (s. u. S. 142), dass der erstere Fall vorliegt und es sich nicht um progressive Umbildungs-, sondern regressive Rückbildungsformen handelt, nicht um amblychromatische Leukocyten, die Hb aufgenommen, sondern amblychromatische Erythrocyten, die im hydrämischen Serum durch Cytolyse u. s. w. Hb verloren haben.

Diese basophilen Leukocyten im lymphoiden Gewebe des Knochenmarks, der Milz u. s. w. scheinen also befähigt, sich nicht nur zu oxyphilen u. s. w. Leukocyten, Fettzellen des gelben Markes, Osteoblasten u. s. w., sondern auch zu Erythocyten zu differenziren. Der Kürze halber wird es sich nun empfehlen, statt von amblychromatischen und trachychromatischen, oxyphilen u. s. w. Leukocyten lieber von oxyphilen u. s. w. Protoleuciten und Metaleuciten zu reden und speciell die basophilen Markzellen der Erythrocyten als Protogeneten und Metageneten zu bezeichnen, im Gegensatz zu den aus ihnen hervorgehenden rothen Proto- und Metaphyten*).

*) Diese Namen vorläufig nur provisorisch, da sie ja schon für pflanzliche Protisten vergeben sind.

Ich kann diesen Abschnitt nicht schliessen, ohne noch einige Bemerkungen über die anämischen Zustände anzuknüpfen.

Nachdem so, wie ich glaube, durch obige Einteilung einige Ordnung in die Fülle der Gesichte eines mikroskopischen Blutpräparates gebracht ist, würde durch Experiment und klinische Beobachtung zu prüfen sein, ob es sich bestätigt, was vermuthet werden darf, dass bei einfacher Anämie — Metaphyten, meist alte Formen; sogen. perniciöser Anämie — auch Protophyten; Leukocytose — vorwiegend alte neutrophile Metaleuciten, keine Protoleuciten; Lymphocytose — überwiegend junge Metageneten; Leukämie — junge und alte Protoleuciten in's Blut treten.

Dann würde die Bedeutung der „schweren" Blutkrankheiten ganz allgemein darin liegen, dass an die Regeneration so übermässig starke Anforderungen gestellt werden, das adenoide Gewebe in solchem Maasse gereizt wird, dass die sonst nie in's Blut tretenden „atypischen" Organzellen, die unvollkommenen Protoformen zur Aushülfe als Circulationszellen verwendet werden.

Im Gegensatz zu den eigentlichen Anämien würden speciell die Leukämien nach Virchow und Neumann auf einer heteronomen, excessiven Proliferation von Leukocyten, verbunden mit heterotoper Austreibung in's Blut (Desquamativkatarrh) und heterotyper Entwickelungsrichtung, bezw. gehemmter Umbildung in rothe Zellen beruhen, wobei nicht nur wie bei allen „schweren Blutkrankheiten" Protoleuciten überhaupt, sondern sogar, worauf besonders Löwit, Pawlowsky und Mayet aufmerksam gemacht haben, noch ganz junge rundkernige Formen, statt ihre Entwickelung in dem betreffenden Organ durchzumachen und ihre Reife abzuwarten, als Nothbehelf in der Circulation zur Verwendung kommen.

II.

Nachdem wir im Vorangegangenen die für die Abstammung der Erythrocyten in Betracht kommenden wesentlichen Momente hervorgehoben, unseren Standpunkt, den wir bei der Deutung der zu schildernden Befunde einzunehmen gedenken, entwickelt, und unsere Aufgabe präcisirt haben, wenden wir uns nunmehr zur Lösung der letzteren, der Entstehung der Erythrocyten durch

Umbildung der jungen basophilen Leukocyten, und beginnen damit, die zu diesem Zweck angewandten technischen Untersuchungsmethoden zu besprechen.

Zuerst wurde frisches unfixirtes Material der Untersuchung unterzogen.

Wie Hoppe-Seyler[49a], Huppert[54] und Salomon[116] gezeigt haben, enthalten Leukocyten Glykogen. Da mikrochemisch das Glykogen nach den Angaben Gabritschewsky's[51] auch durch Jod nachgewiesen und durch dasselbe weinroth bis mahagonibraun gefärbt wird, das Hb aber zum Theil ebenfalls unter Jodwirkung cognac- bis rumfarben wird, in schwacher Vertheilung, reinlich bei jungen Erythrocyten und Protophyten, aber ebenso diffus gelbe Farbe annimmt, wie der Zellleib der jungen Leukocyten, schliesslich nicht alle Leukocyten Glykogen enthalten, so ist auf Grund von Glykogenbefund eine scharfe Unterscheidung zwischen Leukocyten und Erythrocyten nicht zu erzielen und mit Hülfe von Jod nicht sicher festzustellen, ob etwaiges Glykogen jungen Erythrocyten oder Leukocyten gehört, bezw. ob das Glykogen bei der Umbildung verloren geht oder nicht. Das Jod wurde angewandt in der Form von Jodserum (M. Schultze, Frey), Lig. Lugoli + Kochsalz (Nasse), Lig. Lugoli+Sol. Farranti (O. Israel), Jodgummischleim (Ehrlich).

Ferner war unser Augenmerk darauf gerichtet, junge Leukocyten und Erythrocyten an dem etwaigen Vorhandensein oder Fehlen von Nucleolen zu unterscheiden, beziehungsweise festzustellen, ob die Nucleolen, die ja laut Lehrbüchern in den „Lymphkörperchen“ vorhanden sind, sich auch noch in jungen Erythrocyten finden. Da Zusätze von verdünnter Essigsäure oder Kalilauge die Zellleiber mehr oder weniger zerstörten, Ranvier's Drittelalkohol das Hb theilweise diffundiren machte, so wurde schliesslich ein dem Knochenmark entnommener Blutstropfen über hohlgeschliffenem Objectträger, in dessen Grunde ein Tröpfchen Osmiumsäure (besser wie Ammoniak, weil es gleichzeitig das Hb fixirt) verdampfte, hängend untersucht. So weit sich im ungefärbten Präparate weisse und rothe Blutzellen unterscheiden liessen, konnte nur festgestellt werden, dass in den homogenen Kernen Hb-reicher Zellen sicher keine Kernkörperchen vorhanden sind; in den fraglichen grosskernigen Zellen

indess konnten schärfer lichtbrechende Körnchen zur Anschauung gebracht werden, nur war im Einzelfall nicht immer zu constatiren, ob eine Hb-freie oder Hb-arme Zelle vorlag. Was diese Körnchen selbst betrifft, so waren sie theils in der Einzahl, theils regellos zerstreut in der Mehrzahl vorhanden und dann von variirender Gestalt, oft sich zu gebrochenen Linien berührend, so dass sie mit ächten Nucleolen, wie z. B. in Ei- und Ganglienzellen, nichts gemein zu haben scheinen, sondern wahrscheinlich dem Karyolinin, Oxychromatin oder Paranuclein, den pyrenoiden „Lücken" des gefärbten Kerns entsprechen dürften.

Ein weiterer Versuch, einen sauren Anilinfarbstoff, Orange G, im unfixirten Präparat als Reagens auf Hb nutzbar zu machen, indem derselbe, wie Neutralroth (Israel und Pappenheim[57]) in Substanz zugesetzt wurde, scheiterte an der Achromatophilie des unfixirten Hämoglobins.

Schliesslich führte auch die Verwendung des Kal. bichrom. im feuchten Präparat, welches in Schnittpräparaten durch Umwandlung des Hb in Met-Hb (Dittrich[15]) so gute Resultate liefert, eben so wenig wie die mikrochemische Verwendung der Cyanmethämoglobinmethode (Kobert[62], Grabe[37]) zu dem gewünschten Ziel, zumal die Integrität der Zellen erheblich gestört wurde.

Wir wenden uns nunmehr zur Fixation und Färbung von Trockenpräparaten.

Bei dem Undeutlichwerden, der Verkleinerung und dem Zugrundegehen wichtiger Formbestandtheile, namentlich des Kerns und der Granulationen in Folge der allgemeinen Schrumpfung durch die gebräuchlichen Fixationsmittel, erwarteten wir von Schnittpräparaten keine Förderung zur Lösung unserer Aufgabe. Auch methodologisch dürfte die Unterlassung der Herstellung von Schnittpräparaten in unserem Falle kaum als ein Fehler gelten: erstens lag uns nicht daran, den Ort der Entstehung rother Blutzellen in den betreffenden Organen zu ermitteln, zweitens ist die Bewahrung des natürlichen Nebeneinanders für uns nicht von so grosser Bedeutung, da ja die farblose Zelle selbst sich umwandelt und nicht etwa durch Theilung neben sich das neuentstehende Gebilde hinsetzt, dessen unbekannte Vorstufen zu ermitteln wären, wie etwa bei der Haut und gewissen ächten Drüsen, z. B. beim Hoden, wo das zellige Secret allmäh-

lich, während seiner Proliferation von der Peripherie nach dem Lumen des Ausführungsganges zu, verschiedene Umgestaltungen durchmacht, und wo man aus dem jeweiligen örtlichen Nebeneinander auch auf ein zeitliches Nacheinander zu schliessen hätte.

Es wurden nun Deckglasabstriche hergestellt unter peinlicher Befolgung der Principien Welcker's[149] behufs schneller Antrocknung in der früher von uns[97] beschriebenen Weise. Dann wurde zur Fixation geschritten.

Die üblichste Methode ist die zweistündige Erhitzung bei 120° nach Ehrlich. So hergestellte Präparate sind durchaus geeignet für die klinische Diagnostik, wo es bisher nur darauf ankam, kernhaltige rothe Blutkörperchen überhaupt und Granulationen zu erkennen, die verschiedene Werthigkeit der Kerne aber absolut nicht beachtet wurde. Für unsere Zwecke indess eignet sich die Methode ganz und gar nicht, da bei derselben zwar das Hb vorzüglich fixirt wird, die Zellkerne aber entschieden leiden, so zwar, dass die der Metaformen bei der darauf folgenden Färbung äusserst leicht überfärbt werden (künstliche Pyknose) und bei schwächerer Färbung noch dazu leicht unregelmässige höckrige Contouren und Risse (künstliche Karyorrhexis) zeigen; die Kerne der Protoformen hingegen sich als überfixirt erweisen derart, dass Kernfarbstoffe, mit Ausnahme von dem nicht zu den gewöhnlichen basischen Farben gehörenden Indulin, Nigrosin und Benzazurin, nur in dünnster Schattirung oder gar nicht aufgenommen werden, ja sogar eine homogene Färbung mit sauren Farben eintreten kann (Oxychromasie, künstliche Karyolyse durch chemische Umwandlung des Basichromatins in Oxychromatin) und die Kerne als „saure Kerne" (Unna) imponiren. Sowohl bei den Proto-, wie bei den Metaformen sind demnach die Kernstrukturen bei dieser Methode nicht in der erforderlichen Deutlichkeit zu erkennen.

Ueber verschiedene Chromatophilie der Kerne.

Aus dem verschiedenen Verhalten der Proto- und Metakerne der Fixation gegenüber dürfte sich eine verschiedene Resistenz beider gegen äussere Einwirkungen folgern lassen.

Es scheint, als ob in den Protokernen ein äusserst empfindliches zartes Chromatin vorhanden ist, welches noch keine so stark ausgesprochene Affinität zu basischen Farben aufweist und dessen Molekularstruktur schon

durch relativ geringfügige Eingriffe leicht so verändert wird, dass die Affinität zu basischen Farben noch stärker abnimmt, schliesslich verloren geht, indem erst eine solche zu neutralen Farben auftritt (besonders deutlich bei Anwendung von Triacid-Grübler, wo dann die Kerne violett, statt grün werden), schliesslich aber alles von der sauren Farbe überfärbt wird.

Dieser unreife Zustand des Chromatins, kenntlich daran, dass es nur sehr geringe Mengen basischen Farbstoffes zu binden im Stande ist und leicht auch von sauren Farben gefärbt werden kann, erklärt sich vielleicht so, dass die die basischen Farbstoffe stark aufnehmende Nucleinsäure in der freien Entfaltung ihrer Activität durch eine grössere Menge paratinctorieller Materie, wahrscheinlich zu sauren Farben affines Eiweiss, behindert ist, so dass nur unvollständige Sättigung mit sehr geringen Mengen basischen Farbstoffes eintritt, und bei der Erhitzung die relativ wenige Menge Nucleinsäure leicht gänzlich unwirksam gemacht wird. Dieses unfertige Chromatin scheint demnach eine ähnliche Zusammensetzung aufzuweisen, wie wir dies oben von dem jugendlich polychromatophilen Cytoplasmaprotein gesehen haben und überhaupt chemisch dem Cytoplasma noch näher zu stehen als dem fertigen basophilen Karyoplasma in Folge seines relativ grossen Reichthums an Eiweiss. Wie bei dem polychromatophilen Cytoplasma das Eiweiss (s. S. 116) durchsetzt ist mit basophiler Substanz, so scheint in dem unfertigen Proto-Chromatin die Nucleinsäure vermischt zu sein mit oxyphilem Eiweiss, d. h. die Nucleinsäure scheint in einer durch Eiweiss verdünnten Modification vorzuliegen.

Dagegen scheint dem Chromatin der Meta-Kerne so wenig oxyphiles Eiweiss beigemischt zu sein, dass man von freiem rein basophilem Nuclein reden kann, wie ja auch das fertige Cytoplasma rein monochromatophil und zwar oxyphil ist. Das fertige Nuclein kann daher grosse Mengen basischen Farbstoffes aufnehmen und wird durch Erhitzen nur sehr schwer so weit abgestumpft, dass die Basophilie aufgehoben wird; dagegen tritt leicht mechanische Zertrümmerung der formalen Anordnung ein, indem der Kernsaft verdampft und das chromatische Gefüge sprengt, welches hier weniger nachgiebig zu sein scheint, als bei den Proto-Kernen. Aehnliche Veränderungen der Chromatophilie, wie wir durch Erhitzen erhalten haben, hat Galeotti[33] durch die verschiedensten chemischen Schädlichkeiten erzielt; sowohl bei Kern wie bei Cytoplasma (s. Pappenheim[97a] S. 89) schlug (Inversion) das färberische Verhalten in den antipolaren Zustand um. Zu erwähnen ist nur noch, dass nach Arnheim[1] die ächte Karyolyse, der Basichromatinschwund, auf Auslaugung des Nucleins beruht, auf welche dann erst der Oxychromatinschwund, der eigentliche definitive Kernschwund folgt.

Wie wir früher[97] gezeigt haben, nimmt bei der Umwandlung der jugendlichen in die pyknotische Struktur das Nuclein an Masse zu, das Karyolinin ab, welches Verwandtschaft zu sauren Farben hat (Oxychromatin), aber morphologisch im Raum vom Basichromatin gesondert ist. Dagegen unterscheiden sich die Proto-Kerne von den Meta-Kernen durch ein Mehr von oxyphilem Eiweiss, welches im Basichromatin selbst enthalten zu sein scheint.

Sowohl bei der ächten, wie bei der künstlichen Karyolyse entstehen gleicherweise Unna's sterile „saure Kerne", die fast nur aus „Oxychromatin" bestehen und sich demnach nach Malfatti[78] stärker mit „sauren", als mit „basischen" Anilinfarben färben. Da sie demnach relativ arm an Nuclein und relativ reich an Histon sind, sollen nach Lilienfeld[23] die „sauren" Kerne alkalisch reagiren, da das Histon nach diesem Autor stark basische Eigenschaften hat, während das Nuclein in Folge seines Gehalts an Nucleinsäure sauer reagirt. Ich glaube indess, dass diese Ausdrucksweise zu Missdeutungen Veranlassung geben kann. Nach Lilienfeld reagirt nehmlich des Nuclein deshalb sauer, weil es sich mit Farbbasen verbindet, und das Histon (Oxychromatin Heidenhain, Paranuclein Hertwig, Pyrenin Schwarz, Nucléoles plasmatique Carnoy, sowie das ganze Cytoplasma) deshalb alkalisch, weil es Affinität zu sauren Farben hat; es scheint hierfür viel angebrachter, statt von verschiedener chemischer Reaction, Acidität und Alkalescenz, von verschiedener Chromatophilie, basophilem Nuclein und oxyphilem Histon zu sprechen. Ueber die chemische Reaction hingegen des lebenden ruhenden Zellkerns verdanken wir einige Angaben Fol, der zeigte, dass derselbe, wie alles lebende Eiweiss schwach alkalische Reaction besitzt, indem er basische Pflanzenfarbstoffe entsprechend metachromatisch verändert, röthlichen Alauncarmin in Lila, Ribesin in Blaugrün, Rothkohlfarbstoff in Grün, und rothviolettes Hämatoxylin in Blauviolett umschlagen lässt („Cyanotropismus"). Im Gegensatz dazu nimmt beim Sterben die Alkalescenz ab, wie Bizzozero, Mosso, Grandis, Cuénot und Rhumbler[164] mittels Methylgrün zeigten.

Ich fand nun, dass nicht mehr lebende Kerne, die nach eingetretener Nekrobiose (Knochenmark 6 Stunden nach eingetretenem Tode des Thieres) fixirt wurden, zwar ebenfalls eine Art Karyolyse aufwiesen, meist gequollen waren und sich schlecht mit eigentlichen basischen Anilinfarben, besser mit Indulin und Saffranin (s. Hermann[46]) färbten; eine irgendwie besondere Einwirkung auf metachromatische Farbstoffe, die von der nicht nekrobiotischer Kerne abwiche, konnte ich indess nicht beobachten. Frischlebig fixirte Kerne zeigten eine zu schwache Alkalescenz, um basische Anilinfarbstoffe, wie Thionin, Methylviolett, Methylgrün, Saffranin u. s. w. irgendwie metachromatisch zu verändern; auch war die Alkalescenz zu schwach, um etwas stärker angesäuerte Pflanzenfarbstoffe, die Kerne färben, z. B. rothen Orseilleextract, in Blau umschlagen zu lassen, dagegen wurde die „neutrale" purpurfarbene Teinte de passage der Lakmustinctur in deutlich blauer Nuance aufgenommen. Ueber die chemische Reaction der „sauren" Kerne habe ich nichts ermitteln können.

Wegen dieser von Fol gefundenen alkalischen Reaction scheinen sich die Kerne auch, ebenso wie die basophilen Granulationen der Mastzellen, besonders gut und distinct in angesäuerten, selbstverständlich basischen Farbstoffen zu färben, wie Schwarz[128] und Zacharias[152] gezeigt haben, zumal ja durch Essigsäure und Metaphosphorsäure das Nuclein unter deutlichem Hervortreten und Beibehaltung seiner natürlichen Struktur mit starkem Glanz

coagulirt, während Paranuclein und protoplasmatische Proteine dabei unter Verlust ihrer Struktur quellen. Umgekehrt geht die Struktur des Nucleins durch Quellung verloren bei Behandlung mit Alkalien und gewissen Salzen, welche ihrerseits die Paranucleinstrukturen erheblich verdeutlichen, woher es denn auch kommt, dass die Eiweisskörper und oxyphilen Granulationen sich besonders gut in sauren Anilinfarbstoffen färben, die schwach alkalisch gemacht sind, oder denen etwas Alaun (Ranvier-Wissotzky) oder Glaubersalz (Bannwarth) zugesetzt ist.

Im Uebrigen reagirt durchaus nicht alles sich mit sauren Farben färbende Eiweiss im Sinne Lilienfeld's alkalisch: das den Zellleib der rothen Blutkörperchen erfüllende Hb wenigstens, welches sich mit sauren Anilinfarben färbt, also oxyphil ist, hat chemisch auch deutlich saure Eigenschaften, indem einmal bei der Hämoglobinämie durch Erythrocytolyse die Alkalescenz des Blutserums stark herabgesetzt wird, dann aber nach Preyer[103] das Hb sogar im Stande ist im Vacuum aus Sodalösung Kohlensäure frei zu machen, ja sogar auch in gleicher Weise die Verbindung des Kaliumchlorats zu lockern.

Ich habe nun auch das Verhalten des Hb hinsichtlich seiner Acidität an verschiedenen Indicatoren geprüft, soweit dieselben saure Farben sind. Es scheint, dass hiernach die Reaction als amphoter bezeichnet werden muss: gegenüber Congoroth war die Reaction entschieden nicht sauer, gegenüber Carmin sicher nicht alkalisch; sehr schön färbte sich, gemäss dem oben Auseinandergesetzten das Hb in schwach alkalisch gemachter Tropäolinlösung und basisch rosolsaurem Natron, die es aber nicht im Stande ist, wie eine schwache Säure zu beeinflussen. In angesäuertem (bläulichem) Congoroth oder Benzopurpurin färbt im Gegentheil das Hb sich röthlich-gelb und mit den rothen Azosulfosäuren nimmt es die gelbe Farbe der Alkalisalze dieser an (Griesbach), ist also xanthotrop.

Wir haben demnach bei der Färbung mit Anilinfarben einmal basische und saure und dann mit Lauge versetzte und angesäuerte zu unterscheiden; bei den basischen ist das färbende Princip eine Base, z. B. Rosanilinsulfat, Fuchsin, bei den sauren eine Säure, z. B. S-Fuchsin, rosanilinsulfosaures Natron. Neutrale Farben sind z. B. rosolsaures Rosanilin u. s. w. Saure aber sowohl wie basische Farbstoffe können mit Lauge versetzt oder angesäuert gedacht werden. Das Histon, Cytoplasma u. s. w. verhält sich wie Seide, d. h. es färbt sich mit sauren Anilinfarben, die Zellkerne dagegen haben wegen des P-Gehaltes der Nucleinsäure eine Verwandtschaft zu basischen Farben, verhalten sich wie Wolle. Hierbei ist der „Ton" des betreffenden basischen oder sauren Farbstoffes völlig irrelevant, d. h. das Cytoplasma färbt sich gleich gut in rothen, wie blauen sauren Farbstoffen, und die Kerne nehmen jeden basischen Farbstoff gleich gut auf, sei er roth oder blau. Aus Farbgemischen werden die Farben nicht im Verhältniss zur Schnelle der Diffusion, sondern im Verhältniss zu ihrer färberischen Intensität und tinctoriellen Kraft oder chemischen Affinität aufgenommen, eine specifische Cyanophilie des Kerns oder Erythrophilie des Cytoplasma aber be-

steht nicht, eben so wenig wie irgend ein verschiedenes färberisches Verhalten zwischen rothen und blauen Farben derselben basischen oder sauren Kategorie.

Auerbach[3], der Begründer der Lehre von der Cyanophilie, ignorirt den Unterschied zwischen basischen und sauren Farben völlig, unterscheidet nur zwischen rothen und blauen Farben und behauptet, dass P-haltiges Protein, also Nuclein, aus rothblauen Farbgemischen den blauen oder grünen Farbstoff schlechthin auswählt, den rothen oder gelben aber abstösst, während das plasmatische Eiweiss sich umgekehrt verhalten solle.

Zufällig sind nun allerdings die meisten und gebräuchlichsten Kernfarben blaue oder grüne (Hämatoxylin, Methylviolett, Indulin, Methylenblau, Methylgrün) und die meisten Protoplasmafarben roth oder gelb (Eosin, Congoroth, S-Rubin, Orange, Aurantia, Pikrinsäure) und zufällig war das blaurothe Gemisch, welches Lilienfeld[73] anwandte, um die Cyanophilie des Nucleins zu verkünden, ein solches das einen grünen basischen (Methylgrün) und einen rothen sauren (S-Rubin) Farbstoff enthielt, nehmlich Ehrlich's Triacid. Nun wurde Basophilie des Nucleins mit Cyanophilie, Oxyphilie des Cytoplasma mit Erythrophilie confundirt, die doch in diesem Falle ein blosses Accidens war; vielleicht trat eine weitere Ideenassociation zwischen Oxyphilie und Acidität, Basophilie und Alkalescenz einerseits, Acidität und Erythrophilie, Alkalescenz und Cyanophilie andererseits hinzu, indem man vielleicht daran dachte, dass kernfärbende Pflanzenfarbstoffe, z. B. Lacmus, durch Alkalien blau, durch Säuren roth werden (Congoroth wird durch Säuren blau); und wenn man hinzunimmt, dass nach Fol der Kern Pflanzenfarbstoffe wie schwache Alkalien beeinflusst, und nach Heine[44] Kerne nach Behandlung mit Alkalien cyanophil, nach Behandlung mit Essigsäure erythrophil sich erhalten, ist der Verwirrung Thür und Thor geöffnet.

Ein solches allgemeines Dogma, wie die Cyanophilie der Kerne, darf man aber nicht abstrahiren von einem blaurothen Gemisch, in dem der kernfärbende Bestandtheil blau oder grün, das Eiweiss färbende roth oder gelb ist, wie dies Malfatti und Rosen thaten, indem ersterer Methylgrün + S-Fuchsin, letzterer Methylenblau + S-Fuchsin anwandte, da sich bekanntlich Kerne nicht in S-Fuchsin, Cytoplasma nicht in Methylgrün färben, nicht des Farbentons halber, sondern wegen ihrer chemischen Zusammensetzung. Die allgemeine Gültigkeit der Lehre Auerbach's ist sofort erschüttert, wenn man bedenkt, dass es auch rothe und gelbe basische, und blaue und grüne saure Farben giebt. Zu ersteren gehören Carmin, Fuchsin, Magenta, Saffranin, Magdalaroth, Neutralroth, Vesuvin, Bismarkbraun, Chrysoidin, Auranin, zu letzteren Anilinblau, Bleu de Lyon, Wasserblau, Aechtblau, S-Violett, S-Grün, Lichtgrün.

Thatsächlich giebt auch Zimmermann, im Uebrigen ein Verfechter der Auerbach'schen Lehre, an ([152a] S. 22 und 23), dass „ausnahmsweise" in einem Gemisch von Saffranin-Lichtgrün der Kern sich erythrophil verhielte. Gleiche „Ausnahmen" könnte man beliebig viel finden mit Gemischen wie Fuchsin + Bleu de Lyon u. s. w.

Verhielte sich mit Auerbach der Zellkern schlechthin rothblauen Farbgemischen gegenüber cyanophil, dann müsste er aber auch aus 2 sauren Farben, z. B. S-Fuchsin + Lichtgrün, den grünen Farbstoff an sich ziehen, was, wie sich jeder leicht überzeugen kann, nicht der Fall ist.

Aber selbst wenn man entweder nur basische oder nur saure Gemische anwendet, kann von einer Cyanophilie des Kerns oder Erythrophilie des Cytoplasma nicht die Rede sein, vorausgesetzt, dass man nicht derartig unzweckmässige Mischungsverhältnisse anwendet, wie Zacharias[152a].

Um die Cyanophilie des Kerns gegenüber einem blaurothen Gemisch zweier nur basischer Farbstoffe zu beweisen, verwendet dieser Forscher Methylenblau und Fuchsin āā 0,5/5000. Eine elective Cyanophilie indess beweist sich nicht bei Anwendung gleicher Gewichtstheile Farbstoffes, da z. B. das Fuchsin specifisch schwerer als Methylenblau ist, weshalb von letzterem ein grösseres Volumen, d. h. mehr färbende blaue wie rothe Farbpartikel (Molekel) in Anwendung kommen mussten, der blaue Farbstoff also in der Uebermacht war, das Gemisch also ungeeignet war. Eine Cyanophilie der Kerne gegenüber verschiedenfarbigen basischen Farbstoffen würde nur bewiesen werden können mit Hülfe eines Gemisches, in dem rothe und blaue Farben in gleich starker Färbekraft zur Anwendung kommen. Das entsprechende Concentrationsverhältniss ist erreicht, wenn die Absorptionsstreifen beider Farbstoffcomponenten im Spectralapparat gleich dunkel erscheinen.

Verwendet man ein solches Gemisch, dann färben sich nach meinen Erfahrungen die Kerne sämmtlich in der Mischfarbe und nur je nach dem Nucleinvorrath heller oder gesättigter. Auch Zimmermann hat mit seinem Fuchsin-Jodgrüngemisch ([157, 157a] S. 6 und 35) hinsichtlich des tinctoriellen Verhaltens der Kerne bei den verschiedenen Pflanzen bedeutende Verschiedenheiten gefunden, indem sehr häufig das Chromatin sich erythrophil verhielt, desgleichen zeigten Rosen[113] und Schottländer[125], dass die weiblichen Sexualkerne gewisser Pflanzen sich erythrophil verhalten; erythrophil sind ferner nach Schottländer (a. a. O.) die Kerne im Prothallium von Gymnogramme und nach Rosen (a. a. O.) die Kerne in den Wurzelhaubenzellen von Hyacinthus vor dem Absterben (s. Hermann[46]). Vor Allem aber bewies Heine[44] an seinem Saffranin-Methylgrüngemisch, dass die Vorbehandlung und Fixirung der Präparate von grösstem Einfluss auf der Färbung sei (s. o.). Es besteht demnach keine allgemeine Cyanophilie der Kerne und kein principieller Gegensatz zwischen blauen und rothen Farben. Beiläufig erwähnt würden wir vom Standpunkt der Auerbach'schen Lehre aus heute wahrscheinlich nur cyanophile oder nur erythrophile Leukocytengranulationen kennen, da man ja, wie leicht ersichtlich, die betreffenden Farben so wählen kann, dass sich sowohl oxyphile wie basophile, amphophile und neutrophile Granula entweder sämmtlich roth oder sämmtlich blau färben, während doch heute in Folge der Lehren Ehrlich's unsere Kenntnisse von dem chemischen Verhalten der Granula bei Weitem vertieftere sind.

Um die beschriebenen Kernschädigungen bei der Ehrlich'schen Fixation zu vermeiden, könnte es das einfachste scheinen, die Erhitzung abzukürzen, oder bei geringerer Temperatur vorzunehmen. Aber Ehrlich hat das zweistündige Erhitzen bei 120° gerade deshalb empfohlen, weil nur so das Hb derart vollständig fixirt wird, dass es bei der darauffolgenden Färbung nicht ausgelaugt wird; die Kernschädigungen waren für die klinische Diagnostik ziemlich irrelevant, obschon man trotzdem nicht allzu selten in die Lage kam, im Unsichern darüber zu sein, ob ein „kleiner Lymphocyt" oder „Normoblast" vorlag. Schwächt man demnach in besagter Weise die Erhitzung ab, so tritt auch in der That bei der Färbung eine Hb-Diffusion besonders leicht aus den Hb-armen Zellen ein, so dass auch bei Kernerhaltung es erschwert ist, Unterschiede zwischen Hb-führenden und Hb-freien Elementen aufzustellen.

Es wurde ferner die vollständige Fixation des an das Deckglas angetrockneten Blutes mittelst flüssiger und gasförmiger Fixationsmittel versucht, wie Nikiforoff's Alkoholäthergemisch, Sublimatalkohol, Sublimatosmiumsäure, welche sich mir bei Amphibienblut so vorzüglich bewährt hat, concentrirte Sublimatlösung, 4pCt. Formollösung, ferner Aether-, Formol-, Jod- und Osmiumsäuredämpfe u. s. w. Die Resultate waren nicht ausreichend; relativ am besten waren Jod- und Osmiumdämpfe, sowie concentrirte wässrige Sublimatlösung.

Die Fixation mit Sublimatlösung stellt sich nun zu der Erhitzung folgendermaassen:

1) Bei langer starker Erhitzung — Hb fixirt, Kerne überfixirt.
2) Bei kurzer starker Erhitzung — Hb noch nicht fixirt, Kerne fixirt.
3) Bei langer oder kurzer, schwacher Erhitzung — weder Hb, noch Kerne fixirt.
4) Bei kurzer, sowie auch langer Einwirkung verdünnter Sublimatlösung — weder Hb, noch Kern ganz fixirt.
5) Bei kurzer Einwirkung concentrirter Sublimatlösung — Hb nicht fixirt, Kerne fixirt.
6) Bei langer Einwirkung concentrirter Sublimatlösung — Hb nicht fixirt, Kerne überfixirt.

Wir sehen also, dass bei No. 2 und 5 die Kerne gut fixirt und in Struktur wohlerhalten bleiben, bei den anderen Modificationen aber noch nicht hinreichend fixirt oder überfixirt werden. Aber sowohl bei No. 2, wie No. 5 ist das Hb noch nicht völlig fixirt. Ich versuchte deshalb beide so zu combiniren, dass das Hb völlig fixirt wurde ohne dass Ueberfixation der Kerne eintrat.

[Eine Combination von trockener Fixation durch Erhitzen und feuchter mittelst Flemming'scher Lösung war bereits von Löwit[74, 74a] versucht worden, allerdings nur bei Blut, nicht bei lymphoiden Organen, auf die es uns zumeist ankommt. Löwit hat seine Deckglaspräparate vom Blut zwei Stunden lang im Trockenschrank bei 120° erhitzt und sie dann eine Stunde lang der Einwirkung Flemming'scher Lösung ausgesetzt. Da er dabei fand, dass durch das Erhitzen die Kerne der rothen Blutzellen nicht leiden, aber die weissen Blutzellen stark alterirt werden, hat er seine Deckglaspräparate von lymphoiden Organen nicht erhitzt, sondern sie nur in Flemming'sche Lösung eingelegt, wobei allerdings, wie er zugiebt, eine theilweise Entfärbung der rothen Zellen nicht vermieden werden konnte (s. o. S. 103).

Die Fixation führte nun zu dem gewünschten Ziel, verhinderter Auslaugung von Hb ohne Ueberfixation der Kerne, in folgender fractionirter und summativer Handhabung: Die Deckglaspräparate werden 5—10 Minuten bei 120° erhitzt und schliesslich 3—5 Sekunden in concentrirte wässrige Sublimatlösung getaucht und darauf abgespült. Lässt man Hitze oder Sublimat zu lange einwirken, so werden nicht nur die Kerne, sondern auch das Hb überfixirt und färbt sich nachher mit basischen Farben, wird invertirt, gerade als ob vorher ein Chrom- oder Eisensalz als Beizmittel angewandt wäre. Diese Fixation entsprach nicht nur den gestellten Anforderungen an Erhaltung des Hb und der Kerne, sondern hat vor Allem auch den Vorzug grosser Zeitersparniss vor der gewöhnlichen zweistündigen Fixation durch Erhitzen, was die kleine Unbequemlichkeit der verschiedenen Manipulationen wohl aufwiegt.

Bei der Färbung wurde natürlich in erster Linie versucht, durch Kenntlichmachung des Hb die rothen und die in Rede

stehenden weissen Blutzellen auseinanderzuhalten. Da sich das Hb ebenso wie das Protoplasma diffus in sauren Farben färbt, ist es bei Anwendung von nur einer solchen Farbe, etwa Eosin, schon a priori klar, dass feinste Farbenunterschiede dem Auge entgehen müssen, und wennschon auch sehr Hb-reiche Formen von Hb-freien, ja sogar auch Hb-armen deutlich abstechen, da bei jenen das gelbliche Hb sichtlich zu dem rosa Farbstoff sich hinzuaddirt, so lässt die Empfindlichkeit des Gesichtssinnes und seine Zuverlässigkeit im Stich, wenn es gilt, sehr wenig gelbliches Hb führende Elemente von Hb-freien Formen zu unterscheiden. Noch schwieriger gestalten sich natürlich die Verhältnisse, wenn der angewandte Farbstoff selbst gelblich, etwa Pikrinsäure oder Aurantia ist, weil hier nur Abstufungen der Intensität und Sättigung, nicht auch, wie bei dem röthlichen Farbstoff, des Farbentons vorliegen, weshalb man in diesem Falle nicht nur auf das eine Merkmal, den Hb-Gehalt bauen kann, sondern zur Erkennung der rothen Blutzellen als solcher, mehrere Eigenschaften, wie äussere Form, hyalines Gefüge, Freisein von Granulationen u. s. w., heranziehen muss.

Die Thatsache, dass das Hb eine ächte, fast specifisch zu nennende Affinität, zu gewissen sauren Anilinfarben aufweist, so zwar, dass es aus Gemischen derselben gerade letztere auswählt, selbst wenn sie in minimalen Quantitäten vorhanden, und sie auch gegenüber der Einwirkung von entfärbenden Mitteln ziemlich beharrlich zurückhält, diese Thatsache könnte zu der Annahme verleiten, dass es mit Hülfe zweier saurer Farben ermöglicht werden könne, das Hb deutlich kenntlich zu machen, indem sich dieses mit der einen, das eigentliche Protoplasma mit der anderen sauren Farbe tingiren würde.

Solche von Ehrlich in die hämatologische Technik eingeführten Farbgemische sind die verschiedenen neutrophilen Mischungen, die Orange G und Fuchsin S enthalten, und das Glyceringemisch, welches Aurantia, (Naphthylamingelb), und Eosin enthält, und welch' letzteres ich besonders in den beiden Modificationen von Schwarze und von Huber anwendete.

Die Erfahrung lehrt nun aber, dass unsere Absicht auch hiermit nicht völlig erreicht wird. Zwar weisen Leukocyten

und kernlose Erythrocytoden völlig verschiedenen Farbenton auf, indem letztere wohl nur Gelb, je nach dem Hb-Gehalt mehr oder weniger erstere fast nur Roth aufnehmen, aber gerade die kernhaltigen Erythrocyten, die noch ächte Zellen sind, und auf die es uns zumeist ankommt, zeigen einen Mischton aus Roth und Gelb in allen möglichen Schattirungen und Abstufungen, zum Beweis, dass sie in ihrer Sarcode noch einen ächt protoplasmatischen, roth sich färbenden Bestandtheil führen, der bei der Entkernung verloren geht. Im Grossen und Ganzen erscheint das Cytoplasma der Protophyten bei gleichem gelbrothen Farbenton weniger gesättigt als das der Metaphyten (Fig. 61, 72 — 63, 74 — 66, 78), dagegen bei beiden Arten das der jungen Zellen relativ mehr roth als gelb, das der alten relativ mehr gelb als roth gefärbt (Fig. 61, 66 — 72, 78), woraus indess nicht zu folgern ist, dass mit zunehmendem Alter der roth sich färbende Bestandtheil allmählich verloren geht, denn der Leib der alten Zellen enthält kaum weniger roth sich färbende Substanz als der der jungen, sondern bloss, dass mit zunehmendem Alter der gelb sich färbende Antheil, das Hb, an Menge zunimmt und weniger durch eigentlich protoplasmatisches Eiweiss verdünnt erscheint. Somit ist ersichtlich, dass die jungen, Hb-armen und ziemlich überwiegend röthlich gefärbten Zellen äusserst schwer als überhaupt schon Hb-führend zu begutachten sind.

Da das Hb sich schliesslich mit allen sauren, und auch das protoplasmatische Eiweiss sich ebenfalls mit den specifisch das Hb färbenden sauren Farben tingirt, so würde ein wesentlicher Vortheil auch nicht erreicht bei Anwendung zweier indifferenter saurer Farben, wie S-Fuchsin und Lichtgrün, sowie ferner nicht bei Anwendung zweier, specifische Affinität zu Hb aufweisenden Farben, wie Orange-S und Indigocarmin.

Nach meinen bisherigen Erfahrungen scheinen die specifisch das Hb bevorzugenden sauren Farben das mit einander gemein zu haben, dass sie zu den sogenannten „in sich neutralen“ Farben gehören, die in derselben Molekel neben einander sowohl eine saure, z. B. Oxy- oder Nitrogruppe, als auch eine basische, etwa Amidogruppe, besitzen, im Gegensatz zu den eigentlich neutralen Farben, die aus einer Farbsäure und einer Farbbase bestehen,

z. B. rosanilinsulfosaures Rosanilin u. s. w. (s. S. 125). Es ist nicht unwahrscheinlich, dass die HS-Gruppe der Hb-Molekel Ursache der Affinität des Hb zu diesen sauren, in sich neutralen Farben ist, zu denen Aurantia, Corallin, Indigocarmin, Chromviolett gehören. Prototyp dieser Gruppe sind die Tropäoline und Orangefarben = amidoazosulfosaure Alkalien.

Zu den in sich neutralen Farben dürften ferner aber auch gewisse basische Farbstoffe, wie die Lauth'schen Farben, die Thionine (Amethyst), das Toluidinblau, das Methylenblau gehören, und in der That wäre hierbei, besonders mit Methylenblau, das ersehnte Ziel fast erreicht worden, indem es die Kerne blau, das Hb leicht grünlich, das eigentliche Protoplasma gar nicht färbt, wenn nicht gerade das unreife Protoplasma jugendlicher Zellen, also auch der Leukocyten (s. S. 117), basophile Eigenschaften hätte, so dass das Auge bei jungen, grosskernigen Hb-armen Zellen nicht entscheiden kann, ob schon grün oder noch blau vorliegt. Leider fehlt eine Beize, die den basischen Farbstoff adjectiv nur an das Hb bindet. Beizt man in Kaliumbichromat, so wird der angewandte basische Farbstoff als Lack auch auf dem Zellleib der Hb-freien Elemente niedergeschlagen und der Effect ist derselbe, als wenn man ohne Beize einen sauren Farbstoff angewandt hätte.

Unterlassen wurde es auch nicht, die ächte specifische Affinität des Hb zu in sich neutralen sauren Farben von dem Gesichtspunkt aus auszunutzen, dass das Hb nicht nur sehr gierig dieselben aufnimmt, sondern sie auch Entfärbungsmitteln gegenüber ziemlich fest zurück hält, während das eigentliche Protoplasma den sauren Farbstoff leichter abgiebt, so dass nach der Entfärbung nur das Hb hätte gefärbt bleiben müssen.

Ich versuchte folgende zwei Arten:

Erstens Färbung in einer filtrirten Mischung hergestellt aus

Eosin spritlöslich	4	Theile
Orange-G wasserlöslich	1	Theil
Sulfanilsäure	2	Theile
Alkohol	200	-
Wasser	50	-

Entfärbung in absoluten Alkohol + Glycerin āā. Nachfärbung in Methylgrün.

Zweitens Färbung in einer Mischung, bestehend aus

Aurantia spritlöslich	1	Theil
S-Rubin wasserlöslich	4	Theile
Alkohol	50	-
Anilinwasser	200	-

Entfärbung in mit Essigsäure schwach angesäuertem Wasser. Nachfärbung in Methylgrün.

Der Erfolg hätte ein idealer sein können, wenn die Vertheilung des Hb in allen rothen Elementen die gleiche wäre; so aber, wo die Entfärbung so lange zu dauern hat, bis aller rother Farbstoff vom Protoplasma abgegeben ist, ist es nicht zu vermeiden, dass auch das Hb etwas von seinem gelben Farbstoff verliert; bei den sehr Hb reichen Elementen bleibt dabei noch hinlänglich genug zurück, um sie als solche zu recognosciren, aber die sehr Hb armen Zellen büssen doch das bischen Farbstoff, was sie aufgenommen hatten, so gut wie völlig ein, und sind dann, wie im ungefärbten Präparat, nicht von jungen, grosskernigen, schmalleibigen Leukocyten zu unterscheiden.

Das Resultat war das gleiche, nicht ausreichende, wenn die Entfärbung an einem Präparat vollzogen wurde, das nur mit Einer einfach sauren (Eosin französisch nach Ranvier) oder in sich neutralen sauren (Orange-G) Farbe behandelt worden war.

Wir sehen also, dass es nicht mit hinreichender Sicherheit möglich ist, durch die Färbung das Vorhandensein geringer Spuren von Hb zu constatiren, wie es nöthig wäre, um rothe und weisse Zellen behufs Feststellung von Unterschieden gehörig auseinander zu halten.

[Nebenbei aber zeigt eine systematische Färbung mit sauren Farben, dass zwar innerhalb eines und desselben Präparates je nach dem Hb-Gehalt der Elemente der Farbenton gewisse Abstufungen von gelblich-roth zu röthlich-gelb annimmt, dass aber, vorausgesetzt gleiche Behandlung, d. h. Fixation und Färbung, der Präparate, in mehreren Präparaten desselben Thieres oder derselben Thierart der Farbenton constant ist, dagegen abweicht bei in gleicher Weise behandelten Präparaten eines anderen Thieres. Wahrscheinlich handelt es sich dabei nicht um quan-

titative, sondern qualitative specifische Art-Differenzen in der chemischen Zusammensetzung des Hb.

Zwar lässt das Hämatin aus Oxyhämoglobinen verschiedener Herkunft, sowie das Hämochromogen aus Hämoglobinen verschiedener Herkunft keine chemischen Differenzen erkennen, wie Nencki und Sieber[90] gezeigt haben, aber das O^2Hb und das Hb der verschiedenen Thiere ist keineswegs identisch, wie sich aus der differirenden Krystallform (mit Ausnahme des Hamsters und Eichhörnchens, wo hexagonale Tafeln auftreten, stets verschiedene Formen des rhombischen Systems), dem wechselnden Krystallwassergehalt, der verschiedenen Löslichkeit und vor Allem der abweichenden elementaren Zusammensetzung, sowie der ungleichen Resistenz gegen zersetzende Reagentien nach den Feststellungen Körber's[63] und Krüger's[160a] ergiebt.

Es ist nicht unwahrscheinlich, dass diese Differenzen zumal des Farbentons bei der Färbung auf dem wechselnden S-Gehalt des Hb verschiedener Thierklassen beruhen.]

Ueber eosinophile Zellen.

Bei dem methodischen Vergleichen der verschiedenen sauren Farbstoffe hinsichtlich ihrer Werthigkeit, fielen mir einige Punkte auf, die vielleicht geeignet sein dürften, einiges Licht über die Bedeutung der sogenannten eosinophilen Granulationen zu verbreiten, die von gewissen Leukocyten, sowohl des Proto- wie Metacharakters, während ihrer ganzen Lebensdauer, also im jugendlich rundkernigen, wie älteren polymorphkernigen Zustand ständig gebildet werden.

Die eosinophilen Granulationen haben ihren Namen daher, weil sie aus dem Ehrlich'schen Glyceringemisch, im Gegensatz zum Aurantia-affinen Hb, das Eosin an sich reissen; aus den neutrophilen Mischungen nehmen sie dagegen S-Fuchsin auf; auch sind sie congophil.

Wie aus den Untersuchungen Hirschfeld's[47, 47a] hervorgeht, haben nicht alle Thiere eosinophile Zellen, wohl aber finden sich stets oxyphile, und die eosinophilen sind nur eine Unterabtheilung dieser, die beim Pferd z. B. durch Indulin + Eosin aufnehmende Granulationen, bei Hund und Katze durch Eosin + Aurantia aufnehmende ersetzt und vertreten werden.

Es wurde oben (s. S. 116) auseinandergesetzt, dass die Leukocyten mit oxyphilen Granulationen in der Descendenz am höchsten ständen, die basophilen am wenigsten differenzirt erschienen. Zwischen ihnen liegen, abgesehen von den Zellen mit gemischten Granulationen, als ausgeprägte Uebergangsarten die neutrophilen, amphophilen und indulinophilen Zellen. Diese Uebergangsarten aber sind es nun, die einerseits den Beweis dafür zulassen, dass eine allmähliche aufsteigende Entwickelung der Leukocyten bis zur

Potenz der Production oxyphiler Granulationen stattgefunden hat, andererseits die Behauptung nicht unbegründet erscheinen lassen, dass zwischen oxyphilen Granulis und Hb gewisse Beziehungen bestehen.

Bei jedem Thier — zu Grunde lege ich nur die von Hirschfeld untersuchten Klassen — finden sich nehmlich basophile, bei jedem Thier oxyphile und bei jedem Thier „Uebergangsgranulationen". Letztere sind neutrophiler Art bei Mensch und Hund (Methylgrün + S-Fuchsin), sowie bei Schaf, Ziege, Rind und Schwein (Methylgrün + S-Fuchsin — Methylgrün + Orange). Bei der Maus finden sich statt ihrer neben basophilen und oxyphilen Zellen solche ohne Granula; beim Kaninchen und bei der Katze Zellen mit amphophilen Granulationen. Beim Kaninchen nun färben sich diese amphophilen Granula sowohl mit basischen, wie auch mit sauren Farben; aus der neutrophilen Mischung nehmen sie das frei verfügliche S-Fuchsin auf, aus dem Glyceringemisch hingegen Indulin. Bei der Katze färben sich die amphophilen Uebergangsgranula dagegen nur entweder mit neutrophilen oder mit sauren Farben, hingegen nicht mit basischen; aus dem Glyceringemisch nehmen sie Aurantia + Eosin auf. Beim Meerschweinchen schliesslich sind die „Uebergangsgranulationen" vertreten durch Leukocyten, deren Granula nur Indulin aufnehmen.

Wir nehmen nun in der Chromophilie des Eiweisses der amphophilen Granulationen folgende aufsteigende Reihe an:

Erstens noch ziemlich universale Affinität zu drei Farbarten beim Kaninchen, nehmlich zu basischen Farben, zum Indulin und zum gewöhnlich sauren S-Rubin.

Zweitens zwiefache Affinität bei der Katze und zwar sowohl zu neutralen Farben als auch zu sauren, und zwar nehmen sie, falls nur mit Mischungen solcher gefärbt wird, immer gleich zwei, Eosin + Aurantia, S-Rubin + Orange G, also einfach saure und in sich neutrale saure Farben auf.

Denn wir behaupten, dass mit zunehmender Affinität zu den in sich neutralen Farben die Molekularstruktur des Granulationsproteins sich der des Hb genähert hat.

So stehen die neutrophilen Granula von Schaf, Ziege, Rind und Schwein in Bezug auf die Molekularstruktur ihres Proteins höher als die von Mensch und Hund, da sie zu Methylgrün und S-Fuchsin noch ausserdem Orange aufnehmen.

Die amphophilen Granulationen der Katze stehen höher als die des Kaninchens. Letztere nehmen, wenn mit neutrophilen Mischungen oder mit Gemischen bloss saurer Farben gefärbt wird, allein S-Rubin oder Eosin, erstere aber S-Rubin + Orange, Eosin + Aurantia auf; aus dem Glyceringemisch nehmen erstere ebenfalls Eosin + Aurantia auf, während letztere nur Indulin festhalten.

Wie also die Leukocyten mit gemischten Granulis in einem Zellleib nicht so hoch differenzirt erscheinen, wie die, deren Zellleib nur Granula derselben Art producirt, abgesehen natürlich von den zuniederst stehenden basophilen Zellen, so erscheinen hinwiederum von diesen letzten diejenigen als die höher ausgebildeten, deren Granula eine Verwandtschaft zu den basischen Farben verloren, zu den sauren Farben aber und speciell zu in sich neutralen erlangt haben.

Demnach werden wir also auch berechtigt sein dürfen, unter den rein oxyphilen Granulationen höher und niedriger differenzirte zu unterscheiden.

Um nun die niedrig stehenden oxyphilen Granulationen festzustellen, dafür geben uns ebenfalls die „Uebergangsgranulationen" einen Hinweis.

Wir sahen nehmlich, dass die niedrigen amphophilen Zellen des Kaninchens, die noch keine besonders elective Affinität zu in sich neutralen sauren Farben erlangt haben, die sich auch noch mit basischen Farben tingiren, aus dem Glyceringemisch Indulin aufnehmen, was die höheren amphophilen Granulationen zu Gunsten von Eosin + Aurantia verschmähen, und es dürfte demnach wohl berechtigt erscheinen, die Indulinophilie als die niederste Stufe der Oxyphilie anzusehen, die zugleich auch die höchste Stufe der Basophilie vorstellt, da sich zu stark fixirte Kerne in dem Glyceringemisch ebenfalls mit Indulin färben (s. o. S. 122). Demnach würden die in Bezug auf das Glyceringemisch ächt indulinophilen „Uebergangsgranulationen" des Meerschweinchens im strengsten Sinne des Wortes von den rein basophilen Granulationen zu den rein oxyphilen hinüberleiten, bei diesen hinwiederum würden die Indulin + Eosin aufnehmenden des Pferdes niedriger stehen als die rein eosinophilen bei den meisten Thieren, wie Schaf, Ziege, Rind, Schwein, Maus, Ratte, Kaninchen, Meerschwein, Mensch u. s. w., und diese rein eosinophilen niedriger stehen, als die Aurantia + Eosin aufnehmenden Granulationen von Hund und Katze. [In den neutrophilen Mischungen nehmen die indulinen „Uebergangsgranulationen" des Meerschweinchens, sowie die oxyphilen (Indulin + Eosin im Glyceringemisch) Granulationen des Pferdes ebenso wie die amphophilen Zellen des Kaninchens nur S-Rubin auf.] Eigenartig erscheint es, dass speciell bei der Katze sowohl die amphophilen als auch die oxyphilen Zellen bei Anwendung des Glyceringemisches sowie Mischungen saurer Farben Aurantia + Eosin, Orange + S-Rubin aufnehmen. In den neutrophilen Mischungen nehmen erstere Methylgrün + S-Rubin + Orange, letztere S-Rubin + Orange auf.

Durch Combination und Zusammenstellnng des so eben Ausgeführten erhalten wir demnach folgendes System der Leukocytengranulationen.

A. basophile	B. Uebergangsgranulationen	C. oxyphile
	1) granulationslose der Maus,	1) des Pferdes (Indulin + Eosin),
	2) amphophile des Kaninchens (basophil, indulinophil, einfach oxyphil),	2) Schaf, Ziege, Ri Schwein, Maus, Ra Kaninchen, Meerschwe Mensch (Eosin, S-Rubin),
	3) neutrophile des Menschen und Hundes (Methylgrün + S-Rubin),	3) Hund, Katze (Aurantia + Eosin, Orange + S-Rubin).
	4) indulinophile des Meerschweinchens,	
	5) neutrophile von Schaf, Ziege, Rind, Schwein, Ratte (Methylgrün + S-Rubin + Orange),	
	6) amphophile der Katze (neutrophil und oxyphil zu in sich neutralen sauren Farben: Methylgrün + S-Rubin + Orange — S-Rubin + Orange oder Eosin + Aurantia).	

Wir haben demnach von der Basophilie des Chromatins, des Eiweisses der Kerne, eine fortschreitende und aufsteigende Molekularentwickelung bis zur Oxyphilie, welche mit der Affinität des Hb bloss zu in sich neutralen Farben ihren Höhepunkt erreicht, und zwar nehmen die kernhalten Erythrocyten noch Orange-G + Fuchsin-S auf, die kernlosen Erythrocytoden aber nur Orange-G (s. o. S. 131).

Diese allmähliche molekulare Umgestaltung des basophilen in oxyphiles Eiweiss, und des indulinophilen in aurantiophiles, wie sie sich physiologisch in den verschiedenen chromophilen Granulationen der Leukocyten findet, kann auch durch künstliche Eingriffe, wie z. B. das Erhitzen, erzielt werden.

Wie in dieser Abhandlung bereits mehrfach erwähnt, wird das basophile Karyoplasma, das Chromatin der Kerne, durch starkes Erhitzen erst indulinophil, und später oxyphil, wobei dann Unna's saure Kerne entstehen (s. o. S. 122). Ebenso werden die Indulin + Eosin aufnehmenden oxyphilen Granulationen des Pferdes durch stärkeres Erhitzen rein eosinophil, die eosinophilen Zellen des Menschen erlangen durch stärkeres Erhitzen eine Affinität zu Eosin + Aurentia (s. a. Rieder[111b], Taf. IX Fig. 36). Die Eosin + Aurantia aufnehmenden Granulationen des Hundes werden durch intensives Erhitzen derart moderirt, dass sie rein aurantiophil werden. Jetzt ist der Höhepunkt der Oxyphilie erreicht und es tritt ein Umschlag, eine Inversion der Chromophilie ein; gleichzeitig nehmlich hat das Hb der Erythrocyten und Erythrocytoden seine Aurantiophilie eingebüsst und eine Affinität zu Indulin erlangt (s. Rieder a. a. O.), die bei noch stärkerem Erhitzen zu einer Saffranophilie wird (s. Pappenheim[97a] S. 89) und allmählich in eine ächte Basophilie übergeht, gleichsam als ob das Präparat mit Chromsalzen gebeizt gewesen wäre.

Hieraus ist ersichtlich, dass das Eiweiss der oxyphilen Granulationen dem Hb verwandt und in eine diesem ähnliche Modification überführbar ist; vielleicht ist es eine Art von Vorstufe, womit indess noch keineswegs gesagt ist, dass das Hb aus dem Eiweiss der oxyphilen Granulationen hervorgehen muss, bezw. letzteres in ersteres übergehen muss.

Dass die eosinophilen Granulationen ebenso wie das Hb thatsächlich aus Eiweiss bestehen, zeigte Weiss[146], dem es gelang, an ihnen die Furfurolreaction von Molisch und Udránsky, ferner die Cynnamylaldehyd-, Salicylaldehyd- und Vanillinreactionen nachzuweisen, welche nach Mikosch und Reichl Eiweissreactionen sind.

Dass aber die eosinophilen Granulationen, ebenso wie das Hb, „versteektes" Eisen besitzen, zeigte Barker[5] mit Hülfe der Methode Macallum's[77], während die neutrophilen Granulationen auf Grund von farbenanalytischen Untersuchungen nach Posner[102] und Lilienfeld[73a] aus eisenfreiem phosphorsaurem Nucleoalbumin bestehen sollen.

Der nun zwar naheliegende, aber meiner Meinung nach unnöthige und unberechtigte Schluss, dass das eosinophile Eiweiss zu dem Hb der Erythrocyten wird, bezw. letzteres sich allein nur aus diesem bildet, ist von Osler[95] und Bannwarth[4] gezogen worden. Ich glaube vielmehr, dass

die oxyphilen Granulationen, ebenso wie das Hb (s. o. S. 93) mit Hülfe des eisenhaltigen Nucleins der Zellkerne sich bildet, wofür in ähnlicher Weise auch Tettenhamer[137], Przwsky[105] und Sacharoff[115] eintreten.

Wir haben uns oben darüber verständigt, dass das Cytoplasma der basophilen Leukocyten mit Hülfe der specifischen Energie seines Kerns etwaig aufgenommenes Hämatogen und dergl. in Hb umzuwandeln scheint; ebenso sprechen des öfteren von mir bei Amphibien und Säugern in Milz und Knochenmark erhobene Befunde dafür, dass gewisse andere Leukocyten (Fibroblasten des Granulationsgewebes?), deren Art ich bis jetzt noch nicht sicher bestimmen konnte, in ihrem Zellleib aufgenommenes Hb natürlich ebenfalls mit Zuthun der specifischen Potenz ihres Kerns, in oxyphile Granula umwandelten und verarbeiten, so dass nicht die oxyphilen Granula in Hb, sondern das Hb in oxyphile Granula überzugehen scheint, und hierzu, ebenso wie bei der Fabrication von Hb, sowohl ein äusserer wie ein innerer, vom Kern ausgehender Antrieb nöthig zu sein scheint, die Granula also thatsächlich ursprünglich Producte nutritiver Stoffwechselvorgänge sind.

Ich glaubte nehmlich des öfteren gewisse Bilder so deuten zu müssen, dass besonders bei physiologisch durch Cytolyse zu Grunde gehenden Protophyten das diffundirende Hb von daneben liegenden Rundzellen endosmotisch aufgenommen zu werden und in Gestalt von oxyphilen Granulationen in der Sarcode abgeschieden zu werden scheint, da nur an der dicht dem zerfliessenden Protophyten anliegenden Seite ebenso wie das Hb sich färbende, Aurantia + Eosin aufnehmende Granula anzutreffen waren. Demnach scheint ebenso wie bei Erythrocyten ein zwiefacher Modus der Entstehung und Vermehrung angenommen werden zu müssen, einmal plastische Arterhaltung durch Theilung, und dann Neubildung aus bisher nicht oxyphil granulirten Zellen auf trophische Weise durch Zufuhr, Aufnahme, Assimilation und Verarbeitung von Hb-Derivat. Je nach der Todesart des rothen Blutkörperchens und je nach der zufällig dabei zugegen seienden Leukocytenart wird demnach die descriptive Morphologie verschiedene Bilder als Resultat und Combinationseffekt der Nekrobiose rother Blutkörperchen und Phagocytose weisser Zellen zu verzeichnen haben.

So werden gewisse farblose Zellen, die ganze nekrotische Erythrocytoden in sich aufnehmen, zu den bekannten blutkörperchenhaltigen Zellen von v. Gerlach, Langhans, Nasse, Quincke (s. Gulland[41b] und Kultschitzky[67a]), die sich in allen hämolytischen Organen finden, wie in der Leber (Gerlach, Schaffner), in der Milz (Köllicker, Ecker, Henle, Kusnetzow), im Knochenmark (Freiberg), in den Lymphdrüsen (Schumacher). Ferner sind beschrieben Zellen, die Hämatinschollen in sich tragen, sowie die sogenannten Melanocyten, die gelbes, braunes und schwarzes Pigment hämatischer Abstammung in ihrer Leibessubstanz führen und zu denen wohl auch die Herzfehlerzellen zu rechnen sind. Schliesslich erwähnt Schumacher[137] farblose Zellen, die dicht mit Hämatoidinkrystallen besetzt sind. Hierher scheinen mir nun auch die oxyphil granulirten Leukocyten gerechnet werden zu müssen. In Uebereinstimmung mit

Gabbi[30, 30a] und Freiberg[27] fand ich nehmlich, dass bei entmilzten Kaninchen die hämolytische Function der Milz auf das Knochenmark übergeht, und entsprechend hier sowohl Melanocyten, wie eosinophile Zellen in enormer Menge vermehrt sind. Der Prozess der Production von oxyphilen Eiweissgranulationen ist also der gleiche, wie der der Hb-Production; der verschiedene Effekt dieses Prozesses aber wird bedingt durch die differente und differenzirte Specificität der in Betracht kommenden Zellen, die sich ihrerseits wieder in der Verschiedenheit der Art bestimmenden, Art erhaltenden und daher innerhalb der Art stabilen Zellkerne, ihrem verschiedenen Chemismus und daher auch verschiedenem Functioniren ausdrückt. Hiermit stimmt auch recht gut überein, dass der elementare Bau der rothen Blutzelle ursprünglich ein granulärer ist (s. o. S. 96) und auch die zuerst im Embryo auftretenden Erythrocyten von den Autoren als granulirt beschrieben werden; dass andererseits in rundkernigen jungen, im Entstehen begriffenen, oxyphil granulirten Leukocyten die Granula so dicht angeordnet stehen, dass der Zellleib bei der grobkörnigen Metaform fast hyalin, bei der feinkörnigeren Protoform ähnlich zart chagrinirt, wie die entsprechenden Protophyten erscheint.

Ob die oxyphil granulirten Leukocyten in irgend welcher Beziehung stehen zu den oben erwähnten Zellen von Erb oder Schmidt-Semmer, ist nicht mit Bestimmtheit zu bejahen oder zu verneinen; indess glaube ich, dass man nach dem Auseinandergesetzten berechtigt sein darf, in dem Auftreten der oxyphilen Granulationen vielleicht eine Art von Heteromorphose oder atavistischer Hb-Regeneration zu sehen, die Granula selbst aber für eine Form von unfertigem, rudimentärem Hb anzusprechen.

Die Aufnahme des diffundirenden Hb aus cytolytisch degenerirenden Erythrocyten und die Verarbeitung desselben zu oxyphilen Granulationen ist aber wahrscheinlich nicht der Endzweck der Existenz dieser specifisch dazu befähigten Leukocytenart, sondern wohl nur das Mittel zur Verrichtung gewisser, allerdings noch unbekannter Functionen, wie ja auch die basophilen Leukocyten mit der Bereitung des Hb sich nur ein Werkzeug zur O-Bindung und Uebertragung hergestellt haben. Dass diese Function der oxyphilen Leukocyten ebenfalls eine mehr specifische sein wird und nicht in so allgemeinen Verrichtungen, wie das z. B. die Phagocytose ist, sich erschöpft — eosinophile Phagocten sind nehmlich von Schwarze[129] beschrieben worden — dürfte nicht von der Hand zu weisen sein; bis jetzt scheinen indess ihre Daseinsbedingungen noch nicht genügend erforscht zu sein: am bekanntesten ist ihre allgemeine Vermehrung bei Leukämie und ihr gehäuftes locales, also von granulirenden, bindegewebigen Stromazellen sich ableitendes Vorkommen bei gewissen Dermatosen, Portiocarcinom, Tripper, einzelnen Respirationskrankheiten, Asthma, Nasenpolyp u. s. w.

Gerade ihr Vorkommen bei Leukämie und den erwähnten Respirationserkrankungen erscheint vorragend geeignet, einen Beweis für die Specifität der oxyphilen Zellkerne zu erbringen.

Gleichzeitig mit ihrer heteronomen Vermehrung bei erwähnten Krank-

heiten fiel nehmlich das Auftreten der sogenannten Charcot-Leyden'schen Krystalle auf, so dass der Schluss durchaus berechtigt erscheint, beide Bildungen mit einander in genetischen Connex zu setzen, da bis jetzt wenigstens ein Tertium fehlt, als dessen coordinirte simultane Coeffekte, Eosinophilie und Krystallbildung anzusehen wären (s. Meissen[83]). Diese Krystalle nun, die von Charcot, Robin, Zenker, Neumann und Eberth in Milz und Knochenmark leukämischer Leichen, sowie im nicht frischen leukämischen Blute beschrieben, von v. Leyden und Zenker im Asthmasputum, von Förster, Friedreich und Hartwig im Sputum bei chronischer Bronchitis gefunden worden sind, bestehen nach Schreiner, der sie auch in der Spermaflüssigkeit fand, aus Sperminphosphat. Nun ist aber nach Ladenburg das Spermin nichts Anderes als Diäthylendiamin, d. h. eine Base, die mit den Ptomainen ähnlich verwandt ist, wie die Kreatin- und Xanthinbasen mit den Leucomainen. Es ist daher nicht unwahrscheinlich, wofür auch die Form der Verbindung mit Phosphorsäure spricht, dass die Charcot-Leyden'schen Krystalle von den Kernen der eosinophilen Zellen abstammen, indem das Spermin oder eine Vorstufe desselben, wie die gewöhnlichen Xanthinbasen, dort einen Bestandtheil der specifischen Nucleinsäure bildet, der dann bei der regressiven Metamorphose (Fäulniss?) frei wird. Solche, wie das Spermin mehr specifischen, nicht in allen Kernen vorkommenden Nucleinbasen giebt es mehrere, z. B. das Plasmatin im Ochsenblut, das Plasmin der Hefe, Karnin der Muskeln, Miescher's Protamin im Lachssperma, sowie bei Pflanzen Coffein, Theobromin, Theophyllin, Vernin u. s. w. (über Adenin, Thymin und Cytosin im Leukonuclein s. o. S. 94). Interessant ist, dass dieses Spermin, Diäthylendiamin, Athylenimin oder Piperazin der bei der Leukämie vermehrten eosinophilen Zellen hervorragend harnsäurelösende Eigenschaften hat, während die Kernbasen der bei der Leukämie ebenfalls vermehrten anderen Leukocyten bekanntlich in Harnsäure übergehen. [Bei der Gicht und harnsauren Diathese hat Neusser[91] bei allen Leukocyten gewisse basophile Körnchen in der Umgebung des Kerns gesehen.]

Bei gewissen Thieren (Schaf, Ratte, Maus; s. a. Fig. 10, 11, 20, 21) sind die Kerne der eosinophilen Zellen, sowohl die jungen runden, als auch die gealterten polymorphen, häufig besonders arm an Chromatin, so dass dieser Chromatinmangel mit dem Alter nichts zu thun zu haben scheint; derselbe dürfte vielleicht als Ausdruck schwacher Fortpflanzungsfähigkeit und generativer Erschöpfung zu deuten sein. Ursache dieser Nucleinarmuth, die sich in gleicher Weise auch bei basophilen Mastzellen findet, scheint der Uebergang von Kernbestandtheilen in die oxyphilen Granula bei der Bildung dieser zu sein. Sich theilende eosinophile Zellen und Mastzellen haben stets sich stark färbende Kerne.

Auch in diesem Fall sehen wir wieder, wie infantile und involutive Gebilde gleiche Erscheinungsform darbieten können, nehmlich Chromatinarmuth: dieselbe ist nicht schlechthin mit Pfitzner ein Ausdruck der Jugendlichkeit, sondern kommt bekanntlich auch degenerativ in Form von

Karyolyse und bei Unna's „sauren" Kernen vor; unreife und erschöpfte Elemente sind in gleicher Weise zeugungsunfähig. Nach Kossel ist nehmlich die physiologische Function des Nucleins in einer Production neuen organischen Materials zu suchen. Während z. B. das embryonale Gehirn sehr reich an Nuclein ist, ist das ausgebildete Gehirn trotz seines Zellenreichthums hieran ziemlich arm, und während im embryonalen Leben lebhafte Zellproliferation statt hat, findet im ausgewachsenen Gehirn, wo die Ganglienzelle für ihre specifische Function ausgebildet ist, bekanntlich keine Neubildung und Ersatz mehr statt. (Vergl. auch über Karyorrhexis degenerirender Ganglienzellen bei Vas[143] und Hodge[45]).

Obwohl die an den Begriffsinhalt eines rothen Blutkörperchens geknüpfte Vorstellung vor Allem das Vorhandensein von Hb erheischt, so müssen wir doch wohl oder übel andere, allein den Erythrocyten eigenthümliche Merkmale aufzufinden suchen, da, wie wir gesehen haben, das Vorhandensein geringster Spuren von Hb in Folge der Unzulänglichkeit unserer technischer Hülfsmittel im Einzelfall vorläufig nicht mit genügender Genauigkeit festgestellt werden kann.

Hoffentlich wird es nicht als Willkür ausgelegt werden, wenn wir im Kerntypus ein geeignetes Gattungsmerkmal zur Unterscheidung der Erythrocyten von den Leukocyten zu finden erwarten, ist doch die Anordnung des Chromatins, zumal in ruhenden jungen Kernen, in jeder histologischen Gattung eine typisch stabile, so dass die Folgerung berechtigt erscheint, dass Zellen mit isotypen Kernen derselben Gattung zugehören. Da nun verschiedene Zellgattungen verschiedene Kerntypen aufweisen, werden wir auch an den Verschiedenheiten dieses Typus die verschiedenen Gattungen auseinander halten können. Sonach ist es wieder der Kern, der in letzter Hinsicht dasjenige Element ist, dem die Zelle ihr typisches Gepräge, den Stempel ihres histologischen Werthes verdankt. Der Kern ist, sagt Nissl, der Index der Zellgattung.

Ich behaupte nun, dass alle Zellen in unseren Präparaten, deren Kerne völlig homolog denen in ausgeprägten, Hb führenden, natürlich jungen Erythrocyten sind, ebenfalls zu den Erythrocyten zu rechnen sind, auch wenn in ihrer Sarcode das Hb wegen seiner geringen Menge noch nicht mittelst Färbung

sicher nachweisbar erscheint. Zu dieser Annahme fühle ich mich um so mehr berechtigt, als ich in meinen Präparaten nie Zellen gefunden habe, deren Kerne leukocytischen Typus aufwiesen, deren Cytoplasma aber Hb führte (s. oben S. 118), wo Jawein wahrscheinlich in Leukocyten und Erythrocyten nur gleichen amblychromatischen Charakter gesehen haben dürfte. Unter dieser Voraussetzung erscheinen meine Erythrocyten mit noch nicht nachweisbarem Hb identisch mit Löwit's farblosen „Leukoblasten", nur dass auch seine „Erythroblasten" zum Theil wenigstens zu unseren Erythrocyten gehören, da solche Chromatinanordnungen, wie er für letztere angegeben hat, auch sicher bei unseren Hb-führenden Erythrocyten vorkommen (s. oben S. 103), so dass seine Leukoblasten vielleicht ausgelaugte Erythrocyten sein könnten. Wie wir sehen werden, weichen die von uns gefundenen morphologischen Differenzen in der typischen Chromatinanordnung bei jungen Erythrocyten und jungen Leukocyten ziemlich erheblich von den von Löwit aufgestellten ab.

Aber wenn doch junge basophile Leukocyten und junge Erythrocyten, die in genetischem Connex stehen sollen, gänzlich verschiedene Kerntypen aufweisen, seien es nun die von Löwit beschriebenen oder andere, dann hätte ja Löwit Recht, trotz aller theoretischer Erwägungen einen solchen Connex in Abrede zu stellen, um so mehr, als Zellen mit Leukocytenkern und Hb-führendem Cytoplasma als Uebergangsformen nicht vorkommen. Dem ist nur entgegenzuhalten, dass Zellen mit noch nicht nachweisbarem Hb vorkommen, zwar nicht allzuhäufig wegen der wahrscheinlich nur kurzen Dauer der Uebergangsphase und der geringen Wahrscheinlichkeit der Fixation gerade in dem betreffenden Moment, bei denen aber im Grossen und Ganzen das Kernchromatin bereits den Typus Erythrocytenanordnung aufweist, während im Einzelnen noch den Leukocytenkernen zukommende Eigenthümlichkeiten fortbestehen (s. unten S. 150). Ob diese Zellen noch Hb-frei oder schon Hb-arm sind, oder ein noch unbekanntes gelöstes Hämoglobinogen diffus vertheilt in ihrem Zellleib besitzen, lässt sich bis jetzt leider nicht entscheiden, weshalb wir vorläufig annehmen müssen auf Grund des obenerwähnten Fehlens von Hb-führenden Leukocyten, dass die Kernumwandlung der Veränderung im Zellleib vorausgeht, d. h. dass

die Bedingungen zur Hb-Bildung erst durch gewisse voranzugehende Kernveränderungen gegeben werden können, dass also erst der in Folge eines unbestimmten nisus formativus zum Erythrocytenkern differenzirte Leukocytenkern seinen idioplastischen Einfluss auf die Hb-Bildung geltend machen kann.

Wir wenden uns jetzt zur morphologischen Beschreibung der in den Kernen fundirten Gattungstypen und beginnen mit den zu diesem Zweck angewandten Kernfärbungen.

Hämatoxylin überfärbt die Kerne ungemein leicht, so dass gerade die für uns wichtigen Struktureinzelheiten verwischt werden; insbesondere nehmen die Erythrocyten den Farbstoff begieriger auf als die Leukocyten, die Metaphyten zeigen dunklere Kerne als die Protophyten, und speciell die pyknotischen Metaphytenkerne erscheinen mit Farbstoff geradezu gemästet. Entfärbt oder differenzirt man ein solches Präparat oder färbt man mit verdünnten Lösungen, so kann man zwar an älteren Kernen wieder Struktureinzelheiten wahrnehmen, aber gerade die in Rede stehenden jungen Kerne besonders der Protoformen haben dann entweder zu viel oder auch allen Farbstoff abgegeben, oder zu wenig verdünnten Farbstoff aufgenommen, so dass wiederum keine ausreichenden Strukturbilder erhalten werden, und man mehrere verschieden gefärbte Präparate combiniren müsste, was wegen des Einschleichens zu vieler unberechenbarer Fehlerquellen am besten zu vermeiden ist. Gerade wegen der eigenartigen schwachen Farbstoffaufnahme der Protokerne empfiehlt sich das sonst so vorzügliche Färben mit verdünnten Lösungen nicht, und wir mussten deshalb einen Farbstoff zu ermitteln suchen, der in concentrirten Lösungen nicht überfärbt. Dabei fanden wir, dass das leichte Ueberfärben mit dem Hämatoxylin alle blau-violetten Farbstoffe, also auch die verschiedenen Anilinfarben, wie Hexamethylviolett, Rosanilinviolett, Thionin u. s. w. gemein haben.

Ganz das entgegengesetzte Verhalten und dem entsprechende Mängel zeigten die linksspectralen Farben, besonders die gelbbraunen, gelbrothen und gelbgrünen, wie Auramin, Chrysoidin, Vesuvin, Saffranin, Carmin, Brasilin, Methylgrün: selbst mit den concentrirtesten Lösungen tritt keine Ueberfärbung ein und insbesondere bei den nucleinarmen jungen

Protokernen tritt, selbst wenn Ueberfixation sicher ausgeschlossen ist, die Struktur wegen der grossen Transparenz der lasirenden Farbstoffe nicht genügend hervor. Etwas besser gestaltete sich die Anwendung des bräunlich-rothen Orcein (hergestellt nach Angabe des Ehrlich'schen Hämatoxylin), des bläulich-rothen Fuchsin, des röthlich-violetten Alauncarmin und des blaugrünen Jodgrüns.

Relativ die besten Kernbilder erzielt man noch mit Ausnahme von Victoriablau, welches sich wie die Pararosanilinviolette verhält, mit blauen Farbstoffen wie Toluidinblau, Unna's polychromen Blau, Methylenblau u. s. w. Mit mässig concentrirten wässrigen Lösungen dieser Farbstoffe werden einerseits die Strukturen der Leukocyten- und Protophytenkerne hinreichend prägnant anschaulich gemacht, andererseits die der jungen Metaphytenkerne nicht überfärbt.

Leider aber haben diese in sich neutralen basischen Farben die oben hervorgehobene Eigenschaft, mit einer in ihnen enthaltenen Componente sonst oxyphiles Eiweiss wie Hb mitzufärben, eine Nebenwirkung, die recht unerwünscht ist, da nun auch die Kernlücken, sei es, dass sie aus Oxychromatin bestehen, sei es, dass sie durchschimmerndes Hb vorstellen, einen bläulichen Ton annehmen, so dass das Basichromatin doch noch immer nicht so recht distinct von dem Grunde sich abhebt. Weder Methylenblau+Essigsäure noch Löffler's Methylenblau waren ganz frei von diesem Uebelstand.

Es gelingt jedoch, alle Vorzüge der blauen Farben ohne ihre Nachtheile zu erzielen mittelst Combination und Addition zweier transparenter Farben*).

Ueber die Vertheilung des Nucleins in den verschiedenen Kernen.

So viel wir bis jetzt aus der Färbung mit nur einem Farbstoff, dem Methylenblau ersehen, nehmen gewisse Kerne weniger Farbstoff auf als andere,

*) Eine so detaillirte Hervorhebung des Technischen erwies sich als nothwendig, da man bei einer Angelegenheit, bei der alles vom Kernbau abhängt, diesen so präcise wie möglich zur Anschauung zu bringen streben muss. Bei Präparaten, in denen sich die verschiedenen Kerne verschieden gegenüber Fixation und Färbung verhalten, kann aber dieses Ziel nur durch Ausnutzung selbst der geringsten irgendwie sich bietenden Vortheile einigermaassen erreicht werden.

sind mit Farbstoff schon längst gesättigt, wenn andere noch zu weiterer Imbibition fähig sind. Da nun die Farbstoffaufnahme vom Nucleingehalt abhängig ist, kann man ganz allgemein wohl sagen, dass die schwächer sich färbenden Kerne weniger Nuclein als die stärker gefärbten enthalten. Es färben sich nun aber schwächer sowohl bei Leukocyten wie bei Erythrocyten, bei Protozellen wie bei Metazellen, erstens alle jugendlichen Kerne im Verhältniss zu gealterten, zweitens bei Leukocyten wie bei Erythrocyten die Protokerne im Verhältniss zu den Metakernen, drittens alle Leukocytenkerne schlechthin im Vergleich mit den Kernen der Erythrocyten. Ausgenommen erscheinen die Leukocyten solcher Organe, wie Lymphdrüsen und Thymus (s. Fig. 22, 53), in denen keine postembryonale Hb-Bildung mehr stattfindet, dafür aber um so lebhaftere Leukocytenproliferation. Hier erscheinen die Parenchymzellen nicht mehr so universal und omnipotent wie in Milz und Knochenmark, sie haben verschiedene Functionen aufgegeben und dafür mehr specifische ausgebildet. Es stimmt dies Ergebniss mit der Auffassung Pfitzner's, dass je tiefer irgendwie genetisch eine Zelle steht, desto, ganz allgemein gesagt, schwächer färbbar und nucleinarm ihr Kern ist. Im Einzelnen aber dürfte nun diese „Nucleinarmuth" wohl noch etwas näher zu präcisiren sein, maassen auch die „schwache Färbung" je nach Helligkeit und Sättigung verschiedener Auslegung fähig ist; ja selbst der Farbenton kann den Begriff der „schärferen" Färbung beeinflussen, insofern er selbst ein hellerer oder dunklerer, mehr links- oder rechtsspectraler sein kann, wie denn mit Toluidinblau die Kerne der Leukocyten eine Spur in's helle Röthliche, die der Erythrocyten in's dunkle Grünliche spielen. Wir finden nun, dass bei beiden Zellgattungen, Leuko- und Erythrocyten, der grünlich-blaue oder röthlich-blaue Farbenton constant ist, indess führen ihn bei beiden die Kerne der Protoart in hellere Schattirung als in der Metaart und erscheinen in jeder Art wiederum, in der die Helligkeit eines bestimmten Farbentons constant ist, die jungen Kerne weniger gesättigt als die alten.

Um mit letzterem Punkt, dem Unterschied zwischen jungen und alten Kernen zu beginnen, so enthalten junge Kerne relativ wenige, einzeln stehende Chromatinpartikel; bei pyknotischen Kernen sind diese in grosser Menge dicht zusammen gerückt. **Im Durchschnitt enthalten also junge Kerne absolut weniger Nuclein als alte Kerne; sie sind oligochromatisch im Verhältniss zu alten Kernen.** Zur Erklärung der matten und schweren Färbbarkeit, „Dyschromophilie" der amblychromatischen Proto- und „Euchromophilie" der trachychromatischen Metakerne vergleichen wir einen pyknotischen Protophytenkern mit einem jugendlichen gleichgrossen Metaphytenkern: ersterer erscheint gesättigt hellgrünblau letzterer verwaschen wässrig dunkelblaugrün, d. h. ersterer erscheint hellerleuchtender als letzterer. Nun hat unser pyknotischer Protophytenkern absolut mehr Chromatinpartikel als ein jugendlicher Protophytenkern, ein jugendlicher Protophytenkern aber gleich viel, wenn auch breitere und grössere Chromatinpartikel wie unser im Vergleich stehende junge Metaphytenkern; folglich hat auch der hellgefärbte alte Protophytenkern

mehr Chromatinpartikel als der ungesättigte dunkle Metaphytenkern. Also kann nur in der Grösse und Breite der Chromatinpartikel die Ursache davon liegen, dass die Protophytenkerne sich heller färben als die entsprechend jungen oder alten Metaphytenkerne, bezw. dass sie trotz gleicher Anzahl von Chromatinpartikeln weniger Farbstoff aufnehmen.

Nehmen wir nun unsere bei der Fixation (s. oben S. 123) gewonnenen Resultate hinzu, dass nehmlich das „unreife" Nuclein der Protokerne durch sich zur Färbung mit basischen Farben inactiv verhaltendes Eiweiss verdünnt ist, so können wir sagen: **im Durchschnitt enthalten Protokerne absolut eben so viel, relativ weniger Nuclein als Metakerne von entsprechendem Altersstadium, sind im Verhältniss zu Metakernen hypochromatisch.**

Diese beiden für den Durchschnitt aufgestellten Sätze über den absoluten Nucleingehalt sind im Einzelnen jedoch noch zu modificiren durch Berücksichtigung des Factors der Kerngrösse, der in folgenden zwei Sätzen zum Ausdruck kommt:

In einer und derselben Zellart, z. B. Metaphyten, haben von Kernen gleichen Alters die grösseren relativ eben so viel, absolut mehr Nuclein als die kleineren; und: in ein und derselben Zellart (z. B. Metaphyten) haben von Kernen gleicher Grösse die älteren absolut und relativ mehr Nuclein als die jüngeren.

Bekanntlich sind es nun die jugendlichen Kerne, die im Verhältniss zum Zellleib relativ gross sind, während die pyknotischen Kerne relativ klein sind, bezw. der Leib alter ausgewachsener Zellen im Verhältniss zum Kern relativ gross ist; demnach sehen wir, dass nur unter gewissen Voraussetzungen der Satz von Landwehr[70] Gültigkeit hat, dass ein Organ um so mehr Nuclein liefert, je grösser sein Reichthum an Zellen ist, deren Zellleib relativ klein zum Kern erscheint, wie dies in lymphoiden Organen der Fall ist.

Man könnte nun meinen, dass die „schwache" Färbung der genetisch tiefer stehenden Zellkerne nun doch nicht bloss auf quantitative Differenzen des Nucleinvorraths beruht, sondern dass auch Differenzen der Qualität dabei eine Rolle spielen, so dass das schwächer basophile Nuclein specifisch anders geartet wäre als das starke Affinität äussernde. Um dieser Frage näher zu treten, empfiehlt es sich, die Resultate der unterbrochenen Färbung, der Entfärbung und der summativen Färbung zu betrachten; wenn nehmlich die „schwache" Färbung auf specifisch geringer Affinität zu basischen Farben beruht, dann muss sie identisch sein mit „schwerer Färbung" und „leichter Entfärbung".

Es ergiebt sich nun Folgendes:

Wird das Präparat einen Augenblick in mässig verdünnte Methylenblaulösung gehalten und sofort abgespült, so erscheinen schwach gefärbt sämmtliche Leukocytenkerne und alle jungen Erythrocytenkerne sowohl der Proto- wie der Metaart. Die pyknotischen Erythrocytenkerne sind ungefärbt geblieben; die jungen Protokerne erscheinen eher gefärbt als die jungen Metakerne.

Wird ein völlig gefärbtes Methylenblaupräparat in schwach angesäuertem 60procentigem Alkohol entfärbt, so behalten die pyknotischen Erythrocytenkerne am längsten den Farbstoff, da sie so viel davon aufgenommen haben, dass sie noch lange nicht entfärbt sind, wenn die jugendlichen Kerne bereits längst allen Farbstoff abgegeben haben; die jungen Protokerne scheinen zuerst allen Farbstoff zu verlieren.

Drittens nehmen, wie wir weiter unten sehen werden, bei der summativen Färbung mit zwei Farben auch die genetisch tiefer stehenden Kerne beide Farben auf.

Ich glaube nun, dass diese Resultate höchstens geeignet sein können, einen Schluss auf die physikalisch-mechanische Strukturanordnung der Chromatinpartikel bei jugendlichen und alten Kernen zuzulassen.

Vier Fälle sind theoretisch möglich:

1. Leichte Färbung — schwere Entfärbung (Chromosomen, basophile (γ) Mastzellengranula).
2. Schwere Färbung — leichte Entfärbung (überfixirte Kerne und Cytoplasma mit basischen Farben).
3. Schwere Färbung — schwere Entfärbung (pyknotische Kerne, Sporen, Tuberkelbacillen).
4. Leichte Färbung — leichte Entfärbung (jugendliche Kerne).

Physikalisch gedacht ist der Vorgang der Färbung ein ähnlicher, wie die Zustandsänderung eines Körpers unter der Einwirkung einer Kraft, aber je nach dem Widerstand des Körpers ist entweder die Einwirkung oder die Nachwirkung der Kraft hauptsächlich beeinflusst. Besteht der Widerstand in Verhältnissen der Cohäsion, bezw. der Elasticität, dann macht er sich hauptsächlich auf die Nachwirkung der Kraft geltend, d. h. auf die dauernde oder vorübergehende Zustandsänderung durch dieselbe, oder die schwerere oder leichtere Elimination des die Kraft ausübenden zur Einwirkung gelangten Fremdkörpers. Es besteht ein Missverhältniss zwischen Kraftausübung und Kraftwirkung, Grösse des Irritans und Nachhaltigkeit der Irritatio. Unter diesen Gesichtspunkt fallen auch unsere No. 1 und 2. Hier walten dieselben Verhältnisse wie bei der Deformation und Reformation von Wachs und Stahl, des Eintreibens und der Entfernung eines widerhakigen Pfeils in einen Körper, oder eines breitbasigen Pfropfens in den Hals einer kohlensäurehaltigen Flasche; es sind dieselben Verhältnisse wie bei ächter electiver Attractions-Affinität (Idiosynkrasie, Prädisposition) und Repulsion (Immunität).

Beruht aber der Widerstand auf dem Molekulargewicht, bezw. der Dichte, die sich der einwirkenden Kraft entgegensetzt, dann besteht Parallelität zwischen der Grösse der aufgewandten Kraft und der gesetzten Zustandsänderung, wie bei No. 3 und 4. Hier liegen dieselben Verhältnisse vor, wie bei Herstellung eines Stahl- oder Eisenmagneten und der Dauer des Magnetismus, des Anheizens eines Kachel- oder Eisenofens und der Dauer der erzeugten Wärme, wie beim Hinein- und Hinausschlüpfen durch einen dichten oder weiten Zaun. Speciell auf unseren Fall 3 und 4 passen nun

die Gesetze der Permeabilität und Filtration von Flüssigkeiten, die entsprechende Schlüsse auf die Dichtigkeit des Gefüges jugendlicher und pyknotischer Kerne gestatten. Wir wissen nehmlich, dass die Permeabilität der IV. Potenz des Porendurchmessers proportional ist, also um so kleiner ist, je kleiner die Porosität (Porenweite) und Korngrösse ist. Wir wissen ferner, dass auch die Filtration gelöster Stoffe, sowie die Wasserretention und ächte Wassercapacität um so grösser ist, je grösser das Porenvolumen (Oberfläche) und je kleiner die Porosität und Korngrösse ist. Dies ergiebt im Vergleich mit den Resultaten der abgebrochenen Färbung und theilweisen Entfärbung, dass die pyknotischen Kerne kleinere Porosität als die jugendlichen, die Metakerne kleinere Nucleinmikrosomen (Korngrösse) als die Protokerne besitzen. Demnach haben z. B. pyknotische Protophytenkerne viel dichtstehende aber grosse, jugendliche Metaphytenkerne, wenig locker stehende, aber kleine Nucleinmikrosomen.

Aus Vorstehendem ergiebt sich folgender Unterschied zwischen geringfügiger und blasser Färbung. Die Stärke der Färbung ist in eine Function des Alters, proportional dem Nucleinvorrath, also umgekehrt proportional, reciprok, der Menge des „Kernsaftes". Die matte Färbung = „Dyschromophilie" (s. oben S. 145) ist Emblem und Symptom des Protocharakters und geht parallel der Menge der in den Chromatinmikrosomen dem Nuclein beigesellten, nicht ausgesprochen basophilen Eiweisses.

Wir hatten gesehen, dass sowohl die grünen, wie die rothen Farbstoffe einzeln angewandt, zu transparent sind, als dass man bei den „nucleinarmen" und „schlecht" sich färbenden, also speciell z. B. jugendlichen Proto-Kernen alle Struktureinzelheiten mit genügender Deutlichkeit wahrzunehmen im Stande wäre*): durch Combination aber eines rothen und eines grünen Farbstoffes erhält man ganz ausgezeichnete Kernbilder in blauer oder violettrother Nüance ohne die Nebenwirkung der blauen und die Pastosität der violetten Farbstoffe. Ich versuchte nun folgende Combinationen: das gelblich-rothe Phenosaffranin und das bläulich-grüne Jodgrün; das bläulich-rothe Carmalaun und das bläulich-grüne Jodgrün; das gelblich-rothe Phenosaffranin und das gelblich-grüne Methylgrün; das bläulich-rothe Carmalaun und das gelblich-grüne Methylgrün. Die schönsten Bilder geben die Combinationen eines gelblichen und eines bläulichen Farbstoffes, also Phenosaffranin+Jodgrün und Carmalaun+Methylgrün; aus Bequemlichkeitsgründen wandte ich definitiv aber nur die beiden Methylgrüncombinationen an, weil letzterer Farbstoff bereits gemischt

*) Auch Justi (dieses Archiv Bd. 150) ersetzte deshalb das Methylgrün im Triacid durch Black-Blue.

mit den zur Färbung des Cytoplasma und Hb nothwendigen sauren Farben, Orange-G und Rubin-S, in Gestalt der verschiedenen sogen. neutrophilen Mischungen erhältlich ist. Von diesen verschiedenen, Methylgrün führenden, neutrophilen Mischungen erwies sich bei der Färbung von Abstrichen lymphoider Organe, bei denen die Zahl der Hb-freien Elemente die der Hb-führenden überwiegt, am geeignetsten das von Rosin zur Färbung von Celloidinschnitten des Nervensystems angegebene Gemisch, bei dem, im Gegensatz zum Biondi-Heidenhain-Gemisch, das Rubin-S in relativ viel grösserer Menge zur Anwendung kommt als das Orange-G. Es wurde nun successive in der Weise gefärbt, dass zuerst der rothe Farbstoff, dann das Methylgrün enthaltende Gemisch zur Einwirkung kam, und zwar gestalteten sich die Kernbilder am deutlichsten, wenn man die dunkleren Farben etwas prävaliren lässt, derart, dass man entweder zuerst längere Zeit mit concentrirter wässriger Carmalaunlösung vorfärbt und darauf das Methylgrüngemisch nur kürzere Zeit einwirken lässt, oder dass man mit verdünnter wässriger Phenosaffranin kürzere Zeit vorfärbt und dann etwas längere Zeit mit dem Methylgrüngemisch nachfärbt; in letzterem Falle werden pyknotische Kerne in Folge ihrer Saffranophilie fast rothbraun (Hermann)*). Die ganze Manipulation beschränkt sich demnach auf folgende Tempi:

1) Färbung mit dem rothen Farbstoff. 2) Abspülen in Wasser. 3) Färbung mit Rosin-Lösung II. 4) Abspülen in Wasser. 5) Trocknen. 6) Einbetten.

Vergleichen wir nunmehr in einem so hergestellten Präparat einen zweifellos Hb-führenden jungen Erythrocyten mit einem mit nichts Anderem zu verwechselnden jungen Leukocyten etwa aus den nicht mehr Hb-bildenden Organen des Thymus und Lymphdrüsen, wo die Struktur auch besonders deutlich ist (s. Fig. 23, 28, 44, 53, 56 einerseits, 6, 17, 36, 50, 74 andererseits): wir finden dann, dass in beiden Zellen das Chromatin netzartig angeordnet ist (Flemming); während aber im Leukocyten (Schema a) ein dichtes, nach allen Richtungen vielfach sich durchflechtendes Gewirr lockerer, uud bogig geschwungener,

*) Bei Färbung mit Toluidinblau fand ich, dass junge Kerne viol-' Thionin, dass sie blau werden.

Fäden und Bänder vorliegt, die viele enge unregelmässig gestaltete Lücken zwischen sich lassen (s. a. Rieder[111b] Taf. V Fig. 20, Taf. VI Fig. 23 und 24, Taf. XI Fig. 44), präsentiren sich die Erythrocytenkerne (b) als ein geordnetes Gitter- oder Maschenwerk, dessen wenige breite, aber geradlinige Balken von der Kernwand breitbasig entspringen und radiär in die Gegend des Centrums verlaufen, auf welchem Wege sie, von einigen wenigen, tangential, bezw. parallel der Kernwand verlaufenden, queren Verbindungsbalken gekreuzt werden, so dass auch nur wenige, aber breite, geradrandige und bis an die Kernwand reichende Lücken zwischen ihnen bleiben; ebenso wie die Ursprungspunkte an der Kernmembran sind die Kreuzungspunkte mit den Querbalken und das Centrum klumpig verdickt. Es ist das Kernnetz der Erythrocyten demnach nicht mit den rechtwinklig angeordneten Maschenwerken eines Fischnetzes oder Ballschlägers zu vergleichen, bei denen senkrecht und wagerecht verlaufende Maschen gleich sind, sondern eher mit einem centrirten Spinngewebe*). Man möchte versucht sein, anzunehmen, in der Regellosigkeit des Chromatins der Leukocyten einen Ausdruck der niedrigen Entwickelung, der Universalität zu erblicken, das bei der Differenzirung zu Erythrocyten (oder Fibroblasten s. o. S. 103) von einem gewissen ordnenden und richtenden Zug ergriffen wird. In der S. 142 erwähnten Uebergangsphase finden wir Kernformen bei denen im Grossen und Ganzen bereits der Eindruck eines Erythrocytenkerns hervorgerufen wird in Folge der geregelten straffen Anordnung und des zum Theil schon breitbasigen Aufsitzens auf der Kernmembran, bei denen aber noch kein Zusammenfliessen der Radien in einem Centrum statthat und bei denen die Radien vor Allem noch durch relativ viele Verbindungsbrücken in viele kurze, noch nicht ganz geradlinige Abschnitte zerlegt erscheinen (s. Fig. 73) so dass viele kleine Lücken gebildet werden.



*) Schema b combinirt aus den wesentlichen Merkmalen der regelmässig radiären Kerne ausgesprochener junger Erythrocyten (Fig. 17 und 36) und der noch nicht fertige „Uebergangsbilder“ (Fig. 73).

Ueber das Oxychromatin der Kerne.

Was die „oxychromatischen" Kernlücken der Erythrocyten anbetrifft, so zeigen sie bei gelungener Kernfärbung stets dieselbe Farbe wie das Cytoplasma, erscheinen also entweder bei grossem Hb-Gehalt stark mit Orange gefärbt, oder zeigen vorwiegend röthlichen Ton bei überwiegendem Vorhandensein von protoplasmatischem Eiweiss. Manche Autoren haben dieselben für Kerngranula, andere sogar für Nucleolen gehalten. Ich glaube, dass der Raum zwischen dem Chromatin von Karyolinin ausgefüllt ist, dass aber dasjenige, was man bei einem auf unsere Weise gewöhnlich gefärbten Präparat sieht, doch kein Hb ist. Zum Beweis versuchte ich noch folgende Färbung, die zugleich Aufschluss geben sollte über das Vorhandensein von Nucleolen in den Kernen der Leukocyten und Erythrocyten, beziehungsweise darüber, ob die centrale Chromatinanhäufung in den Erythrocyten einen Nucleolus enthielte[1]). Das fixirte Deckglaspräparat wird längere Zeit gefärbt in einer heissen Lösung von S-Rubin- (alkohol. Lösung) Anilinwasser, dann entfärbt in absolutem Alkohol, dem reichlich Orange-G zugesetzt ist, bis kein rother Farbstoff mehr abgegeben wird, darauf Nachfärbung in wässriger Methylgrünlösung. Während auf diese Weise in den parenchymatösen Drüsenzellen der embryonalen Leber stets ein deutlicher centraler, rothgefärbter Nucleolus nachweisbar war, gelang es mir weder in Leukocyten, noch in Erythrocyten solche zur Darstellung zu bringen; dagegen zeigten die Erythrocyten nunmehr statt der eckigen gelben bei jungen Individuen viele, bei alten wenige, leuchtend roth gefärbte Interfilarlücken, während das Cytoplasma rein gelben Farbenton angenommen hat. Nicht so schön demonstrativ aber eben so gut instructiv ist der Erfolg mit einer einfachen Doppelfärbung von Methylgrün Bordeaux-R, wobei das Hb fast ungefärbt bleibt.

Ich resumire unsere Ergebnisse in folgenden Thesen:

1) Bei geeigneter Fixirung und distincter Färbung sind Leukocyten- und Erythrocytenkerne stets mit Sicherheit zu unterscheiden. 2) Hb-führende Zellen mit Leukocytenkernen kommen nicht vor, anscheinend Hb-freie Zellen mit Erythrocytenkernen sind bereits als Erythrocyten zu bewerthen. 3) Bei der postulirten Umwandlung der basophilen Leukocyten in Erythrocyten gehen die Kernveränderungen den Veränderungen im Cytoplasma voraus. 4) Mit der Ortsveränderung des Chromatins, Chromatokinese, geht auch eine qualitative Veränderung parallel, welche idioblastisch Hb-erzeugend auf das Cystoplasma einwirkt. 5) Den

[1]) Die Fibroblasten in Justi's Arbeit (a. a. O.) enthalten bei der Färbung in Schnittpräparaten mit modificirtem Triacid einen rothen Nucleolus.

beiden Arten rother Blutzellen (Erythroprotocyten und Erythrometacyten) entsprechen ebenfalls zwei Arten weisser Zellen (Leukoprotocyten und Leukometacyten). 6) Sowohl in farblosen lymphoiden wie rothen Blutzellen fehlen eigentliche ächte Nucleolen. 7) Die Substanz der oxyphilen Granulationen ist als ein rudimentäres Analogon des Hb zu erachten, welches sich aus einer Rückbildungsform dieses mit Hülfe des Kerns immer wieder erneut.

Die jüngst erschienenen Arbeiten von Marwedel (Ziegler's Beitr. XXII. Habilitationsschrift) und Masslow (Archiv für mikr. Anat. Bd. LI) sind mir erst kurz vor der Correctur zugegangen, so dass ich dieselben leider nicht mehr berücksichtigen konnte. Erstere gelangt zu ähnlichen Resultaten über die Bedeutung der eosinophilen Granulationen, letztere zu gleichen über die Unterschiede der Leukocyten- und Erythrocytenkerne. Daher ist auch jetzt Masslow's Polemik gegen mich (a. a. O. S. 120) gegenstandslos geworden, da ich aufgehört habe, in den regulären „Radkernen" Formen des Karyorrhexis zu erblicken, was ich auch seinerzeit nur unter Vorbehalt gethan habe, indem ich die regulären Kerne nicht ohne Grund gesondert von den irregulären abgebildet habe (s. meine Inaug.-Dissert. und dieses Archiv Bd. 143. Taf. II D und Taf. III B). Dagegen stehe ich auch jetzt noch auf dem Standpunkt, dass die Pyknose nicht unbedingt der Karyorrhexis voraufgehen muss, sondern dass auch junge Erythrocyten zu Erythrocytoden werden können. Jedenfalls aber zeigt auch Masslow's Arbeit auf Taf. IX sehr schön den intracellulären Kernschwund, so dass vielleicht nunmehr endlich dem Postulat Albrecht's (Ergebnisse der allgemeinen Pathologie dritter Jahrgang, S. 514) genügt sein dürfte, der statt karyorrhektischer Uebergangsformen Reste des oxychromatischen Kerngerüstes verlangt. Obwohl auch ich in meiner oben citirten Dissertation Taf. IIIA derartige Reste abgebildet habe, hält Albrecht diese Abbildungen für den erstrebten Zweck für unzureichender als seine, desgleichen die ausführlich zur Vermeidung von künstlicher Kernausquetschung angegebenen Untersuchungsmethoden, weil die von ihm auf eben dasselbe Ziel gerichtete Untersuchung, die er als vorläufige Mittheilung (Sitzungsber. der Münchener Gesellsch. f.

Morphol. u. Physiol. 1895, Heft 1) hat erscheinen lassen, auf die aber bis jetzt noch keine ausführliche Darstellung erfolgt ist, und bei der das angewandte Ehrlich-Biondi'sche Gemisch vielleicht keine „Mischfarben" ergeben haben dürfte — weil diese Untersuchung bei Fixation in Sublimat, Flemming'scher und Hermann'scher Lösung ihm die gleichen „freien" pyknotischen Erythrocytenkerne ergeben hat, welche auch ich bei Fixation in Zenker'scher und Foà'scher Lösung erhalten, aber (s. die citirte Arbeit) doch etwas anders deuten zu müssen geglaubt habe.

Es ist mir eine liebe Pflicht und Genugthuung, auch noch an dieser Stelle meinen aufrichtigsten Dank den Herren Geh.-Rath Virchow und Prof. O. Israel aussprechen zu können, die mich bei meiner Arbeit stets in uneigennützigster und entgegenkommendster Weise unterstützt und gefördert haben.

Erklärung der Abbildungen.

Tafel II.

Die Bilder wurden gezeichnet mit Zeiss Apochromat, Compensationsocular 4, Tubuslänge 160 mm, Zeichentisch 60 mm parallel unterhalb des Objecttisches. Vergrösserung 687/1. Die in Vergleich stehenden jungen Leukocyten und Erythrocyten finden sich zu beiden Seiten zu nächst der mittleren Scheidelinie. Im Uebrigen s. Text.

Literatur.

1. Arnheim, Dieses Archiv. Bd. 120. 1890.
2. Arnold, Dieses Archiv. Bd. 144. 1896.
3. Auerbach, Sitzungsber. der Berl. Akademie. 1890, 1891.
4. Bannwarth, Archiv für mikr. Anat. Bd. XXXVIII. 1891.
5. Barker, Bullet. of the John Hopkins Hospit. Baltimore 1894.
6. Bayerl, Archiv für mikr. Anat. Bd. XXIII. 1884.
7. Biondi, Arch. scienze medich. XIII. Centralbl. für klin. Med. 1890.
8. Bischoff, Entwickelungsgesch. der Säugethiere.
9. v. Braunschweig, Inaug.-Dissert. Dorpat 1891.
10. Bunge, Zeitschr. für physiol. Chemie. IX. 1885. — Lehrb. der phys. und pathol. Chemie. 2. Aufl. 1889.
11. Cornil, Archive de physiol. norm. et pathol. X. 1887. — Cornil et Ranvier, Manuel d'histol. pathol. 2. édit. Paris 1881.

12. Cuénot, Arch. de zool. expérim. et gener. VII. 1889.
13. Deckhuyzen, Anat. Anz. VI. 1891.
14. Dénys, Cellule. II. 1884. IV. 1886.
15. Dittrich, Arch. für exper. Pathol. XXIX. 1891.
16. Dolschansky, Inaug.-Diss. Dorpat 1894.
17. Eberth, Fortschr. der Med. 1885.
18. Eichhorst, Pernic. Anämie. Leipzig 1878.
19. Einhorn, Inaug.-Dissert. Berlin 1884.
20. Eisenlohr, Deutsches Archiv für klin. Med. XX.
21. Eliasberg, Inaug.-Dissert. Dorpat 1893.
22. Erb, Dieses Archiv. Bd. 34. 1865.
23. Feuerstack, Zeitschr. für wissensch. Zool. XXXVIII.
24. Flemming, Archiv für mikr. Anat. Bd. XVI.
24a. Derselbe, Ebendaselbst. Bd. XXXVII.
25. Foà, Arch. ital. de biol. I. 1882. — Internat. Beitr. zur Med. 1891.
26. A. Fränkel, Deutsche med. Wochenschr. 1895.
27. Freiberg, Inaug.-Dissert. Dorpat 1892.
28. Freyer, Inaug.-Dissert. Königsberg 1892.
29. Funke, Centralbl. für die med. Wissensch. 1880.
30. Gabbi, Lo speriment. 1893. — Ziegler's Beitr. Bd. XIV. 1893.
30a. Derselbe, Ziegler's Beitr. Bd. XIX. 1896.
31. Gabritschewsky, Archiv für exp. Pathol. XXVIII.
32. Gad-Heymans, Lehrb. der Physiol. des Menschen. 1892.
33. Galeotti, Ziegler's Beitr. Bd. XIV. 1893.
33a. Derselbe, Il Policlinico Roma. V. 1895. — Internat. Monatsschr. für Anat. und Physiol. XII. 1895.
34. v. Gerlach, Zeitschr. für rationelle Med. 1849. — Müller's Archiv. 1858.
35. Gibson, Journ. of anat. and physiol. XX. 1886.
36. Giglio-Tos, Anat. Anz. XII. 1896.
37. Grabe, Inaug.-Dissert. Dorpat 1892.
38. Grawitz, Klin. Pathol. des Blutes. 1896.
39. Griesbach, Archiv für mikr. Anat. Bd. XXXVII. 1891.
40. Grünberg, Inaug.-Dissert. Dorpat 1891.
41. Gulland, Edinb. Med. Journ. 1891.
41a. Derselbe, Journ. of Physiol. V. 1896.
41b. Derselbe, Report. Labor. Royal. Coll. Phys. Edinb. III.
42. Hansemann, Studien über Specifität u. s. w. Berlin 1893. — Archiv für mikr. Anat. Bd. XLIII. 1894.
43. M. Heidenhain, Archiv für mikr. Anat. Bd. XLIII. 1894.
44. Heine, Zeitschr. für physiol. Chemie. XXI. 1896.
45. Heitzmann, Wiener med. Jahrb. 1872, 1873.
46. Hermann, Anat. Anz. 1888.
47. Hirschfeld, Inaug.-Dissert. Berlin 1897.
47a. Derselbe, Dieses Archiv. Bd. 149. 1897.

48. Hodge, Journ. of Physiol. XVII. 1894.
49. Hoppe-Seyler, Med.-chem. Unters. 1868.
49a. Derselbe, Med.-chem. Unters. 1871.
50. Horbaczewsky, Monatsschr. für Chem. X. 1889. XII. 1891. — Sitzungsber. der Wiener Akad. C_3. 1890, 1891. — Du Bois' Archiv. 1893.
51. Horsley, Cit. nach Münch. med. Wochenschr. 1897. S. 625.
52. Howell, New York med. record. XXXIV. 1888. — Journ. of Morphol. IV. 1891.
53. Hünerfauth, Dieses Archiv. Bd. 76. 1879.
54. Huppert, Centralbl. für Physiol. 1892. — Zeitschr. für physiol. Chemie. XVIII. 1894.
55. Jaquet, Zeitschr. für physiol. Chem. XIV. 1890.
56. Inoko, Zeitschr. für physiol. Chem. XVIII. 1894.
57. Israel und Pappenheim, Dieses Archiv. Bd. 143. 1896.
58. Kanter, Centralbl. für allgem. Pathol. V. 1894.
59. Kanthack and Hardy, Journ. of Physiol. XVII.
60. Klein, Allgem. Wiener Med. Ztg. XXIV. 1889. — Internat. klin. Rundschau. III. 1889.
60a. Derselbe, Centralbl. für die med. Wissensch. 1880.
60b. Derselbe, Samml. klin. Vorträge. 1893.
61. Knoll, Sitzungsber. der Wiener Akad. CII_3. 1894.
61a. Derselbe, Sitzungsber. der Wiener Akad, CV_3. 1896.
62. Kobert, Ueber Cyanmethämoglobin. Stuttgart 1891.
62a. Derselbe, Lehrbuch der Intoxicat. 1893.
63. Körber, Inaug.-Dissert. Dorpat 1866.
64. Korn, Dieses Archiv. Bd. 68.
64a. Derselbe, Centralbl. für die med. Wissensch. 1880. — Inaug.-Dissert. Königsberg 1881. — Dieses Archiv. Bd. 86. 1881.
65. v. Kostanecki, Anat. Hefte. I. 1892.
66. Kühne, Dieses Archiv. Bd. 33. 1865.
67. Kultschitzky, Dieses Archiv. Bd. 96.
67a. Derselbe, Arbeiten der naturf. Gesellsch. Charkow. XV.
68. Laache, Die Anämie. Christiania 1883.
69. Laguesse, Inaug.-Dissert. Paris 1890.
70. Landwehr, Zeitschr. für phys. Chemie. VIII. 1893.
71. Laudenbach, Physiol. Centralbl. IX. 1895. — Dieses Archiv. Bd. 141. 1895.
72. Lavdowsky, Archiv für mikr. Anat. Bd. XX.
73. Lilienfeld, Archiv für Anat. und Physiol. 1833.
73a. Derselbe, Zeitschr. für physiol. Chem. XVIII. 1893. XX. 1895.
74. Löwit, Sitzungsber. der Wiener Akad. der Wissensch. LXXXVIII. 1883. XCII. 1885. XCV. 1887. CI. 1894. — Prager med. Wochenschr. 1883, 1887.
74a. Derselbe, Archiv für mikr. Anat. Bd. XXXVIII. 1891. — Ziegler's Beiträge. Bd. X. 1891.

75. Luzet, Compt. rend. II. 1891.
76. Lyon, Dieses Archiv. Bd. 84. 1881.
77. Macallum, On the distribution etc.
78. Malfatti, Ber. des naturf. med. Vereins Innsbruck. 1891/92.
79. Marquévitch, Arch. des scienc. de biol. de St. Pétersbourg. III.
89. Marquis, Inaug.-Dissert. Dorpat 1892.
81. Mayet, Compt. rend. CVI. 1888.
82. Meissen, Berl. klin. Wochenschr. 1883.
83. Menicanti, Deutsches Archiv für klin. Med. Bd. L. 1892.
84. Metschnikoff, Pathol. compar. Paris 1892.
85. Kolisch und Stejskal, Zeitschr. für klin. Med. XXVII. 1895.
86. Mosler, Pathol. und Therap. der Leukämie. Berlin 1872.
87. H. F. Müller, Sitzungsber. der Wiener Akad. XCVIII. 5—9. 1889.
87a. Derselbe, Deutsches Archiv für klin. Med. Bd. XLVIII. 1891. — Centralbl. für exper. Pathol. 1894.
87b. Derselbe, Archiv für allgem. Pathol. 1892.
88. H. F. Müller und Rieder, Zeitschr. für klin. Med. XLVIII.
89. Nasse, Einfl. der Nahrung auf das Blut. Marburg 1852.
90. Nencki und Sieber, Archiv für exper. Pathol. XVIII. 1884. — Ber. der Deutschen chem. Gesellsch. XVII. 1884. XVIII. 1885.
91. Neusser, Wiener klin. Wochenschr. 1894.
92. Nicolaides, Archiv für Anat. und Physiol. 1891.
93. Nikiforoff, Ziegler's Beiträge. Bd. XIII. 1890.
94. Oppel, Centralbl. für allgem. Pathol. 1892.
95. Osler, Lancet. 1882. — Brit. med. Journ. 1886. — New York med. record. XXIX.
96. Otto, Pflüger's Archiv. XXXVI. 1895.
97. A. Pappenheim, Dieses Archiv. Bd. 145. 1896.
97a. Derselbe, Inaug.-Dissert. Berlin 1895.
98. Peremeschko, Biol. Centralbl. I. No. 2.
98a. Derselbe, Centralbl. für die med. Wissensch. XVII. 1878. XVIII. 1879. — Archiv. für mikr. Anat. Bd. XVI. 1879.
99. Pfitzner, Archiv für mikr. Anat. Bd. XX.
100. Plosz, Med.-chem. Unters. IV. 1872.
101. Ponfick, Dieses Archiv. Bd. 56.
102. Posner, Verhandl. des Congresses für innere Med. 1893.
103. Preyer, Die Blutkrystalle. Jena 1871.
104. Pruss, Ref. nach Centralbl. für klin. Med. VIII.
105. Przwsky, Centralbl. für allgem. Pathol. 1896.
106. Quincke, Dieses Archiv. Bd. 54. — Festschr. für Haller. 1877. — Deutsches Archiv für klin. Med. XX. 1876. XXV. 1879. XXVII. 1880. XXXII. 1882. XXXIII. 1883.
107. Ranvier, Traité techn. d'histol.
108. Ray Lankester, Pflüger's Archiv. Bd. IV. 1871. — Proc. of the Roy. Soc. XXI. 1872.

109. v. Recklinghausen, Archiv für mikr. Anat. Bd. II. 1866.
110. Remak, Unters. über die Entwickel. der Wirbelth. 1855.
111. Rieder, Münchn. med. Wochenschr. 1891.
111a. Derselbe, Die Leukocytose. 1892.
111b. Derselbe, Atlas der klinischen Mikrosk. des Blutes. 1893.
112. Robin, Thèses de Paris. 1881.
113. Rosen, Cohn's Beitr. zur Biol. der Pflanzen. V.
114. Rückert, Anat. Anz. 1887.
115. Sachoroff, Archiv für mikr. Anat. Bd. XLV. 1895.
116. Salomon, Deutsche med. Wochenschr. 1877. No. 8 und No. 35. — Centralbl. für Physiol. 1892.
117. Sanfelice, Arch. ital. de biol. XIII. 1890.
118. Saxer, Anat. Anz. XI. 1895. — Anat. Hefte. VI. 3. 1896. — Centralbl. für allgem. Pathol. VII. 1896.
119. Schaffer, Sitzungsber. der Wiener Akad. 1891. 1894.
120. Scherer, Verhandl. der phys. med. Gesellsch. Würzburg 1852.
121. A. Schmidt-Semmer, Pflüger's Archiv. XI.
122. M. B. Schmidt, Ziegler's Beitr. Bd. XI. 1892.
123. Schneider, Sitzungsber. der Berl. Akad. der Wissensch. 1888, 1890.
124. Schöney, Archiv für mikr. Anat. Bd. XII. 1876.
125. Schottländer, Cohn's Beitr. zur Biol. der Pflanzen. 1892.
126. M. Schultze, Archiv für mikr. Anat. Bd. I.
127. Schumacher, Archiv für mikr. Anat. Bd. XLVIII. 1896.
128. F. Schwarz, Cohn's Beitr. zur Biol. der Pflanzen. V. 1887.
129. Schwarze, Centralbl. für die med. Wissensch. 1880.
130. Semmer, Inaug.-Dissert. Dorpat 1874.
131. Socin, Zeitschr. für physiol. Chemie. XV. 1891.
132. Spronck, Neederl. Tijdschr. for Geneesk. 1889. — Centralbl. für klin. Med. 1889.
133. Stadthagen, Dieses Archiv. Bd. 109. 1887.
134. van der Stricht, Arch. de biol. XI. 1891. XII. 1892. XIII. 1893.
134a. Derselbe, Verhandl. der anat. Gesellsch. Göttingen 1893.
134b. Derselbe, Compt. Rend de la soc. de biol. 1896.
135. Stricker und Carmalt, Med. Jahrb. 1871.
136. Tarchanoff, Compt. Rend. Sér. 6. T. II. 1875. 1876. — Arch. de physiol. norm. et pathol. Sér. 2. T. II. 1875.
137. Tettenhamer, Anat. Anz. 1893.
138. Trambusti, Le Speriment. II. 1895.
139. Tschistowitsch, Centralbl. für die med. Wissensch. 1894.
140. Unna, Monatsschr. für prakt. Dermatol. XXI. 1895.
141. Uskoff, Mémoir. de l'académ. Impér. des scienc. de Pétersb. VII. 1. 35. — Archiv für mikr. Anat. Bd. XXI. 1882. (Schwalbe's Jahresber. XVII.)
142. Uthemann, Inaug.-Diss. Berlin 1887.
143. Vas, Archiv für mikr. Anat. 1894.

144. R. Virchow, Dieses Archiv. 1853.
144a. Derselbe, Med. Vereins-Ztg. 1847. No. 35.
145. Vulpian, Compt. Rend. LXXXIV.
146. Weber, Zeitschr. von Henle und Pfeuffer. IV. 1846.
147. Weintraud, Centralbl. für innere Med. 1895.
148. Weiss, Centralbl. für die med. Wissensch. 1891. — Hämatol. Unters. Wien 1896.
149. Welcker, Zeitschr. für rationelle Med. XX.
150. Wertheim, Zeitschr. für Heilk. XII.
151. Winogradow, Centralbl. für die med. Wissensch. 1882.
152. Zacharias, Bot. Ztg. 1885. 1887. — Flora, Ergänzungs-Bd. 1895.
152a. Derselbe, Ber. der deutsch. bot. Gesellsch. 1893.
153. Zaleski, Zeitschr. für physiol. Chemie. X. 1886. XIV. 1890.
154. Zappert, Zeitschr. für klin. Med. XXIII.
155. Zenoni, Dieses Archiv. Bd. 139.
155a. Derselbe, Ziegler's Beitr. XVI. 1894.
156. Ziegler, Archiv für mikr. Anat. Bd. XXX. 1887. — Ber. der naturw. Gesellsch. Freiburg i. B. IV. 5. 1889.
157. Zimmermann, Zeitschr. für wissensch. Mikroskop. XII. 1896.
157a. Derselbe, Morphol. und Physiol. des pflanzl. Zellkerns. 1896.

Nachtrag.

158. Mares, Monatshefte für Chemie. XIII. 1892. — Arch. slaves de biol. III. 1888.
159. Grigorescu, Arch. de phys. norm. et pathol. 1891.
160. Krüger, St. Petersb. Med. Wochenschr. 1893.
160a. Derselbe, Zeitschr. für Biolog. N.F. VI. 1888.
161. Troje, Berl. klin. Wochenschr. 1892.
162. Botkin, Dieses Archiv. Bd. 145. 1896.
163. Jawein, Berl. klin. Wochenschr. 1897.
164. Rhumbler, Zool. Anz. 1893.

VIII.

Das Colostrum[1]).

(Aus der Pathologisch-anatomischen Anstalt des Krankenhauses am Urban, Prosector Dr. C. Benda.)

Von Dd. med. E. Unger.

(Hierzu Taf. III.)

Der Kliniker versteht unter Colostrum dasjenige Brustdrüsensecret, das kurz vor der Geburt und in den ersten Tagen nach derselben abgesondert wird und sich durch seine etwas gelbgrünliche Farbe und sein Anfangs dünnes, späterhin zäh dickflüssiges Fluidum von der reinen Milch unterscheidet. Der Landwirth nennt sie Biestmilch, als deutschen Namen hat man sonst Vormilch vorgeschlagen. Mikroskopisch ist sie charakterisirt durch die von Donné entdeckten Corps granuleux, für die Henle den Namen Colostrumkörperchen vorgeschlagen hat. Der Uebergang von Colostrum in Milch ist ein allmählicher, und wenn er auch beim Menschen in der Regel etwa 3—4 Tage nach der Geburt, bei Thieren meist früher erfolgt, so kommen doch häufig genug Ausnahmen dabei vor, die von verschiedenen Bedingungen abhängig sind: es kann die eine Brust Colostrum absondern, während die andere noch reine Milch liefert, und vollends können die Colostrumkörperchen noch lange mikroskopisch sichtbar sein, während mikroskopisch das Secret schon rein erscheint, so dass sich also der klinische Begriff des Colostrum mit dem anatomischen nicht immer deckt. Aus diesem Grunde hat Opitz die Eintheilung des Secretes in Colostrum und Milch verworfen und eine andere nach dem Stande des Puerperium vorgeschlagen.

Uns soll hier die Frage der Zellveränderungen beschäftigen, und so haben wir die Herkunft und die Bedeutung jener Colostrumkörperchen genau zu untersuchen. Ihre Entdeckung geschah durch Donné vor 60 Jahren und gab den Anstoss für

[1]) Die Literatur ist zusammengestellt in den Anatomischen Heften von Merkel-Bonnet. 1898. („Die Milchdrüse", Unger.)

eine grössere Anzahl von Arbeiten, von denen mehrere in den nächsten Jahren in Müller's Archiv erschienen. Vor Allem suchte man sich über ihre Bedeutung nach frischen Präparaten klar zu werden, während die Drüse selbst im Stadium der Colostrumbildung weniger Beachtung fand. Erst mit Rauber und Heidenhain trat hier ein Umschwung ein und Czerny's Untersuchungen im Jahre 1890 endlich haben von einem vollkommen neuen Standpunkte aus die Frage zu lösen versucht.

Donné (Du lait et en particulier celui des nourrices. 1837) beschreibt die Colostrumkörperchen folgendermaassen: „Es giebt deren kleine, die kaum den hundertsten Theil eines Millimeters haben, andere sehr grosse haben mehrmals diesen Durchmesser. Sie sind wenig durchsichtig, von wenig in's Gelbliche fallender Farbe und gleichsam granulirt, d. h. sie scheinen aus einer Menge kleiner Körner, die unter sich verbunden oder in eine durchsichtige Hülle eingeschlossen sind, zusammengesetzt zu sein. Recht oft bemerkt man im Mittel- oder einem anderen Punkte ein Kügelchen, das nichts Anderes zu sein scheint als ein wirkliches, von dieser Materie eingeschlossenes Milchkügelchen.“ In der menschlichen Milch findet man diese Milchkügelchen in den ersten Tagen des Milchfiebers sehr reichlich, zum Theil in zähen Klumpen zusammenhängend, später lösen sie sich von einander, werden seltener und finden sich nach 3 Wochen nur noch in Spuren.

In seinen „Conseils aux mères sur l'allaitement et sur la manière d'élever les enfants nouveau-nés“ (1846) führt er weiter aus, welch' wichtige Bedeutung die Prüfung des Colostrum für die Ernährung des Kindes hat: l'examen du colostrum et de ses principaux caractères permet de prévoir ce que sera la secrétion du lait, quelles ses qualités essentielles et son abondance. Wird die Milch längere Zeit nicht entleert, so wird sie wasserreicher, im Gegensatz zu anderen Secreten, z. B. zum Harne, der dicker und concentrirter wird, da seine wässerigen Bestandtheile resorbirt werden. In der Regel findet man 8 Tage nach der Geburt keine Colostrumkörper mehr, in manchen Fällen jedoch findet man sie noch monatelang nach der Geburt, ohne dass die Milch makroskopisch ein anormales Aussehen hätte. Dies kommt bei fieberhaften und Constitutionskrankheiten vor et

l'altération du lait par son mélange avec les éléments du colostrum est un des faits qui coincident le plus constamment avec le mauvais état de santé et le dépérissement des enfants.

Simon und Mandl erklärten übereinstimmend die Donné'schen Körperchen für Aggregate von feinsten Milchkügelchen, nach Henle bleibt es „unentschieden, ob die in Essigsäure lösliche Grundlage der Colostrumkörper die Bedeutung einer Zelle habe oder ob in der Milch die kleineren oder grösseren Elementarkörner oder Fettbläschen isolirt entstehen und sich erst später zusammenfügen"; Güterbock betrachtete sie als Zellen.

Eine eingehende Prüfung dieser Frage finden wir in diesem Archiv (Bd. I) vor nunmehr 50 Jahren aus Reinhardt's Feder. Seiner genauen Beschreibung der Colostrumkörper entnehme ich Folgendes: „Sie stellen im Allgemeinen starkkörnige, zumeist mehr kuglige, häufig aber auch unregelmässig gestaltete, oft mehr oder weniger abgeplattete Conglomerate von 0,006 bis 0,025 Linien dar, welche aus dichtgedrängten dunkeln Körnchen und einer, diese unter einander vereinigenden, blassen und homogenen Substanz zusammengesetzt sind. Bisweilen findet man an den Conglomeraten einzelne Stellen, wo die dunklen Körnchen fehlen und die blasse Substanz allein zur Anschauung kommt." Jene Körnchen sind, da sie durch Essigsäure und kaustische Alkalien nicht verändert, dagegen durch Aether aufgelöst werden, Fettmoleküle. Fehlen jene Körnchen in der blassen Substanz, so kann man häufig einen Zellkern darin erkennen, auch eine Zellmembran lässt sich darstellen. Diese blassen Körper gehen ohne bestimmte Grenze in andere über, die er vorher erwähnt hat als „kleinere blasse, bald mehr kuglige, häufig noch mehr unregelmässig gestaltete, oft deutlich abgeplattete Körper von 0,003 bis 0,006 Linien. Sie erscheinen bald homogen, bald fein granulirt, oft zeigen sich in ihnen dunkle Moleküle und zwar im Allgemeinen um so zahlreicher, je grösser die Körper selbst sind. Bisweilen bemerkt man an ihnen einen Kern; gewöhnlich ist ein solcher aber an ihnen nicht wahrzunehmen." Aus diesem Uebergange lässt sich schliessen, dass zwischen den blassen Körpern (von Donné Schleimkörper benannt) und den eigentlichen Colostrumkörpern ein genetischer Zusammenhang besteht: das Anfangs-Stadium

bilden jene Zellen mit noch deutlichem Kern und einer Zellmembran; diese können entweder abgestossen werden, ihren Kern verlieren und kernlos zu Grunde gehen, oder sie vergrössern sich, füllen sich mit Fettkügelchen und werden so zu Körnerzellen. Nun aber findet man in den Epithelien der Gänge und Endbläschen der Brustdrüse, selten bei nichtfunctionirenden, häufig bei functionirenden Drüsen noch an der Wand alle jene beschriebenen Körperformen, vor Allem die blassen Zellen, aber auch solche mit einigen oder vielen Körnchen als Inhalt.

„Die im Colostrum ausser den Milchkügelchen vorkommenden Bildungen sind demnach als abgestossene und mit dem Secrete der Brustdrüse weggeschwemmte Epithelzellen zu betrachten, von denen ein Theil in ziemlich unverändertem Zustande, ein anderer Theil dagegen, nachdem er in der Metamorphose zu Körnchenzellen oder Körnerconglomeraten mehr oder weniger weit fortgeschritten war, von den Drüsenkanälen und ihren Endbläschen sich loslöste und mit dem Secret derselben nach aussen entleert wurde."

Nasse hat nun gemeint, dass die Milchkügelchen möglicherweise allein aus solchen körnigen Conglomeraten entstehen. Man müsste denn annehmen, dass zur Zeit der Colostrumbildung die früheren Entwickelungsstufen der Milchkügelchen, die Colostrumkörperchen, nach aussen entleert würden, dass dagegen bei mehr geregelter Secretion die Conglomerate noch innerhalb der Milchgänge zerfallen und nur ihre Endprodukte, die Milchkügelchen, entleert würden. Reinhardt hat nun aber in der Drüsensubstanz selbst während der Lactation keine Colostrumkörper auffinden können: „Bei dem Mangel solcher Uebergangsstufen kann man daher wohl behaupten, dass die Colostrumkörper in keiner wesentlichen Beziehung zur Milchabsonderung und insbesondere zur Bildung der Milchkügelchen stehen. .... Man bezeichnet den Vorgang der Colostrumbildung wohl am richtigsten als eine während der Schwangerschaft erfolgende Rückbildung und Abstossung des vor der Conception die Brustdrüse auskleidenden Epitheliums." Ein Theil der abgestossenen Zellen löst sich in ziemlich unverändertem Zustande ab, ein anderer wird nach erfolgter Metamorphose zu Körnchenzellen und Körnerconglomeraten. Unter dem sich abstossenden Epithel erzeugt sich ein neues wieder, dessen Bildung etwa 6 Wochen

nach der Geburt völlig beendet ist, da man dann in der Milch keinerlei abgestossene Zellen mehr findet.

Die Auffassung, dass die Colostrumkörperchen verfettete Zellen sind, ist im Allgemeinen die heute in den Lehrbüchern herrschende und auch in den speciellen Arbeiten über die Milchdrüse haben sich die meisten Forscher ihr angeschlossen, so z. B. L. v. Bueren, Coen, Kadkin, Kölliker, Kehrer, Nasse, Stricker, Virchow, Will und de Sinéty. Allerdings daran können wir festhalten, typische Colostrumkörperchen in dem Epithel selbst sind bis jetzt nicht einwandsfrei beobachtet worden. Langer giebt ausdrücklich an, dass er in dem Alveolarepithel und in dem Lumen selbst keine gefunden habe, glaubt aber, dass sie aus dem Gangepithel stammen, da sie sich zahlreich in den Kanälen finden. Auch Henning leitet ihren Ursprung von dem Epithel der feineren Milchgänge ab, wo „zunächst einzelne, mit Ueberspringung benachbarter Reihen, rundliche Gebilde hervorgehen, welche von Carminsäure nur noch in ihren Kernen, selten auch an einigen peripherischen Punkten gefärbt werden. Den farblosen Theil dieser Vormilchkörperchen bildet Fett.“

Buchholz unterscheidet Colostrumkörper, die einfach Conglomerate von Fettkügelchen sind, und andere, an denen deutlich eine Membran und Kern zu erkennen sind. Doch besteht zwischen beiden ein genetischer Zusammenhang. Gleichgültig ob die Frauen stillten oder nicht, nahm in den ersten 3 Tagen die Zahl der Colostrumkörperchen ab, um dann bei den Nichtstillenden in den nächsten 3 Wochen allmählich zu steigen; Anfangs waren sie isolirt, zuletzt in grossen Haufen agglutinirt, Anfangs waren es fein granulirte Kügelchen von $\frac{1}{80}$—$\frac{1}{40}$ mm Durchmesser, ohne Membran und ohne Kern; sodann wurden sie platter, unregelmässiger, ihre Grösse bis $\frac{1}{22}$ mm. Wenn nicht gestillt wird, beginnen die Milchkanälchen zu schrumpfen, die vielen gebildeten Epithelien haben gewissermaassen keinen Platz mehr in dem verengten Lumen, sie werden lebensunfähig, verfetten und werden in's Lumen entleert. „Recht verständlich ist auch die grosse Differenz der Milchkügelchen im Colostrum; je älter die Zellen sind, um so grösser können auch die in ihnen enthaltenen Fetttröpfchen werden, und so kommt es, dass wir Anfangs, wo die Secretion stärker ist, und der Zerfall der Colostrum-

körper schneller vor sich geht, durchschnittlich mehr feine staubförmige Kügelchen und weniger grosse Tropfen antreffen als später."

Ich glaube nur Tussenbroek hat hervorgehoben, dass wir die Vorstellung der Colostrumentstehung aus abgestossenen und verfetteten Zellen fahren lassen müssen, en dat de Melkafscheiding gebracht moet worden tot die secretie-prozessen, warby het product van den chemischen arbeid van t' Protoplasma wordt opgehoept in het periphärisch gedeelte (theil) van de cel, om van daar door het secreti-vocht (Flüssigkeit) naar buiten (aussen) te worden medegevoerd (mitgeführt).

So gab man sich bis zum Jahre 1890 mit dem Gedanken zufrieden, dass die Colostrumkörper jedenfalls epithelialer Natur sind und Reinhardt's Beobachtungen blieben noch immer maassgebend. Doch „es ist nie gut, wenn man in den Naturwissenschaften über einen Punkt so auf das Reine gekommen zu sein glaubt, dass man eine fernere Untersuchung desselben für überflüssig hält; denn es möchte wohl nichts in der Welt sein, worüber wir die Acten als völlig geschlossen ansehen könnten" (Rudolfi). Dies dürfte sich auch vielleicht hier bewahrheiten, denn da man die Colostrumkörper nie in dem Epithel selbst gefunden hatte, fehlte ein endgültiger Beweis noch immer. Da versuchte im Jahre 1890 Czerny das Zustandekommen der Colostrumkörper auf eine neue und, wie es scheint, sehr plausible Art zu erklären. Er untersuchte die Milch von Ammen, die nicht nur das Stillgeschäft, sondern überhaupt jede Entleerung der Brustdrüse unterliessen und fand schon nach 24 Stunden im Secrete Leukocyten, am dritten Tage enthielten diese Fettkügelchen, zum Theil mehrere kleinere, hin und wieder aber einen grossen (sogenannte kappentragende), vom vierten Tage sind typische Colostrumkörperchen vorhanden, die in den folgenden Tagen an Zahl sehr zunehmen, so dass man nur noch Schollen an einander klebender Colostrumkörperchen vorfindet." Daraus geht hervor, „dass die Erklärung, die Colostrumkörper seien als die Erstlingsmilch charakterisirende Elemente zu betrachten, unhaltbar erscheint". Die Colostrumkörperchen treten nur auf bei dem Zusammentreffen von Milchbildung und unterlassener Secretentleerung aus der Brustdrüse. Auch schon ungenügende Ausnutzung der Drüse kann, wenn

dieselbe länger andauert, zur Colostrumbildung führen. Wenn er nun Milch Thieren in das Blut injicirte, so zeigte sich, dass die Leukocyten im Stande waren, „die Fettkügelchen nicht nur aufzunehmen und zu transportiren, sondern auch die Fähigkeit besassen, die Fetttröpfchen zurück zu bilden, welcher Prozess sich mikroskopisch als eine Zertheilung repräsentirt". Bleibt nun in den Drüsenalveolen und Gängen Secret unverbraucht liegen, so wird die Membrana propria gedehnt und den weissen Blutkörperchen der Durchtritt erleichtert: sie wandern aus dem Gewebe in die Lumina ein, nehmen das unverbrauchte Material auf, dass sie weiterhin rückbilden, um mittelst der ihnen nie fehlenden amöboiden Beweglichkeit schliesslich durch die Alveolarwand zurück nach den zur Brust gehörigen Lymphdrüsen zu wandern. So fand er bei einer Katze fünf Tage nach dem Wurfe, zahlreiche, wie Colostrumkörper aussehende Zellen in den zur Drüse gehörigen Lymphdrüsen. Wenn man Tusche in die Milchgänge injicirt, so wird diese von den Zellen aufgenommen und lässt sich ebenfalls in einigen Tagen dort nachweisen. Also resumirt:

„Die Colostrumkörper sind Leukocyten, welche in die Brustdrüsenräume einwandern, sobald in diesen Milch gebildet, aber nicht durch die Ausführungsgänge entleert wird, welche dann daselbst die unverbrauchten Milchkügelchen aufnehmen, zertheilen und behufs weiterer Rückbildung in die Lymphbahn aus der Drüse abführen[1])."

Ich will nun vorweg auf einen Umstand aufmerksam machen, der mir bis jetzt nicht genügend Berücksichtigung gefunden zu haben scheint. Das Secret, das aus den Zitzen, bezw. Warzen entleert wird, entstammt nicht nur der Milchdrüse, sondern auch Talgdrüsen, deren Gänge ganz dicht neben den Milchkanälen münden. Bisweilen sind sie seltener, manchmal zahlreicher, bei Querschnitten durch die Warze bei Frauen aus dem ersten und sechsten Monat der Schwangerschaft fand ich 4—6 Talgdrüsen auf jeder Seite eines grossen Milchganges

[1]) Dieser Theorie haben sich von den Autoren der folgenden Jahre Bizzozero und Vassalle angeschlossen und auch Benda, der in den Alveolen einer menschlichen Mamma Leukocyten fand und diesen eine wesentliche Rolle bei der Colostrumbildung zuerkennt.

mit 3—5 Alveolen (die sogenannten Montgomery'schen Drüsen rechne ich nicht hierher; sie kommen nicht in Betracht, da sie entfernter von den Mündungen liegen). Diese Talgdrüsen werden nun während der Lactation in gewohnter Weise, vielleicht auch in Folge der allgemein erhöhten Blutzufuhr zur Brust etwas stärker als sonst functioniren. Ich möchte nun glauben, dass manche mit Fettkörnchen oder Fettkügelchen erfüllte, abgeplattete, zum Theil zu mehreren verbundene Zellen, wie sie von den Beobachtern in dem Secret beschrieben werden, diesen Talgdrüsen entstammen, und wir uns nicht mehr zu mühen brauchen, ihre Herkunft als Colostrumkörper aus der Milchdrüse zu erklären. Ich wurde auf diese Beobachtung durch die Bemerkung gelenkt, dass viele Beobachter von zwei Arten Colostrumzellen sprechen, die sie gefunden haben und sie meist in rundliche und abgeplattete unterscheiden. Ich habe nun selbst Milch und Colostrum von Thieren vielfach frisch untersucht und fand im Colostrum hin und wieder abgeplattete Gebilde mit mehreren Fettkügelchen und Körnchen; die Grundsubstanz war hell und homogen, am Rande manchmal von schollig geschichtetem Aussehen (diese Körper sind vielleicht identisch mit den von Donné beschriebenen Schleimkörperchen). Ein Kern war auch nach Zusatz von Essigsäure nicht nachzuweisen; solche Gebilde konnten mehrere neben einander liegen, meist mit ihren kurzen Seiten, dabei waren die Grenzen deutlich erkennbar, und Tussenbroek hat sie bei ihren Abbildungen vor Augen gehabt. Ich habe nun, allerdings nicht häufig solche Körper in der Milch gefunden, die mehrere Tage nach der Geburt sonst durchaus keine Colostrumkörperchen enthielt. Ich glaube annehmen zu dürfen, dass diese Formen verfettete Zellen der Talgdrüsen sind, die ihr Secret dem der Milchdrüse beimischen; und somit wäre für die eine im Colostrum vorkommende Zellart eine Erklärung gefunden.

Schliesst man sich der Auffassung an, dass die Colostrumkörperchen verfettete und abgestossene Epithelien sind, so ist es nothwendig, diese auch im Epithel selbst nachzuweisen. Das ist aber keinem Beobachter bis jetzt gelungen. Wenn Heidenhain annimmt, dass ein genetischer Zusammenhang zwischen den blassen Zellen des Epithels und Colostrumkörperchen be-

steht, so ist ein einwandsfreier Beweis dafür nicht erbracht. Vor allen Dingen spricht auch ein Umstand gegen seine Auffassung: wenn am Ende des Stillgeschäftes Colostrumkörperchen zahlreich auftauchen, so ist kein Grund einzusehen, warum plötzlich die Epithelzellen jetzt völlig verfetten sollen, während sie bis dahin doch lediglich einen Theil ihres Zellleibes abstiessen; und ein anderer Einwand ist es, der sich gegen Kölliker erheben lässt, wenn er den Ursprung der Colostrumkörper in dem Hohlwerden der letzten neugebildeten Alveolen sieht, denn von Barfurth wissen wir jetzt, dass die jüngsten Alveolen gar nicht solide Wucherungen sind, sondern von vornherein hohle Ausstülpungen der schon gebildeten Acini.

Ich habe nun in meinen Präparaten auch nirgends Anhaltspunkte für die ältere Auffassung gefunden, nirgends gesehen, dass im Epithel colostrumähnliche Zellen vorhanden waren. Uebereinstimmend mit Tussenbroek: „Overgangsformen tuschen colostrum-bollen en epitheliumzellen zooals Heidenhain en säfftigen in t' epithelium meenden te zien heb ik nit waargenomen".

Ich glaube Czerny durchaus beipflichten zu können. Ich habe mich vergebens bemüht, besonders in Gefrierschnitten eine verschiedene Granulirung der Epithelzellen zu erkennen, ich habe mich auch nirgends davon überzeugen können, dass während der Colostrumzeit besonders häufig decrepide, zum Abfallen bereite Zellen vorhanden sind. Auch die im Allgemeinen runde Form der Colostrumkörperchen machte es unwahrscheinlich, dass sie epithelialer Abkunft wären, eher neigten sie dem Typus von Rundzellen zu; höchstens wäre eine beschriebene Erscheinung zu verwerthen: eine Lücke im Epithel, die durch eine grössere Anzahl von Fetttropfen eingenommen wird. In solchen Fällen könnte es sich um total verfettete Epithelzellen handeln; jedenfalls ist der Vorgang aber nur sehr selten. Infolgedessen habe ich mein Hauptaugenmerk darauf gerichtet, Czerny's Angaben nachzuprüfen.

An frischen Untersuchungen von Wöchnerinnen habe ich mich überzeugt, dass die Colostrumkörperchen nicht nur am Ende der Schwangerschaft oder die ersten Tage nach der Geburt auftraten, sondern in den verschiedensten Perioden vorkommen,

vor Allem wenn nicht gestillt wird, oder wenn, wie bei Thieren, die Jungen auch allmählich andere Nahrung zu sich nehmen, und nicht mehr ausschliesslich auf die Muttermilch angewiesen sind, die Entleerung der Drüse also eine ungenügende wird. Doch treten in dem letzteren Falle die Colostrumkörperchen nicht so reichlich auf, wohl daher, weil auch die Milchsecretion eine nicht mehr so stürmische ist, wie im Beginn der Thätigkeit.

Die Injectionen von Milch in's Blut können zwar auch als Stütze der Theorie Czerny's herangezogen werden, sind aber doch nicht ganz einwandsfrei. Es ist klar, dass die Milchkörperchen einen Fremdkörper im Blute darstellen und der Vernichtung durch die weissen Blutzellen anheimfallen, wie jedes andere schädliche Agens. Uebrigens hat schon Donné solche Injectionen gemacht, wie mehrfach aus seinen Schriften hervorgeht, und vor etwa 15 Jahren verwandte man in Amerika die Injection von Milch in die Blutbahnen als therapeutisches Mittel, um bei milcharmen Frauen die Secretion zu steigern.

Für sehr wichtig halte ich den Nachweis fettbeladener weisser Blutkörperchen in den Lymphdrüsen und hierauf habe ich eine grosse Anzahl Fälle bei Menschen und Thieren untersucht und darf wohl Folgendes als gesichert hinstellen:

1. Sind die Lymphdrüsen, die mit der Milchdrüse in Verbindung stehen, vergrössert, wenn nach der Geburt nicht gestillt wird.

2. Finden sich uni- und multinucleäre Leukocyten mehr als normal in den Lymphsinus dieser Drüsen.

3. Findet man hier weisse Blutkörperchen, die Fettkügelchen enthalten.

4a. Die Lymphbahnen von der Milchdrüse zu den Lymphdrüsen sind reichlich mit weissen Blutkörperchen gefüllt, insbesondere zeichnen sich die Lymphbahnen des interstitiellen Gewebes durch ihren Reichthum an weissen Blutkörperchen aus.

4b. Man findet in dem Lumen der Milchgänge und Alveolen und im Interstitium reichlich weisse Blutkörperchen, die Fett in den mannichfaltigsten Formen enthalten können (Fig. 1—3).

ad 1. Man könnte mir den Einwand machen, das mensch-

liche Material allein sei nicht maassgebend, da es meist septischen Fällen entstammt, wo die Lymphdrüsen durch krankhafte Prozesse alterirt sind. Vielleicht wäre nur ein Fall davon auszunehmen, der einer an Typhus im Wochenbett verstorbenen Frau entstammt. Doch war auch in den übrigen septischen Fällen die Vergrösserung der axillaren und retromammären Lymphdrüsen so auffallend, zum Theil im Gegensatz mit den übrigen Lymphdrüsen des Körpers, dass dafür wohl die Resorptionsverhältnisse von der Milchdrüse mit verantwortlich gemacht werden können.

ad 2 und 3. Die Leukocyten, die nach den Lymphdrüsen wandern, gelangen zunächst in die Randsinus, und in der That habe ich hier eine Vermehrung weisser Blutzellen constatiren können, mehreremale auch noch solche gefunden, die feine Fettkügelchen enthielten. Zum Vergleich habe ich wiederholt die Lymphdrüsen aus der Gegend der Fossa ovalis untersucht, aber nie solche fettgefüllten Leukocyten gefunden.

ad. 4 und 5. Auch die Beobachtungen Czerny's der Einwanderung in die Alveolen und Milchgänge kann ich nur bestätigen. Man findet sowohl multinucleäre wie uninucleäre im Lumen, letztere meist mit einem etwas unregelmässig deformirten Kerne. Hat ein multinucleärer Leukocyt ein grosses Milchkügelchen aufgenommen, so ordnen sich seine Kernabschnitte an der Peripherie an. Die mit Fett beladenen Leukocyten des Interstitium sind in der Regel uninucleär; das Fett wird erst in grossen Tropfen aufgenommen und gewöhnlich schon im Lumen in feine Kügelchen zerlegt. Diese Formen sind absolut identisch mit den Formen, wie sie z. B. im Rückenmark oder Gehirn als Körnchenkugeln erscheinen, die wir ja jetzt auch als fetterfüllte Leukocyten betrachten und hier im Colostrum sind sie als zweite Art durchaus von den Talgdrüsen entstammenden Zellen zu unterscheiden, von denen oben die Rede war.

Ich halte also Czerny's Theorie der Entstehung der Colostrumkörperchen für die richtige und glaube, dass sich auch im gewissen Sinne die Rauber'sche Theorie hiermit in Einklang bringen lässt. Auch dieser Forscher fand fetterfüllte, weisse Blutkörperchen im Lumen und im Interstitium und nur die Deutung dieser Thatsache entsprach nicht den Verhältnissen.

Diese Theorie erklärt auch gleichzeitig mehrere andere Erscheinungen: mehrere Autoren haben bei Frauen, die nicht nach der Geburt stillten, eine etwas auffallendere Temperaturerhöhung des Körpers wahrgenommen; es dürfte dies auf der Resorption jener unverbrauchten Fettmassen beruhen.

Auch unseren sonstigen physiologischen Anschauungen widerspricht Czerny's Theorie nicht. Es handelt sich bei der Colostrumbildung immer um einen Zustand, wo Substanzen producirt, aber nicht nach aussen entleert werden, da sie resorbirbar sind, werden sie von den Leukocyten aufgenommen, deren grosse phagocytäre Bedeutung für den Organismus in Metschnikoff's Arbeiten ihre höchste Würdigung gefunden hat. Wenn Stricker von der amöboiden Bewegung der Colostrumkörperchen berichtet, so ist dies nur eine neue Stütze für Czerny's Auffassung. Ich allerdings habe auf dem erwärmten Objecttisch immer nur ein Ausstossen von Fetttropfen seitens der Colostrumkörperchen, nie aber eine Intusception wahrgenommen.

Die Mastzellen in der Milchdrüse und ihre Bedeutung während der Lactation[1]).

Die Mastzellen sind unregelmässig gestaltete grosse Zellen mit gleichmässig, fein granulirtem Protoplasma und einem runden oder ovalen Kerne. Die Granula färben sich mit allen Kernfarben, besonders mit Safranin oder Methylenblau; Ehrlich stellte sie zuerst mit Gentianaviolett dar. Ich habe zu ihrer Darstellung Anfangs folgendes Verfahren nach Unna eingeschlagen: die Schnitte kommen auf 24 Stunden in eine schwach alkoholische Methylenblaulösung, werden 24 Stunden in Wasser ausgewaschen, dann 15—30 Minuten in Unna's Glycerin-Aethermischung, wieder auf längere Zeit in Wasser, dann Alkohol, Balsam. Dies Verfahren giebt nun zwar sehr deutliche Bilder, die Mastzellen heben sich mit ihrem dunkel granulirten Protoplasma klar von dem übrigen Gewebe ab, aber es bereitet immerhin Mühe, eine grosse Anzahl Schnitte damit zu behandeln. Ich fand nun diese Mastzellen bei meinem menschlichen Materiale post partum ausserordentlich häufig. Da in der grösse-

[1]) s. Fig. 2 und 4.

ren Anzahl der Fälle das Stillgeschäft längere Zeit unterlassen war, so war jedenfalls nachzuforschen, ob dies etwa ein begünstigendes Moment für das Auftreten der Mastzellen wäre.

Zunächst habe ich ihr Verhalten in Drüsen ausserhalb der Lactation untersucht. Bei einem Neugebornen, der mässig reichlich Hexenmilch secernirte, fand ich eine grössere Anzahl Mastzellen; in der Nähe des Drüsenkörpers bei einem 12jährigen und einem 17jährigen Mädchen und einer Frau, die vor mehreren Monaten zum letzten Male geboren hatte, waren sie selten, aber auch hier etwas reichlicher in dem retromammären Fettgewebe. Bei Graviden der ersten Monate waren sie mässig zahlreich im Fettgewebe; seltener werden sie in der Umgebung der sich neubildenden Acini angetroffen. In der letzten Zeit der Schwangerschaft, wo sich reichlichere Mengen Secret bilden, wird auch die Menge der Mastzellen beträchtlicher und ihre höchste Anzahl wird erreicht, wenn Milch zwar gebildet, aber nicht entleert wird; und so ist es in meinem menschlichen Material, das im Allgemeinen Frauen entstammt, die in der letzten Zeit ante mortem wenigstens nicht gestillt haben. Man findet die Mastzellen:

1. Den Epithelzellen dicht aufliegend zum Theil kleine Fortsätze zwischen dieselben sendend, die Gestalt kann Spindelform annehmen, erscheint aber im Allgemeinen rund.

2. In grösseren Mengen im interstitiellen Gewebe in der Nähe der Gefässe und Milchgänge. An diesen habe ich nun wiederholt beobachtet, dass an manchen Stellen des Zellleibes statt der rothvioletten Granula schwarze Kügelchen vorhanden sind, die die Grösse dreier Granula etwa haben, aber auch etwas mehr oder weniger umfangreich sein können. Jene rothvioletten sind Eiweiss-Granula (Ehrlich's basophile Granula), diese schwarzen betrachte ich, da sie Osmium reduciren, als Fettgranula. Der Kern war stets frei davon. Noch deutlicher zeigen Safraninpräparate diesen Unterschied.

3. Am regelmässigsten ist ihr Vorkommen im retromammären Fettgewebe und in den Fettgewebszügen, die sich in die Mamma selbst hineinschieben. Hier findet man fast in jeder Lücke, die die Fettzellen lassen, Mastzellen. Sie liegen streng begrenzt zwischen den Fettzellen und passen sich durchaus den

Lücken an (in Form von Napoleons-Hütchen), der Kern liegt dabei am weitesten entfernt von der Peripherie der Fettzelle; die ihn zunächst umgebenden Granula sind dunkel gefärbt, gehen allmählich in hellere und blassere über und ohne deutliche Grenze, ganz verschwommen, scheint die Mastzelle in dem Protoplasma der Fettzelle zu verschwinden (Fig. 4).

4. Kommen sie in den perialveolären Blut- und Lymphgefässräumen vor, und zweimal sah ich sie in den Lymphgefässen selbst. In dem interlobulären Gewebe sind bisweilen mehr oder minder grosse Fettmassen, und ich fand wiederholt gerade in deren Nähe mit Fettkügelchen erfüllte Mastzellen und Wanderzellen.

5. Fand ich mehrere Male Mastzellen in den axillaren und retromammären Lymphdrüsen.

Wie sind nun diese Bilder zu deuten? Ich erlaube mir vorweg zu bemerken, dass ich bei der Deutung dieser Frage keineswegs die Granula als Elementarorganismen im Sinne Altmann's auffasse, sondern mich durchaus Flemming's Worten anschliesse (Merkel-Bonnet. 1893). „Dass die Granula Elementarorgane der Zellen sind, ... dass sie Träger von Stoffwechselvorgängen sind, dass sie wachsen können und dass sie sich theilen können.“ Die Mastzellen sind, glaube ich feststellen zu können, Zellen, die einerseits im Stande sind, Fett aus den Alveolen nach den retromammären Fetträumen zu transportiren und hier den Fettzellen zu übergeben, andererseits aber auch mit Fett beladen in die perialveolären Räume eindringen und nach den nächst gelegenen Lymphdrüsen wandern. Diese sub 1 beschriebenen Formen, sind dann so zu deuten, dass die Mastzelle eben im Begriff steht durch das Epithel hindurch zu treten.

2 ist der wichtigste Punkt. Wir sehen hier Mastzellen, die an ihren Granula als solche kenntlich sind, mit Fetttröpfchen, die bald grösser, bald kleiner sind, noch deutlich an Saffraninpräparaten hervortreten und nur dem Alveolarfett entstammen können. Eine andere Quelle für das Vorkommen von Fett ist nicht vorhanden.

Das sub 3 geschilderte Bild könnte vielleicht so gedeutet werden, dass die Granula, die auf dem Wege von den Alveolen bis

hierher das Fett assimilirt und zertheilt haben, selbst einem Auflösungsprozesse verfallen, oder von der übrigen Zellsubstanz ausgestossen, den Fettzellen einverleibt werden. Als gesichert will ich dies nicht feststellen, doch erinnere ich hier an die ähnlichen Verhältnisse, wie Ranvier sie an seinen Clasmatocyten beschrieben hat.

4 und 5 zeigen, dass die Mastzellen noch an anderen Orten vorkommen. Ihre Anwesenheit in den Blutgefässen und Lymphbahnen weist darauf hin, dass sie das Fett auch hier weiter zu transportiren vermögen, wie ja manche Autoren auch schon bei der Fettresorption im Darme angenommen haben. Auch dort finden sich Mastzellen zahlreich, besonders während der Verdauung und man hat ihnen den Transport des Fettes zugeschrieben. Mit dieser Deutung wäre auch das Vorkommen der Mastzellen während der Hexenmilch-Secretion zu vereinigen; auch ihre geringe Anwesenheit in virginellen Mammen lässt sich daher erklären, dass auch in den rudimentären Gängen sich mit der Zeit immerhin eine geringe Secretmenge findet. In dieser Beziehung nun würden sie dieselbe Rolle wie die Leukocyten Czerny's spielen.

Dieser Punkt, die gleiche Function der Mastzellen und der weissen Blutkörperchen in unserem Falle zeigt wohl wieder, was von einzelnen noch bestritten wird, dass beide Zellformen sich von einer Grundform ableiten lassen, bezw. dass die Mastzellen nur eine Kategorie der weissen Blutkörperchen, einen besonderen Functionszustand darstellen. Ich erlaube mir bei Erörterung dieser Frage zu betonen, dass ich sehr wohl weiss, dass die Mastzellen an Orten vorkommen, wo diese Deutung nicht passt, wo man ihnen keine fetttransportirende Rolle zuweisen könnte, wäre es aber trotzdem nicht möglich, dass sie in unserem Falle diese Arbeit übernehmen? Czerny schreibt den weissen Blutkörperchen die Fähigkeit zu, Fett zu transportiren; sie nehmen klein die Fetttröpfchen auf, zertheilen sie in ihrem Innern, dabei wird ihr Bau granulirt, und diese Granula sind die Reste von Fettkörnchen. Diese Aufgaben erfüllen sie nur, wenn Secret gebildet, aber nicht entleert wird. Die Mastzellen sind nun nach meinen obigen Deductionen ebenfalls im Stande, Fett zu transportiren, umzuwandeln, vielleicht auch dem Körper der

retromammären Fettzellen zu assimiliren oder andererseits durch die Lymphbahn nach den Lymphdrüsen zu führen und hier dem Kreislauf einzuverleiben.

Aber ich glaube noch auf eine andere Thatsache hinweisen zu dürfen: Untersucht man eine Drüse, die Anfangs secernirt hat, später aber nicht mehr entleert worden ist und die in den nächsten Wochen sich zurückgebildet hat, so findet man nur noch vereinzelt Mastzellen zwischen den Fettzellen des retromammären Gewebes, dagegen in denselben Lücken zwischen den Fettzellen, wo früher die Mastzellen so zahlreich zu finden waren, blasse Zellen mit grossem Kern, die durchaus das Ansehen der weissen Blutkörperchen haben. Es sind dies die Reste der Mastzellen und zeigen deren Rückkehr in den leukocytären Zustand.

Ein gewichtiger Einwand allerdings ist es, der hier erhoben werden könnte: Nach einigen neueren Forschungen, wirkt nicht nur das Fett, sondern auch einige Pigmentarten auf das Osmium reducirend. In der Schwangerschaft sind nun aber, wie Bizzozero und Vassalle betonen, im Interstitium grosse, polyedrische, leukocytenähnliche Zellen vorhanden, welche mit Pigment beladen sind, das sie, wie ich annehme, nach dem Warzenhof transportiren. Also ohne Weiteres ist die Möglichkeit nicht von der Hand zu weisen, dass wir es hier mit Mastzellen zu thun haben, deren Pigmentgehalt auch auf Osmium reducirend wirkt und einen Fettgehalt der Zellen vortäuscht. Da diese Frage aber noch nicht endgültig entschieden ist, will ich sie für die weitere Betrachtung ausser Auge lassen.

Ist nun jene phagocytäre Natur und vor Allem diese nahe Beziehung zum Fett, die ich den Mastzellen supponirt habe, mit unseren sonstigen Anschauungen über diese Zellen zu vereinen? Da ist vor allem Waldeyer's Arbeit über Bindegewebszellen zu erwähnen, in der er sich über die Fettaufnahme seitens der Plasmazellen folgendermaassen äussert: sie nehmen gerne Fett auf „einmal in grossen Tropfen und wandeln sich dabei in ächte Fettzellen um, weiterhin aber nehmen diese Zellen auch sehr gerne das Fett in zahlreichen kleineren Tropfen auf und erscheinen dann als grosse, granulirte, fettige Klumpen, ähnlich wie bei einer fettigen Degeneration, nur dass die Fettpartikel

meist sehr viel feinkörniger sind". Und wenn er noch hinzufügt, dass er die Mastzellen besonders im Fettgewebe in den Lücken zwischen den Fettzellen gefunden hat, so steht von dieser Seite wohl unserer Auffassung nichts entgegen.

Wie lassen sich nun die Befunde früherer Autoren hiermit vereinen? Partsch und Steinhaus haben beide das häufige Vorkommen von Mastzellen im Beginn der Lactation erwähnt, ohne jedoch ihre Bedeutung eingehend zu erörtern: nach Steinhaus bilden sie später mit ihren verfetteten eosinophilen Körnern die Colostrumzellen. Grösseren Werth lege ich auf Rauber's Ausführungen. Schon von anderer Seite (Heidenhain) ist darauf aufmerksam gemacht worden, dass wohl unter Rauber's Lymphocyten auch die häufig vorkommenden Mastzellen mit einzurechnen seien. Er findet nun weisse Blutkörperchen interalveolär und intraalveolär, die Fettkörnchen enthalten und durch ihren Zerfall die Colostrumkörperchen bilden. Die Beobachtung wird durchaus richtig sein, nur die Deutung ist eine entgegengesetzte. Wie Czerny hervorhebt, sind die weissen Blutkörperchen nicht Galaktoblasten, sondern Galaktolyten und darin stimme ich mit Czerny überein; nur meine ich, dass ein kleiner Theil des Fettes von Mastzellen resorbirt wird und dass die interalveolär fetthaltigen Zellen Rauber's, zum Theil wenigstens, Mastzellen sind, zum grösseren Theile allerdings wird das Fett von weissen Blutkörperchen in die Lymphbahn übergeführt. Ich erlaube mir diese Theorie Czerny's insofern zu ergänzen, dass nicht nur gewöhnliche Leukocyten, sondern auch die Mastzellen-Leukocyten den Fetttransport übernehmen.

Erklärung der Abbildungen.

Tafel III.

Fig. 1. Frau 4 Tage post partum, nicht stillend. Weisse Blutkörperchen mit Fetttropfen beladen in der Umgebung eines Gefässes.

Fig. 2. Frau 6 Tage post partum, nicht stillend. Mastzellen mit Fettgranula.

Fig. 3. Frau 2 Tage post partum. Interstitielles Gewebe der Milchdrüse, weisse Blutkörperchen mit Fetttröpfchen enthaltend.

Fig. 4. Frau 8 Tage post partum, nicht stillend. Mastzellen des retromammären Fettgewebes.

IX.

Zur künstlichen Athmung.

Von Prof. Dr. Max Schüller in Berlin.

Die in diesem Archiv, Band 149, Heft 2 und 3, erschienene grosse Arbeit von A. Brosch „Theoretische und experimentelle Untersuchungen über die künstliche Athmung Erwachsener" giebt mir zu einigen Bemerkungen Veranlassung.

Der Herr Verfasser geht von der Ansicht aus, dass man bisher „die verschiedenen Methoden von rein subjectiven Gesichtspunkten aus beurtheilt habe". „Eine Messung der Werthgrössen der einzelnen Methoden war, obwohl sie diese Streitfragen endgültig entschieden hätte, bisher nur an Kinderleichen und Föten vorgenommen worden." „Ueber die gleichen Verhältnisse bei Erwachsenen, wo ja die künstliche Athmung auch sehr häufig als lebensrettende Operation angewendet werden muss, fehlen einschlägige Untersuchungen vollständig."

Diese Angaben bedürfen theils der Einschränkung, theils beruhen sie auf einem Irrthum. Wenn auch der Praktiker, welcher öfter in die Nothlage kommt, die künstliche Athmung anzuwenden, sich wesentlich von dem Erfolge leiten lässt, welchen das eine oder andere Verfahren für ihn hatte, so ist das begreiflich, weil sich hier thatsächlich keineswegs immer Praxis und Theorie oder Experiment decken. Ich werde darauf unten mit einigen Worten zurückkommen. Andererseits sind aber auch schon mehrfach Versuche gemacht worden, die einzelnen Methoden der künstlichen Athmung, wie wir sie für die Wiederbelebung beim Erwachsenen kennen, nach ihrem physiologischen oder physikalischen Werthe zu prüfen und mit einander zu vergleichen. Ich beschränke mich nur auf die zwei folgenden, welche Herrn Brosch entgangen sind, da sie in seinem zwar sehr ausführlichen, jedoch auch sonst nicht ganz vollständigen Verzeichnisse der Arbeiten über künstliche Athmung nicht aufgeführt werden.

Zunächst darf es mir gestattet sein, im eigenen Interesse darauf hinzuweisen, dass von mir selber nicht nur jene erste Notiz über das von mir angegebene Verfahren (in der Berliner klinischen Wochenschrift. 1879. No. 22) publicirt wurde, welche Herr Brosch anführt, sondern dass ich auch in meinem Buche „Die Tracheotomie, Laryngotomie und Exstirpation des Kehlkopfes", Stuttgart 1880 bei Ferd. Enke (erschienen als Lieferung 37 in der von Th. Billroth und Alb. Lücke begründeten und herausgegebenen „Deutschen Chirurgie") an mehreren Stellen überhaupt die Bedeutung der künstlichen Athmung im Verein mit der Tracheotomie bei

den verschiedenen Bedingungen des Scheintodes und plötzlichen Todes eingehend gewürdigt habe. Ich habe aber ausserdem dort in einem besonderen Abschnitte eine kritische Darlegung über den physiologischen und physikalischen Werth der bekannten einzelnen Methoden der künstlichen Athmung, sowie meines eigenen, damals kurz vorher in zwei Fällen erprobten Verfahrens gegeben und endlich auch von den Ergebnissen eigener vergleichender Versuche zur Feststellung der physikalischen und physiologischen Wirksamkeit einzelner Methoden Mittheilung gemacht. Meine Versuche erstreckten sich besonders auf die Prüfung, welche die verschiedenen Methoden auf die Wiederherstellung der Blutbewegung im Herzen und im Gefässsystem haben, weil dies neben der Luftzufuhr zu den Lungen die für die Wiederbelebung wichtigste Aufgabe der künstlichen Athmung ist. Diese Versuche habe ich nicht bloss an scheintodten grossen Thieren (Hunden), sondern auch an todten Thieren und an der Leiche eines Erwachsenen gemacht, deren Gefässsystem ich künstlich mit Flüssigkeit füllte. Es wurde [wie bei den bekannten Versuchen R. Böhm's[1]) an künstlich vergifteten oder narkotisirten Thieren] ein mit Millimeterscala versehenes Quecksilbermanometer unter den entsprechenden Cautelen mit der Carotis in Verbindung gebracht und die Druckschwankungen, sowie das grössere oder geringere Ansteigen der Quecksilbersäule während der künstlichen Athembewegungen nach verschiedenen, beim Erwachsenen gebräuchlichen Methoden beobachtet. Hierbei ergab mein Verfahren die grössten und zugleich die gleichmässigsten Werthe. — Ausserdem prüfte ich auch „die Leistungsfähigkeit der verschiedenen, beim Erwachsenen anwendbaren Methoden in Beziehung auf die Austreibung von Flüssigkeiten" aus den Lungen. — Noch bemerke ich, dass ich damals auch die inspiratorische und exspiratorische Druckschwankung der Lungenluft mittelst des mit der Trachea in Verbindung gebrachten Quecksilbermanometers bei einigen Methoden der künstlichen Athmung studirte; doch habe ich diese Versuche nicht systematisch durchgeführt, wie die vorher erwähnten, welche mir damals wichtiger erschienen.

Untersuchungen nach dieser Richtung, welche Herr Brosch überreich an Zahl in seiner Arbeit vorführt, sind schon vor ihm gleichfalls an Leichen Erwachsener von S. N. Djelitzin in St. Petersburg angestellt worden und in seiner Arbeit „über künstliche Athmung" im Chirurgitscheski Westnik 1893 Mai—August veröffentlicht worden. Ich verweise auf das ausführliche Referat über diese Arbeit im „Centralblatt für Chirurgie" 1893 (30. Sept.), No. 39, S. 841—845, und bemerke hier nur, dass nach demselben Djelitzin mit einem von ihm ersonnenen, zu spiro- und manometrischen Bestimmungen tauglichen Apparate an Leichen Erwachsener Versuche machte über die

[1]) R. Böhm, Ueber Wiederbelebung nach Vergiftungen und Asphyxie. Archiv für experimentelle Pathologie und Pharmakologie. Bd. 8. S. 68 bis 101. (Künstliche Athmung und methodisch wiederholte Compressionen des Thorax in der Herzgegend.)

Einwirkung der verschiedenen Lage, Haltung, Stellung, der Suspension, sowie der verschiedenen auf diesem Wege zu prüfenden Methoden der künstlichen Athmung. Er classificirt sämmtliche bekannte Methoden nach ihrer Angriffsweise und bespricht eingehend die physiologischen Verhältnisse je nach dem inspiratorischen und exspiratorischen Werthe, sowie die physikalischen Einwirkungen an der Hand seiner Experimente, setzt die grössere oder geringere praktische Verwendbarkeit auseinander und entwickelt die Bedingungen, bezw. kleinen Aenderungen, unter welchen die einzelnen Methoden am zweckmässigsten beim Menschen anzuwenden sind. Ich hebe nur Folgendes hervor. Unter den Methoden, welche direct an den Brustkorb angreifen, empfiehlt er besonders die „Schüller'sche als einfach, leicht ausführbar, sicher und wirksam". Gute Resultate ergab auch das Verfahren von Flashar, weniger befriedigte das von Howard und Sanson. Von den den Thorax indirect bewegenden Methoden giebt er der Sylvester'schen den Vorzug, während die Modificationen derselben von Pacini, Bain und Liégard an Wirksamkeit hinter jenen zurückstehen. Man erkennt hieraus, dass er in mehreren Punkten zu anderen Ergebnissen wie Brosch kommt. Im Referat wird auch eine Tabelle mitgetheilt, welche „besonders die Ueberlegenheit der Methoden von Sylvester und Schüller" illustrirt. Es ist zu bedauern, dass uns diese anscheinend recht gediegene Arbeit, die in russischer Sprache erschienen ist, noch nicht ihrem ganzen Inhalte nach in deutscher Uebersetzung vorliegt; hoffentlich macht sie der Verfasser derselben im Interesse des Gegenstandes auch für die nichtrussische Aerztewelt zugänglich.

Die Versuche des Herrn Brosch erstrecken sich über ein viel grösseres Leichenmaterial. Doch wird leider der Werth, den gerade dieses für die Prüfung der interessirenden Fragen haben würde, sehr wesentlich dadurch beeinträchtigt, dass Brosch in vielen Fällen an Leichen arbeitete, welche absolut ungeeignet für solche Versuche waren. Er gesteht selber, und es lässt sich auch aus den Einzelberichten erkennen, dass sich „fast keine normale Leiche unter seinem Materiale fand". Vielfach waren Erkrankungen der Lungen, wie derbe entzündliche Infiltrationen, käsige Veränderungen, mehr oder weniger ausgedehnte Cavernen, Carcinome, pleuritische Exudate u. s. w. vorhanden. Es ist klar, dass er unter solchen Verhältnissen, den physikalischen Wirkungen der einzelnen Verfahren nicht genügend gerecht werden konnte. Dem entspricht es meines Erachtens auch, dass bei seinen Versuchen die Ergebnisse einzelner Methoden oft ganz verschieden ausfallen. Es ist wohl selbstverständlich, dass zumal für die vergleichende Prüfung der verschiedenen Methoden der künstlichen Athmung die Verwendung normaler Leichen (d. i. solcher mit gesunden Brustorganen und mit normalem Brustkorb) absolut unerlässlich ist, will man ein treues richtiges Bild von der physikalischen Wirkungsgrösse der einzelnen Methoden haben.

Im Uebrigen will ich nicht auf die Ergebnisse seiner Versuche, noch auf die Theorien eingehen, welche Herr Brosch entwickelt. Nur eins möchte ich hervorheben, dass man als Praktiker nicht ein zu ausschliessliches Ge-

cht auf die Ergebnisse der Leichenversuche legen darf, eben so wenig e auf die Versuche an scheintodten Thieren. So nothwendig sie zur Erligung bestimmter Fragen sind, so wenig und selten können sie direct f die Verhältnisse am scheintodten Menschen übertragen werden. Es mmen dabei doch noch andere Momente in Betracht. Deshalb ist es auch beeiflich, wenn man schon längst, nicht etwa nur von subjectiven Gesichtsnkten, sondern durch die vielfältigste Erfahrung geleitet, einzelne Verhren bevorzugte, andere aufgegeben hat, beides vielleicht im Widerspruch it den Ergebnissen des Experiments. An der Leiche können wohl manche natomische Verhältnisse ein Verfahren wirksam erscheinen lassen, welche m Scheintodten fehlen. So ist es auffallend, dass bei den Versuchen an eichen (von Brosch und Djelitzin) z. B. das Sylvester'sche Verfahren ehr grosse Ausschläge ergiebt, während es notorisch in der Praxis oft im tiche lässt. Gerade diese Thatsache, dass alle anderen bekannten Verfahren, arunter auch das Sylvester'sche, ganz wirkungslos blieben, hat unter anderen uch mich in der Noth des Augenblickes mein Verfahren „erfinden" assen. So habe ich auch von dem Pacini'schen Verfahren nicht den minlesten Erfolg beim scheintodten Menschen gesehen, während es Brosch nach einen Versuchen hochstellt. Vielleicht ist die Spannung der Muskeln, nittelst welcher man bei diesen Methoden den Brustkorb bewegt, an der Leiche mmer noch grösser wie beim Scheintodten. Bei manchen Scheintodten mögen diese Verhältnisse günstiger für den Erfolg der Verfahren sein, den sie in nderen Fällen hatten. Manche ausserordentlich kräftige Athembewegungen, die an der Leiche einen beträchtlichen Ausschlag geben, können wir am Scheintodten in gleicher Weise nicht ohne Schädigung der Lungen, des Herzens, der Blutgefässe durchführen. Ausserdem dürfen wir nicht ausser Acht lassen, dass es sich beim scheintodten Menschen nicht nur um Wiedergabe von Athembewegungen, um Luftzufuhr oder um die Austreibung von Flüssigkeiten aus der Lunge, sondern auch um die Wiederherstellung und Erhaltung des Blutkreislaufes, um die Wiederbelebung der Centralorgane handelt. Dies alles wird, wie ich schon in meinem Buche über die „Tracheotomie, Laryngotomie und Exstirpation des Kehlkopfes" dargelegt habe (§ 45a), am ehesten erreicht durch ein Verfahren, welches, wie das meine, nur maassvoll eben über die mittleren Excursionsgrenzen normal tiefer Athembewegungen hinausgeht und dem normalen Typus der Respirationsphasen möglichst nahe kommt. Beiläufig bemerkt, kann man die Einwirkung auf die Blutbewegung, welche durch die respiratorischen Druckschwankungen im Brustraum eingeleitet wird, bei allen Methoden der künstlichen Athmung unterstützen durch zeitweilig wiederholte kurze Compressionen der Herzgegend, wie sie zuerst experimentell geübt wurden von R. Böhm. — Mein Verfahren hat seit meiner ersten Bekanntmachung seinen Weg durch die Krankenhäuser und Kliniken des In- und Auslands gemacht und zu meiner Freude manchen Erfolg gehabt. Gleichwohl bin ich weit entfernt davon, seine ausschliessliche Anwendung zu empfehlen. Es liegt in der Natur der Sache, dass unter verschiedenen Bedingungen das eine Verfahren an die

Stelle des anderen treten muss. Möge auch die von Herrn Brosé gebene Modification des Sylvester'schen Verfahrens, die an der bei seinen Versuchen weitaus die grössten Ausschläge ergab, am sche Menschen nützliche Verwendung finden.

Berichtigungen zum Supplementheft des 149. Bande

Seite 46 Zeile 16 v. u. ist hinter „5 Uhr Nachm." einzufügen: „Temp. 38,9° Puls 106 Schläge; Respirationsfrequenz 28. Stuhlgan 1mal. Starke Aufregung; der Patient spricht Unsinnige 11. December".

- 54 - 4 v. u. lies: „anorganische" statt „anomale".
- 57 - 10—9 v. u. lies: „welcher Art" statt „der Ort".
- 59 in der Tabelle II lies: „XXV" statt „XXVI".
- 72 Zeile 6 v. u. lies: „XXXI" statt „XXX".
- 85 - 17 v. u. lies: „Theilen" statt „Farben".
- 91 - 14 v. u. lies: „ersten" statt „letzten".
- 100 - 13 v. u. lies: „aus ihm" statt „in welchem" und hinter „züchten" ist das „ist" zu streichen.
- 111 - 9 v. o. vor „16" ist das „nur" zu streichen.
- 117 - 3 v. o. hinter „auch in der" fehlt: „Milz".

Taf I

University of California
LIBRARY

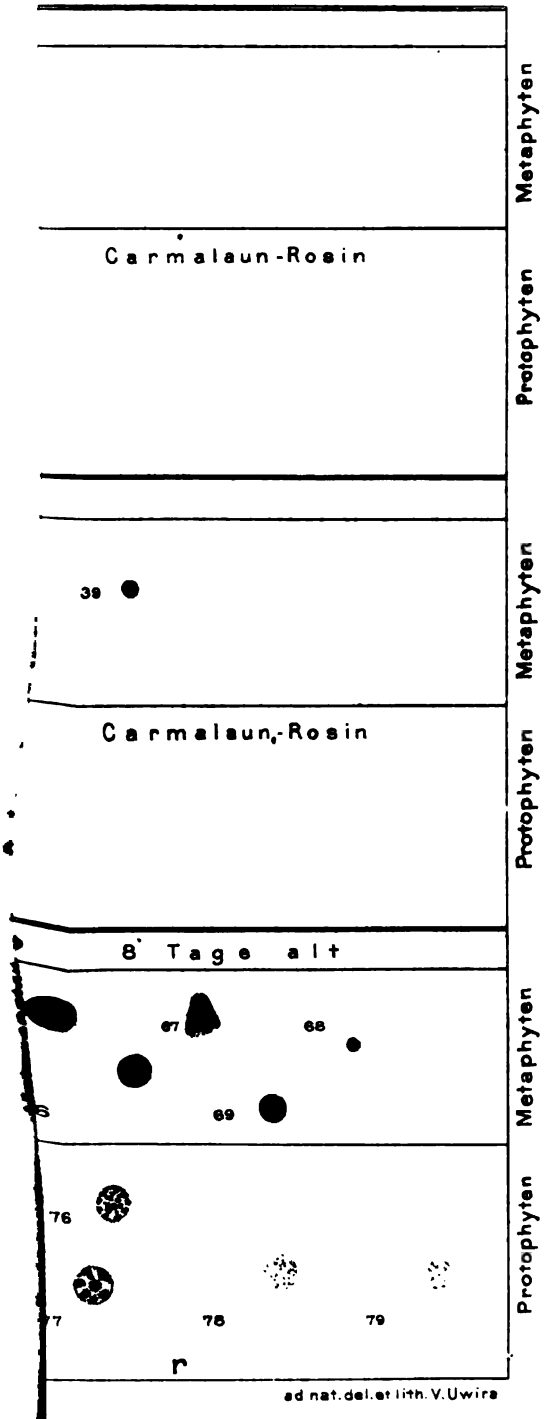

University of California LIBRARY

LIBRARY
OF THE
UNIVERSITY
OF
CALIFORNIA

1.

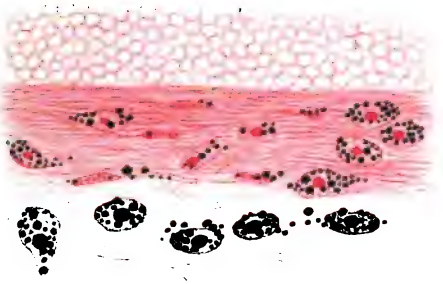

2.

3.

4.

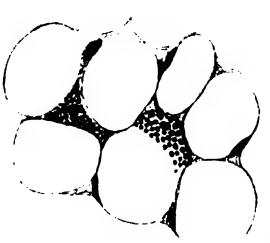

University of California
LIBRARY
Medical Department

Paula Guenther fec.

W. A. Mayer Lith. Inst. Berlin.

1



2.

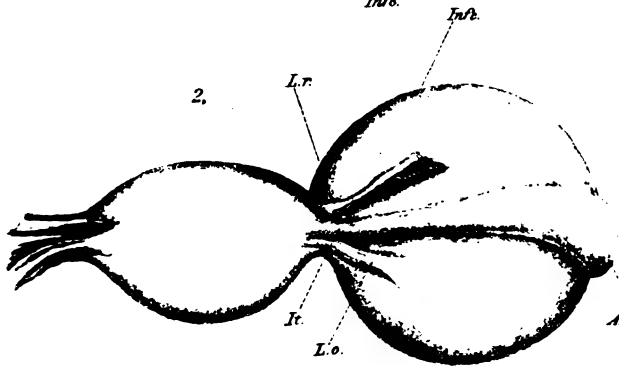

3.

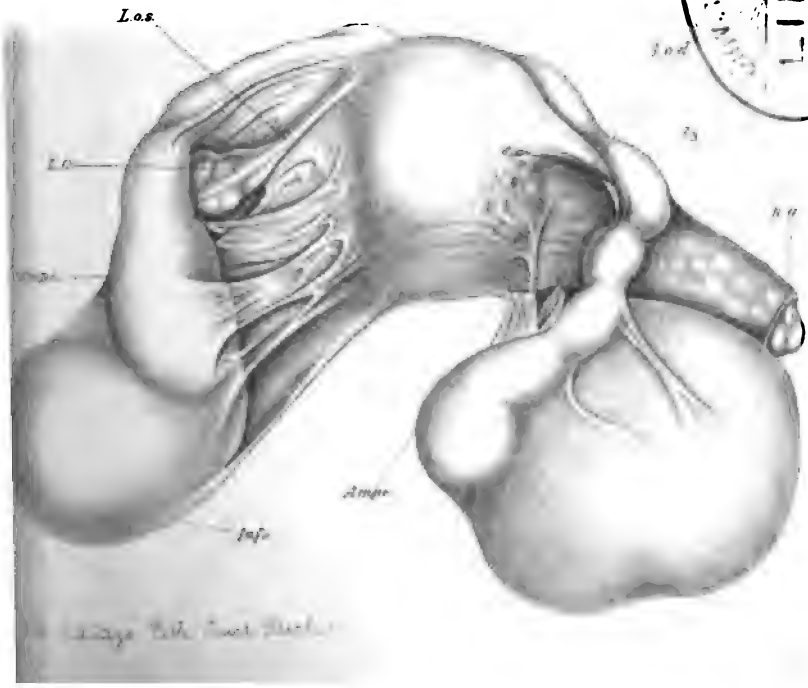

...sity of California
LIBRARY

4.

2/3

5.

2/3

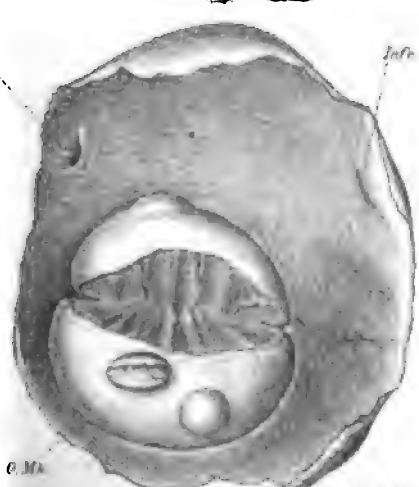

1/2

y of California
RARY

Fig. 2

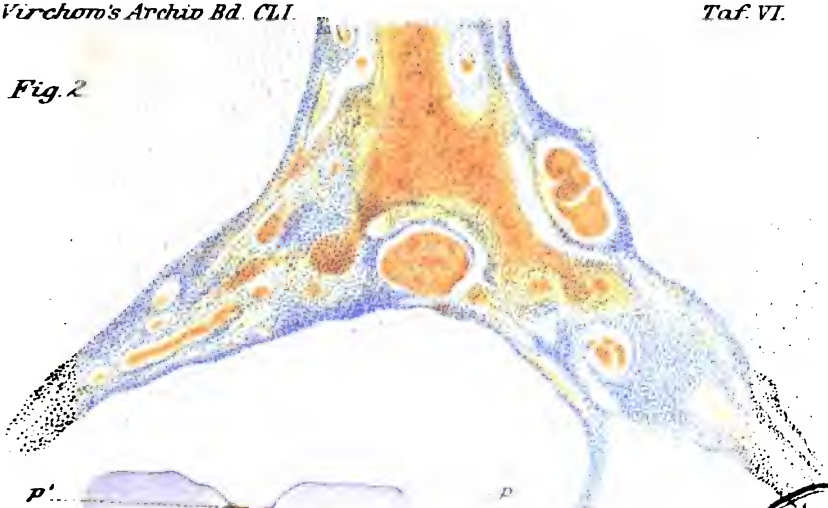

Fig. 1.

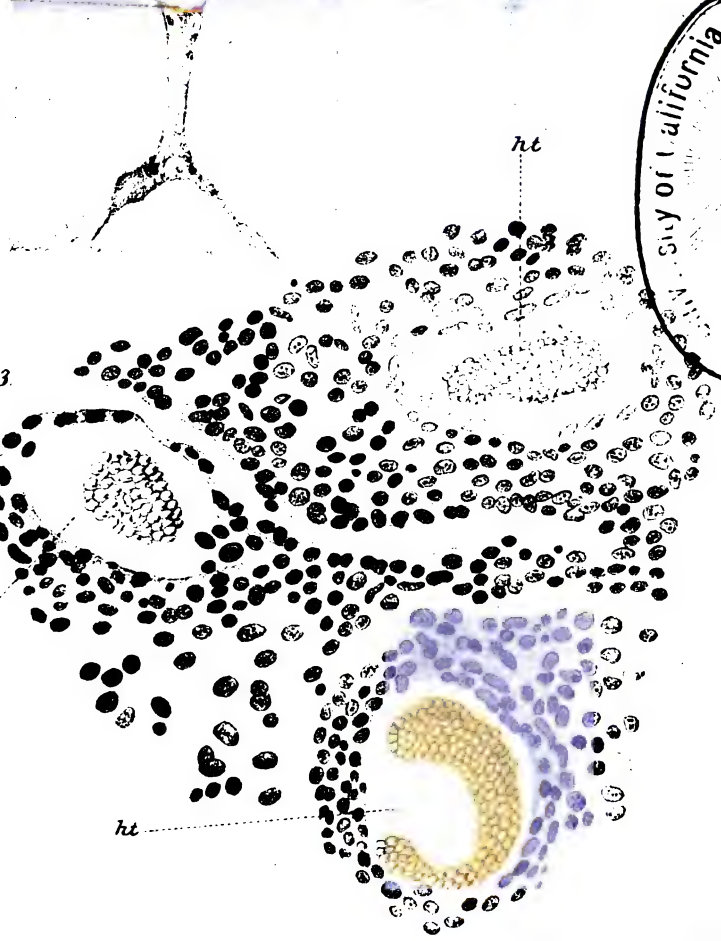

Fig. 3.

sity of California
RARY

W. A. Meyn Stuhlmann Berlin S.

Archiv
für
pathologische Anatomie und Physiologie
und für
klinische Medicin.

Bd. 151. (Funfzehnte Folge Bd. I.) Hft. 2.

X.

Ueber die numerischen Schwankungen der Kerne in den quergestreiften Muskelfasern des Menschen.

(Aus dem Institut für allgemeine Pathologie an der K. Universität zu Siena.)

Von Prof. B. Morpurgo und Dr. F. Bindi.

Ueber die Anzahl und die Vertheilung der Kerne in den Muskelfasern liegen nur ganz spärliche und zerstreute Angaben in der Literatur vor.

Golgi[1]) beschrieb beim erwachsenen Menschen Kerne mitten in der Substanz der Muskelfasern. Solche Kerne, die dieser Autor scharf von den Sarcolemmkernen unterschieden wissen will, sind in bedeutender Anzahl und wohl entwickelt in der Nähe der Sehnenansätze der Fasern vorhanden, während sie in der übrigen Muskelsubstanz spärlich und verkümmert erscheinen.

Froriep[2]) fand bei Amphibien und Säugethieren, sowohl bei in der Entwickelung begriffenen, als bei erwachsenen Muskeln eine relative Anhäufung von Kernen an der Verbindungszone von Sehne

[1]) Golgi, Annotazioni intorno all' istologia normale e patologica dei muscoli volontari. Arch. per le sc. med. Vol. V. p. 205.

[2]) A. Froriep, Ueber das Sarcolemm und die Muskelkerne. Archiv für Anat. und Phys. von His und Braune und E. du Bois-Reymond, Anat. Abth. 1878.

und Primitivbündel, und verlegt an diese Stelle auch im erwachsenen Muskel die Neubildung von quergestreifter Substanz.

Felix[1]) fand bei Embryonen aus dem zweiten Monate die Muskelkerne an gewissen Stellen der Faser dicht gruppirt und quergestellt.

Auch Calderara[2]) beschäftigte sich mit den Verhältnissen der Kerne an den in Entwickelung begriffenen Muskelfasern. Er fand, dass in späteren Entwickelungsperioden die Muskelkerne, trotz der stattgefundenen Verlängerung der Fasern, dichter erscheinen. Daraus schloss er, dass in gewissen embryonalen Epochen eine Vermehrung der Muskelkerne stattfinden müsse, da man Zeichen von Kernwucherung nicht entdecken könne. Selbst bei neugebornen Kaninchen fand er Haufen von 3—4—10 und mehr Kernen in der Nähe des Sehnenansatzes.

Morpurgo[3]) hat bei Gelegenheit von Untersuchungen über den Prozess der Activitäts-Hypertrophie der Muskelfasern die Beobachtung gemacht, dass in den dünneren Fasern die Kerne dichter angehäuft sind, als in den dickeren. Diese Thatsache hat er damals nicht weiter verfolgt, aber als eines eingehenderen Studiums werth betrachtet.

Es ist bekannt, dass wohldifferenzirte Muskelfasern des Fötus und des Neugebornen in allen Körpermuskeln gleichmässig dünn sind, während die des Erwachsenen in sehr weiten Grenzen variiren und Caliber-Verhältnisse aufweisen, die für jeden Muskel constant und charakteristisch sind[4]).

Wir haben uns vorgenommen, zu entscheiden: 1) ob in den jungen Muskelfasern die Kerne gleichmässig vertheilt oder von vornherein in einzelnen Fasern reichlicher seien, als in den anderen; 2) ob die Anzahl der Kerne in der Volumenseinheit der Muskelsubstanz bei erwachsenen menschlichen Körpermuskeln constant oder je nach dem Caliber der Fasern veränderlich sei.

In den Ergebnissen dieser Untersuchungen konnte auch die Frage Beantwortung finden, ob die Vermehrung der Kerne dem Wachsthume der Muskelfasern in gleichem Schritt folge.

[1]) Felix, Zeitschr. für wissensch. Zoologie. 1889.
[2]) Calderara, Arch. per le sc. med. Vol. XVII. p. 96.
[3]) Morpurgo, Dieses Archiv. Bd. 150. Hft. 3. S. 522.
[4]) Schwalbe und Mayeda, Zeitschr. für Biol. XXVII. N. F. IX.

Es wurden zuerst die Muskeln eines menschlichen Fötus aus dem achten Schwangerschaftsmonate untersucht, dann einige der feinfaserigen Muskeln des Erwachsenen und zuletzt der Sartorius des Erwachsenen, welcher sehr ungleichmässige und mitunter sehr dicke Fasern enthält.

Die Untersuchungsmethode war eine ganz einfache. Die einer kräftigen, möglichst frischen menschlichen Leiche entnommenen Stückchen von Muskeln, sowie die Muskeln des Fötus wurden einige Tage in Müller'scher Flüssigkeit aufbewahrt, nachher grob zerfasert, gründlich gewaschen und mit Alauncarmin intensiv gefärbt. Von den dunkeltingirten Bündeln wurden mit Hülfe des einfachen Mikroskops einige Fasernfragmente isolirt und auf einem mit Glycerin befeuchteten Objectträger in einfacher Reihe parallel geordnet. Nach Bedeckung mit einem auf zwei Härchen gestützten Deckglase wurde Dicke und Länge eines jeden Faserfragmentes mikrometrisch bestimmt und dann wurden die in jedem derselben enthaltenen Kerne gezählt.

Bei diesen Operationen haben wir verschieden vorgehen müssen, je nachdem wir fötale oder erwachsene Muskelfasern untersuchten. Bei den ersteren gelingt es ohne Weiteres die Kerne zu zählen, während bei den letzteren, und zwar bei den Fasern grösseren Calibers, es nur ausnahmsweise möglich gewesen wäre, sämmtliche Kerne zu unterscheiden. Deswegen haben wir bei diesen, nach Messung der Dicke und der Länge der Cylinder, zwischen Objectträger und Deckglas etwas Essigsäure ganz vorsichtig zufliessen lassen, bis die tief gefärbten Kerne in der aufgehellten Muskelsubstanz recht deutlich hervortraten. Dann haben wir in derselben Ordnung, wie die Messungen ausgeführt worden waren, die Kerne gezählt.

Die Bestimmung der Länge der Fasernfragmente wurde mit Obj. 4 Oc. 2 (Koristka), jene der Dicke mit Obj. 8 Oc. 2, die Zählung der Kerne mit Obj. 8* Oc. 3 ausgeführt.

Muskeln des Fötus.

Von dem Fötus aus dem achten Schwangerschaftsmonate wurden folgende Muskeln untersucht: M. levator palp. sup., M. sternocleidomastoideus, M. biceps brachii, M. glutaeus max., M. sartorius, M. gastrocnemius.

Die Fasern aller dieser Muskeln sind viel dünner, als die entsprechenden des Erwachsenen; sie sind auch sehr gleichmässig, sowohl wenn man die Fasern eines Muskels unter einander vergleicht, als wenn man Fasern von verschiedenen Muskeln betrachtet. Ganz geringe Schwankungen des Calibers sind dennoch nachweisbar, so dass wir zwei verschiedene Caliberkategorien auch bei diesen Muskeln aufstellen konnten.

Die diesen Kategorien zu Grunde liegenden Durchmesser entsprechen wahrscheinlich nicht den extremen Dickenwerthen der Fasern des Fötus; für den Zweck unserer Untersuchungen sind die gefundenen Unterschiede ausreichend.

Wir haben Fasern von 7 und von 12 μ Durchmesser in Betracht gezogen, und das Volumen und die Zahl der Kerne von 15 Fasernfragmenten aus beiden Caliberkategorien, bei jedem Muskel bestimmt.

Aus dem Volumen ($\pi r^2.h$) und der gefundenen Anzahl der Kerne (n) konnten wir leicht die Anzahl der in einem Cubikmillimeter Muskelsubstanz enthaltenen Kerne (N) nach der Formel

$N = \frac{n}{\pi r^2 h}$ berechnen.

In folgender Tabelle haben wir die aus 15 Einzelberechnungen resultirenden Mittelwerthe für N zusammengestellt.

Tabelle I.

	Name des Muskels	Zahl der Kerne in 1 cmm Muskelsubstanz (N) Fasern von 7 μ Durchm.	Fasern von 12 μ Durchm.
1.	M. levator palp. sup.	329048	113760
2.	M. sternocleidomastoideus	295793	109648
3.	M. glutaeus max.	266807	126883
4.	M. biceps brachii	280927	117671
5.	M. sartorius	273928	118358
6.	M. gastrocnemius	397289	123720.

Aus den für N resultirenden Ziffern geht deutlich hervor, dass bei den Fasern gleichen Calibers der verschiedenen Muskeln des Fötus die Zahl der Kerne in der Volumeneinheit von Muskelsubstanz innerhalb enger Grenzen schwankt; die stärksten Unterschiede für N stehen nicht mit dem Namen des Muskels, sondern mit der Grösse des Faserndurchmessers in Zusammenhang.

Wenn man den Mittelwerth von N für die Fasern von 7 μ

Durchmesser (N) mit dem für die Fasern von 12 μ Durchmesser gefundenen (N_1) vergleicht, so ergiebt sich dass:

$$N:N_1 = 2{,}8:1,$$

und wenn man nun das Caliber der ersten Fasernkategorie (C) mit dem der zweiten (C_1) vergleicht, so geht hervor, dass:

$$C:C_1 = 1:2{,}75.$$

Also $N:N_1 = C_1:C$, d. h. die Anzahl der Kerne in der Volumenseinheit der Muskelfasern des achtmonatlichen menschlichen Fötus steht im entgegengesetzten Verhältnisse zum Caliber der Fasern.

Feinfaserige Muskeln des Erwachsenen.

Von diesen Muskeln haben wir die geraden Augenmuskeln und den Zygomaticus maj. in Betracht gezogen.

Bei der Bestimmung des Gehaltes an Kernen der Muskelsubstanz haben wir auch hier 15 Fasernfragmente aus jeder der betrachteten Caliberkategorien untersucht.

Aeussere Augenmuskeln. Der niedrigste hier gefundene Dickenwerth der Fasern war 12 μ; der höchste 28,8 μ. Schwalbe und Mayeda gaben etwas geringere Ziffern an; die Entfernung zwischen Maximal- und Minimaldurchmesser ist aber bei diesen Autoren und bei uns ungefähr dieselbe.

In folgender Tabelle sind die Werthe von N zusammengestellt, wie sie aus den Berechnungen für 15 Fasernfragmente der bezeichneten Dicke hervorgingen.

Tabelle II.

Durchmesser mm	Anzahl der Kerne in 1 cmm Muskelsubstanz (N) M. rect. oc. ext.	M. rect. oc. int.	M. rect. oc. inf.
0,0120	157 629	156 934	156 385
0,0144	121 300	128 043	131 682
0,0168	98 548	86 999	93 895
0,0192	83 367	68 999	72 293
0,0216	65 683	67 495	65 417
0,0240	53 519	60 432	60 590
0,0264	50 563	51 532	54 765
0,0288	46 056	43 407	43 244.

Bei den Fasern gleichen Calibers sind die Werthe von N bei allen untersuchten Muskeln annähernd gleich, während sie bei den Fasern von verschiedenem Caliber, wenn auch desselben Muskels, ziemlich verschieden sind.

Die Anzahl der Kerne in den Fasern mit dem kleinsten

Durchmesser ist mehr als dreimal so gross, wie die Anzahl der Kerne in den dicksten Fasern.

Die für N bei Fasern von 12 μ Durchmesser gefundenen Werthe weichen von denjenigen, die wir bei den gleich dicken Fasern des Fötus fanden, nicht erheblich ab.

Das bedeutet nicht, dass die Zahl der Kerne in den feinsten Fasern der geraden Augenmuskeln während des Wachsthums des Organismus unverändert geblieben sei; eine Kernvermehrung muss mit Wahrscheinlichkeit angenommen werden, da, wenn keine solche stattgefunden hätte, die Kerne bei der Verlängerung der Fasern sich mehr oder weniger hätten von einander entfernen müssen.

Ueber die in den normalen jungen, wohl differenzirten Elementen des quergestreiften Muskelgewebes vermuthete Wucherung der Kerne ist nichts Positives bekannt; einer von uns hat diesbezügliche Untersuchungen eben unternommen.

M. zygomaticus major. Dieser Muskel, wie die Gesichtsmuskeln im Allgemeinen, besteht aus relativ dünnen und gleichmässigen Fasern. Jedenfalls sind aber die Unterschiede der Caliber grösser, als bei den äusseren Augenmuskeln.

Die von uns gefundenen Dickenwerthe sind etwas höher, als die von Schwalbe und Mayeda angegebenen, da wir ein Minimum von 0,012 und ein Maximum von 0,048, Schwalbe und Mayeda ein Minimum von 0,0095 und ein Maximum von 0,0418 fanden.

Wir haben nicht ausdrücklich nach den extremen Dickenwerthen geforscht, und haben auch die Methode der genannten Autoren nicht befolgen können, so dass die geringen Unterschiede in den Resultaten leicht erklärlich sind.

Tabelle III enthält die an 16 Caliberkategorien berechneten Mittelwerthe (von 15 Fasernfragmenten):

Tabelle III.

Durchmesser mm	N	Durchmesser mm	N
0,0126	171 347	0,0312	59 720
0,0144	138 158	0,0336	35 008
168	132 918	0,0360	49 787
192	102 832	0,0384	44 045
216	91 843	0,0408	46 812
240	91 270	0,0432	39 425
264	71 185	0,0456	37 319
288	67 938	0,0480	35 166.

Diese Tabelle spricht in gleichem Sinne, wie die vorige. Auch hier sind die Kerne in den feineren Fasern dichter gehäuft, als in den dickeren. Der grösste Werth von N ist nahezu fünf Mal so gross, wie der kleinste. Die in den feinsten Fasern gefundenen Zahlen der Kerne sind sehr gross: ungefähr so gross, wie die der Fasern gleichen Calibers der Muskeln des Fötus und der äusseren Augenmuskeln des Erwachsenen.

Dickfaseriger Muskel des Erwachsenen (M. sartorius).

Bei diesem Muskel, welcher nach Theile einen sehr grossen Wachsthumscoefficienten besitzt (5. Gruppe der Theil'schen Tabelle), haben Schwalbe und Mayeda (a. a. O.) die bedeutendsten Unterschiede in dem Faserncaliber gefunden.

Wir haben an diesem Muskel unsere weitgehendsten Untersuchungen ausgeführt, da wir für denselben 25 verschiedene Caliberkategorien aufstellen konnten, so dass das Verhältniss zwischen Kernreichthum der Muskelsubstanz und Dicke der Fasern an einem und demselben Muskel innerhalb weiter Grenzen verfolgt werden konnte:

Tabelle IV.

Durchmesser mm	N	Durchmesser mm	N
0,0192	126 360	0,0504	33 126
0,0216	120 403	0,0528	29 839
0,0240	108 728	0,0552	27 217
0,0264	101 987	0,0576	23 927
0,0288	71 573	0,0600	20 773
0,0312	62 702	0,0624	19 337
0,0336	59 722	0,0648	16 927
0,0360	54 800	0,0672	16 552
0,0384	54 219	0,0696	14 243
0,0408	47 268	0,0720	13 116
0,0432	46 205	0,0744	11 370
0,0436	40 574	0,0768	10 523
0,0480	34 820		

In dieser Tabelle kann man die Abnahme des Gehaltes an Kernen bei steigendem Durchmesser der Fasern Schritt für Schritt verfolgen.

Den dünnsten Fasern entsprechen Werthe für N, welche denen nahe stehen, die wir für die dünnen Fasern des Erwachsenen und für die des Fötus aufzuweisen hatten. Bei den dicksten Fasern des Sartorius ist der Gehalt an Kernen der Muskelsubstanz zwölf Mal kleiner, als der der dünnsten Fasern desselben

Muskels, und drei Mal kleiner, als der der dicksten Fasern der anderen Muskeln.

In den dicksten untersuchten Fasern haben wir also die Kerne im höchsten Grade zerstreut gefunden.

---

1. In den gleichmässig feinfaserigen jungen Muskeln ist die Dichte der Kerne in der quergestreiften Substanz eine ziemlich gleichmässige und eine sehr bedeutende. Den kleinen Schwankungen der Faserncaliber folgen in umgekehrtem Sinne geringe Schwankungen des Kernreichthums.

2. In den feinfaserigen Muskeln des Erwachsenen ist der Kernreichthum der Muskelsubstanz ebenfalls ein grosser und schwankt wenig; je geringer die Dicke der Faser, desto dichter erscheinen die Muskelkerne.

3. Bei Muskeln mit ungleichmässigen und mitunter sehr dicken Fasern schwankt die Zahl der Kerne in der Volumenseinheit der Muskelsubstanz in höchstem Grade, während sie bei den dünnsten Fasern ungefähr gleich ist derjenigen, die man bei den feinfaserigen Muskeln des Erwachsenen und bei den des Fötus findet, und bei den dicksten Elementen gering ist.

Aus alledem geht hervor, dass die Entwickelung der quergestreiften Substanz nicht von einer entsprechenden Vermehrung der Muskelkerne gefolgt ist, und dass die feinen Fasern der Muskeln mit hohem Wachsthumscoefficienten den juvenilen Charakter des Kernreichthums auch in den späteren Lebensperioden erhalten.

Mit letzterem Umstande dürfte die Thatsache in Zusammenhang stehen, dass die dünnsten Fasern der Extremitätenmuskeln bei dem Prozesse der Activitäts-Hypertrophie am meisten wachsen. Ihrem relativen Kernreichthume dürfte eine grössere Reserve von Wachsthumsenergie entsprechen [1]).

[1]) Vergl. Morpurgo, Ueber Activitäts-Hypertrophie der willkürlichen Muskeln. Dieses Archiv. Bd. 150. Hft. 3.

XI.

Das Verhalten[1]) der linken Herzkammer bei den Erkrankungen der Valvula mitralis.

Von Dr. R. Oestreich,
Privatdocenten und Assistenten am Pathologischen Institut zu Berlin.

Das Gebiet der Herzklappenfehler gilt als einer der bestechendsten Abschnitte der physikalischen Diagnostik: die genaue physikalische Analyse der Vorgänge genügt, wie es scheint, um eine leichte und sichere Beurtheilung der für alle Theile des Herzens zu erwartenden Folgen zu gewähren[2]). Dagegen muss es, wenn man von der anatomischen Betrachtung ausgeht und die verschiedenartige Einrichtung der Atrioventricularklappen einerseits, der Semilunarklappen andererseits berücksichtigt, zweifelhaft sein, ob eine derartige, wesentlich nur physikalische Auffassung der Vorgänge an sämmtlichen Klappen des Herzens zulässig ist. Denn um zunächst nur kurz darauf hinzuweisen, während allerdings die Semilunarklappen sich mehr den einfachen Klappen der Physiker nähern, stellen die Atrioventricularklappen einen complicirteren Apparat dar, als dessen Bestandtheile ausser den eigentlichen Klappen und den Sehnenfäden die Papillarmuskeln, d. h. Theile der arbeitenden Ventrikelwand angesehen werden müssen; es ist daher ohne Weiteres klar, dass z. B. ein schrumpfender Prozess an der Valvula mitralis nicht nur Folgeerscheinungen physikalischer Art bedingen, sondern auch rein anatomisch direct vermittelst der Sehnenfäden und Papillarmuskeln auf die Configuration des linken Ventrikels einwirken kann. Dieser aus den anatomischen Verhältnissen ab-

[1]) Von vornherein sei hier bemerkt, dass nach dem Beispiel der in der Arbeit genannten Autoren hauptsächlich nur das makroskopische Verhalten (Hypertrophie, Atrophie, Dilatation u. s. w.) besprochen wird.

[2]) Vergl. B. Lewy, Die Compensirung der Klappenfehler des Herzens. Berlin 1890.

geleitete Zweifel an der Vollkommenheit einer rein physikalischen Erklärung der Vorgänge bei sämmtlichen Herzklappenfehlern wird als berechtigt erwiesen, sobald man die Geschichte dieses Gegenstandes verfolgt.

Da die Fehler der Tricuspidalis im Ganzen selten, die der Mitralis sehr häufig angetroffen werden, so bezieht sich die folgende Abhandlung vorwiegend auf die Valvula mitralis und den linken Ventrikel.

Es ist das grosse Verdienst von Lenhartz[1]), mit der überlieferten Lehre gebrochen und das Verhalten des linken Ventrikels bei Mitralstenose einer neuen Untersuchung unterzogen zu haben. Zuerst Lenhartz und sein Schüler Baumbach[2]), später Dunbar[3]) haben die bezeichnete Frage einer durchgreifenden Bearbeitung unterzogen und zugleich eine umfassende kritische Darstellung der früheren Literatur geliefert, auf welche ich, was die einzelnen Autoren betrifft, verweise.

Zu jeder Zeit sind die Lehrbücher der physikalischen Diagnostik und der Herzkrankheiten der Spiegel der herrschenden Anschauung bezüglich des Verhaltens des linken Ventrikels bei Mitralfehlern gewesen. Zusammenfassend kann ich angeben, dass vor Lenhartz alle Autoren an dem Satze festhalten, eine Stenose der Mitralis bewirke Atrophie, eine Insufficienz Dilatation und Hypertrophie des linken Ventrikels. Wenn bei einer Stenose keine Atrophie des linken Ventrikels gefunden würde, sei es keine reine Stenose gewesen, es habe sich um Complicationen gehandelt, welche jedenfalls eine Druckerhöhung im linken Ventrikel bewirkt hätten; solche Complicationen waren Insufficienz der Mitralis, Arteriosklerose, Nephritis und dergl. m.

[1]) Lenhartz, Ueber das Verhalten der linken Herzkammer bei Mitralstenose. Verhandlungen des 9. Congresses für innere Medicin. 1890. S. 478—489. München. med. Wochenschr. 1890. No. 22.

[2]) Baumbach, Ueber das Verhalten des linken Ventrikels bei der Mitralstenose. (Aus der Poliklinik des Privatdocenten Herrn Dr. Lenhartz zu Leipzig.) Inaug.-Diss. Leipzig. Deutsches Archiv für klin. Med. 1891. Bd. 48. S. 267—291.

[3]) Dunbar, Ueber das Verhalten des linken Ventrikels bei den Fehlern der Mitralklappe. (Aus der medicin. Klinik des Herrn Geh.-Rath Prof. Dr. Riegel in Giessen.) Deutsches Archiv für klin. Med. 1892. Bd. 49. S. 271—307.

Alle Autoren geben also eine mehr physikalische Erklärung für das Ausbleiben der erwarteten Atrophie; nur Gerhardt (Lehrbuch der Auscultation und Percussion) führt das Fehlen der Atrophie des linken Ventrikels bei Mitralstenose auf einen anatomischen Grund zurück: „Durch die Verlaufsweise der Muskelbündel am Herzen wird es wahrscheinlich, dass nicht dieselben Primitivbündel am rechten Ventrikel hypertrophiren, am linken atrophiren können, ohne dass die Differenz der Arbeitsleistung beider Ventrikel eine sehr bedeutende ist. Daher mag es sich erklären, dass nur bei sehr hochgradigen und sehr reinen Mitralstenosen die besprochene Umfangsabnahme der linken Kammer sich findet."

Lenhartz beobachtete, dass bei einzelnen Kranken mit sicherer Mitralstenose eine hohe körperliche Leistungsfähigkeit vorhanden war. Dies veranlasste ihn zu weiterer Forschung. Die hohe körperliche Leistungsfähigkeit, die Beschaffenheit des Pulses und Spitzenstosses liessen eine gute Entwickelung des linken Ventrikels trotz der Mitralstenose annehmen. Es gelang, diese Annahme durch die Autopsie zu bestätigen und zu zeigen, dass bei stärkster, reinster, nicht complicirter Mitralstenose ein kräftiger linker Ventrikel vorhanden sein kann. Im Anschluss fügen Lenhartz und Baumbach eine ausführliche Durchsicht der Sectionsberichte der pathologischen Institute von Leipzig und Halle hinzu, deren werthvolle Einzelheiten hier nicht wiedergegeben werden können, vielmehr im Original nachgelesen werden müssen. Die bemerkenswerthen Resultate sind folgende.

Bei 13 Fällen reiner Mitralstenose war der linke Ventrikel 11 mal leicht hypertrophisch, 2 mal annähernd normal; 12 Fälle von Mitralstenose mit nachweisbarer Insufficienz zeigten ein wechselndes Verhalten, in 3 Fällen war der Ventrikel atrophisch (wahrscheinlich überhaupt geschwächte Personen), in den übrigen Fällen normal oder hypertrophisch. Ausserdem werden noch verschiedene Fälle von Mitralstenose mit Complicationen mitgetheilt und deren Ergebnisse besprochen. Das Zusammentreffen einer Mitralstenose mit Aorteninsufficienz scheint für die Entwickelung des linken Ventrikels und die Compensation von ungünstigem Einfluss zu sein, während umgekehrt die Verbindung der Aortenstenose mit der Mitralstenose die Hypertrophie des linken Ventrikels begünstigt.

Baumbach hebt als Resultat der Untersuchung besonders hervor, dass von einer atrophirenden Tendenz der Mitralstenose kaum die Rede sein könne.

Im ärztlichen Verein zu Hamburg demonstrirte Eisenlohr 2 Fälle von hochgradiger Mitralstenose, deren Messung eine mindestens normale Dicke der Wand bei jedenfalls nicht verengter Höhle ergab (Deutsche medicinische Wochenschrift, 1891. No. 6. S. 231).

Entsprechend einer von der medicinischen Facultät zu Giessen gegebenen Preisaufgabe:

„Es ist das Verhalten der linken Herzkammer bei Mitralstenose und Insufficienz festzustellen unter Zugrundelegung der hiesigen klinischen Beobachtungen und der Sectionsprotocolle der letzten zehn Jahre“

hat Dunbar ein grosses Material zusammengestellt[1]). Die Resultate sind in folgenden Sätzen kurz wiedergegeben; bezüglich der bemerkenswerthen Einzelheiten muss die Arbeit selbst eingesehen werden.

„Bei der compensirten Mitralinsufficienz findet sich eine Dilatation und Hypertrophie des linken Ventrikels. Der Grad der Hypertrophie ist nicht so hoch, wie bei der Aorteninsufficienz, doch findet sich anscheinend häufig eine Ausbuchtung des Septums vis à vis dem Mitralostium nach rechts. Die Compensation hört auf in dem Moment, wo der linke Ventrikel nicht mehr im Stande ist, die vermehrte Blutmenge zu bewältigen. Es ist deshalb nicht zu verwundern, dass bei der Section, die ja meistentheils nach gestörter Compensation gemacht wird, die Hypertrophie gegen die Dilatation zurücksteht.

Bei der Compensirung der Mitralstenose wirkt der linke Ventrikel gar nicht mit, sondern er bleibt in seiner Entwickelung zurück, bis zu den ausgesprochensten Formen der concentrischen Atrophie. Abweichungen von diesem Befunde müssen immer auf Complicationen zurückgeführt werden.“

Bei der Differenz der Ergebnisse der Arbeiten Lenhartz'-Baumbach's einerseits, Dunbars andererseits schien es gerechtfertigt, durch weitere Forschung eine Entscheidung der Frage, wie sich der linke Ventrikel bei Mitralfehlern verhält, herbeizuführen. Freilich besteht nicht nur bezüglich der Ergebnisse zwischen Lenhartz-Baumbach und Dunbar ein

[1]) Die Arbeit wurde mit dem Preis gekrönt.

Widerspruch, sondern auch bezüglich der Schätzung der angewendeten anatomischen Untersuchungsmethode. Die Wahrheit liegt, wie mir scheint, in der Mitte. Dunbar schreibt im Gegensatz zu Lenhartz der Benutzung von Sectionsprotocollen ohne vorausgegangene klinische Beobachtung einen geringen Werth zu. Dem gegenüber möchte ich auf die Bedeutung der Sectionsprotocolle für die vorstehende Frage mit Nachdruck hinweisen. Die Fehler, welche einer alleinigen anatomischen Beurtheilung des Zustandes des Herzens anhaften, sind gekannt, können wohl geschätzt und vermieden werden, wenn ein Urtheil abgegeben werden soll. Die Autopsie soll nicht allein, wie Dunbar will, zur Bestätigung klinischer Befunde dienen, sie kann auch selbständig über derartige Fragen mit Sicherheit entscheiden. Dazu ist es aber nöthig, und darin möchte ich Lenhartz entgegentreten, nicht bloss zu sagen, ob der Ventrikel weit oder eng, ob seine Wand dünn oder dick ist, sondern eine exacte Beschreibung des ganzen Klappenapparates, der Configuration des Ventrikels zu geben. Es wird dann z. B., was ich bestimmt versichern kann, nur in sehr wenig Fällen noch zweifelhaft bleiben, welcher Art (Stenose oder Insufficienz) der vorliegende Klappenfehler ist. Ich werde mich bemühen, zu zeigen, dass Sectionsprotocolle recht brauchbare Ergebnisse liefern, welche für die Lösung der gestellten Aufgabe von Wichtigkeit sein dürften.

Das Material zu dieser Arbeit habe ich seit der Veröffentlichung Lenhartz' gesammelt; ich gebe im Folgenden zuerst eine eingehendere Besprechung mehrerer Fälle.

1. Fall.

Dieses Herz entstammt einem 30jährigen Mann, welchen ich am 21. April 1897 secirt habe, und zeigt am Ostium mitrale eine Stenose und Insufficienz mässigen Grades. Der Zustand des Klappenapparates der Mitralis war folgender.

Die Segel der Mitralis sind verkürzt, zum Theil mit einander verwachsen, verdickt und auch verkalkt; es besteht eine Stenose, welche gerade für einen (dicken) Finger gut durchgängig ist. An dem Präparat ist leicht zu erkennen, dass in Folge der Verdickung und der bedeutenden, durch die Verkalkung bewirkten Starre der Klappen ein Klappenschluss unter keinen Umständen möglich gewesen ist; ausser der Stenose muss also

eine Insufficienz angenommen werden. Die Sehnenfäden sind verdickt, verkürzt; die Spitzen der Papillarmuskeln sind dem Klappenostium genähert, die Papillarmuskeln sind etwas spitz, ein wenig ausgezogen. Die Entfernung des Klappenostium von der Wurzel der Papillarmuskeln ist stark verkleinert.

Nachdem festgestellt ist, welcher Art der vorliegende Klappenfehler ist, wende ich mich zunächst dem rechten Ventrikel zu, dessen Betrachtung mir für die Erklärung der Veränderungen des linken Ventrikels von ausserordentlichem Werthe erscheint.

Die Pulmonalklappen sind zart, schlussfähig. Die Segel und Sehnenfäden der Tricuspidalis sind zart, dünn.

Der rechte Ventrikel ist hypertrophisch und stark dilatirt; besonders auffallend ist die sehr starke Erweiterung des Conus arteriosus dexter, welcher im Gebiete der vorderen Wand fast kuglig ausgebuchtet ist. Diese kugelförmige Erweiterung des Conus schliesst nach unten gegen den vorderen Papillarmuskel der Tricuspidalis ab; der Abschluss wird ein ziemlich vollständiger durch diejenigen Sehnenfäden, welche zum vorderen Segel der Tricuspidalis verlaufend, entweder aus dem Septum selbst oder einem dort befindlichen (gewöhnlich sehr kurzen) Papillarmuskel entspringen.

Der vordere Papillarmuskel der Tricuspidalis bildet im Zusammenhang mit den Sehnenfäden und dem vorderen Segel einen den Ventrikel durchsetzenden Strang, bezw. eine Brücke, welche gewissermaassen einer allgemeinen gleichmässigen Erweiterung des ganzen Ventrikels hinderlich ist. An der Stelle dieser Brücke ist der Ventrikel enger, d. h. offenbar viel weniger erweitert. Der Papillarmuskel selbst ist etwas ausgezogen, spitz und platt. Die durch jene Brücke verbundenen Theile des rechten Ventrikels sind, wie ich sie bezeichnen möchte, fixirt, an einander befestigt, und gestatten dem Ventrikel in ihrem Gebiete nicht jede beliebige Grösse der Erweiterung. Aehnlich wie im Conus arteriosus (vordere Wand) ist im Gebiete der hinteren Wand, d. h. etwa durch hintere Wand, rechten Rand und Klappenapparat begrenzt, noch eine besonders bemerkbare Erweiterung sichtbar, welche jedoch nach meiner Erfahrung nie so bedeutend wie die des Conus arteriosus wird. Der Bau und die Lage des Klappenapparates der Tricuspidalis, vornehmlich die Zahl, Anordnung, Grösse und Ursprungsstelle der Papillarmuskeln erklären diese Localisation der Erweiterung, da diejenigen Stellen, welche Papillarmuskeln zum Ursprung dienen, fixirt sind und sich daher weniger oder gar nicht erweitern können. In das Septum ventriculorum hinein bildet der rechte Ventrikel eine Erweiterung nicht aus. Es tritt also ein sehr starker Einfluss des Klappenapparates und der von mir so bezeichneten fixirten Theile auf die Form der Erweiterung des rechten Ventrikels hervor.

Ein Ventrikel, in diesem Falle der rechte, welcher selbst keinen Klappen-

fehler enthält, erweitert sich in ganz bestimmter Richtung, wovon ich mich auch an zahlreichen anderen Fällen überzeugt habe. Der Begriff der Erweiterung stellt sich demnach als ein complicirter dar; es ist nicht gestattet, nur einfach von weit oder eng zu sprechen, sondern es muss stets die ganze Configuration des Ventrikels berücksichtigt werden, es bedarf der Angabe, welche Abschnitte mehr, welche Abschnitte weniger erweitert sind, welche Theile als fixirte bezeichnet werden müssen.

Der linke Ventrikel bietet nun, wenn man nicht sogleich Mitralfehler vornimmt, analoge Verhältnisse dar; am besten betrachtet man zuerst Fälle einfacher Dilatation (ohne Klappenfehler). Auch der linke Ventrikel besitzt fixirte und nicht fixirte Theile; die fixirten Theile werden, wie im rechten Ventrikel, durch den Klappenapparat der Mitralis, Segel, Sehnenfäden und Papillarmuskel, dargestellt, in deren Gebiete sich die Höhlung des Ventrikels weniger erweitert als in seinem übrigen Umfange. Der Klappenapparat der Mitralis zerlegt den linken Ventrikel in zwei sehr ungleiche Theile, einen sehr grossen medialen und einen viel kleineren lateralen Abschnitt. Daher werden im linken Ventrikel ebenfalls Stellen besonderer Erweiterung bemerkt.

a) eine mediale, bedeutendere Erweiterung, welche durch das Septum ventriculorum, die vordere Wand und beide Papillarmuskeln der Mitralis begrenzt wird,

b) eine laterale, kleinere Erweiterung, welche zwischen vorderer und hinterer Wand den linken Herzrand erreicht und medianwärts durch beide Papillarmuskeln der Mitralis abgeschlossen sind.

Die Verschiedenheit in der Form der Erweiterung beider Ventrikel des Herzens beruht hauptsächlich auf der Incongruenz der Einrichtung der Klappenapparate der Tricuspidalis und Mitralis.

Aus der Kenntniss dieser Thatsache kann ein Theil der Veränderungen des linken Ventrikels bei Miltralfehlern abgeleitet werden. Der vorliegende Fall zeigt, dass die die Erkrankung der Mitralis begleitenden retrahirenden Prozesse jene vom Klappenapparat gebildete Brücke im linken Ventrikel erheblich verkleinert haben; dabei wird die Scheidung des Ventrikels in jene beiden Theile noch deutlicher bemerkt. Indem einerseits durch diese Mitralfehler die Bedeutung und der Einfluss der fixirten Theile stärker, als bei einfachen Dilatationen hervortritt, wird andererseits auch erkennbar, dass, sobald schrumpfende Vorgänge an der Mitralis sich entwickeln, entgegen jeder physikalischen Voraussetzung der Papillarmuskel und die Ventrikelwand jedenfalls dem Klappenostium genähert wird.

Der vorliegende linke Ventrikel zeigt ausserdem eine Eigenthümlichkeit, die Ausbildung einer besonderen, wie ich es bezeichnen möchte, Stromrinne. Denn die vorher beschriebene mediale Partie des linken Ventrikels erfährt im Gebiet des Septum ventriculorum eine flache, rinnenartige Vertiefung, welche von der Herzspitze zur Herzbasis, zum Ostium aorticum verläuft. Der Blutstrom, aus dem Vorhof durch das Ostium mitrale kommend, ist zuerst gegen die Herzspitze gerichtet gewesen und hat sich dann, dort angelangt, in die Richtung zur Herzbasis, zum Ostium aorticum umgewendet. Eine solche Stromrinne, deren Erzeugung auf eine bedeutende Kraft des während der Systole des Vorhofes in den diastolischen Ventrikel eintretenden Blutstromes zurückgeführt werden muss, ist mir gerade häufig bei Stenosen der Mitralis begegnet und beweist, dass selbst bei Mitralstenose der linke Ventrikel eine genügende Füllung mit Blut erhält. Die geschilderte Erweiterung des linken Ventrikels könnte vielleicht theilweise finaler Natur sein, jedoch dürfte die Stromrinne bereits länger dagewesen sein, da zu ihrer Hervorbringung wohl ein höherer Blutdruck erforderlich sein dürfte, als er gewöhnlich gegen das Lebensende im linken Ventrikel vorhanden ist. Jedenfalls wird, zu welcher Zeit sich auch der linke Ventrikel erweitert haben möge, ein Einblick in eine derjenigen Formen der Erweiterung gegeben, welche sich bei Mitralfehlern entwickeln. Wenn man von der Erweiterung absieht, ist der linke Ventrikel weder hypertrophisch noch atrophisch, vielmehr trotz des bestehenden Mitralleidens von normaler Grösse (Wanddicke bis 1,1 cm trotz der Erweiterung).

Die Aortenklappen waren ohne Veränderung, die Aorta von mittlerer Weite.

Leider war es mir nicht möglich, die von W. Müller[1]) angegebene Methode der Herzmessung durchzuführen; denn ich erhielt die Herzen sehr häufig bereits von anderer Hand secirt; wiederholt war die Diagnose vorher nicht gestellt gewesen; oft musste die genauere Betrachtung auf spätere Zeit verschoben werden. Diese äusseren Umstände nöthigten mich zu einer Be-

[1]) W. Müller, Die Massenverhältnisse des menschlichen Herzens. 1883.

schränkung auf die einfache Beschreibung und subjective Beurtheilung; dennoch glaube ich, weil ich mich seit der Mittheilung Lenhartz', d. h. also seit 7 Jahren, mit diesem Gegenstande beschäftige, ein sicheres und richtiges Urtheil bezüglich der Herzkammern abgeben zu können.

Da es sich in dem vorliegenden Falle um eine Stenose und Insufficienz mässigen Grades handelt, so ist es schwer oder unmöglich zu sagen, welcher Antheil an den Veränderungen jedem einzelnen der beiden Fehler zugehört; das werde ich durch andere reine Fälle zu entscheiden versuchen.

Der übrige Befund des Falles war der folgende:

Hämorrhagische Infarkte der Lungen. Cyanotischer Katarrh der Schleimhäute. Allgemeiner Hydrops. Cyanotische Induration der Lungen, Leber, Milz und Nieren.

Keine Arteriosklerose, kein Emphysem, keine Verwachsungen der Pleurablätter, keine Nephritis.

Alle von mir gesammelten Fälle betrafen Personen im Alter von 30—45 Jahren von mittlerer Grösse und boten ausser dem Herzen stets das gleiche vorstehende Sectionsergebniss; der Ernährungszustand war in keiner Richtung irgendwie auffallend, der Beruf hatte in keiner Weise erhebliche körperliche Anstrengungen erfordert. Ich werde mich deshalb bei der Beurtheilung der weiteren Fälle auf das Herz beschränken.

Das Herzfleisch erwies sich in jedem der Fälle bei mikroskopischer Untersuchung als verändert[1]), jedoch wurde auf dieselbe nur dann Bezug genommen, wenn sie zur Erklärung des makroskopischen Verhaltens irgendwie verwerthet werden konnte.

2. Fall.

Dieser Fall betrifft den seltenen Befund einer reinen Stenose der Mitralis, ohne Insufficienz, und hat doppelten Werth: er lässt nicht nur die Folgen eines derartigen Mitralfehlers erkennen, sondern er ist zugleich auch geeignet, zu zeigen, unter welchen Bedingungen eine sogenannte reine Stenose der Mitralis, d. h. eine solche ohne Insufficienz entsteht; denn, wie

[1]) s. Romberg, Ueber die Bedeutung des Herzmuskels für die Symptome und den Verlauf der acuten Endocarditis und der chronischen Klappenfehler. Deutsch. Archiv für klin. Med. Bd. 53.

bekannt, erzeugt in der Mehrzahl der Fälle der krankhafte Prozess eine Combination von Stenose und Insufficienz.

Die Segel der Mitralis sind verkürzt, mit einander verwachsen und verdickt. Alle diese Prozesse der Verdickung und Verwachsung betreffen wesentlich nur die basalen Theile der Klappen, so dass eine dünnere, leicht flottirende Randpartie der Segel erhalten ist. Die Verkürzung der Segel ist nur geringfügig. Die Besichtigung vor dem Aufschneiden ergab ohne jeden Zweifel die leichte Schlussfähigkeit der Klappen, welche Thatsache durch die anatomische Beschaffenheit wohl ohne Schwierigkeit erklärt wird. Die Verengerung des Ostium mitrale ist eine ziemlich beträchtliche, die Oeffnung ist gerade für einen gewöhnlichen Bleistift durchgängig. Die Sehnenfäden sind etwas verkürzt, wenig verdickt; die Papillarmuskeln sind dünn, schmächtig, spitz, ausgezogen. Demnach sind diesmal die retrahirenden Prozesse an der Mitralis im Ganzen in geringerem Grade ausgebildet, was für die weitere Betrachtung, besonders für die Unterscheidung von anderen Fällen, sehr wichtig ist.

An dieser Stelle möchte ich an eine bekannte, allgemeine Erscheinung im Verlaufe der chronischen Endocarditis erinnern. Diejenigen Prozesse, welche den Klappenapparat befallen, sind Verwachsung, Verdickung und Retraction. Obgleich diese natürlich gewöhnlich combinirt auftreten, ist dennoch hervorzuheben, dass sie durchaus nicht etwa eine parallele Entwickelung darbieten müssen. Daher erklären sich trotz der Existenz principiell gleicher Prozesse die grossen Verschiedenheiten der einzelnen Fälle. Vor Allem aber muss die Thatsache bemerkt werden, dass Verdickung und Retraction in sehr verschiedenem Grade ausgebildet sein können; es giebt Fälle mit sehr starker Retraction und geringfügiger Verdickung und andere Fälle mit sehr geringer Retraction und bedeutender Verdickung. In dieser Beziehung zeigt das neugebildete fibröse Gewebe, wenn ich so sagen darf, individuelle Schwankungen, Eigenthümlichkeiten, welche ganz unabhängig von physikalischen Vorgängen im Ventrikel (z. B. einer beginnenden Dilatation) auftreten. Aehnlich verhält sich das neugebildete Gewebe bei Lebercirrhose [1]).

Die Bedingungen, unter welchen eine reine Stenose der Mitralis entsteht, sind folgende. Zunächst darf natürlich die

[1]) R. Oestreich, Die Milzschwellung bei Lebercirrhose. Dieses Archiv. Bd. 142. S. 326.

Retraction nicht zu bedeutend sein, damit die Klappen schlussfähig bleiben. (Auf den seltenen Fall, dass eine sehr starke Verkürzung einer Klappe durch Elongation einer anderen ausgeglichen wird, gehe ich hier nicht ein.) Die Verwachsung der Klappen mit einander kann eine ganz vollständige sein, ohne dass der Klappenschluss gehindert werden müsste[1]). Ausserdem dürfen stärkere Prozesse der Verdickung und Verkalkung nur in den basalen Theilen der Klappen existiren, da allzu starke Beschaffenheit der Ränder eine leichte Schlussfähigkeit ausschliesst; es muss vielmehr wenigstens eine schmale, ziemlich dünne, leicht flottirende Randpartie erhalten sein. Es ist klar, dass diese Bedingungen selten völlig erfüllt sein werden; wenn ich über verschiedene derartige Fälle verfüge, so ist dies zum Theil wohl zufällig, zum Theil auch darin begründet, dass ich aus einem sehr grossen Material gesammelt habe.

Die Pulmonalklappen und der Klappenapparat der Tricuspidalis sind zart, schlussfähig.

Es besteht Hypertrophie und starke Dilatation des rechten Ventrikels. Der rechte Ventrikel hat eine eigenthümliche Form, deren Entstehung leicht ermittelt werden kann. Vor Allem ist er im Gebiete des Conus arteriosus (vordere Wand des Ventrikels) sehr stark erweitert. Eine zweite, besonders hervortretende Stelle der Erweiterung findet sich im Gebiet der hinteren Wand, an den rechten Rand angrenzend und bis zur Herzspitze reichend. Dazu kommt noch eine Veränderung anderer Art. Das Septum ventriculorum wölbt sich stark in den rechten Ventrikel hinein vor, welche Erscheinung beim linken Ventrikel ihre Erklärung und weitere Besprechung erhalten wird. Daher besitzt der rechte Ventrikel eine sehr ungewöhnliche Form des Lumens.

Die Aortenklappen sind zart, dünn; die Aorta ist von mittlerer Weite, glattwandig. Der linke Vorhof ist stark erweitert, hypertrophisch.

Der linke Ventrikel ist in hohem Grade und sehr ungleichmässig erweitert. Eine Stelle sehr starker Erweiterung wird durch die vordere Wand, Septum ventriculorum und die Papillarmuskeln der Mitralis, in der Art begrenzt, dass zugleich das Septum deutlich nach rechts, d. h. gegen den rechten Ventrikel verschoben ist[2]); auch die angrenzende Partie der vorderen Wand und das Gebiet der Spitze ist stark erweitert. Der Zustand gleicht in Sitz und Aussehen dem gewöhnlichen sogenannten Aneurysma cordis

[1]) Jedoch erzeugt totale Verwachsung der Klappen mit einander unter Mitwirkung starker Verdickung und Retraction bisweilen einen starren, das Ostium umschliessenden Ring, also eine Stenose mit Insufficienz.

[2]) siehe Dunbar, a. a. O. S. 280.

mit dem Unterschiede, dass ausser einer allgemeinen Fettmetamorphose der Musculatur des linken Ventrikels eine besondere myocarditische Heerderkrankung (interstitielle Wucherung, Schwielenbildung u. s. w.) der so veränderten Stelle nicht nachzuweisen ist; die Ursache muss daher in den örtlichen Verhältnissen der Blutströmung gesucht werden, wovon sofort die Rede sein soll. Das vorliegende Aneurysma, welches nach Eröffnung des Herzbeutels bei äusserer Besichtigung des Herzens selbst noch nicht einmal sichtbar war, konnte durch die Percussion nicht entdeckt werden, weil ein Einfluss auf die Form der Herzdämpfung ausgeschlossen war[1]).

In dieser aneurysmatischen Partie wird der Verlauf des Blutstromes durch eine deutliche Stromrinne erkennbar, welche zuerst gegen den linken Herzrand und zur Herzspitze gerichtet, dann im Septum ventriculorum zur Herzbasis verläuft. Dass also trotz der Mitralstenose eine beträchtliche Stromstärke im linken Ventrikel geherrscht haben muss, wird durch die Existenz der Stromrinne bewiesen. Es ist nicht zu verkennen, dass die eigenthümliche Lage des verengten Ostium mitrale und die dadurch bedingte Richtung des in den linken Ventrikel eintretenden Blutstromes einen bestimmenden Einfluss auf die Gestaltung des linken Ventrikels ausübt; denn während bei intacter Mitralis das Blut in breiterem Strom in den Ventrikel hineinfliesst, wird in Folge der Stenose ein dünnerer, relativ kräftiger Strahl in den Ventrikel hineingetrieben und gegen eine umschriebene Stelle der Ventrikelwand gerichtet. Die Lage des verengten Ostium mitrale ist nach meiner Beobachtung Schwankungen unterworfen und hängt von der Art der Verwachsung und der Verkürzung der Segel ab; im Allgemeinen ist die Oeffnung am häufigsten gegen eine mehr der Spitze als der Basis des Herzens nahe gelegene Stelle des linken Randes gerichtet.

Eine zweite geringfügigere, weniger hervortretende Stelle der Erweiterung des linken Ventrikels liegt zwischen dem linken Herzrand einerseits und den Papillarmuskeln andererseits. Im Gebiet der Papillarmuskeln selbst ist die Erweiterung des Ventrikels etwas geringer. Erheblichere retrahirende Prozesse sind, wie bereits erwähnt wurde, im Klappenapparat der Mitralis nicht vorhanden.

Die Erweiterung des linken Ventrikels dürfte ohne Zweifel längere Zeit bestanden haben und final nur noch etwas stärker geworden sein.

Demnach hat sich bei dieser reinen incomplicirten Mitralstenose eine Erweiterung des linken Ventrikels gefunden; der linke Ventrikel war sicher nicht atrophisch. (Die Wanddicke

[1]) Ich habe in den letzten Jahren eine relativ grosse Zahl von ächten Herzaneurysmen (Myocarditis fibrosa, Parietalthrombose, Herzruptur) gesehen; keines derselben war von solcher Beschaffenheit, dass es hätte durch Percussion ermittelt werden können.

betrug trotz der sehr beträchtlichen Dilatation bis zu 1 cm.) Ich darf daher wohl mit Recht behaupten und werde dies im Folgenden durch weitere Beispiele zu bekräftigen suchen, dass dieser Fehler der Mitralis eine Atrophie des linken Ventrikels nicht veranlasst.

3. Fall.

In diesem Fall liegt eine reine Stenose der Mitralis, ohne Insufficienz vor.

Das Ostium mitrale ist länglich-rundlich, beträchtlich verengt, bleistiftgross. Die Segel der Mitralis sind stark verdickt und theilweise mit einander verwachsen. Die Verdickung ist eine ungleichmässige, sehr stark und mit partieller Verkalkung verbunden im Gebiete der Basis, sehr gering in den Randpartien der Segel. Der das Ostium unmittelbar begrenzende Rand ist in einer Breite von etwa 2—3 mm wenig verdickt und leicht beweglich; ein Klappenschluss konnte jedenfalls stattfinden, eine Insufficienz wird mit Sicherheit ausgeschlossen; es handelt sich demnach um eine reine Stenose der Mitralis. Die Sehnenfäden der Mitralis sind nur in geringer Ausdehnung sichtbar, stark verdickt. Die Papillarmuskeln gehen an mehreren Stellen direct in die Klappen über, sind etwas ausgezogen.

Das gesammte Gebiet des Klappenapparates ist der Basis der Mitralis stark genähert; damit hängt zusammen, dass das Wurzelgebiet der Papillarmuskeln, speciell ein Theil des linken Herzrandes, an das Klappenostium herangezogen ist. Daher ist der linke Ventrikel in seinem lateralen Theil eng, wenig geräumig.

Dieser Fall ist sehr geeignet, auf die Bedeutung der Retraction aufmerksam zu machen. Denn der Prozess starker Retraction im Klappenapparat hat Folgen, welche sich nicht aus einer einfachen physikalischen Analyse ableiten lassen. Ein geringer Theil der Wirkung der Retraction wird freilich dadurch ausgeglichen, dass die Papillarmuskeln vermöge ihrer Lage und Form eine Verlängerung, Ausziehung erfahren; doch die Erfahrung lehrt, dass letztere beschränkt ist. Sobald einmal die Retraction zunimmt, stärkere Grade erreicht, wird, da die Herzbasis und das Ostium mitrale (der Annulus fibro-cartilagineus) als fester Punkt bezeichnet werden muss, der Klappenapparat, die Papillarmuskeln im Ganzen und die ihnen als Ursprung dienende Stelle der Kammerwand herangezogen; dabei ist es ohne Belang, wenn zur Zeit etwa gerade ein Vorgang der Erweiterung im Ventrikel stattfindet; die Retraction überwindet

University of California LIBRARY

den dilatativen Factor[1]). Nachdem schon früher die fixirten Theile in den Herzkammern erwähnt wurden, ist dies der Ort, darauf hinzuweisen, dass durch Schrumpfung der Verbindung zwischen den fixirten Punkten der Einfluss der letzteren noch schärfer hervortritt.

Der linke Ventrikel ist dilatirt, seine Erweiterung ist ungleichmässig und ganz besonders stark in dem Gebiet zwischen Septum ventriculorum, Papillarmuskeln, Spitze und dem angrenzenden Theil der vorderen Wand ausgebildet, wo sich auch eine deutliche Stromrinne nach Art der vorhergehenden Fälle findet. Die Oeffnung des stenotischen Ostium mitrale ist gegen eine Stelle der vorderen Wand, nahe dem linken Rand und der Spitze, gerichtet.

Der Strom trat während der Diastole des Ventrikels aus dem Ostium mitrale nach vorn und unten, wendete an der Spitze des Ventrikels, um nun nach hinten und oben zu verlaufen. Die Stärke und die Richtung der Strömung im linken Ventrikel wird leicht beurtheilt, wenn man die ganze Configuration des Ventrikels berücksichtigt. Man erkennt hier wiederum die grosse Bedeutung der Lage des stenotischen Ostium, d. h. der Richtung, welche der hindurchfliessende Blutstrom erhält. Es ist klar, wie wenig Werth die einfache Angabe, ob der Ventrikel eng oder weit ist, haben würde; die genaueste Beschreibung der gesammten Configuration des Ventrikels muss gegeben werden. In Folge der starken Retraction im Klappenapparat und jener ungleichmässigen Erweiterung erscheint der Ventrikel deformirt.

Der rechte Ventrikel ist stark dilatirt, hypertrophisch und erweist sich bei genauerer Betrachtung als ungleichmässig erweitert. Besonders erweitert ist, wie bereits an den früheren Fällen in analoger Weise festgestellt wurde, der Conus arteriosus und die vordere Wand, ausserdem die hintere Wand im Bereiche des unteren Theiles des Ventrikels. Dagegen ist die Erweiterung im Bereich der Papillarmuskeln auffallend geringer. Die Papillarmuskeln sind platt und spitz ausgezogen.

Die Klappen der Pulmonalis und der Tricuspidalis sind zart, die Aortenklappen sind nicht verändert. Der linke Vorhof ist dilatirt und hypertrophisch.

Das Herz ist im Ganzen klein. Die Aorta ist eng, die Wand ist dünn, glatt, frei von sklerotischen Veränderungen. Es handelt sich hier

[1]) Narben an anderen Stellen des Körpers geben bekanntlich oft Gelegenheit, diese Kraft der Retraction zu verfolgen.

zweifellos um eine Hypoplasie des Herzens und der Aorta. Solche Herzen kommen oft vor und sind mir häufig begegnet; bei einiger Uebung sind sie leicht zu erkennen, mögen sie nun einen Herzfehler enthalten, wie das vorliegende, oder nicht.

Dieser linke Ventrikel (Wanddicke bis zu 0,7 cm) ist primär hypoplastisch, nicht etwa atrophisch in Folge der Mitralstenose.

Hier findet die zuerst von Virchow[1]) bemerkte Thatsache, dass gerade derartige Herzen zu Endocarditis disponiren, wiederum eine Bestätigung. In dem gleichzeitigen Vorkommen von Hypoplasie und Mitralfehlern scheint mir auch eine Erklärung dafür zu liegen, dass wiederholt Atrophie des linken Ventrikels bei Mitralstenose constatirt worden ist. Denn hypoplastische Herzen stellen eine Fehlerquelle dar, man kann leicht einmal einen solchen hypoplastischen linken Ventrikel für atrophisch halten, während doch sein Zustand keine Beziehung zu dem Klappenfehler hat, sondern auf eine andere Ursache zurückgeführt werden muss. Diesen Fehler vermeidet man nach meiner Erfahrung am leichtesten, wenn man nicht versäumt, die Aorta genau zu untersuchen; Sectionsprotocolle, welche keine Angabe über das Verhalten der Aorta enthalten, sind daher für unseren Zweck wenig brauchbar.

Ich darf wohl an dieser Stelle auch eine zweite Fehlerquelle, was die Beurtheilung des linken Ventrikels betrifft, besprechen. Das ist eine leicht eintretende Trübung des Urtheils, welche dadurch verursacht wird, dass der linke Ventrikel nur deshalb so klein erscheint, weil der rechte, meist sehr stark, vergrössert ist. Dieses Missverhältniss beider Kammern[2]) hat gewiss mitunter die Diagnose „Atrophie“ veranlasst. Damit man lerne, diesen Fall auszuschalten, erweist es sich als vortheilhaft, Herzen zu betrachten, welche das gleiche Verhältniss zwischen rechtem und linkem Ventrikel bieten, ohne dass ein Klappenfehler vorliegt. Ich meine nehmlich incomplicirte Fälle von Kyphoskoliose oder solche von Emphysem; dabei bildet sich gewöhnlich, wie bekannt, eine bedeutende Dilatation und Hyper-

[1]) Virchow, Ueber die Chlorose und die damit zusammenhängenden Anomalien im Gefässapparate, insbesondere über Endocarditis puerperalis. 1872.

[2]) s. Baumbach, a. a. O. S. 280.

trophie des rechten Ventrikels aus, während der linke Ventrikel gar nicht verändert zu sein braucht. Diese Herzen gleichen den Herzen mit Mitralstenose und mahnen zur höchsten Vorsicht bei der Annahme einer Atrophie des linken Ventrikels. Die Behauptung, dass der linke Ventrikel atrophiren müsse, weil er zu wenig Blut erhalte, ist schon aus dem Grunde anfechtbar, weil eine mangelhafte Versorgung des linken Ventrikels mit Blut aus der anatomischen Betrachtung der Fälle nicht ersichtlich ist, sondern im Gegentheil eher eine ziemlich kräftige und genügende Füllung einzutreten scheint.

Zu welcher Zeit jene Erweiterung des linken Ventrikels entstanden ist, dürfte natürlich schwer ganz genau beantwortet werden können; da die meisten Herzleiden im Stadium gestörter Compensation und finaler Dilatation sterben, lernt man, wenn man viele Klappenfehler secirt, sehr bald diese Factoren abziehen und erkennen, was dem einzelnen Fall eigenthümlich ist. In dem vorliegenden Falle ist die beschriebene Configuration des Ventrikels jedenfalls schon längere Zeit dagewesen und hängt wohl mit der Ausbildung des Klappenfehlers selbst zusammen. Mit dem Beginn der Compensationsstörung und final ist dann eine Zunahme der Erweiterung eingetreten.

Wenn ich nun zusammenfasse, möchte ich sagen, dass dieser Fall ausserordentlich geeignet ist, die Vorgänge im linken Ventrikel bei Mitralstenose zu verfolgen. Für die Erklärung des Zustandes des linken Ventrikels sind von Bedeutung:

a) fixirte und nicht fixirte Theile,

b) die Lage des stenotischen Ostium (d. h. die Richtung des hindurchtretenden Blutes) und der weitere Verlauf des Blutstroms (Stromrinne),

c) die Stärke der retrahirenden Prozesse im Klappenapparat (Heranziehung der Papillarmuskeln und des Herzrandes zum Ostium),

d) das Verhalten des Herzens im Ganzen und der Aorta,

e) das Verhältniss des linken Ventrikels zum rechten.

4. Fall.

Dieses Herz zeigt wiederum eine reine Stenose der Mitralis, ohne Insufficienz und bestätigt in mancher Bezie-

ziehung das bereits Besprochene, unterscheidet sich aber von den bisher erörterten Fällen durch den Grad der Verengerung des Ostium mitrale.

Dasselbe ist länglich schlitzförmig, eben für den kleinen Finger durchgängig. Die Segel sind etwas verdickt, wenig verkürzt und fast vollständig mit einander verwachsen, so dass an der Stelle zweier getrennter Klappen eine das Ostium ringsum begrenzende Leiste entstanden ist, welche leicht beweglich ist. Die Besichtigung ergiebt den einwandsfreien Nachweis sicherer Schlussfähigkeit. Die Sehnenfäden sind stark verdickt, bedeutend verkürzt; einige von denen, welche noch erhalten sind, messen bis 0,8 cm von dem Rand der Segel bis zur Spitze der Papillarmuskeln. An verschiedenen Stellen aber reichen die Papillarmuskeln selbst ohne Vermittelung von Sehnenfäden direct an die Segel der Mitralis heran. Sämmtliche Papillarmuskeln sind also mehr oder weniger dem Ostium mitrale genähert. Die Papillarmuskeln sind wenig ausgezogen, klein, schmächtig.

Die Oeffnung des verengten Ostium mitrale richtet sich gegen eine Stelle der vorderen Wand, welche nahe und etwas oberhalb der Spitze liegt. Von dieser Stelle aus lässt sich eine seichte Furche bis zur Spitze und dann wendend im Septum ventriculorum eine kurze Strecke weit in der Richtung zur Herzbasis hin verfolgen.

Ohne eine zu weitgehende Folgerung ziehen zu wollen, möchte ich dennoch darauf aufmerksam machen, dass dieser Fall mit einer Stenose geringeren Grades als die früheren auch eine seichtere, weniger ausgeprägte Stromrinne besitzt, welcher Umstand vermuthen lässt, dass, je enger die Stenose, desto kräftiger auch der hindurchtretende Blutstrahl und sein gestaltender Einfluss auf die Configuration des linken Ventrikels sein kann. Mit der Zunahme der Stenose und der Abnahme des Querschnitts des Strahles wächst die Kraft des Stromes, was eine genügende Füllung des linken Ventrikels gewährleistet.

Die Aortenklappen sind zart, unverändert; die Aorta ist eng, dünnwandig, glatt, frei von sklerotischen Veränderungen. Das Herz ist im Ganzen klein.

Der linke Ventrikel ist erweitert, seine Wanddicke beträgt bis zu 0,6 cm; die Trabekel sind dünn. Es kann keinem Zweifel unterliegen, dass hier wiederum eines jener hypoplastischen Herzen vorliegt. Die Beschaffenheit der Aorta, die dünne Wand des linken Ventrikels, der Zustand der Trabekel und der Papillarmuskeln ergeben die Diagnose mit Sicherheit. Derjenige Umstand, welcher hauptsächlich darauf hinleitet, ist die auffallende Beschaffenheit der Aorta. Wenn deren Untersuchung versäumt worden wäre, würde wohl sicher in diesem Falle eine Atrophie des linken Ventrikels angenommen worden sein.

Der linke Vorhof ist sehr stark erweitert, hypertrophisch; sein Endocardium parietale ist weisslich, verdickt. Dies ist eine Erscheinung, welche bei Mitralfehlern häufig beobachtet wird, sei es nun, dass das Endocardium parietale an der Erkrankung des Endocardium valvulare theilnimmt, sei es, dass es durch den erhöhten Druck im Vorhof mechanisch gereizt wird; das letztere dürfte wahrscheinlicher sein.

Die Pulmonalklappen und die Segel der Tricuspidalis sind intact.

Der rechte Ventrikel ist stark dilatirt und etwas hypertrophisch. Die Papillarmuskeln sind spitz, dünn. Die Erweiterung ist sehr auffallend im Gebiet der vorderen Wand, wo sich in dem Winkel zwischen vorderer Wand und Septum ventriculorum dicht unterhalb der Pulmonalklappen ein tiefer Recessus gebildet hat. Auch im Gebiet der hinteren Wand ist eine specielle Erweiterung vorhanden.

Die Thatsache, dass der rechte Ventrikel nicht in dem Grade hypertrophisch ist, wie es in anderen Fällen gefunden wurde, bedarf noch einer Bemerkung. Die Ursache liegt offenbar nicht bloss darin, dass die Verengerung der Mitralis diesmal eine geringere ist, sondern auch darin, dass der rechte Ventrikel, ebenfalls ursprünglich hypoplastisch, trotz des Eintretens der Hypertrophie hinter der Wandstärke anderer, nicht hypoplastischer Fälle zurückgeblieben ist. Daraus könnte der Wunsch abgeleitet werden, in allen Fällen das Verhältniss zwischen der Stärke der Hypertrophie des rechten Ventrikels und dem Grad der Stenose der Mitralis zu prüfen. Leider ist es unmöglich, diese Beziehung in Zahlen auszudrücken, um so weniger, als der Grad der ursprünglich vorhandenen Hypoplasie Schwankungen unterworfen ist und auf keine Weise ermittelt werden kann.

Demnach hat sich bei einer reinen Mitralstenose mässigen Grades eine Erweiterung eines hypoplastischen linken Ventrikels, nicht Atrophie eines vorher kräftigen Ventrikels ergeben. Eine mangelhafte Versorgung des linken Ventrikels mit Blut ist nicht wahrscheinlich, vielmehr lässt sich erkennen, dass, je stärker die Stenose wird, desto auffallender der gestaltende Einfluss des hindurchströmenden Blutstrahles ist. Dabei ist die Lage des verengten Ostium von sehr grosser Bedeutung. Ausser der Beschaffenheit der Aorta wurde der Grad der Hypertrophie des rechten Ventrikels als wichtig für die Diagnose einer Hypoplasie des Herzens erkannt.

5. Fall.

Die Veränderungen, welche sich in diesem Herzen am Ostium mitrale finden, sind besonders bemerkenswerth.

Zunächst muss mitgetheilt werden, dass es sich um eine Stenose sehr beträchtlichen Grades handelt; die Oeffnung ist unregelmässig-rundlich, kaum für einen (gewöhnlichen) Bleistift durchgängig. Beide Segel der Mitralis sind, auch in den Randtheilen, sehr stark verdickt, zum Theil verkalkt, etwas retrahirt und mit einander verwachsen. Die sehr harte, starre Beschaffenheit der das Ostium umgebenden Klappenpartien lässt bei Besichtigung erkennen, dass ein exacter Klappenschluss unmöglich war, obgleich das während der Systole des Ventrikels restirende Lumen geringfügig gewesen sein dürfte. Es besteht demnach eine beträchtliche Stenose und eine mässige Insufficienz.

Jedoch muss noch näher auf die Veränderungen im Klappenapparat eingegangen werden, da sie eigenartiger Natur sind. Der vordere Papillarmuskel der Mitralis ist in seiner Spitze in einer Ausdehnung von etwa 1 cm weiss, fibrös, verkalkt und geht unmittelbar in die Segel der Mitralis über; von den Sehnenfäden, die ihm entstammen, sind nur geringfügige Reste angedeutet. Die in der Spitze des Papillarmuskels gefundene Verkalkung vereinigt sich continuirlich mit der in den Segeln festgestellten. Beide Papillarmuskeln sind, soweit sie erhalten sind, kräftig. Der hintere Papillarmuskel ist kleiner als der vordere, setzt sich zunächst in stark verdickte Sehnenfäden fort, welche etwas verkürzt sind. Der Vorgang der Retraction ist im gesammten Klappenapparat gering.

Der linke Ventrikel ist von normaler Grösse und Dicke, seine Wanddicke beträgt bis zu 1,3 cm. Die Aorta ist von mittlerer Weite, glatt, ohne sklerotische Veränderungen.

Der linke Ventrikel hat eine eigenthümliche Form, welche nur im Zusammenhang mit der Beschaffenheit des Ostium mitrale verstanden werden kann. Die Oeffnung des stenotischen Ostium hat eine auffallende Lage: durch die vorher beschriebene Beschaffenheit des vorderen Papillarmuskels und der Segel selbst ist die Oeffnung verschoben und so gelegen, dass sie gegen den unteren und hinteren Theil des Septum ventriculorum sieht. Hier findet sich nun zwischen hinterem Papillarmuskel und Septum, das letztere aushöhlend, eine Vertiefung von etwa Pflaumengrösse. Ihr gegenüber, etwas weiter nach unten, an der vorderen Wand ist eine breitere, flachere Grube sichtbar. Wenn ich mir gestatte, mit aller Vorsicht hier einen Schluss zu ziehen, so hat sich während der Diastole des linken Ventrikels die Strömung in folgender Weise gestaltet. Der Strahl trat durch das Ostium atrioventriculare zuerst mit grosser Kraft in jene tiefere Aushöhlung, wendete dann, schwächer werdend, zu der zweiten gegenüberliegenden Stelle, indem sich unterdessen der Ventrikel füllte. Eine andere Erklärung für die Entstehung

jener beiden Stellen dürfte bei dem Mangel jeder besonderen Heerderkrankung der Wand daselbst nicht gegeben werden können.

Der linke Vorhof ist stark erweitert und hypertrophisch. Die übrigen Herzklappen sind nicht verändert.

Der rechte Ventrikel ist stark hypertrophisch und dilatirt und zeigt, was die Form der Erweiterung betrifft, diejenigen Verhältnisse, welche bereits wiederholt erörtert worden sind.

Der Fall hat seinen grossen Werth durch die abweichende Lage des verengten Ostium mitrale, weil nehmlich die Frage der Versorgung des linken Ventrikels mit Blut bei Mitralstenose in eindeutiger Weise beantwortet werden kann. Zwar war neben der beträchtlichen Stenose eine mässige Insufficienz vorhanden, insofern ist der Befund complicirt; aber es ist klar, dass für das Einströmen des Blutes in den Ventrikel während der Diastole des letzteren zunächst nur die Stenose von Einfluss ist. Da hat sich nun ergeben, dass trotz der Stenose hohen Grades der eintretende Blutstrom eine beträchtliche Kraft besitzen muss, um eine solche Form des Ventrikels hervorzubringen. Dadurch wird eine genügende Füllung des linken Ventrikels wahrscheinlich, oder, um mich anders auszudrücken, eine mangelhafte Füllung sehr unwahrscheinlich. Ich werde übrigens am Schlusse meiner Arbeit auf diese Frage zurückkommen. Ausserdem ist wiederum, wie in den vorhergehenden Fällen, die Abhängigkeit der Gestalt des Ventrikels von der Lage des verengten Ostium und der Kraft des Blutstroms einleuchtend.

Wegen der gleichzeitigen Existenz von Stenose und Insufficienz möchte ich weitere Folgerungen nicht ziehen.

6. Fall.

Dieser Fall zeigt eine reine Insufficienz der Mitralis, ohne Stenose.

Die Segel der Mitralis sind verdickt (jedoch frei von Verkalkung), stark verkürzt, mit einander nur zum Theil in der Weise verwachsen, dass die mediale Berührungsstelle des vorderen und hinteren Segels davon betroffen ist, während die laterale fast ganz davon frei geblieben ist. Die Verdickung der Segel ist eine ungleichmässige, stärker in der Basis, weniger stark in den Randpartien; aber auch diese sind ziemlich dick, schlecht beweglich.

Das Ostium mitrale ist unregelmässig rundlich-länglich, für zwei Finger durchgängig, so dass von einer Stenose nicht die Rede sein kann.

Die Sehnenfäden sind stark verdickt und verkürzt; am meisten sind diejenigen Sehnenfäden verändert, welche dem vorderen Papillarmuskel entspringen; an einer Stelle geht dieser fast unmittelbar in das vordere Segel über. Die Papillarmuskeln sind kräftig, etwas ausgezogen.

Die genaue Besichtigung des gesammten Klappenapparates lässt erkennen, dass eine Stenose nicht vorhanden und ein Klappenschluss unmöglich war.

Hier bietet sich die Gelegenheit, diejenigen Bedingungen zusammenzustellen, unter welchen eine reine Insufficienz, ohne Stenose, entsteht. In dieser Beziehung muss zuerst angeführt werden, dass eine ausgedehnte Verwachsung der Segel mit einander ohne Weiteres eine Stenose geringeren oder grösseren Grades erzeugt; demnach ist für die Bildung einer reinen Insufficienz nur eine geringfügige Verwachsung zulässig. Wie stark die Verdickung wird, ist unwichtig; eine stärkere Verdickung ist insofern von Einfluss, als sie vermöge erschwerter Beweglichkeit der Segel die Schlussfähigkeit vermindert. Das geschieht um so mehr, sobald Verkalkung hinzutritt, denn ein starrer verkalkter Klappenapparat ist natürlich nicht schlussfähig.

Die wesentliche Grundlage für die Entstehung einer incomplicirten Insufficienz bilden stärkere Prozesse der Retraction in möglichst, reiner Form d. h. mit möglichst geringer Verwachsung. Alsdann verkürzen sich die Klappen, reichen nicht mehr, ohne dass zugleich eine Verengerung des Ostium herbeigeführt wird. Wenn dabei die Sehnenfäden gleichfalls von starker Retraction betroffen werden, so trägt dieser Umstand zur Schlussunfähigkeit viel bei.

Nachdem ich bisher vorwiegend Stenosen besprochen habe, erscheint es jetzt wichtig, zu wissen, wie sich der linke Ventrikel zu einer reinen Insufficienz der Mitralis verhält.

Der linke Ventrikel ist dilatirt, seine Wanddicke beträgt bis zu 0,9 cm, er ist sehr breit und im Gebiet der Herzspitze rundlich[1]). Am stärksten ist das Gebiet zwischen Septum ventriculorum, vorderer Wand und Spitze erweitert; eine geringfügige Erweiterung findet sich zwischen dem linken Rand einerseits und den Papillarmuskeln andererseits. Dagegen ist der Klappenapparat selbst (Klappen, Sehnenfäden, Papillarmuskeln und ihre

[1]) Diese Erscheinung „kuglige Abrundung der Herzspitze" findet sich bekanntlich häufig bei der Dilatation des linken Ventrikels.

Ursprungsstelle) in Folge der sehr starken Retraction verkürzt, dem Ostium mitrale genähert.

Die Aortenklappen sind schlussfähig. Die Aorta ist glattwandig, von mittlerer Weite.

Das Wichtigste ist nun das Urtheil über den linken Ventrikel. Derselbe ist, was bereits erwähnt wurde, erweitert, wobei der Einfluss der fixirten Theile hervortritt; eine Hypertrophie des linken Ventrikels ist nicht vorhanden. Die Dilatation könnte entweder finaler Natur oder früher entstanden sein. Ein Theil hat sich sicher erst final, im Stadium der Compensationsstörung, ausgebildet.

Ich trage deshalb kein Bedenken, zu behaupten, dass intra vitam (nicht sub finem vitae) höchstens eine mässige Dilatation vorhanden gewesen sein kann. Mit Sicherheit kann ausgesprochen werden, dass bei einer reinen Insufficienz durchaus nicht immer eine Hypertrophie des linken Ventrikels gefunden wird.

Die rechte Seite des Herzens bietet nichts, was nicht schon im Vorhergehenden besprochen worden wäre. Es liegt eine bedeutende Dilatation und Hypertrophie des rechten Ventrikels vor; der Ventrikel zeigt dieselbe Erscheinung der stärkeren Erweiterung einzelner Abschnitte (vordere Wand und Conus arteriosus; hintere Wand nahe der Herzspitze).

Die Klappen des rechten Herzens sind intact. Der linke Vorhof ist dilatirt und hypertrophisch.

Die Insufficienz der Mitralis war, indem ich nach dem Zustand der Klappen selbst und nach der eingetretenen Dilatation und Hypertrophie des linken Vorhofs und des rechten Ventrikels urtheile, ein länger bestehender Fehler; man kann daher nicht einwenden, dass nicht genügende Zeit zur Ausbildung einer Hypertrophie des linken Ventrikels gewesen sei.

Aus dem Befunde dieses Falles darf der Schluss gezogen werden, dass für die Compensation der Mitralinsufficienz die Dilatation und Hypertrophie des linken Vorhofes und des rechten Ventrikels genügen kann, eine Hypertrophie des linken Ventrikels nicht unter allen Umständen erforderlich ist.

7. Fall.

Auch in diesem Falle besteht eine reine Insufficienz der Mitralis (ohne Stenose).

Die Segel der Mitralis sind stark verdickt und um ein Bedeutendes verkürzt. Die Verdickung ist besonders stark in den Randpartien, welche sich als ein dicker Wulst darstellen. Eine Verkalkung ist nicht eingetreten. Trotz der Verdickung der Segel ist eine Verwachsung nicht erfolgt. Jedes der beiden Segel ist vorhanden, allerdings klein, rudimentär. Die Begrenzung des Ostium mitrale wird durch eine wellenartige Linie gegeben. Eine Verengerung des Ostium mitrale besteht nicht.

Die Sehnenfäden sind bedeutend verdickt, retrahirt. Die Papillarmuskeln sind kräftig, etwas spitz.

Die Aortenklappen sind schlussfähig; die Aorta ist weit, glattwandig.

Zuerst möchte ich erwähnen, wie sich die Verhältnisse vor der insufficirten Klappe gestaltet haben. Der linke Vorhof ist stark dilatirt und hypertrophisch; sein Endocard ist in sehr starkem Grade verdickt. Ich habe schon in einem früheren Falle darauf hingewiesen, dass diese Verdickung für eine Druckerhöhung im Vorhof zu sprechen scheint.

Die Pulmonalklappen und die Segel der Tricuspidalis sind zart.

Der rechte Ventrikel ist hypertrophisch und dilatirt; diese Hypertrophie ist auffallend gering.

Es giebt dafür nach meiner Meinung eine doppelte Erklärung: entweder ist das Herz hypoplastisch gewesen, wofür nichts Anderes spricht, oder es bedurfte keiner bedeutenden Hypertrophie, weil der grössere Theil der Compensation durch den linken Vorhof besorgt wurde; dafür spricht dessen starke Dilatation und Hypertrophie und die erwähnte Verdickung des Endocards.

Nachdem nun diese Wirkung der Insufficienz festgestellt worden ist, erhebt sich die Frage nach dem Verhalten des linken Ventrikels. Derselbe zeigte keine Abweichung (Wanddicke bis zu 1,1 cm); er ist weder hypertrophisch, noch atrophisch, noch in seiner Configuration verändert, bloss ein wenig dilatirt.

Wie ich glaube, ergiebt sich aus dem Befunde die Thatsache, dass der grösste Theil der Compensation dieser Insufficienz dem linken Vorhof, ein kleinerer Theil dem rechten Ventrikel zugefallen ist; der linke Ventrikel war dazu nicht nöthig. Dieser Fall bestätigt die bereits aus der vorhergehenden Betrachtung abgeleitete Lehre: vollständige Compensation einer reinen Mitralinsufficienz kann eintreten, ohne dass eine Hypertrophie des linken Ventrikels nachzuweisen ist.

8. Fall.

Ebenso wie Mitralstenosen in hypoplastischen Herzen vorkommen, können natürlich auch Insufficienzen in solchen ange-

troffen werden. Das ist hier der Fall. Der Klappenapparat zeigt den Zustand einer reinen Insufficienz der Mitralis. Trotzdem es sich wiederum um eine Insufficienz handelt, weicht der Befund von dem der vorhergehenden Fälle ab.

Die Segel sind wenig verdickt, Verkalkung ist nicht bemerkbar. Dagegen ist eine beträchtliche Retraction vorhanden, so dass die Segel um ein Bedeutendes verkürzt sind. Die Segel sind an den Stellen, wo sie an einander stossen, ein wenig verwachsen, sonst frei beweglich. Der freie Rand der Mitralis stellt eine Art geschweifter Linie dar. Gleich anderen derartigen Fällen starker Retraction ist der Unterschied zwischen freiem Rand und Schliessungslinie aufgehoben, nicht mehr erkennbar.

Die Sehnenfäden sind etwas verdickt und verkürzt.

Die Papillarmuskeln sind klein, schmächtig, spitz. Die Trabekel sind dünn, zart.

Der linke Vorhof ist dilatirt, hypertrophisch, sein Endocard ist stark verdickt.

Der rechte Ventrikel ist dilatirt und hypertrophisch, obgleich der Grad der Hypertrophie hinter dem anderer Herzen zurückbleibt. Der Grund dieser Erscheinnng ist schon früher besprochen worden. Die Art der Dilatation entspricht ganz den Erfahrungen früherer Fälle und giebt eine werthvolle Bestätigung derselben.

Die Klappen des rechten Herzens sind intact.

Die Aorta ist eng, dünnwandig, sehr elastisch, glattwandig. Die Aortenklappen sind schlussfähig.

Das ganze Herz ist klein.

Der linke Ventrikel ist dünnwandig, seine Wanddicke beträgt bis zu 0,7 cm; er ist ein wenig dilatirt.

Nun erhebt sich die Frage der Deutung des vorliegenden Falles. Es handelt es sich um ein hypoplastisches Herz, dessen Diagnose sich aus dem Verhalten des ganzen Herzens, der Trabekel, der Papillarmuskeln, der Aorta ergiebt. In diesem Herzen findet sich eine reine Insufficienz der Mitralis, deren Wirkung rückwärts sowohl im linken Vorhof, als auch im rechten Ventrikel sichtbar ist.

Die Dilatation des linken Ventrikels ist geringfügig, von einer Hypertrophie ist nichts zu bemerken. Während am rechten Ventrikel trotz der Hypoplasie die eingetretene Hypertrophie sehr wohl wahrzunehmen ist, kann am linken Ventrikel Gleiches nicht constatirt werden. Demnach ergiebt sich aus diesem Falle wiederum, dass zur Compensation der reinen Insufficienz eine Hypertrophie des linken Ventrikels nicht nöthig ist, vielmehr

linker Vorhof und rechter Ventrikel im Wesentlichen genügen können.

Bei der Besprechung der folgenden Fälle werde ich mich, um Wiederholungen zu vermeiden, etwas kürzer fassen.

9. Fall.

Dieser Fall von Stenose und Insufficienz der Mitralis zeichnet sich durch eine eigenartige und seltene Form der Klappenveränderung aus.

Die Segel sind sehr stark verdickt, zum Theil verkalkt; die Papillarmuskeln setzen sich im Gebiet ihrer Spitze in eine dicke, harte, knorpelartige Masse fort, welche continuirlich in die Substanz der Segel übergeht. Dieselben haben die gleiche Beschaffenheit und sind vollständig mit einander verwachsen. Nur ein sehr verdickter Sehnenfaden ist erhalten, von den übrigen Sehnenfäden ist keine Spur mehr bemerkbar.

Die ganze Masse der Segel bildet einen starren, unregelmässigen Ring, welcher, wie erwähnt, mit den Papillarmuskeln direct vereinigt ist.

In Folge der sehr starken und unregelmässigen Verdickung hat das Ostium mitrale eine sehr unregelmässige, längliche Form und ist für einen Finger gut durchgängig. Die sehr starre Beschaffenheit der Klappenränder, die bedeutende Retraction bedingen eine Stenose mit Insufficienz. Das Ostium ist gegen den hinteren unteren Theil des Septum ventriculorum gerichtet, woselbst sich neben dem hinteren Papillarmuskel eine rinnenförmige Aushöhlung vorfindet.

Der linke Ventrikel ist etwas dilatirt (Wanddicke bis zu 1 cm), eine Hypertrophie besteht nicht.

Die Aortenklappen sind schlussfähig; die Aorta ist glattwandig, von mittlerer Weite.

Bei dieser Stenose und Insufficienz der Mitralis ergiebt sich weder Hypertrophie noch Atrophie des linken Ventrikels, nur eine Dilatation. Da Stenose und Insufficienz zugleich bestehen, ist natürlich der Zustand des linken Ventrikels nicht sicher zu denken.

Der rechte Ventrikel und der linke Vorhof ist stark dilatirt und hypertrophisch.

10. Fall.

Es liegt eine geringfügige Stenose und eine bedeutende Insufficienz der Mitralis vor.

Nachdem schon früher die Entstehung einer reinen Insufficienz besprochen wurde, dürfte es einer weiteren Erklärung

dafür nicht bedürfen, dass die Complication der Insufficienz mit Stenose sich sehr leicht und häufig ausbildet, sobald nur die Verwachsung der Segel mit einander eine ausgedehntere wird.

Die Segel der Mitralis sind mit einander verwachsen, verdickt, bedeutend retrahirt. Das Ostium ist für einen Finger gut durchgängig, rundlich. Die Sehnenfäden sind verdickt, beträchtlich verkürzt. Ein Klappenschluss war nicht möglich.

Der linke Vorhof ist stark dilatirt, hypertrophisch. Der linke Ventrikel ist etwas dilatirt, von normaler Dicke (Wanddicke bis zu 1,2 cm), jedenfalls weder hypertrophisch, noch atrophisch.

Die Aortenklappen sind schlussfähig. Die Aorta ist von normaler Weite, glatt.

Aus diesem Befunde dürfte sich wohl nur wenig Sicheres ableiten lassen; der wesentliche Fehler ist die bedeutende Insufficienz, die geringfügigere Stenose tritt dagegen zurück. Die vorhandene Dilatation des linken Ventrikels dürfte zum Theil der Ausdruck der Compensationsstörung sein. Obgleich die Insufficienz überwiegt, möchte ich dennoch in der Beurtheilung sehr zurückhaltend sein. Jedenfalls lehrt der Fall, dass bei beträchtlicher Insufficienz und mässiger Stenose ein ganz normaler linker Ventrikel gefunden werden kann.

Die rechte Seite des Herzens zeigt die bereits erörterten Veränderungen.

11. Fall.

Dies ist wieder eine reine (schlitzförmige) Stenose der Mitralis, ohne Insufficienz.

Die Segel der Mitralis sind in ausgedehnter Weise mit einander verwachsen, so dass zwischen ihnen ein enger schlitzförmiger Spalt geblieben ist, der Ausdruck einer beträchtlichen Stenose. Dieselbe ist eben für den kleinen Finger durchgängig. Da die Verdickung der Segel geringfügig, eine Retraction kaum bemerkbar ist, so erklärt sich die Schlussfähigkeit leicht.

Die Aorta ist eng, glatt, dünnwandig; die Aortenklappen sind schlussfähig.

Der linke Ventrikel ist dünnwandig (bis zu 0,8 cm), dilatirt. In diesem Falle wird abermals der Einfluss der Hypoplasie deutlich; es handelt sich um ein hypoplastisches Herz mit kleinem, nicht atrophischem linken Ventrikel.

Der linke Vorhof ist dilatirt, hypertrophisch.

Die Beurtheilung des linken Ventrikels wird in diesem Fall nicht nur durch die Hypoplasie complicirt, sondern auch dadurch sehr beeinflusst,

dass die Dilatation und Hypertrophie des rechten Ventrikels in diesem Falle etwas ungewöhnliche Dimensionen angenommen hat.

Der rechte Ventrikel ist nehmlich ausserordentlich dilatirt und hypertrophisch, bietet im Uebrigen die bekannten Verhältnisse dar. Es war nicht möglich, zu ermitteln, warum diesmal gerade die Hypertrophie einen so hohen Grad erreicht hat.

Wenn man nun den stark vergrösserten rechten Ventrikel und den kleinen linken Ventrikel daneben sieht, welcher wirklich wie ein Anhängsel des rechten erscheint, wer sollte da nicht versucht sein, ohne erst zu messen, eine scheinbar ganz zweifellose Atrophie des linken Ventrikels zu diagnosticiren? Aber nach genauer Erwägung aller Umstände lässt sich sagen, dass hier keine Atrophie, sondern nur eine angeborne Kleinheit des linken Ventrikels vorliegt.

Ich möchte noch erwähnen, dass sich im linken Vorhof und Ventrikel, ebenso im rechten Ventrikel bedeutende Thromben fanden. Es ist bekannt, dass bei Mitralfehlern häufig Thromben, besonders im linken Vorhof, sich bilden. Die Häufigkeit dieser Erscheinung bei Mitralfehlern darf aber gegenüber anderen Herzfehlern nicht überschätzt werden.

12. Fall.

Schlitzförmige Stenose der Mitralis ohne Insufficienz.

Die Oeffnung des Ostium ist gegen eine Stelle des linken Randes nahe der Spitze gerichtet; dort ist eine besondere Aushöhlung sichtbar.

Der linke Ventrikel ist dilatirt, nicht atrophisch (Wanddicke bis zu 1 cm).

Die Aortenklappen sind schlussfähig; die Aorta ist von normaler Weite.

Dieser Fall bestätigt wiederum, dass in Folge von Stenose eine Atrophie des linken Ventrikels nicht auftritt.

13. Fall.

Sehr starke reine Insufficienz der Mitralis ohne Stenose.

Die Segel der Mitralis sind verdickt, bedeutend retrahirt, gar nicht verwachsen, so dass die Bedingungen für eine reine Insufficienz erfüllt sind.

Das Ostium ist für 2 Finger gut durchgängig, also nicht stenotisch.

Die Sehnenfäden sind retrahirt. Die Papillarmuskeln sind spitz, ausgezogen. Die Aortenklappen sind schlussfähig. Die Aorta ist von mittlerer Weite.

Der linke Ventrikel ist stark dilatirt (seine Wanddicke beträgt bis zu 0,9 cm), eine Hypertrophie besteht nicht.

Starke Dilatation und Hypertrophie des linken Vorhofes und des rechten Ventrikels.

Dieser Fall beweist, dass eine reine Insufficienz der Mitralis einer Hypertrophie des linken Ventrikels zur Compensation nicht bedarf.

Obgleich bereits an verschiedenen (z. B. dem 3. Falle) der vorstehenden Fälle diejenigen Thatsachen, welche ich für besonders wichtig halte, berührt worden sind, bedarf es doch noch einer ergänzenden Zusammenfassung. Es lag mir weniger daran, ein möglichst zahlreiches Material beizubringen, als vielmehr zu zeigen, dass die genauere Analyse einzelner Fälle einiges Neue zu bieten vermag. Indem ich auf die Resultate eingehe, darf ich wohl daran erinnern, dass ein Punkt nicht nur für Mitralfehler, sondern für alle Herzleiden bedeutungsvoll erscheint, ich meine die Art der Erweiterung der Herzkammern. Im Allgemeinen wird bekanntlich Dilatation als gleichmässige Erweiterung, Aneurysma als circumscripte, partielle Erweiterung einer Herzhöhle definirt; es ist aber zu bemerken, dass einerseits eine wirklich gleichmässige Erweiterung der Ventrikel im strengen Sinne nicht existirt, andererseits vielfache Uebergänge zwischen Aneurysma und Dilatation vorkommen. Wenn eine Herzkammer sich erweitert, werden mehr und weniger widerstandsfähige Partien betroffen; daher werden einzelne Theile mehr, andere weniger verschoben. Bedeutenden Widerstand leisten diejenigen Theile, welche dadurch fixirt sind, dass sie Papillarmuskeln als Ursprung dienen. In Folge dessen finden sich in jedem der beiden Ventrikel stets bestimmte Stellen stärkerer und andere geringerer Erweiterung. Mag diese Erscheinung bisweilen vielleicht weniger deutlich sein, in der Mehrzahl der Fälle ist sie sehr auffallend und nicht zu verkennen[1]). Sehr grossen Einfluss übt also durch die Papillarmuskeln der Klappenapparat der Tricuspidalis, bezw. der Mitralis; bei der Betrachtung der einzelnen Fälle wurde bereits darauf hingewiesen. Der

[1]) Wer sich davon überzeugen will, beschäftige sich zuerst mit der Erweiterung des rechten Ventrikels.

Klappenapparat (Segel, Sehnenfäden, Papillarmuskeln) der Mitralis theilt den linken Ventrikel in zwei sehr ungleiche Theile, während im rechten Ventrikel die Wirkung des vorderen Papillarmuskels der Tricuspidalis am meisten hervortritt.

Ausserdem habe ich bereits darauf aufmerksam gemacht, dass gerade im Klappenapparat retrahirende Prozesse einsetzen können, welche ohne Rücksicht auf dilatative Vorgänge im Ventrikel das betroffene Gebiet verkürzen. Daher hängt die Configuration des Ventrikels von der Lage der fixirten Theile und dem Auftreten eines Schrumpfungsprozesses ab, welcher die Wirkung physikalischer Factoren überwindet.

Nachdem bereits im Vorhergehenden das Verhalten des linken Ventrikels bei Mitralfehlern berührt wurde, wende ich mich jetzt diesem Gegenstande im Specielleren zu. Meine Untersuchung bestätigt zweifellos die Resultate Lenhartz'-Baumbach's. Zunächst hat sich für die Mitralstenose ergeben, dass eine Atrophie des linken Ventrikels nicht eintritt. Die Annahme, dass der linke Ventrikel atrophiren müsse, weil er weniger Blut erhalte, erfährt keine Unterstützung. Die hohe körperliche Leistungsfähigkeit einzelner Patienten hatte Lenhartz einen kräftigen linken Ventrikel vermuthen lassen; die anatomische Untersuchung konnte diese Vermuthung als richtig erweisen. In meinen Fällen konnte eine Atrophie nicht nachgewiesen werden; es ergab sich ausserdem, dass eine genügende Füllung des linken Ventrikels durchaus wahrscheinlich ist. Je enger das Ostium wird, desto kräftiger wird der eintretende Blutstrahl, was durch die Existenz der Stromrinne und den Einfluss der Lage des stenotischen Ostium bewiesen wird. Wenn der Druck und die Geschwindigkeit des eintretenden Blutstroms sich erhöht, wird eine Füllung des linken Ventrikels leichter möglich. Kommt vielleicht noch eine nur unbedeutende Verlängerung der Systole des hinteren Vorhofes hinzu, dann erhält der linke Ventrikel sicher eine ausreichende Menge Blutes. Die bekannte Thatsache, dass der linke Vorhof und der rechte Ventrikel zur Ueberwindung der Stenose hypertrophisch werden, wollte ich hier weniger betonen, als vielmehr darauf aufmerksam machen, dass auch noch jenseits der Stenose, nach Ueberwindung des Engpasses, eine bedeutende Kraft des Blutstromes vorhanden ist.

Um die Divergenz der Autoren zu erklären, habe ic
die schwierige Beurtheilung des linken Ventrikels hingew
Eine Schwierigkeit liegt in dem Missverhältniss zwischen
vergrössertem, hypertrophischem rechtem Ventrikel und n
grossem, scheinbar aber kleinem linkem Ventrikel. Dieses
verhältniss kann so auffallend sein, dass man an einer Atr
des linken Ventrikels nicht mehr zweifeln möchte. Eine a
Schwierigkeit wird durch sogenannte hypoplastische Herze
geben, deren Erkennung früher besprochen worden ist. S
nun einmal wirklich ein kleiner linker Ventrikel gefunden w
sollte, so stehe ich nicht an, zu behaupten, dass derselbe
haupt nicht ohne Weiteres als eine Folge dieses Herzf
aufzufassen ist, da der Beweis, dass der linke Ventrikel
phiren müsse, nicht erbracht ist. Ich rathe daher, für eine
lich vorhandene Verkleinerung des linken Ventrikels nach an
Ursachen zu suchen, indem ich für diese Fälle das Zusam
treffen der Atrophie des linken Ventrikels mit dem Mitral
als ein zufälliges bezeichnen möchte. Es ist bekannt, w
im Gefolge verschiedener Krankheiten der linke Ventrikel
gefunden wird, so ist z. B. der allgemeine Ernährungszu
von bedeutendem Einfluss.

Bei Mitralstenose findet sich also im Allgeme
ein normaler linker Ventrikel; liegt wirklich ein
kleinerter linker Ventrikel vor, so hat diese Ers
nung eine andere Ursache. Eine genügende Versor
des linken Ventrikels mit Blut ist sehr wahrschein
Die Erklärung dafür, dass bisweilen eine Hypertrophie
linken Ventrikels bei Mitralstenose angetroffen wird, soll
bei der Mitralinsufficienz erörtert werden.

Auch das Verhalten der linken Herzkammer bei M
insufficienz war Gegenstand der Betrachtung. Die sehr sel
Fälle reiner Insufficienz lehren, dass zu einer vollstän
Compensation der Insufficienz der linke Vorhof und der r
Ventrikel jedenfalls hauptsächlich beitragen, während der
Ventrikel weniger betheiligt ist. Eine Hypertrophie des l
Ventrikels ist, wie ich glaube, nicht unbedingt erforderlich
gegen scheint eine geringfügige Dilatation öfter einzutreten.
möchte hervorheben, dass bei Mitralinsufficienz nicht

eine stärkere Füllung des linken Ventrikels, sondern auch eine abnorm schnelle und leichte Entleerung erfolgt, weil das Blut nach zwei Seiten hin abfliesst.

An dieser Stelle muss ich noch auf einen Punkt hinweisen. Da alle Autoren, welche das Verhalten des linken Ventrikels bei Mitralfehlern auf physikalische Verhältnisse der Blutströmung zurückgeführt wissen wollen, in der Deutung einzelner Fälle eine vollkommene Aufklärung nicht erzielen, so möchte ich zum Verständniss der öfter vorhandenen Hypertrophie des linken Ventrikels locale anatomische Veränderungen heranziehen. Dass die Starre der Klappen, ihre mangelhafte Beweglichkeit die Arbeit des Ventrikels beim Klappenschluss stört, erschwert und zu einer Hypertrophie Veranlassung geben kann, halte ich jedenfalls für möglich. Noch wirksamer erscheint mir der Einfluss der Retraction, welche Sehnenfäden, Papillarmuskeln und Ventrikelwand dem Klappenostium nähert. Bekanntlich contrahiren sich zugleich mit der Systole des Ventrikels die Papillarmuskeln; dieser Contraction setzt die Retraction einen stärkeren Widerstand entgegen, so dass den Papillarmuskeln und der ihnen als Ursprung dienenden Ventrikelwand eine grössere Arbeit auferlegt wird, wodurch eine Hypertrophie bedingt wird. Wenn man diese localen anatomischen Vorgänge berücksichtigt und ihnen eine Wirkung bezüglich der Entstehung der Hypertrophie als möglich zuerkennt, dürften sich wohl einzelne Fälle nun vollständig aufklären. Ich will aber zugleich bemerken, dass selbstverständlich der retrahirende Prozess nicht unter allen Umständen Hypertrophie erzeugen muss, sondern dass er sie nur unter besonderen Umständen, d. h. z. B. bei bestimmter Richtung der Schrumpfung, vielleicht auch bei grösserer Stärke derselben, bei schnellerer oder langsamerer Entstehung zu erzeugen vermag.

Ich habe im Vorstehenden die Lehre von der Compensation der Mitralfehler[1]) nur soweit berührt, als es der Befund meiner Fälle verlangte; ich muss aber noch hinzufügen, dass auch die Untersuchung complicirter Klappenfehler durchaus nicht gegen die genügende Füllung des linken Ventrikels bei Mitralstenose spricht.

[1]) s. Baumbach, a. a. O.

XII.

Zur Biologie der Leukocyten.

(Aus dem Laboratorium der III. med. Klinik des Herrn Geh.-Rath Prof. Senator.)

Von Dr. A. Loewy, Privatdocenten an der Universität, und Dr. Paul Friedr. Richter, Assistenten der Klinik.

„Ich vindicire für die farblosen Blutkörperchen eine Stelle in der Pathologie“ sagt Virchow 1846 am Schlusse seiner grundlegenden Studien über die Leukocyten. Und 50 Jahre später[1]) kann er unter Beziehung auf diesen Ausspruch darauf hinweisen, dass „diese Stelle ihnen mit jedem Jahre in grösserer Breite eingeräumt worden ist, so dass sie in diesem Augenblick in den Mittelpunkt des pathologischen Interesses gerückt sind.“

Insbesondere ist die Rolle, welche die farblosen Blutkörperchen gegenüber den Bakterien spielen, vielfach discutirt worden. Seit Metschnikoff darauf die Aufmerksamkeit gelenkt, ist die Frage, ob und inwieweit die Leukocyten eine Art Schutzvorrichtung des Organismus sind, bestimmt im Kampfe mit inficirenden Agentien in Thätigkeit zu treten, nicht von der Tagesordnung verschwunden. Nach zwei Richtungen hin sind in den letzten Jahren die bakterienfeindlichen Eigenschaften der Leukocyten Gegenstand vielfältiger, experimenteller Untersuchungen gewesen. Sie sind ausserhalb des Organismus studirt worden und man hat ihre Wirksamkeit im lebenden Thierkörper selbst zu erforschen gesucht. Wir beschäftigen uns hier zunächst mit Arbeiten, die auf letzterem Gebiete liegen und das Gemeinsame haben, dass sie den Einfluss einer künstlichen Steigerung der Leukocytenzahl auf bakterielle Infectionen nachzuweisen bemüht sind.

Die ersten Versuche in dieser Hinsicht — wenn auch nicht ausgesprochenermaassen von diesem Gedankengange aus ange-

[1]) 100 Jahre allgemeiner Pathologie. Berlin 1895.

stellt — datiren wohl von Wooldridge[1]), der Thiere gegen Milzbrandinfection durch Injectionen von Hoden- und Thymusextract schützte.

Mit ähnlichen Stoffen experimentirte Grammatschikoff[2]); er konnte nach deren Einverleibung Kaninchen, die mit geringen Mengen Milzbrand inficirt waren, am Leben erhalten, während bei Anwendung stärkerer Culturen wohl Verzögerung des Todes, aber keine Heilung eintrat. — Dann hat Pawlowski[3]) bei Milzbrand durch Proteine, die positiv chemotaktisch wirkten, Heilung erzielt, ja sogar Immunität gegen spätere Milzbrandinfection.

Victor Vaughan endlich berichtete auf dem Congresse in Budapest über Versuche, wonach subcutane Injectionen von Nucleinsäure Kaninchen gegen nachfolgende Impfungen mit virulenten Culturen des Diplococcus pneumoniae immunisiren können. Bei längerer Fortsetzung der Nucleininjectionen sollte die Immunisirung auch von längerer Dauer sein.

Derartige, nur mehr sporadische Mittheilungen lagen vor, als wir daran gingen, den Einfluss arteficiell erzeugter Hyperleukocytose auf bakterielle Infectionen systematisch experimentell zu studiren. Wir haben bereits kurz mitgetheilt[4]), dass bei der Pneumokokkeninfection der therapeutische Erfolg einer künstlichen Hyperleukocytose ein deutlich ausgesprochener war, und dass es bei einer bestimmten Variation der Versuchsanordnung gelang, Thiere, die ein Mehrfaches der tödtlichen Dosis erhalten hatten, zu heilen[5]).

Gegen die allgemeine Gültigkeit dieser Resultate sind Bedenken geltend gemacht worden. Levy[6]) hat nur in vereinzelten Fällen von künstlicher Hyperleukocytose bei Pneumokokkeninfection Erfolge gesehen und Goldscheider[7]) hat sich auf Versuche berufen, die er mit R. F. Müller angestellt hat und „die so wenig versprechend ausgefallen waren, dass jedenfalls die

[1]) Citirt nach Metschnikoff, Immunität. 1897.

[2]) Annales de l'institut Pasteur. 1893.

[3]) Mittheilung auf dem XI. internationalen Congress.

[4]) Deutsche med. Wochenschr. 1895.

[5]) Wir hatten uns für die Ausführung unserer Versuche einer Unterstützung aus den Mitteln der Gräfin Bose-Stiftung zu erfreuen.

[6]) Archiv für exper. Pathol. 1895.

[7]) Discussion im Verein für innere Medicin. 1895.

künstliche Erzeugung von Hyperleukocytose als ein Immunität verleihendes oder Infectionskrankheiten bekämpfendes Agens nach meiner Meinung keine grosse Zukunft hat" (Verein für innere Medicin, Sitzung vom 20. Mai 1895). Dem gegenüber hat Jacob[1]) in einer sehr eingehenden Arbeit die Einflüsse der verschiedenen Stadien der Leukocytose auf bakterielle Infectionen experimentell studirt und unsere günstigen Ergebnisse bei Hyperleukocytose bestätigen können; auf die Differenzen in der Deutung der Befunde werden wir weiter unten ausführlich zurückzukommen haben.

Ganz neuerdings hat noch Hahn[2]) Thiere, die mit tödtlichen Milzbranddosen inficirt waren, durch Injection von Albumosen retten können, ohne dass der günstige Erfolg allerdings ein constanter gewesen wäre; günstigen Versuchsresultaten stand eine ganze Reihe ungünstig verlaufener Experimente gegenüber. Endlich sind noch Blumreich und Jacobi[3]) zu erwähnen, die den günstigen Einfluss der Milzexstirpation auf bakterielle Infectionen constatirten und ihn auf die der Operation nachfolgende Hyperleukocytose beziehen.

Im Folgenden sollen nun zunächst unsere damals nur kurz mitgetheilten Versuchsergebnisse ausführlicher berichtet werden.

Was die infectionserregenden Agentien betrifft, die wir angewendet haben, so waren es dieselben, wie die bei denen wir den Einfluss künstlicher Temperaturerhöhung studirt hatten, nehmlich Hühnercholerabacillen, Pneumoniediplokokken, sowie Diphtherietoxin.

Von hyperleukocytoseerregenden Mitteln versuchten wir zunächst das Pilocarpin. Es war durch Ruczicka u. A. bekannt, in welch' ausserordentlichem Maasse gerade dieser Stoff befähigt ist, die Zahl der Leukocyten zu erhöhen, und wenn überhaupt von einer künstlichen Hyperleukocytose ein günstiger Einfluss auf den Ablauf von Injectionen zu erwarten war, musste man sich ihn von diesem Mittel versprechen. Das war indessen nicht der Fall. Weder bei Hühnercholera, noch bei Pneumonie gelang es uns, trotzdem eine sehr erhebliche Hyper-

[1]) Zeitschr. für klin. Med. 1896.
[2]) Archiv für Hygiene. 1896.
[3]) Berl. klin. Wochenschr. 1897.

leukocytose eintrat, mehr als Lebensverlängerungen von einigen Stunden zu erzielen, so dass wir die Versuche damit abbrachen und auch hier auf eine Wiedergabe derselben verzichten. Der Grund des Misslingens lag wohl in der Hauptsache in den unerwünschten Nebenwirkungen des Pilocarpins; bei den injicirten Dosen von 0,02 und 0,025 Pilocarpin muriaticum traten regelmässig schwere Herzstörungen und Collapserscheinungen auf, mitunter auch profuse Diarrhöen, die zum Tode der Versuchsthiere führten.

Wir mussten uns also nach Mitteln umsehen, bei welchen der gewünschte Effekt ohne, das Leben bedrohende, Nebenerscheinungen zu erzielen war, und wir fanden dieselben in dem Sperminum (Pöhl) und dem Nuclein, von denen das erstere, bei subcutaner, wie intravenöser Application stets absolut unschädlich gefunden wurde, während sich allerdings das letztere, wenigstens bei intravenöser Injection, nicht immer als ganz harmlos erwies. Nuclein wurde (nach Löwit) in mit Ammoniak versetztem Wasser quellen gelassen, erwärmt und dann filtrirt; es soll alsdann nach genanntem Autor bei intravenöser Injection eine vorübergehende Blutdrucksenkung, selten eine vorübergehende Athempause oder Athemverflachung auftreten, im Uebrigen soll es aber für die Kaninchen vollständig ungiftig sein. Das letztere können wir allerdings nicht ganz bestätigen; es kamen Fälle vor, wo plötzlich, nach vorsichtigst in die Jugularis ausgeführter Injection, das Herz still stand; andere, wo 30—40 Minuten nach der Application unter Krämpfen der Tod eintrat. Vielleicht war es der zufällig etwas grössere oder geringere Ammoniakgehalt des Filtrates, der die Nebenerscheinungen bewirkte. —

Inwiefern die eingetretenen Veränderungen in der Leukocytenzahl geeignet waren, auf den Ablauf der Infection einzuwirken, wurde nach folgenden Gesichtspunkten untersucht:

a) wurde nachgesehen, wie der Effekt war, wenn die Hyperleukocytose erst nach eingetretener Infection erzeugt wurde, Spermin und Nuclein also erst einige Zeit nach der Injection der betreffenden Bakterienart gegeben wurden.

b) wurden beide gleichzeitig injicirt.

c) wurden erst Spermin oder Nuclein injicirt, und dann das Thier erst der bakteriellen Infection ausgesetzt.

Ausdrücklich bemerkt sei, dass zu jedem Versuchsthiere

oder jeder Serie von Versuchsthieren ein Controlthier, bezw. eine Serie solcher gewählt wurden, die am gleichen Tage und mit der gleichen Dosis derselben Cultur gespritzt wurden; nur auf diese Weise können Täuschungen vermieden werden, wie sie leicht der schwankende Virulenzgrad der Culturen herbeiführt. —

Was nun zunächst die Versuche mit Hühnercholera betrifft, so gelang es nur in wenigen Fällen einen deutlichen Effekt mit unseren leukocytoseerregenden Mitteln zu erzielen, und zwar nur dann, wenn ungefähr gerade die einfache tödtliche Dosis der betreffenden Cultur getroffen war. Dann sahen wir einige Mal völlige Heilung eintreten. Bedingung dazu aber war, dass die Wirkung der bakteriellen Infection erst dann eintrat, wenn bereits durch unsere Mittel Hyperleukocytose erzielt war. Die ersten Krankheitserscheinungen, bestehend in Temperatursteigerungen, zeigten sich bei unseren Controlthieren etwa 3—4 Stunden nach erfolgter subcutaner Injection; in derselben Zeit etwa tritt bei intravenöser Sperminjection eine 20—24 Stunden dauernde Hyperleukocytose ein, die durch fortgesetzte Injectionen erhöht und verlängert werden kann. Wie durch Abpassen dieser zeitlichen Verhältnisse eine Wirkung erzielt werden kann, zeigt folgender Versuch:

I. Controlthier erhält

22. Juni 1896 12 Uhr Mittags 0,01 einer Hühercholerabouilloncultur (gerade tödtliche Dosis).

4 Uhr 30 Min.	40,4°	
6 - 30 -	41,3°	
8 - 30 -	41,2°	

23. Juni Morgens Thier todt aufgefunden.

II. Versuchthier erhält

22. Juni	11 Uhr 5 Min.	1,5 g	Spermin intravenös.
	11 - 10 -	0,01	Hühnercholerabouillon subcutan.
	12 - 10 -	40°	Die geringe Temperatursteigerung rührt vom Spermin her, wie wir wiederholt sahen.
	4 - — -	40°	
	6 - — -	40,1°	1 g Spermin intravenös (Ohrvene).
	8 - 30 -	40,1°	
23. -	9 - — -	39,3°	Thier sehr schwach, sonst ohne Krankerscheinungen.
	11 - 30 -	39,3°	
	1 - 40 -	39,5°	
	4 - 30 -	39,5°	
	6 - — -	39,7°	

24. Juni	11 Uhr	— Min.	39,9°	Thier sehr schwach, frisst nicht.
	12 -	30 -	39,7°	
	4 -	— -	39,6°	
	5 -	30 -	39,8°	
25. -	12 -	30 -	39,2°	Thier munter, frisst.
	2 -	— -	39,6°	
	4 -	30 -	39,4°	
	6 -	45 -	39,4°	

Thier am Leben geblieben.

Wurde dagegen die einfache tödtliche Dosis nur um ein Geringes überschritten, so waren höchstens geringe Lebensverlängerungen, niemals aber Heilungen zu erzielen. Interessant ist in dieser Beziehung der folgende Versuch, der an demselben Tage und mit derselben Cultur, wie der vorige, nur mit einer etwas grösseren Dosis angestellt wurde:

II. a) Controlthier:

22. Juni	11 Uhr	45 Min.	0,015	Hühnercholerabouilloncultur subcutan.
	1 -	— -	39,3°	
	4 -	— -	39,9°	
	6 -	30 -	40,6°	
	8 -	— -	40,9°	
23. -	Morgens Thier todt aufgefunden.			

b) Versuchsthier:

22. Juni	11 Uhr	30 Min.	2 g	Spermin intravenös.
	11 -	45 -	0,015	Hühnercholerabouillon subcutan.
	12 -	30 -	39,9°	
	4 -	30 -	39,4°	
	6 -	— -	40°	1 g Spermin intravenös (Ohrvene).
23. -	9 -	— -	40,6°	
	1 -	— -	38,1°	
	4 -	30 -	37,1°	
	6 -	todt.		

Also nur eine geringe Verzögerung des ersten Eintrittes der Krankheitserscheinung und eine Lebensverlängerung um etwa 12—15 Stunden! Die Erfahrung, die wir gelegentlich unserer Studien über die Einwirkung der erhöhten Temperatur des Thierkörpers auf die Hühnercholerainfection machten, dass nehmlich der erzielte Effekt in keinem Verhältniss zu der Grösse der inficirenden Dosis stand, wurde auch hierbei bestätigt: Die Lebensverlängerung betrug nur einige Stunden, gleichgültig ob

die angewandte Dosis das Tausendfache oder nur das Doppelte der einfach tödtlichen betrug.

Immerhin erscheint recht bemerkenswerth, dass durch artificielle Erzeugung von Hyperleukocytose, doch wenigstens vereinzelt, Heilung erzielt werden konnte, während der von uns erwiesene salutäre Einfluss der künstlichen Temperaturerhöhung sich hier als machtlos erwies.

Wir kommen nunmehr zur Mittheilung unserer Ergebnisse bei der Pneumonieinfection. Dieselben sind verschieden, je nach der zeitlichen Anordnung der Experimente:

I. Am schlechtesten waren die Resultate, wenn die hyperleukocytoseerregenden Mittel erst nach erfolgter Pneumonieinfection angewendet wurden. Eine deutliche Wirkung war auch hier unverkennbar; sie äusserte sich einmal in dem veränderten Ablauf der Infection, insofern der Anstieg der Temperatur als deren sichtbarer Ausdruck später constatirt wurde, als bei den Controlthieren, andererseits in dem protrahirteren Verlaufe der Krankheit. Immerhin führte dieselbe stets zum Tode, wenn auch mitunter beträchtliche Lebensverlängerungen stattfanden.

Als Beispiel für diese Art der Versuchsanordnung diene Folgendes:

a) Controlthier.

22. März 1895.	Ungebrauchtes weisses Kaninchen, Temp. 39,5°, erhält		
	12 Uhr 40 Min.	0,00005	einer sehr virulenten Pneumoniebouillon-cultur subcutan.
	4 - — -	39,5°	
	6 - — -	39,7°	
23. März	10 - — -	40,1°	
	12 - — -	40,4°	
	2 - — -	40,1°	
	4 - — -	40,8°	
	6 - — -	39°	
24. -	früh todt aufgefunden.		

Versuchsthier (Versuch No. 36).

Ungebrauchtes weisses Kaninchen, Temp. 39,3°.

22. März	12 Uhr 45 Min.	injic. subcutan 0,00005 Pneumoniebouilloncultur.	
	4 - — -	39,2°	
	6 - — -	39,3°	1,5 g Spermin intravenös injicirt.

23.	März	10 Uhr	—	Min.	39°	
		11 -	—	-	38,5°	
		2 -	—	-	39°	
		4 -	—	-	39,5°	
		6 -	—	-	39,5°	
24.	-	9 -	—	-	39,9°	
		11 -	—	-	40,5°	
		12 -	30	-	40,5°	
		3 -	—	-	41,3°	
		4 -	30	-	41,8°	
25.	-	8 -	—	-	39°	Oedematöse Schwellung der Schnauze, Thier sehr schwach.
		10 -	—	-	38,2°	
		12 -	30	-	todt.	

Die Lebensdauer des Versuchsthieres beträgt also 72 Stunden gegenüber etwa 40 Stunden des Controlthieres. Interessant erscheint die Verzögerung des Temperaturanstieges bei dem behandelten Thiere; sie beginnt hier erst 44 Stunden nach der Impfung, während dies bei dem Controlthier schon nach 20 Stunden der Fall ist. Von dem ersten, im Temperaturanstieg sich kundgebenden Beginne der Infection an ist dagegen weder in der Art ihres Ablaufes bei beiden Thieren ein merklicher Unterschied, noch differirt die Zeit erheblich innerhalb deren sie zum Tode führt.

II. Erheblich günstiger dagegen gestalteten sich die Resultate, wenn das hyperleukocytoseerregende Mittel gleichzeitig mit dem inficirenden Agens oder noch vor demselben angewendet wurde. In beiden Fällen bestand also bereits Hyperleukocytose, wenn die bakterielle Infection in die Erscheinung trat, wenigstens, wenn Nuclein und Spermin intravenös, die Pneumokokken subcutan gegeben wurden. Dann gelang es, vollständige Heilung (sogar noch bei der 4fachen tödtlichen Dosis) oder wenigstens sehr erhebliche Lebensverlängerungen zu erzielen. Für beides seien in Folgendem Beispiele mitgetheilt:

1. a) Controlthier erhält am 16. März 1895 0,0001 Pneumoniebouillon (= dem 4fachen der tödtlichen Dosis).

10 Uhr	45 Min.	39°	Impfung.
12 -	30 -	39,5°	
4 -	— -	39,5°	
5 -	30 -	39,6°	
6 -	30 -	39,9°	

17. März	8 Uhr 30 Min.	41,1°	
	11 - — -	40,8°	
	2 - — -	41°	
	4 - — -	41,1°	
	6 - — -	40,7°	
18. -	früh todt aufgefunden.		

b) Versuchsthier (No. 33) erhält am 16. März 11 Uhr 15 Min. 0,0001 Pneumoniebouillon subcutan und gleichzeitig 1,5 g Spermin intravenös.

	12 Uhr 30 Min.	39,8°	
	3 - — -	39°	
	5 - — -	39,7°	26200 Leukocyten.
	6 - 30 -	39,8°	
17. März	8 - — -	39,3°	24800 Leukocyten.
	11 - — -	39,1°	
	12 - — -	39,4°	1 g Spermin intravenös.
	4 - 30 -	39,9°	
	7 - — -	39,6°	
18. -	10 - — -	39,3°	Thier ohne Krankheitserscheinungen, 1 g Spermin injicirt.
	1 - 20 -	39,5°	Leukocytenzahl 20200.
	4 - — -	39,4°	
	6 - 15 -	39,5°	
19. -	10 - — -	39,2°	18000 Leukocyten.
	6 - — -	39,4°	
20. -	10 - — -	39,3°	
	6 - — -	39,5°	
21. -	9 - — -	39,3°	
	5 - — -	39,4°	
22. -	9 - — -	39,2°	
23. -	12 - — -	39,1°	

Thier bleibt am Leben.

2. a) Controlthier erhält am 22. Februar 1895 0,0002 Pneumoniebouillon (tödtliche Dosis = 0,00005).

	11 Uhr 20 Min.	39°	Impfung.
	4 - — -	39,4°	
	6 - — -	39,8°	
23. Febr.	9 - — -	39,9°	
	12 - 20 -	40,6°	
	2 - 20 -	40,8°	
	5 - — -	40,5°	
	6 - 30 -	40,6°	
24. -	10 - — -	39,1°	Thier sehr schwach.
	11 - 30 -	38°	
	12 - — -	todt.	

b) Versuchsthier (No. 17) erhält am 22. Februar 11 Uhr 1 g Spermin intravenös und 1 Uhr 0,0002 Pneumoniebouillon. Leukocyten 19400.

	3 Uhr	— Min.		39,1°	
	4 -	30 -		39,3°	
	6 -	— -		39,6°	23600 Leukocyten.
23. Febr.	8 -	40 -		39,8°	
	10 -	30 -		39,8°	16000 Leukocyten.
					1 g Spermin intravenös.
	1 -	30 -		39,9°	
	4 -	— -		40°	
	6 -	— -		40°	22400 Leukocyten.
24. -	8 -	— -		40,1°	
	11 -	30 -		41,3°	
	1 -	— -		41,1°	
25. -	9 -	30 -		40,5°	Thier hat Diarrhöe; ist munter und frisst.
	10 -	40 -		40,5°	
	1 -	— -		40,6°	
	4 -	— -		40,8°	
	6 -	30 -		41,1°	
26. -	10 -	30 -		41°	15800 Leukocyten.
	1 -	30 -		40,6°	
	4 -	— -		40,5°	
	6 -	— -		40,7°	
27. -	10 -	— -		41°	
	1 -	— -		40,2°	
	4 -	— -		40,8°	
	6 -	— -		41,1°	
28. -	9 -	30 -		40,1°	
	12 -	— -		40,5°	
	4 -	— -		40,7°	
	6 -	— -		40,5°	
1. März	Thier sehr abgemagert, hat starke Diarrhöe, frisst nicht.				
	8 Uhr			39,3°	
	10 -			38,5°	
	1 -			37,5°	
	4 -			37,4°	
	6 -			38°	
2. -	Thier früh todt aufgefunden.				

Bei einer Reihe von Thieren, und dafür ist der mitgetheilte Versuch 1 ein Paradigma, kam es also unter dem Einflusse der angewandten Mittel überhaupt nicht zur Ausbildung von irgend welchen Krankheitserscheinungen; die Thiere machten einen völlig normalen Eindruck und nichts liess an ihnen die

stattgehabte schwere Infection merken. Bei anderen wiederum — das zeigt Versuch b — kam es zu hochfieberhaften Temperatursteigerungen, die Tage lang andauerten, wobei die Thiere schliesslich unter den Erscheinungen von Inanition zu Grunde gingen. Aber auch in solchen Fällen wurde mitunter völlige Heilung erzielt. Als Beweis diene folgender Versuch:

a) Controlthier erhält am 23. October 1895 Morgens 11 Uhr 30 Min. 0,03 Pneumoniebouillon (= dem Doppelten der tödtlichen Dosis).

	2 Uhr	38,7°	
	8 -	40,1°	
24. Oct.	8 -	40,8°	
	12 -	40,7°	
	4 -	39,9°	
	7 -	39,1°	Thier sehr schwach.
25. -	Morgens todt aufgefunden.		

b) Versuchsthier (No. 43) erhält am 23. October 10 Uhr 50 Min. 0,15 Nuclein intravenös injicirt und gleichzeitig 0,03 Pneumoniebouillon subcutan.

	12 Uhr 30 Min.	38,9°	14800	Leukocyten.
	1 - 20 -	39,1°	28200	-
	4 - 20 -	39,5°		
24. Oct.	9 - — -	39,8°	31800	-
	11 - — -	39,9°	0,1 Nuclein intravenös.	
	2 - — -	40,1°	28200	Leukocyten.
	5 - — -	40,6°		
25. -	9 - — -	41,2°	15000	-
	2 - — -	40,8°		
	5 - — -	41,3°	Thier frisst dabei und ist munter.	
26. -	9 - — -	40,9°	14300	Leukocyten.
	1 - — -	40,7°		
	5 - — -	40,3°		
27. -	9 - — -	40,3°		
	5 - — -	39,9°		
28. -	9 - — -	39,5°	11200	-
	5 - — -	39,8°		
29. -	9 - — -	39,3°		
	5 - — -	38,7°		

Thier bleibt am Leben.

Wir kommen schliesslich zu unseren mit Diphtheriegift (Aronson) angestellten Versuchen. Wir haben auch hier, wenngleich nur in vereinzelten Fällen und bei der eben tödtlichen Dosis Heilung erzielt.

Als Beweis diene folgender Versuch:

a) Controlthier erhält am 22. November 11 Uhr 50 Min. 0,05 Diphtheriegift intravenös (Ohrvene).

	4 Uhr	— Min.	39,2°
	5 -	30 -	39,3°
	7 -	— -	40,5°
23. Nov.	9 -	40 -	38°
	11 -	45 -	37°
	2 -	todt.	

b) Versuchsthier (No. 50) erhält am 23. November 12 Uhr Mittags 2 g Spermin intravenös und 5 Min. später 0,05 Diphtheriegift intravenös.

	3 Uhr	30 Min.	39,2°	
	5 -	— -	39,5°	17200 Leukocyten.
24. Nov.	10 -	— -	39,5°	
	12 -	— -	39,5°	14800 -
				2 g Spermin subcutan.
	4 -	— -	40,2°	16600 Leukocyten.
	6 -	30 -	39,7°	
25. -	10 -	— -	39,3°	
	12 -	— -	39,7°	1 g Spermin subcutan.
	4 -	— -	39,7°	
26. -	9 -	30 -	39,2°	
	11 -	— -	39,5°	
	12 -	30 -	39,5°	
	4 -	— -	39,4°	
	6 -	— -	39,4°	
27. -	10 -	30 -	39,2°	
	1 -	30 -	39,3°	
	6 -	— -	39,2°	
28. -	9 -	— -	39°	

Thier überlebt.

Dass es sich dabei aber nur um eine augenblickliche Paralysirung der Giftwirkung und nicht um den geringsten Impfschutz gehandelt hatte, bewies folgender Versuch, der an demselben Thier 3 Tage später angestellt wurde.

Dasselbe Thier erhält am 31. November wiederum 0,05 Diphtheriegift intravenös.

1. Dec.	12 Uhr	— Min.	39,3°
	4 -	— -	39,5°
	6 -	30 -	40°
2. -	8 -	30 -	40,5°
	11 -	20 -	40,5°

2 Uhr — Min. 40,1°
5 - — - 39,6°
3. Dec. Thier früh todt aufgefunden.

In einer Reihe anderer Versuche kam es nicht zu Heilungen, sondern nur zu Lebensverlängerungen, die zwischen 24 und 72 Stunden schwankten. Dabei war es gleichgültig, ob das Diphtheriegift, wie in den vorher mitgetheilten Fällen, intravenös oder subcutan gegeben wurde. Doch zogen wir im Gegensatz zu dem sonst beobachteten Modus procedendi die intravenöse Anwendung vor, weil bei der subcutanen Injection des Diphtheriegiftes der Verlauf ein sehr unregelmässiger war, eine Temperatursteigerung oft überhaupt nicht stattfand und sich so der Beginn der Infection nicht verrieth. Die Wirkung der Infection setzte bei den vorbehandelten Thieren später ein und war ihr Ablauf insofern von dem bei den Controlthieren verschieden, als er fast stets mit sehr hohen Temperaturen (über 41°) einherging. Es erscheint letzterer Punkt nicht ohne Interesse, wenn wir hervorheben, dass die Controlthiere bei den tödtlichen Dosen wenig oder gar nicht fieberten, oft sogar die Temperatur sofort herunterging, während sie bei Gaben des Giftes, die etwa die Hälfte oder ¼ der tödtlichen betrugen, ebenfalls hohe Steigerungen der Eigenwärme zeigten.

Waren so die Resultate bei dem Diphtheriegift erheblich schlechter als bei der Pneumokokkeninfection, so erscheinen sie doch theoretisch nicht ohne Bedeutung, weil zum ersten Male der Nachweis erbracht ist, dass gegenüber einer reinen Toxinwirkung die arteficielle Hyperleukocytose ebenfalls bis zu einem gewissen Grade von einem günstigen Einflusse ist. Dass derselbe ein viel begrenzterer ist, ist leicht erklärlich; denn bei der Infection mit lebenden Bakterien bilden dieselben erst allmählich und in kleinen Mengen ihre Gifte, während das fertige Diphtheriegift naturgemäss sofort in voller Concentration wirkt. —

Fassen wir unsere Resultate zusammen, so ist ein deutlicher Einfluss der Hyperleukocytose unverkennbar. Allerdings ist derselbe gegenüber verschiedenen Infectionserregern verschieden, bei der Pneumokokkeninfection, wie wir gesehen haben, viel ausgesprochener, als bei der mit Hühnercholera. Jedenfalls sind, wie wir hervorheben müssen, unsere Resultate durchaus

nicht so glänzend, wie die von Jacob; darin stimmen unsere Ergebnisse übrigens mit den von Hahn erzielten überein. —

Betont muss ferner werden, dass von „Heilungen“ bei unseren Versuchsthieren nur unter ganz bestimmten Versuchsbedingungen die Rede war, dann nehmlich, wenn bereits Hyperleukocytose erzielt war, als die Bakterien oder ihre Toxine zu wirken begannen. Wir haben bereits in unserer früheren Mittheilung ausdrücklich gesagt: „Wurden die Pneumokokken injicirt, nachdem bereits durch die genannten Mittel Leukocytose herbeigeführt und durch wiederholte Injectionen erhalten war, so gelang es, Thiere, die das Drei- und Vierfache der tödtlichen Dosis erhalten hatten, zu heilen. — Wesentlich geringer war der therapeutische Effekt, wenn derartige Mittel erst ... nach erfolgter Pneumokokkeninfection einverleibt wurden.“

Daran haben auch unsere fortgesetzten Untersuchungen nichts zu ändern vermocht. Es handelt sich bei unseren durchgekommenen Versuchsthieren also weniger um den Effekt einer Behandlung, als vielmehr um den einer geeigneten Vorbehandlung, um eine Art Immunisirung, die allerdings nur temporär ist, insofern, wie wir oben angeführt und wiederholt beobachtet haben, Thiere, die nach Injection von Spermin oder Nuclein eine Infection überstanden hatten, unmittelbar darauf ohne erneute Vorbehandlung der gleichen Dosis erlagen.

Es erscheint dieser Punkt von Wichtigkeit bei Erwägung der Frage ob und inwieweit sich derartige Thierexperimente auf den Menschen übertragen lassen und ob die arteficielle Hyperleukocytose berufen ist, in der Therapie der Infectionskrankheiten eine Rolle zu spielen. Jacob, der auf Grund seiner sehr günstigen Versuchsergebnisse selbst erklärt, dass er weit entfernt davon sei, die Bestrebungen, den Verlauf der menschlichen Infectionskrankheiten durch künstliche Erzeugung von Hyperleukocytose beeinflussen zu wollen, zurückzuweisen, weist mit Nachdruck auf die Gefahren hin, die die Injection der die Leukocytenzahl beeinflussenden Substanzen hat und warnt davor, unkritisch derartige Versuche auch beim Menschen aufzunehmen.

Für die von uns angewendeten Substanzen scheinen uns derartige Nachtheile weniger in Frage zu kommen. Andererseits liegen aber bei der Behandlung menschlicher Infections-

krankheiten die Verhältnisse ganz anders, wie in unseren gelungenen Versuchen. Die Infection besteht bereits mehr oder weniger lange, wenn wir daran gehen, die natürliche Widerstandskraft gegenüber derselben durch Hyperleukocytose erregende Mittel zu steigern — und wir sahen ausnahmslos, dass im Stadium der bereits erfolgten und manifesten Infection injicirt, unsere Substanzen doch nur im Stande waren, einen verhältnissmässig schwachen Schutz zu gewähren, dass in solchen Fällen wohl eine Lebensverlängerung, niemals aber eine Heilung stattfand. Möglich, dass dieser Schutz auch dann ein stärkerer würde, wenn es nur gelänge, Mittel zu finden, bei denen erstens eine raschere Steigerung der Leukocytenzahl erfolgt und zweitens die Vermehrung länger anhält, als dies bis jetzt der Fall ist. Bis jetzt verfügen wir aber nicht einmal beim Thier über derartige, völlig unschädliche Substanzen, geschweige denn am Menschen, wo die Erzeugung einer irgendwie nennenswerthen Hyperleukocytose eine viel schwierigere Aufgabe ist und fast alle Mittel, die in dieser Beziehung beim Thiere zuverlässig wirken, unsicher sind.

Erscheint somit eine praktische Verwerthung derartiger Versuche für die Therapie noch in weiter Ferne liegend, so bleibt doch die Frage, auf welche Weise die Schutzwirkung der Leukocyten zu Stande kommt, von hohem theoretischem Interesse — und demgemäss sehen wir sie in den letzten Jahren vielfache experimentelle Bearbeitung finden. In einem Punkte stimmen fast alle Autoren überein; diese Schutzwirkung ist eine chemische, bestimmten Produkten der Zelle entstammende; die ursprüngliche Auffassung Metschnikoff's von einer activen, phagocytären Thätigkeit der Leukocyten, die durch Incorporation der Bakterien in die Zelle erstere unschädlich macht, erscheint heute nicht mehr haltbar. Vor Allen haben Buchner und seine Schüler, insbesondere Hahn — eine ausführliche Angabe der auf diesen Gebieten arbeitenden, zahlreichen Forscher liegt ausserhalb des Rahmens dieser Arbeit — die von den Leukocyten producirten chemischen Schutzstoffe, die Alexine, näher studirt und sind zu der Anschauung gekommen, dass es sich dabei um Secretionsprodukte der weissen Blutzellen handele.

In Anknüpfung an die Erfahrung, dass es durch verschiedene Mittel gelingt, den Leukocytengehalt des Blutes zu verändern, so zwar, dass einer mehr oder weniger schnell vorübergehenden Verminderung der Leukocytenzahl eine Vermehrung derselben folgt, verglich man die Wirkungen, die leukocytenarmes und leukocytenreiches Blut auf Mikroorganismen entfaltet.

Derartige Versuche sind zunächst ausserhalb des Organismus angestellt worden; man studirte die baktericiden Eigenschaften, die Blut von verschiedenem Leukocytengehalt extravasculär gegenüber einer Reihe von Bakterien besitzt.

Der erste, der diesen Weg betreten hat, war, so viel wir sehen, Havet[1]); er fand, dass die nach Injection sterilisirter Bakterienculturen eintretende Verminderung an Leukocyten auch eine Verminderung der baktericiden Leistungsfähigkeit des Blutes zur Folge hat. Nimmt dagegen die Zahl der Leukocyten zu, so kehrt auch das baktericide Vermögen zurück. Aber mit Recht erhebt Hahn[2]) gegenüber diesen Resultaten das Bedenken, ob nicht die Einführung der sterilisirten Bakteriencultur eine Zerstörung der rothen Blutkörperchen und dadurch eine Verminderung der Schutzkraft des Blutes veranlasst habe.

Wir selbst versuchten in einwandfreierer Weise mit Substanzen, die nachweislich die Erythrocyten nicht schädigten, die Frage in derselben Weise in Angriff zu nehmen, mussten uns aber bald überzeugen, dass wider unser Erwarten keine nennenswerthen Unterschiede in dem Verhalten der Blutarten mit verschiedenem Leukocytengehalt zu constatiren waren, dass die Resultate sogar einander widersprachen. Wir verzichten daher auf eine Wiedergabe unserer Versuche an dieser Stelle. Die Aufklärung für dies eigenthümliche Verhalten hat Hahn gegeben, der gezeigt hat, dass der negative Ausfall der Experimente an der Wahl des Kaninchens als Versuchsthieres liegt. Dagegen gelang es ihm am Hunde stets Resultate zu erzielen, die unzweifelhaft für eine stärkere Wirksamkeit des Blutes im Stadium der Hyperleukocytose sprechen. Ja sogar am Menschen konnte an einer zwar kleinen, aber doch beweiskräftigen Zahl von Ver-

[1]) Annales de l'institut Pasteur. 1893.
[2]) Archiv für Hygiene. 1894.

suchen gezeigt werden, dass mit zunehmender Hyperleukocytose auch das baktericide Vermögen des menschlichen Blutes wuchs.

Ueber das Stadium der sogenannten Hypoleukocytose liegen Experimente von Hahn nicht vor.

Wir selbst suchten, nachdem Versuche in vitro keine Entscheidung geliefert hatten, nun nachzusehen, ob sich vielleicht im lebenden Blute Veränderungen abspielten, die in Beziehung zu seiner Schutzkraft gesetzt werden konnten. Wir konnten zeigen, dass im Stadium der sogenannten Hypoleukocytose sich eine chemische Veränderung nachweisen liess und zwar in Gestalt einer Erhöhung der Alkalescenz des Blutes. Wir waren weit entfernt, etwa eine directe Betheiligung der Leukocyten an dieser Alkalescenzveränderung anzunehmen, die quantitativen Verhältnisse beider Factoren liessen einen derartigen Schluss nicht zu. Vielmehr entschieden wir uns für einen indirecten Zusammenhang beider Erscheinungen[1]), so zwar, dass mit den Aenderungen im Verhalten der Leukocyten Aenderungen im Verhalten der chemischen Prozesse im Organismus und damit auch in der Chemie des Blutes einhergingen. Die Thatsache der Alkalescenzerhöhung im Stadium der Leukocytenverminderung führte uns weiterhin dazu, anzunehmen, dass unter Umständen diese Hypoleukocytose durch einen Zerfall von Leukocyten bedingt wird, eine Anschauung, die bekanntlich schon vorher Löwit vertreten hat.

Als möglich stellten wir hin, dass dieser Erhöhung der Blutalkalescenz auch bei der Steigerung der natürlichen Resistenz des Organismus gegenüber bakteriellen Infectionen eine Bedeutung zugestanden werden müsse (siehe die Versuche von v. Fodor), wobei wir allerdings betonen mussten, dass ein directer Beweis dafür nicht geliefert war.

Gegen die von uns gefundenen Thatsachen, wie gegen ihre Deutung hat sich Widerspruch erhoben. — Was zunächst die Thatsache selbst betrifft, so haben Versuche am Menschen ergeben [Caro[2]), Strauss[3])], dass hier Veränderungen der Blutalkalescenz bei Stoffen, die in die Leukocytenökonomie eingreifen, nicht immer nachzuweisen sind. Das war nicht zu

[1]) Loewy und Richter, Deutsche med. Wochenschr. 1895. No. 33.
[2]) Zeitschr. für klin. Med. 1895.
[3]) Zeitschr. für klin. Med. 1896.

verwundern angesichts der exact fungirenden Regulationsmechanismen, die beim Menschen eintreten, um eine Constanz der Blutalkalescenz zu bewirken und erhebliche Ausschläge nach der einen oder anderen Seite zu verhindern. Wir selbst haben ja schon ausdrücklich hervorgehoben, dass in Versuchen am Hunde die Blutalkalescenz in allen Stadien ungeändert blieb und betont, dass beim Menschen die Dinge weit complicirter liegen und dem Experiment viel weniger zugänglich sind.

Schwerwiegender, wenn er sich bestätigt hätte, wäre der Einspruch Jacob's[1]) gewesen, der mit ähnlichen Stoffen wie wir experimentirend, die Alkalescenzerhöhung beim Kaninchen vermisste.

Wir können dem gegenüber darauf hinweisen, dass wir zunächst die Alkalescenzerhöhung durch erneute Versuche bestätigen konnten[2]). — Was die Deutung unserer Resultate betrifft, so schliessen sich derselben auf Grund eigener Experimente auch andere Forscher an, wie vor Allem Löwit.

Wir hatten, wie erwähnt, eine Beziehung zwischen erhöhter Alkalescenz des Blutes und gesteigerter Widerstandskraft des Organismus als möglich hingestellt: Löwit[3]) giebt an, in den ersten Stadien experimentell erzeugter Infectionskrankheiten bei seinen Versuchsthieren (Meerschweinchen, Kaninchen) starke Erhöhungen der Alkalescenz gefunden zu haben: „Die Alkalescenzerhöhung des Blutes erscheint in den mitgetheilten Versuchen als Vorläufer der nachträglichen Abnahme und in Uebereinstimmung mit den von Löwy und Richter ausgesprochenen Anschauungen liegt auch hier gewiss der Gedanke nahe, dass in der Alkalescenzerhöhung eine Schutzmaassregel oder Gegenreaction des erkrankten Organismus gegenüber der Krankheitsursache und ihren Wirkungen zu suchen ist."

Ob diese Alkalescenzzunahme allerdings in einem Zusammenhange mit der Leukocytenverminderung steht, wie wir glaubten annehmen zu dürfen, darüber will sich Löwit in dieser Arbeit noch nicht mit Bestimmtheit aussprechen. In einer späteren

[1]) Fortschr. der Med. 1896. No. 8.
[2]) Ebendaselbst. No. 10.
[3]) Allgemeine Pathologie des Fiebers. Jena 1896.

Experimentalstudie[1]) geht er dann auf die Beziehungen zwischen Leukocytengehalt und Alkalescenzgrad ein. Er versucht eine Leukocytenveränderung im Blute zu Stande zu bringen, ohne dass eine Infection oder Intoxication vorhergeht, die ihrerseits selbst die Alkalescenz verändern kann, und wählt dazu die Aortenunterbindung. Dieselbe bedingt eine Verminderung der Leukocyten. Aber letztere beruht in diesem Falle, wie Löwit früher nachgewiesen, nicht auf einer Zerstörung der weissen Blutkörperchen, einer Leukolyse, sondern einem verminderten Zuströmen derselben aus den centralen in die peripherischen Theile, einer „Leukopenie". Es zeigt sich nun in den Löwit'schen Versuchen, dass in diesen Fällen, wo die Leukocytenzahl erheblich herabgeht, auch die Alkalescenz mehr oder weniger sinkt. Damit ist ein Zusammenhang zwischen Leukocytengehalt und Alkalescenzgrad experimentell erwiesen. Allerdings könnte es bei oberflächlicher Betrachtung scheinen, als ob die Löwit'schen Befunde den unserigen entgegengesetzt wären: Wir fanden nach Einspritzung gewisser Substanzen bei Hypoleukocytose keine Erniedrigung, sondern gerade umgekehrt eine Erhöhung der Alkalescenz. Aber wie Löwit selbst hervorhebt, handelt es sich in unseren Versuchen um einen vermehrten Untergang von Leukocyten, nicht um ein vermindertes Zuströmen derselben; daher fasst er seine Resultate nicht als entgegengesetzt, sondern als nothwendige Ergänzung unserer auf.

Dass ein Zusammenhang zwischen Blutalkalescenz und Leukocytenzahl besteht, erscheint nach Löwit's und unseren Untersuchungen also sichergestellt; zu beweisen bleibt nur noch, dass die Hypoleukocytose in unseren Versuchen durch Leukocytenzerfall herbeigeführt worden ist. Wir kommen auf diesen Punkt ausführlicher zurück und wollen an dieser Stelle nur darauf hinweisen, dass wir schon in unserer damaligen Arbeit die Ansicht ausgesprochen haben, dass nicht alle Arten von Leukocytenverminderung dieselben Folgen hätten. So ging die Hypoleukocytose nach Pilocarpininjection oder nach Abkühlung nicht mit einer Zunahme der Alkalescenz einher, sondern, genau wie in den Versuchen Löwit's, war ein Sinken derselben zu beobachten.

[1]) Ziegler's Beiträge. 1897.

Die von uns nur angedeuteten Beziehungen zwischen Alkalescenz des Blutes und seiner Schutzkraft findet Löwit in derselben Arbeit durch das Experiment bestätigt. Sinkt die Leukocytenzahl und mit ihr die Alkalescenz sehr erheblich, so ist auch die baktericide Kraft vermindert. Interessant aber ist, dass, wenn die Leukocytenzahl des Blutes sich noch um 1000 und darüber bewegt, seine baktericide Fähigkeit nahezu unverändert erscheint. Erst, wenn sie unter diesen schon minimalen Werth herabgeht, ist letztere geschädigt oder ganz aufgehoben.

Es erübrigt nun, noch auf eine weitere Arbeit Jacob's[1]) etwas ausführlicher einzugehen, in welcher er den Einfluss der verschiedenen Grade und Stadien der Leukocytenveränderungen auf den Ablauf der Infection im Thierkörper studirte. Er fand, dass ein im Stadium der Hypoleukocytose, die entweder durch subcutane oder intravenöse Injection erzeugt wurde, inficirtes Thier stets zu Grunde ging und zwar meist schneller als ein mit gleicher Dosis geimpftes Controlthier. Hierin sieht er einen Beweis von der Unhaltbarkeit einer Anschauung, die die Hypoleukocytose durch vermehrten Zerfall der weissen Blutkörperchen erklärt und sich vorstellt, dass aus den zerfallenen Leukocyten gewisse, gegenüber der bakteriellen Infection schützende Substanzen in das Blut übergehen. Wir wollen die Thatsache, die Jacob ermittelt hat, ohne weiteres zugeben — wir selbst verfügen über keine sich auf das Stadium der Hypoleukocytose beziehenden Versuche. Aber was wird dadurch bewiesen?

Die Hypoleukocytose ist nach Jacob's Auffassung ein Vorgang, der in der Zurückdrängung von Leukocyten in die Capillaren der inneren Organe, wie Lunge, Leber u. s. w., beruht, während das in den peripherischen Gefässen kreisende Blut leukocytenarm wird. Aber das von Jacob intravenös injicirte bakterienhaltige Infectionsmaterial bleibt doch auch nicht in den peripherischen Gefässen liegen. Vielmehr gehen, wie schon Werigo, den Jacob selbst in einer früheren Arbeit citirt, nachgewiesen hat, nach intravenöser Bakterieninjection die Mikroorganismen gerade in die inneren Organe; Werigo fand beispielsweise die Capillaren der Leber mit Bakterien vollgepfropft. Sie würden also dort gerade auf ein leukocytenreicheres Blut stossen, dessen

[1]) Zeitschr. für klin. Med. 1896.

LIBRARY OF THE UNIVERSITY

Schutzkraft ja auch nach Jacob eine höhere ist, als die des normalen. Dazu kommt, dass die baktericide Kraft des in diesem Stadium leukocytenarm gefundenen peripherischen Blutes nicht einmal sinkt. Es enthält nach Jacob's Angaben doch auch in den extremsten Fällen noch immer Leukocytenwerthe von 2000 und darüber. Wir haben aber vorhin schon auf Löwit's interessante Untersuchungen hingewiesen, wonach die Zahl der Leukocyten im strömenden Blute schon bis unter 1000 sinken muss, wenn eine nennenswerthe oder überhaupt nur nachweisbare Verminderung seiner bakterientödtenden Kraft eintreten soll. Nach alledem wäre also zum Mindesten kein Grund, dass die im Stadium der Hypoleukocytose inficirten Thiere sogar früher sterben, als normale. Wenn das nun, wie das Jacob selbst angiebt, doch der Fall ist, so müssen andere Gründe, die die einfache Deutung derartiger Versuchsergebnisse erschweren, vorliegen, und dieselben sind unschwer in der Art und Weise der Versuchsanordnung zu finden. Jacob bewirkt zunächst durch subcutane oder intravenöse Application seiner Stoffe ein starke Herabminderung der Leukocytenmenge. In dieses leukocytenarme Blut hinein werden nun die Bakterien injicirt, die ja ihrerseits selbst wieder eine Abnahme der Leukocyten im kreisenden Blut zu Stande bringen. Ist nun schon die plötzliche einmalige Herabdrückung der Leukocytenzahl kein gleichgültiger Eingriff — (und das um so mehr, wenn man mit Jacob ein Hineindrängen der Leukocyten in die Capillaren der inneren Organe annimmt) — so muss die Wiederholung, noch dazu in Verbindung mit der Infection, die Thiere auf's Aeusserste schädigen, und so ist leicht zu verstehen, warum solche Thiere sogar eher zu Grunde gehen, als die Controlthiere. Eine weitere Versuchsanordnung, durch die Jacob[1]) seine Anschauungen über das Wesen der Hypoleukocytose zu stützen sucht, ist die, dass er durch Injection von Albumosen Leukocytoseveränderungen bei Thieren erzeugt und nun denselben in den einzelnen Stadien Blut entzieht. Dieses wird nun entweder direct Thieren, die mit Pneumokokken inficirt waren, injicirt oder das aus ihnen gewonnene Serum oder ein aus dem Blute hergestellter Auszug, in welchen die Leukocyten vollständig abgetödtet, ihre Produkte aber mög-

[1]) Zeitschr. für klin. Med. 1897.

lichst ausgiebig extrahirt sind; die erzielten therapeutischen Resultate werden dann mit einander verglichen. Wäre es richtig, dass ein im Stadium der Hypoleukocytose entnommenes Blut auch arm an den den Leukocyten entstammenden antitoxischen Substanzen ist, dann könnte naturgemäss die Injection desselben auch viel weniger Erfolg gegenüber der bakteriellen Infection erzielen, als ein leukocytenreiches, aus dem Stadium der Hyperleukocytose gewonnenes. Aber eine vorurtheilslose Prüfung der Versuchsresultate lehrt doch, dass die Unterschiede in der therapeutischen Wirkung zwischen hypo- und hyperleukocytotischem Blute zu Gunsten des letzteren nicht gerade grosse sind.

Und wären sie selbst erheblich, so würde doch ihre Beweiskraft unter dem Umstande leiden, der aus den von Jacob mitgetheilten Protocollen hervorgeht, dass nehmlich die Injection von Blut oder Blutauszug mit normalem Leukocytengehalt fast die gleiche Wirkung hat, wie die des hyperleukocytotischen.

Was nun die Herkunft der postulirten Schutzstoffe des Blutes betrifft, so wird in neuester Zeit vielfach die Anschauung geltend gemacht (Buchner, Hahn, Jacob u. A.), dass es sich um Secretionsprodukte der weissen Blutkörperchen handele.

Unsere Befunde der Alkalescenzerhöhung hatten uns mehr zu der Annahme geführt, wie sie beispielsweise auch Brieger, Kitasato und Wassermann vertreten, dass es der Zerfall der Leukocyten ist, dem diese Schutzstoffe ihren Ursprung verdanken. Directe Beweise für einen Zerfall weisser Blutkörperchen liegen nur in mikroskopischen Beobachtungen Löwit's und Botkin's vor. Es liegt nun nahe nachzusehen, ob nicht chemische Beweise für einen solchen Zerfall sich erbringen lassen, zunächst durch den directen Nachweis von solchen Stoffen im Blut, deren Beziehung zu den Leukocyten festgestellt ist.

Nach zwei Richtungen hin erstreckten sich unsere diesbezüglichen Versuche. Zunächst wandten wir uns den Eiweisskörpern des Blutes zu und suchten festzustellen, ob ihr Verhalten bei der Leukocytose ein anderes, als unter normalen Verhältnissen ist.

Zur Untersuchung gerade der Eiweisskörper des Blutes führten uns in erster Linie die Beobachtungen, die an leukämischem Blute gemacht waren.

Schon ältere Untersuchungen hatten gezeigt, dass im Blute von Leukämikern modificirte Eiweisskörper vorkommen, deren Natur jedoch nicht näher bestimmt wurde. Erst Matthes[1]) untersuchte genauer die Eiweisskörper im Leichenblute zweier Fälle von Leukämie, und suchte sie auf Grund der durch die Kühne'schen Untersuchungen gegebenen Reactionen zu classificiren. Er fand in beiden Fällen eine Deuteroalbumose.

Bemerkenswerth ist, dass in seinen Fällen im Harn keine Albumosen zu constatiren waren. Dagegen giebt Köttnitz[2]) an, dass er in einem Falle lienaler Leukämie „Peptonurie" fand; aus seiner Untersuchungsmethode ergiebt sich jedoch nicht, ob es sich um ächtes Pepton im Sinne Kühne's und nicht vielmehr um Albumosen gehandelt hat. Andere Untersucher, wie z. B. Pacanowski und v. Jaksch berichten wiederum von negativen Befunden im Harn von Leukämikern.

War die Beziehung, die man zwischen dem Auftreten der Albumosen im leukämischen Blute und einem Mehrzerfall an Leukocyten annahm, — und für eine Steigerung des Leukocytenzerfalls sprachen auch gewisse Ergebnisse der Stoffwechseluntersuchungen, — in der That vorhanden, so war die Möglichkeit gegeben, auch bei künstlich erzeugtem Mehrzerfall von Leukocyten Albumosen nachweisen zu können, bezw. umgekehrt aus dem Auftreten von Blutalbumosen bei Aenderungen im Verhalten der Leukocyten Schlüsse auf Aenderungen ihrer Zerfallsbedingungen zu ziehen.

Unsere Untersuchungen galten also der Frage, ob sich neben den normal vorhandenen modificirte Eiweisse finden, Umwandlungsprodukte der normalen, Albumosen bezw. Peptone, bei experimenteller Hypo- oder Hyperleukocytose.

Zunächst überzeugten wir uns davon, dass im normalen Blute albumosenartige Körper nicht vorhanden sind. Diese Thatsache ist zwar von den meisten Autoren anerkannt, wird

[1]) Matthes, Berl. klin. Wochenschr. 1894. No. 23—24.
[2]) Köttnitz, Ebendaselbst. 1890. No. 35.

jedoch von einzelnen bestritten. Es kommt für die Feststellung derselben auf die Methode an, deren man sich für die Enteiweissung bedient und darauf, ob die Enteiweissung eine vollkommene ist, oder mehr oder weniger grosse Mengen von Bluteiweiss gelöst bleiben.

Wir haben verschiedene Methoden der Enteiweissung versucht. Zunächst die, dass wir das Blut in siedendes Wasser eintrugen, dann mit Essigsäure übersäuerten und kohlensaures Natron in verdünnter Lösung bis zur nahezu neutralen Reaction hinzufügten; weiter verwendeten wir als Fällungsmittel für das in's siedende Wasser eingetragene Blut 10procentige Lösung von Metaphosphorsäure [1]), endlich benutzten wir essigsaures Natron und Eisenchlorid zur Ausfällung.

Wir haben schliesslich der ersten Methode den Vorzug gegeben und diese in der grössten Zahl der Versuche benutzt.

War die Enteiweissung eine gelungene, was nicht in jedem Falle mit Leichtigkeit gelingt, so ging in das Filtrat nicht nur kein Eiweiss über, sondern auch kein Körper, der eine Albumosenreaction gab. Auch das auf dem Wasserbade eingeengte Filtrat war frei von ihnen. Dasselbe negative Ergebniss hatten wir, wenn wir das Blut zunächst bis zu einer halben Stunde mit Wasser kochten und dann gut enteiweissten.

Anders war es, wenn absichtlich oder unabsichtlich die Enteiweissung eine unvollkommene war. Gab das Filtrat noch Eiweissreaction und wir engten es auf dem Wasserbade ein, so erhielten wir Lösungen von Körpern, die kein Eiweiss mehr waren, sondern sich wie das von Neumeister beschriebene Atmidalbumin oder die Atmidalbumose verhielten, die dieser Autor bekanntlich durch die Einwirkung gespannter Wasserdämpfe auf Fibrin oder durch langes Kochen desselben dargestellt hat. Auch ältere Autoren hatten schon eine Zerlegung von Eiweiss durch anhaltendes Kochen mit Wasser angegeben [2]), ohne die entstandenen Produkte genau zu bestimme.

[1]) s. Mosse, Pflüger's Archiv für die ges. Physiol. Bd. 63.

[2]) Die literarischen Angaben darüber s. bei Neumeister, Zeitschr. f. Biol. Bd. 26: Ueber die nächste Einwirkung gespannter Wasserdämpfe auf Proteine u. s. w.

Die Reactionen, die wir mit dem eingeengten Filtrat schlecht enteiweissten normalen Blutes erhielten, waren folgende:

In der einen Reihe von Fällen entstand auf vorsichtigen Zusatz von Salpetersäure in der Kälte zunächst eine Fällung, bezw. ein Niederschlag, der beim Kochen sich nicht löste, jedoch bei nun folgendem weiteren Salpetersäurezusatz in Lösung ging, in der Kälte ausfiel, beim Erhitzen sich wieder löste. —

Essigsäure mit oder ohne Kochsalzzusatz erzeugte in der Kälte einen Niederschlag, der beim Erhitzen blieb, jedoch durch einen Ueberschuss von Essigsäure vollkommen gelöst wurde.

Kochsalzsättigung allein bewirkte gleichfalls einen Niederschlag.

Dieses Verhalten würde dem des Atmidalbumin entsprechen.

In einer anderen kleinen Reihe von Fällen war wohl Atmidalbumose mit gegenwärtig, denn Salzsättigung machte schwache Trübung, die bei Essigsäurezusatz sich erheblich verstärkte oder zu einem Niederschlag wurde. Ein Ueberschuss der Säure brachte Aufhellung der Trübung, bezw. löste den Niederschlag auf. Erhitzung des Essigsäure-Kochsalzniederschlages oder des durch Salpetersäure bedingten verminderten ihn ohne ihn ganz zum Verschwinden zu bringen; beim Erkalten nahm er wieder zu. — Die Biuretreaction war in allen Fällen zweifelhaft.

Wirkliche Albumose konnten wir nach dem Einengen des Filtrates schlecht enteiweissten normalen Blutes auf dem Wasserbade nie constatiren, die Veränderung des nicht ausgefällten Eiweisses war nie bis zu ihrer Bildung gediehen.

Nach diesen Erfahrungen musste jedenfalls auf eine vollkommene Enteiweissung des Blutes geachtet werden um aus der Gegenwart von Albumosen im Blutfiltrate mit Sicherheit auf ihr ursprüngliches Vorhandensein schliessen zu können. Wir haben deshalb Blutproben, bei denen die Enteiweissung eine unvollkommene war, nicht weiter berücksichtigt.

Alle unsere Versuche sind, ebenso wie die vorhergehenden, an Kaninchen angestellt. Den Thieren wurde in der Mehrzahl der Fälle zunächst Blut durch Aderlass aus der Carotis entzogen, dann eine intravenöse Injection mit Substanzen gemacht, die Veränderungen des Leukocytengehaltes erzeugten, und nun nach kürzerer oder längerer Zeit, zunächst im Stadium der pri-

mären Hypoleukocytose, dann in verschiedenen Perioden der dieser folgenden Hyperleukocytose ein zweiter und eventuell dritter und vierter Aderlass vorgenommen. Alle Blutproben wurden gleichmässig von Eiweiss befreit, filtrirt, das Filtrat auf etwa noch vorhandenes Eiweiss und Albumosen geprüft, eingeengt und wiederum untersucht.

Waren Albumosen vorhanden, so gab meist schon das nicht eingeengte Filtrat eine schwache Reaction, die nach der Einengung erheblich stärker auftrat.

Wir verfügen über im Ganzen achtzehn gelungene Versuche, zehn sind mit Nuclein angestellt, fünf mit Pilocarpin, drei mit Spermin. Dazu kommen zwei Versuche, in denen wir durch Abkühlung im Wasserbade Hypoleukocytose erzeugten. Letztere sind tabellarisch nicht wiedergegeben, da sie vollkommen negative Resultate ergaben. Die übrigen sind in der folgenden Tabelle I vereinigt.

Tabelle I.

Versuch 1.

5. Nov. 1896. Intravenöse Injection von 0,05 g Nuclein in schwach ammoniakalischer Lösung.

5 Minuten nach der Injection werden aus der Carotis 10 ccm Blut in Ammonoxalat aufgefangen. Enteiweissung in siedendem Wasser unter Zusatz von Essigsäure im Ueberschuss und Abstumpfung derselben durch Sodalösung. Das wasserklare, eingeengte Filtrat giebt folgende Reactionen:

1) auf Salpetersäurezusatz: starke Trübung, die in der Wärme vollkommen verschwindet.
2) concentrirte Kochsalzlösung und Essigsäure: dicke Fällung, die sich beim Erhitzen auflöst.
3) Kalilauge + Kupfersulfat: starke Biuretreaction.
4) nach Salkowki's Methode: ebenfalls deutliche Biuretreaction.
5) im Ammonsulfatfiltrat: keine Reaction.

Versuch 2.

6. Nov. Technik dieselbe wie in Versuch 1. Injicirt 0,05 g Nuclein. Blutentnahme 6 Min. nach Injection. Leukocyten 1600. Das normale Blut ist gänzlich frei von Albumosen. Das Nucleinblut ergiebt:

1) mit HNO_3: keine Trübung.
2) mit Essigsäure und concentrirter Kochsalzlösung: starke Trübung in der Kälte, die sich in der Hitze vollkommen löst, in der Kälte sich wieder bildet.
3) Biuretreaction schwach positiv.

Versuch 3.

10. Nov. Vor 24 Stunden Nuclein subcutan injicirt. 14000 Leukocyten. Neue intravenöse Injection von 0,05 g Nuclein.

a) nach 5 Min. erster Aderlass: 2500 Leukocyten.

1) mit HNO_3: Trübung, die sich beim Erhitzen völlig löst.
2) mit Essigsäure-Kochsalzlösung: Niederschlag, der sich beim Erhitzen nicht löst.
3) Biuretreaction: schwach positiv.

b) 15 Min. nach der Injection zweiter Aderlass.

1) mit HNO_3: starker Niederschlag, der sich völlig in der Hitze löst.
2) mit Essigsäure-Kochsalzlösung: Niederschlag, der sich fast vollkommen beim Erwärmen löst.
3) Biuretreaction: schwach positiv.

Versuch 4.

19. Nov. Nucleininjection: 0,05 g. Blutentnahme nach 30 Min.

1) HNO_3: in der Kälte schwache Trübung, Aufhellung in der Wärme.
2) Essigsäure-Kochsalzlösung: Trübung, die beim Erhitzen zunimmt.

Versuch 5.

24. Nov. 0,05 Nuclein. Nach 4 Min. 2800 Leukocyten.

1) HNO_3: keine Trübung.
2) mit Essigsäure-Kochsalzlösung: Niederschlag in der Kälte, der sich in der Hitze löst.

Versuch 6.

4. Dec. Normales Blut frei von Albumosen.

a) 4 Min. nach Nucleininjection 3600 Leukocyten.

1) HNO_3: dicke Trübung, die beim Erhitzen sich löst.
2) Essigsäure-Kochsalz: Niederschlag, der sich beim Erhitzen löst.
3) Biuretreaction (nach Salkowski): positiv.

b) 38 Min. nach der Injection 7800 Leukocyten.

1) HNO_3: in der Kälte Spur Trübung; beim Erhitzen keine Aufhellung.
2) Essigsäure-Kochsalz: Trübung, die beim Erhitzen zunimmt.
3) Biuretreaction: negativ.

Versuch 7.

15. Dec. 5 Min. nach Injection von 0,05 g Nuclein.

1) HNO_3: Niederschlag in der Kälte, Lösung beim Erhitzen.
2) Biuretreaction: schwach positiv.

Versuch 8.

18. Dec. 5 Min. nach Nucleininjection.

1) HNO_3: dicker Niederschlag in der Kälte, fast vollkommene Lösung beim Erhitzen.

2) Essigsäure-Kochsalz: Niederschlag, der in der Hitze sich ganz löst.

Versuch 9.

30. Dec. a) 10 Min. nach Nucleininjection.

1) mit HNO_3: Trübung, die in der Hitze verschwindet.

2) Essigsäure-Kochsalz: dasselbe Verhalten.

b) 20 Min. nach der Injection.

1) mit HNO_3: nichts.

2) mit Essigsäure-Kochsalz: nichts.

Versuch 10.

22. Jan. 6 Min. nach Nucleininjection 4800 Leukocyten.

1) HNO_3: Trübung, die beim Erwärmen verschwindet.

2) Essigsäure-Kochsalz: Trübung, die sich beim Erwärmen grösstentheils löst.

Versuche mit Pilocarpin.

Versuch 11.

11. Nov. a) 6 Min. nach Injection von 0,01 g.

1) HNO_3: nichts.

2) Essigsäure-Kochsalz: geringe Trübung, die beim Erwärmen etwas zunimmt.

b) nach 45 Min. 16000 Leukocyten.

1) mit HNO_3: schwache Trübung, die sich in der Hitze löst.

2) Essigsäure-Kochsalz: Trübung, die beim Erhitzen stärker wird.

3) Biuretreaction: negativ.

Versuch 12.

14. Nov. Injicirt 0,015 g Pilocarpin.

a) nach 3 Min.: alle Albumosenreactionen negativ.

b) nach 40 Min.:

1) mit HNO_3: Niederschlag, der sich in der Wärme löst.

2) mit Essigsäure-Kochsalzlösung: dasselbe.

Versuch 13.

17. Nov. Injicirt 0,01 g Pilocarpin.

a) nach 2 Min. 9200 Leukocyten. Ergebniss negativ.

b) nach 45 Min. 12000 Leukocyten. Ergebniss unsicher.

Versuch 14.

3. Jan. Injicirt 0,02 g Pilocarp. muriat.

a) 4 Min. nach Injection, 4800 Leukocyten; keine Albumosen.

b) 37 Min. nach der Injection 16400 Leukocyten (höchste zuvor beobachtete Zahl war 20800 Leukocyten).

1) HNO_3: Trübung, die in der Wärme schwindet.

2) Essigsäure-Kochsalzlösung: Trübung, Aufhellung in der Wärme.

Versuch 15.

12. Jan. Injicirt 0,02 g Pilocarp. muriat.

a) 3 Min. danach: keine Albumosen.

b) 40 Min. nach Injection: 11400 Leukocyten (höchste zuvor beobachtete Zahl 14400 Leukocyten).

1) HNO_3: dicke Trübung; Schwinden beim Erhitzen.

2) Essigsäure-Kochsalzlösung: dasselbe Verhalten.

Versuche mit Spermin.

Versuch 16.

7. Nov. a) Normales Blut giebt keine Albumosenreaction.

b) 6 Min. nach Injection: mit HNO_3 Trübung, die sich in der Wärme aufhellt.

Versuch 17.

9. Nov. a) Normales Blut, keine Albumosenreaction.

b) 6 Min. nach Injection 4000 Leukocyten.

1) mit HNO_3: Trübung, die sich beim Erhitzen löst.

2) Essigsäure-Kochsalz: Trübung, die beim Erhitzen verschwindet.

3) Biuretreaction: undeutlich.

Versuch 18.

10. Nov. 6 Min. nach Injection.

1) HNO_3: Trübung, die sich grösstentheils aufhellt beim Erhitzen.

2) Essigsäure-Kochsalz: Trübung, die sich gleichfalls fast ganz in der Hitze aufhellt.

3) Biuretreaction: zweifelhaft.

Ausser den in der Tabelle im Einzelnen mitgetheilten Reactionen fanden sich in allen, ein positives Resultat ergebenden Versuchen die folgenden drei: 1) Kochen der Blutfiltrate ergab keine Veränderung. 2) Essigsäurezusatz hatte für sich allein ein negatives Ergebniss. 3) Essigsäure-Ferrocyankalium in der Kälte führte zu Trübung, bezw. Niederschlag.

Ueberblicken wir die Ergebnisse der oben zusammengestellten Versuche, so finden wir als allgemeines Resultat, dass in denjenigen Blutproben, die gewisse Zeit nach experimenteller Aenderung des Leukocytengehaltes entnommen wurden, sich noch modificirte Eiweisskörper befinden, die durch unsere Enteiweissungsmethode nicht ausgefällt wurden. In keiner normalen Blutportion war ein gleicher Befund zu constatiren. —

Die stärksten Reactionen erhielten wir in den Versuchen, in denen Nuclein injicirt war, geringere nach Pilocarpin und Spermin.

Zunächst wäre für die Nucleinversuche zu erwägen, ob nicht etwa das Nuclein, wenn es auch selbst nicht Albumosenreaction giebt, doch im Blutkreislaufe sich in Körper verwandelt, die Albumosenreaction zeigen.

Digerirt man in vitro für längere Zeit Nuclein mit Blut, so erhält man, selbst wenn die Nucleinmenge um das Zehnfache die im Thierversuche von uns benutzte übertrifft, keine Albumosenreaction im enteiweissten Blutfiltrate. Das schliesst natürlich nicht aus, dass im Thierkörper eine solche Veränderung vor sich geht. Aber, wenn wir bedenken, dass die Normaldosis von 0,05 g Nuclein, deren wir uns bedienten, sich im Kreislauf auf 100 bis 150 ccm Blut vertheilte, wovon wir nur 10 ccm zur Untersuchung benutzten, so ist im Hinblick auf die Quantität der gebildeten Albumosen, dieser Entstehungsmodus derselben allein jedenfalls nicht zur Erklärung ausreichend.

Gar nicht annehmbar ist er für die Versuche mit Pilocarpin und Spermin. Letzteres giebt sehr starke Biuret-, jedoch keine Albumosenreaction, das nach seiner Injection entnommene Blut ergab dagegen die Gegenwart von Albumosen, während die Biuretreaction nur undeutlich war.

Wir müssen danach annehmen, dass die gefundenen Blutalbumosen aus dem Thierkörper selbst angehörendem Materiale gebildet worden sind. —

Eine weitere, allerdings rein chemische Frage wäre dann die nach der genaueren Beschaffenheit der gebildeten Körper, nach ihrer Classification in dem heute gültigen System der Eiweisskörper.

Was wir darüber auf Grund der gefundenen Reactionen sagen können, ist, dass es sich um zur Gruppe der Albumosen gehörende Substanzen handelt. Peptone im Sinne Kühne's konnten wir nicht finden, denn die Körper wurden durch Ammonsulfat gefällt.

Schwieriger ist die Entscheidung darüber, um welche Art von Albumosen es sich handelt. Jedenfalls geht aus einer Vergleichung der in den einzelnen Fällen erhaltenen Reactionen so viel hervor, dass nicht ein und derselbe Eiweisskörper in allen Versuchen vorhanden ist, sondern dass es zur Bildung verschiedener gekommen ist.

In der Mehrzahl der Fälle entsprechen die Reactionen denen der primären Albumosen, da ohne Salzzusatz Salpetersäure in der Kälte Fällung bewirkte, die beim Erwärmen sich löste und auf Essigsäure-Ferrocyankaliumlösung sofort ein gleichfalls in der Wärme sich lösender Niederschlag erzeugt wurde. Dasselbe bewirkte auch Essigsäure-Kochsalzzusatz.

Aber in einigen Fällen fand sich ein eigenthümliches, bis jetzt, soweit wir uns unterrichten konnten, noch nicht beschriebenes Verhalten. Die Reaction auf Salpetersäure wich von der auf Essigsäure-Kochsalz ab. So bleibt in Vers. 2 und 5 das Filtrat auf Salpetersäure klar, giebt jedoch starke Trübung auf Kochsalz-Essigsäure die sich in der Wärme löst, in der Kälte wieder bildet. — In Vers. 3 löst sich der auf Salpetersäure entstandene Niederschlag in der Wärme, während der durch Kochsalz-Essigsäure bedingte dagegen stärker wird; dasselbe ist in Versuch 4 und in Versuch 10b der Fall.

Nach anderweit von uns gemachten Beobachtungen handelt es sich in diesen letzteren Fällen wahrscheinlich um Körper, in denen die Veränderung des ursprünglichen Eiweissmoleküles noch nicht bis zur Bildung primärer Albumose vorgeschritten ist, die also eine Zwischenstellung zwischen ersterem und letzterer einnehmen.

Ob auch Deuteroalbumosen vorhanden sind, haben wir bei der geringen Menge des uns zur Verfügung stehenden Materiales bisher nicht entscheiden können; wir behalten uns überhaupt ein genaueres Studium der entstandenen Körper, das für die hier interessirenden Fragen unerheblich war, für weitere Untersuchungen vor.

Jedenfalls kann so viel gesagt werden, dass während der von uns erzeugten Aenderungen des Leukocytengehaltes Körper im Blute festzustellen waren, die ganz oder theilweise den Charakter von Albumosen hatten.

Aber diese Körper waren nicht jederzeit, sondern nur unter bestimmten Bedingungen nachweisbar. Nach Nuclein- und Sperminjection fanden sie sich zunächst im Stadium der primären Hypoleukocytose, nach Pilocarpin in dieser Periode nicht! Der Nachweis bei Benutzung von Nuclein gelang stets vier bis 15 Minuten nach der Injection. Einmal wurde noch nach

30 Minuten eine schwache Reaction erhalten (Vers. 4). In zwei Versuchen fanden sich dagegen 28 und 38 Minuten nach der Injection keine Albumosen mehr (Vers. 9 und 6b). Die Zählung der Blutzellen ergab, dass hier das Stadium der Hypoleukocytose vorüber, die Menge der Zellen wieder etwas über die Norm angestiegen war.

In den Sperminversuchen waren die Albumosen 6 Minuten nach der Injection anzutreffen.

Weiter aber waren in allen Fällen, in denen darauf untersucht wurde, einer ausgenommen, Albumosen im Verlaufe der Hyperleukocytose, besonders stark im abklingenden Stadium derselben nachzuweisen. Betrachten wir zunächst die Pilocarpinversuche. Unter ihnen bildet Vers. 13 die genannte Ausnahme, in der 45 Minuten nach der Einverleibung keine Albumosen zu entdecken waren. Aber die Pilocarpinwirkung war in diesem Falle nur gering: es trat keine reguläre Hypoleukocytose ein und die folgende Vermehrung der Leukocytenzahl ging über 13000 nicht hinaus. Dagegen ist die Albumosenreaction deutlich in den Versuchen 11, 12, 14, 15, zumal in den beiden letzteren, wo nach starker Vermehrung (bis zu 20800) die Blutkörperchenzahl schon wieder im Abnehmen begriffen ist.

Farblose Zellen enthalten albumoseartige Bestandtheile, die durch chemische Manipulationen aus ihnen gewonnen werden können. Die Untersuchungen, die zu diesem Ergebniss führten, sind mit farblosen Zellen verschiedener Art, so mit Eiterzellen, mit Lymphzellen angestellt worden, und die gewonnenen Resultate dürfen ohne Weiteres auf die im Blut circulirenden farblosen Zellen übertragen werden. Weiter wissen wir, dass, wenn im thierischen Organismus ein reichlicher Zerfall farbloser Zellen eintritt und ihre Produkte in's Blut übergehen, es zu einer Ausscheidung derselben in Form von Albumosen und somit zu Albumosurie kommt. So ist diese beim Empyema pleurae, bei eitriger Bronchitis, bei eitrigen Knochenerkrankungen zu finden, bei eitrigem Zerfall von Lymphdrüsen, bei Resorption zelliger Infiltrate, z. B. bei Erysipelas, bei Resorption des zelligen, pneumonischen Exsudates beobachtet worden.

Die Albumosurie wird in diesen Fällen als ein directes Zeichen des Zerfalles farbloser Zellen und des Ueberganges ihrer

Bestandtheile in's Blut (Hofmeister, Stadelmann, Senator u. A.) angesehen[1]).

Auf die Bedeutung des Befundes, dass in den Versuchen mit Nuclein und Spermin Albumosen sowohl während der Hypoleukocytose, wie auch während des Ablaufes der Hyperleukocytose zu constatiren waren, in denen mit Pilocarpin nur in letzterem Stadium, soll später zurückgekommen werden.

Hier fragt es sich zunächst, worauf die gefundenen chemischen Veränderungen des Blutes zu beziehen sind.

Sicher ist, dass es sich um eine Modification von Eiweissmaterial handelt, und zwar um Eiweissmaterial, das dem Blute angehört. Wir haben keinen Anhaltspunkt dafür, anzunehmen, dass Bestandtheile des Plasmas die Muttersubstanz der Albumosen sein sollten, wir kennen keine Erscheinung, die darauf hindeutet, dass die Injection der von uns benutzten Substanzen verändernd auf das Molekül der stickstoffhaltigen organischen Bestandtheile der Blutflüssigkeit einwirkte.

Anders liegt es mit den zelligen Elementen des Blutes. Zwar wissen wir nichts über einen Zusammenhang zwischen einer Veränderung der rothen Blutzellen und dem Auftreten modificirter Eiweissstoffe im Blute, auch sprachen einige Versuche, die wir in dieser Richtung unternahmen, gegen einen solchen Zusammenhang, um so sicherer sind jedoch die Beziehungen zwischen den farblosen Zellen und der Bildung von Albumosen.

Ferner ist zu erwähnen, dass bisher nie im normalen Blute, dagegen häufig im leukämischen Albumosen nachgewiesen worden sind. Man muss diese um so eher von den Leukocyten ableiten, als deren gesteigerter Zerfall bei Leukämie durch chemische und morphologische Untersuchungen jetzt festgestellt erscheint.

Ziehen wir alle diese Thatsachen in Betracht und stellen wir daneben die weitere Thatsache, dass im Stadium einer abklingenden Hyperleukocytose gleichfalls ein — experimentell nachgewiesener — Mehrzerfall von Leukocyten stattfindet, so ist

[1]) Die Literatur über diesen Gegenstand s. bei Neumeister, Lehrbuch der physiologischen Chemie. 2. Auflage.

der Schluss wohl gerechtfertigt, dass das Auftreten von Albumosen im Blute, das wir bei unserer experimentellen Leukocytose beobachtet, ebenfalls auf dieses gesteigerte Zugrundegehen der Leukocyten bezogen werden muss. —

Aber wir haben in unseren Nuclein- und Sperminversuchen Albumosen gefunden nicht nur in dem Stadium, in dem die erheblich gesteigerte Leukocytenzahl durch vermehrten Zerfall wieder zur Norm zurückkehrte, sondern auch in dem, der Hyperleukocytose vorangehenden, ersten Stadium, das eine beträchtliche Verminderung der Leukocytenzahl unter die Norm aufweist. Dass die beiden Stadien, in denen ein Abfall der Leukocytenzahl eintritt, die gleiche Wirkung auf das chemische Verhalten des Blutes haben, stützt die von uns schon früher ausgesprochene Ansicht, dass es sich in beiden um gleiche Vorgänge handelt, dass also, wenn in dem einen ein Mehrzerfall von Leukocyten erwiesen ist, er auch im anderen anzunehmen ist.

Doch gerade für das primäre, hypoleukocytotische Stadium wird von einzelnen Autoren dieser Mehrzerfall geleugnet; es soll sich nur, wie schon oben erwähnt, um eine Ansammlung der bis dahin im Gefässsystem kreisenden Leukocyten in gewissen Capillarbezirken innerer Organe handeln. Zunächst müssen wir wiederholen, dass von den betreffenden Autoren auf Grund ihrer Versuchsanordnung eine Ansammlung weisser Blutzellen zwar nachgewiesen, ein Mehrzerfall aber nicht widerlegt werden konnte.

Wir hatten in einer früheren Arbeit uns für das Zerfallen von Leukocyten im Stadium der Hypoleukocytose ausgesprochen auf Grund der Veränderung der Blutalkalescenz, von der wir uns nicht vorstellen konnten, dass sie allein durch geänderte Vertheilung zu Stande kommen könne. Eben so wenig können wir uns vorläufig ein Entstehen von Albumosen dadurch erklären. Ja der Befund von Albumosen bei Hypoleukocytose spricht um so mehr für einen Zerfall, als er sich mit dem gleichen Befunde beim Ablauf der Hyperleukocytose deckt, wobei ein Zerfall farbloser Zellen auf verschiedenen Wegen als sicher erwiesen angesehen werden kann. —

Eine eigene Stellung mit Bezug auf das Stadium der Hypoleukocytose nehmen, wie erwähnt, die Pilocarpinversuche ein:

Albumosen waren hier nicht zu constatiren. Wir möchten daran erinnern, dass wir schon in unserer vorläufigen Mittheilung zeigten, dass auch die Alkalescenzverhältnisse des Blutes unter denselben Umständen keine Aenderung erfahren. Wir schlossen damals, dass die — bekanntlich durch die Schnelligkeit ihres Auftretens und Wiederverschwindens vor der durch andere Mittel bedingten, sich besonders auszeichnende — Hypoleukocytose nicht durch Zerfall bedingt sei, dass es sich nicht um Leukolyse, sondern um die von Löwit sogenannte Leukopenie handele.

Unser jetziger negativer Befund in Bezug auf Albumosen ist geeignet, diese Anschauung zu befestigen. Eine weitere Stütze dürften noch die Resultate der im Folgenden zu besprechenden Zuckerversuche liefern. —

Wir haben nehmlich noch nach einer anderen Richtung das Verhalten des Blutes unter von der Norm abweichendem Leukocytengehalt untersucht; wir suchten die sogenannte glykolytische Kraft desselben, sein Vermögen Zucker zu zerstören, zu bestimmen.

Auf die Literatur dieser Frage glauben wir an dieser Stelle nicht näher eingehen zu brauchen, da wir wohl die Untersuchungen und Resultate von Lépine, Lépine und Barral, Arthus, Kraus, Spitzer, um nur die hauptsächlichsten zu nennen, als bekannt voraussetzen dürfen. Erwähnt sei nur, dass die Fähigkeit, Zucker zu zerstören, nicht dem Blutwasser, sondern den Zellen des Blutes zukommt und dass sie für die Leukocyten direct erwiesen ist.

Die Versuchstechnik war die allgemein übliche. Wir bedienten uns auch für diese Versuche des Kaninchenblutes. Den Versuchsthieren — stets grossen, mehrere Kilogramm wiegenden Thieren — wurden zunächst 10 ccm Blut aus der Carotis oder der Cruralis entnommen, die als Controlblut dienten. Das Blut wurde mit wenigen Tropfen einer Ammonoxalatlösung versetzt, so dass es ungeronnen blieb. Nun wurde eine Nuclein-, in anderen Versuchen eine Pilocarpininjection gemacht und nach kürzerer und längerer Zeit wiederum Aderlässe vorgenommen, deren Blut, wie das Controlblut, durch Ammonoxalat ungeronnen erhalten wurde. Allen Proben wurde dann die gleiche Menge

genau eingestellter Zuckerlösung hinzugefügt und sie für 24 Stunden in den Brutschrank gestellt oder 48 Stunden bei Zimmertemperatur stehen gelassen. Dann wurden sie durch Kochen unter Essigsäurezusatz enteiweisst, filtrirt, der Filterrückstand mit siedendem Wasser wiederholt ausgewaschen, ausgepresst, und wiederum ausgewaschen, und im eingeengten Filtrat mit Knapp'scher Lösung der Zucker bestimmt.

Wir sorgten für ein möglichst aseptisches Verfahren nicht nur während der Operation, sondern wir suchten auch bis zur Enteiweissung unsere Blutzuckermischung steril zu erhalten. Das ist nothwendig, da durch bakterielle Einwirkung gleichfalls eine Zuckerzerstörung eingeleitet wird. Die Maasscylinderchen, in denen wir das ausströmende Blut auffingen, waren steril, ebenso die Röhrchen, in denen die Blutzuckermischung digerirte. Bis zur Enteiweissung waren diese Röhrchen mit einem dicken Wattebausch verschlossen. Auch die, häufig neu bereiteten Zuckerlösungen wurden steril erhalten.

Wir haben sechs technisch vollkommen gelungene Versuche in der Tabelle II (S. 256) zusammengestellt. —

Es handelt sich um drei Nuclein- und drei Pilocarpinversuche.

In den ersteren wurde das glykolytische Vermögen während des Stadiums der primären Hypoleukocytose festgestellt. Aus der Tabelle, auf die wir wegen aller die Versuche betreffenden Einzelheiten verweisen, ergiebt sich, dass die glykolytische Kraft in allen drei Nucleinversuchen geändert war. Sie war in einem Sinne geändert, wie wir es eigentlich nicht erwartet hatten, sie war vermindert. — Die Differenzen zwischen der Zuckermenge im Controlblut und der im Stadium der Leukolyse sind so beträchtlich, dass sie die etwaigen Fehlergrenzen der Zuckerbestimmungsmethode, die bei dem Knapp'schen Verfahren überhaupt sehr enge sind, für uns weit engere als bei den Bestimmungen nach Fehling, weit überragen. Dass die Werthe durch Versuchsfehler beeinflusst sind, dagegen spricht auch die Constanz, mit der sie sich in allen Bestimmungen finden. Eine procentische Berechnung der nach der Digestion im Blute noch vorhandenen Zuckermengen (wobei wir den ursprünglich im Blute vorhanden gewesenen Zucker, der

Tabelle II.

Blutzuckerversuche.

Versuchsnummer und Datum	Menge des vor der Digestion zum Blute gefügten Zuckers g	Menge des nach der Digestion restirenden Zuckers		Menge des bei der Digestion zerstörten Zuckers		Bemerkungen
		im Controlblut	bei Hypoleukocytose	im Controlblut	bei Hypoleukocytose	
I. 15. Dec.	0,15	0,0386	0,0677	0,1114	0,0823	Nucleininjection. 5 Min. danach zweite Blutentnahme. Albumosen vorhanden.
II. 18. -	0,15	0,028	0,0542	0,122	0,0958	Wie Vers. I Nuclein.
III. 30. -	0,15	0,0386	0,053 0,054	0,1114	0,097	Nuclein. 10 Min. nach Injection zweite, 20 Min. nach Injection dritte Blutentnahme. Deutliche Albumosenreaction in der zweiten, keine in der dritten Blutprobe.
IV. 3. Jan.	0,15	0,0354	0,0408 0,0482 0,0671	0,1146	0,092 0,1018 0,0829	0,02 g Pilocarp. muriat. Zweite Blutprobe 4 Min. nach Injection 4800 Leukocyten; dritte Probe 15 Min. nach Injection = 20800 Leukocyten; vierte Probe 37 Min. nach Injection = 16400 Leukocyten.
V. 12. -	0,25	0,0744	0,068 0,0755 0,103	0,1756	0,1820 0,1745 0,1470	0,02 g Pilocarp. muriat. Blutprobe 2: 3 Min. nach Injection bei 4800 Leukocyten; Probe 3: 18 Min. nach Injection bei 14700 Leukocyten; Probe 4: 40 Min. nach Injection 11400 Leukocyten. In Probe 4 starke Albumosenreaction.
VI. 15. -	0,25	0,0909	0,104	0,1591	0,1460	0,02 g Pilocarp. muriat. Blutprobe 2: 15 Min. nach der Injection, 12000 Leukocyten.

etwa 0,01 g ausmacht, nicht mit berücksichtigen) ergiebt Folgendes:

Versuch I:	Im	Controlblut noch vorhanden:	25,7 pCt.
	-	Nucleinblut - -	45,1 -
Versuch II:		Controlblut	18,7 -
		Nucleinblut	36,1 -
Versuch III:		Controlblut	25,7 -
	erstes	Nucleinblut	35,3 -
	zweites	-	36,0 -

Anders verhalten sich auch in dieser Beziehung die Pilocarpinversuche. In ihnen ist während des primären Schwindens der farblosen Zellen aus der Blutbahn eine Aenderung der glykolytischen Kraft nicht sicher nachweisbar.

Der Zuckerrest nach der Digestion beträgt in:

Versuch IV:	Controlblut	23,6 pCt.	
	erstes Pilocarpinblut	27,2 -	(absolute Differenz = 0,0054 g)
Versuch V:	Controlblut	29,8 -	
	erstes Pilocarpinblut	27,2 -	(absolute Differenz = 0,0064 g).

Also in dem einen Versuche sind im Pilocarpinblut 5,4 mg (+ 3,6 pCt.) mehr, im zweiten 6,4 mg (— 2,6 pCt.) weniger enthalten. Eine Aenderung der Zuckerzerstörung ist demnach nicht erweislich. Im abklingenden Stadium der Hyperleukocytose jedoch ist auch in diesem Versuche eine Aenderung der glykolytischen Kraft vorhanden, und zwar eine Aenderung gleicher Art wie in den Nucleinversuchen, eine Schwächung. — Die Zuckerreste betragen:

Versuch IV:	Controlblut	. . . . .	23,6 pCt.
	zweites Pilocarpinblut	(15 Min. nach Inj. 20800 L.)	32,1 -
	drittes -	(37 - - - 16400 -)	44,7 -
Versuch V:	Controlblut	. . . . .	29,8 -
	zweites Pilocarpinblut	(18 Min. nach Inj. 14400 L.)	30,2 -
	drittes -	(40 - - - 11400 -)	41,2 -
Versuch VI:	Controlblut	. . . . .	36,4 -
	Pilocarpinblut	(15 Min. nach Inj. 12000 L.)	41,6 -

Nach Beendigung unserer Versuche und nach dem Vortrage, den der eine von uns darüber in der Charitégesellschaft gehalten hat[1]), erschien eine Arbeit von Hahn[2]), in der, in

[1]) Richter, Vortrag, gehalten am 25. März 1897. — Abgedruckt in der Berl. klin. Wochenschr. No. 47. 1897.

[2]) Hahn, Berl. klin. Wochenschr. No. 23. 1897.

gleicher Richtung sich bewegende, Versuche mit Hundeblut mitgetheilt sind. Hahn fand in fünf Versuchen, dass im Stadium der Hyperleukocytose entnommenes Blut (nähere Angaben über die Erzeugung der Hyperleukocytose, den Grad derselben u. s. w. fehlen) stärker zuckerzerstörend wirkt als normales; Hahn's Resultat ist also dem unsrigen entgegengesetzt.

Ob diese Differenzen allein auf der Verschiedenheit der Blutart beruhen oder wodurch sonst sie bedingt sind, inwiefern das Stadium der Blutentnahme oder die Art der Zuckerbestimmung darauf von Einfluss ist, möchten wir vorläufig nicht erörtern, da unsere bisherigen Versuche uns keinen Anhalt zur Entscheidung geliefert haben. Erwähnenswerth ist aber, dass nach Hahn[1]) auch hinsichtlich der bakteriellen Kraft leukocytotisches Kaninchen- und Hundeblut auffallende Differenzen unter einander aufweisen.

Wir wollen vor der Hand nur auf die von uns gegenüber dem normalen Blut gefundenen Abweichungen hinweisen und nur das thatsächliche Resultat betonen, dass unter unseren Versuchsbedingungen Veränderungen in der Fähigkeit des Blutes, Kohlehydrate zu zersetzen, eintraten. Beim Nuclein waren sie an das Stadium der primären Abnahme der Leukocyten geknüpft, während beim Pilocarpin in diesem Stadium keine Abweichung gegenüber dem normalen Blute vorhanden war, dagegen eine gleiche wie beim Nucleinblut dann, wenn eine entstandene Hyperleukocytose zur Norm zurückkehrte. —

Wichtiger würde der Nachweis einer Minderung der glykolytischen Kraft des Blutes sein, wenn er nicht nur in Reagensglasversuchen geführt werden könnte, sondern an dem im Körper circulirenden Blute selbst. Unsere diesbezüglichen Versuche sind in Folge der erheblichen experimentellen Schwierigkeiten noch nicht abgeschlossen. Vielleicht ist in diesem Sinne die Thatsache zu deuten, die wir in einigen Fällen fanden, dass nehmlich während des Stadiums der Leukocytose der Blutzucker selbst vermehrt ist. Dieser Befund erinnert an die von Freund[2]) und von Trinkler[3]) gefundene Hyperglykämie bei

[1]) Hahn, Berl. klin. Wochenschr. No. 39. 1896.

[2]) Freund, Wiener med. Blätter. 1885.

[3]) Trinkler, Centralbl. für die med. Wissensch. 1890.

Carcinose, da ja beim Carcinom, wie bei anderen malignen Tumoren, Hyperleukocytose und somit ein gesteigerter Zerfall eine häufig festgestellte Thatsache ist. —

Es wäre endlich die Frage zu erörtern, ob wir berechtigt sind, die bei der Leukocytose festgestellten Aenderungen der glykolytischen Kraft auf die Aenderungen der Leukocytenzahl zu beziehen und wie wir uns diesen Zusammenhang denken sollen.

Die glykolytische Kraft des Blutes ist, wie erwähnt, an beide Arten der Blutzellen geknüpft. Unsere Versuchsbedingungen haben nun, soweit bekannt, keinen Einfluss auf die Erythrocyten, und hätten sie ihn, so geht aus Spitzer's[1]) Untersuchungen hervor, dass Zerstörung dieser selbst bis zu vollständigem Lackfarbigwerden die glykolytische Kraft nicht beeinträchtigt. Man muss deshalb die mit den Leukocyten vorgehenden Veränderungen für eine Erklärung heranziehen. Wie erwähnt, wird in beiden Stadien, dem der Hyper- wie dem der Hypoleukocytose die glykolytische Kraft in gleichem Sinne beeinflusst; sie wird vermindert. Wenn dies im Stadium der Hyperleukocytose, wo ein vermehrter Untergang von Zellen bewiesen und allgemein angenommen ist, der Fall ist, so kann man sich wohl nur vorstellen, dass die Zerfallsprodukte der Leukocyten hemmend auf die Fähigkeit der Zuckerzerstörung einwirken. Die gleiche Erklärung liegt auch für das Stadium der Hypoleukocytose nahe — und es decken sich, wie wir sehen, auch die in dieser Hinsicht von uns festgestellten Thatsachen völlig mit unserer Ansicht, die für die Hypoleukocytose einen Zerfall von Zellen annimmt.

[1]) Spitzer, Pflüger's Archiv für die ges. Physiol. Bd. 60.

XIII.

Ueber Tubo-Ovarialcysten.

Von Prof. F. Wilh. Zahn in Genf.

(Hierzu Taf. IV und V.)

Ad. Richard[1] hat zuerst auf Grund eigener anatomischer Beobachtungen und Untersuchungen unter dem Namen „Kyste tubo-ovarien", Tubo-Ovarialcyste, ein pathologisches Gebilde beschrieben, das seitdem öfter wiedergefunden und auch mehrmals zum Gegenstand eingehender Arbeiten gemacht worden ist. Dasselbe findet sich, worauf schon sein Name hinweist, bei der Frau in der Tubo-Ovarialgegend, — beim Thier wurde es meines Wissens nur einmal von G. Schneidemühl[2] beobachtet —, meistens einerseits, mitunter jedoch auch beiderseits, im Douglas'schen Raum zwischen der seitlichen Bauchwand und dem Uterus.

Die Grösse der Tubo-Ovarialcysten ist eine verschiedene; man findet deren von kaum Taubenei- bis zu Kinderkopfgrösse und ausnahmsweise sogar noch umfangreicher. Ihre Form ist eine ausserordentlich charakteristische, sie gleichen nehmlich ganz und gar einer Retorte. Der Hauptsache nach bestehen sie aus einer runden oder eiförmigen, dem Uterus anliegenden Hauptcyste. Von dieser geht aussen und gewöhnlich etwas nach unten und hinten zu ein runder, mitunter leicht gewundener Schlauch ab, der sich stetig verjüngend nach oben abbiegt und von hier nach innen zu über die Hauptcyste hinweg bis zum Uterus fortläuft, wo er sich zwischen dem Lig. rotund. und Lig. ovarii an diesen ansetzt (Fig. 1 und 2). Die freie Oberfläche der Hauptcyste und des zugehörigen Schlauches kann vollkommen glatt und spiegelnd sein, gleich dem umgebenden Bauchfell, von dem es übrigens auch nur ein Theilbestand ist, und von dem beide in fortlaufender Weise gleichmässig überkleidet werden. Dies ist besonders am vorderen Rande des Schlauches deutlich, wo derselbe einen stumpfen Winkel mit der Hauptcyste bildet, während es an seinem hinteren Rande weniger auffällig ist, weil

dieser lose über die Hauptcyste herüberliegt und nicht selten auf eine ziemliche Strecke hin von ihr abgehoben werden kann. Zuweilen finden sich auch an der Hauptcyste und zwar gewöhnlich an ihrer hinteren, inneren, dem Uterus zugekehrten Wand, niemals an besagtem Schlauch, noch an einer Uebergangsstelle in die Hauptcyste, umschriebene, weissgelbliche Verdickungen. Ausserdem kommen nicht selten an der Cysten- und mitunter auch an der Schlauchoberfläche bindegewebige Verwachsungen vor, durch welche sie an ihre nächste Umgebung befestigt werden.

Bei der Section sind die Cyste und der von ihr abgehende Schlauch selten prall gefüllt. Druck auf die Cyste bewirkt starke Anfüllung des Schlauches und durch Druck auf diesen kann man seinen Inhalt leicht in die Cyste verdrängen, wobei diese sich praller anfüllt. Der Cysteninhalt ist meistens klar und dünnflüssig, seltener trüb und dicklich. Seine Farbe ist gewöhnlich hellgelb, mitunter röthlich, selten chokoladefarben und nur sehr selten von eitriger Beschaffenheit. Je nach seiner Consistenz und Farbe enthält derselbe nur ganz wenig oder aber mehr Eiweiss, niemals Schleim. Die darin vorkommenden morphologischen Bestandtheile sind ebenfalls je nach seiner physikalischen Beschaffenheit verschieden hinsichtlich ihrer Qualität und Quantität. Mit Ausnahme der eiterhaltigen Cysten finden sich im Bodensatz des Cysteninhalts immer cubische und cylindrische, flimmerlose oder flimmertragende Epithelien, verschieden zahlreiche, meistens Fetttröpfchen enthaltende Rundzellen (Leukocyten), oft ziemlich viele und grosse Körnchenkugeln, die zuweilen ganz mit körnigem, braunem Farbstoff erfüllt sind, wohl erhaltene oder veränderte, hämoglobinhaltige oder aber entfärbte rothe Blutkörperchen, sehr selten Cholestearinkrystalle.

Nach Eröffnung der Cyste erweist sich dieselbe immer als eine uniloculäre, die sich in einen nach dem Uterus zu verlaufenden Kanal fortsetzt. Die Einmündungsstelle dieses Kanales in die Cyste ist von verschiedener Weite, meistens so weit, dass sie den kleinen Finger leicht eindringen lässt, dabei setzt sie sich immer scharf ringförmig ab, besonders nach unten zu, wo oft eine scharf vorspringende halbringförmige Falte vorhanden ist. Gleich hinter der Mündungsstelle erweitert sich der Kanal

etwas, um sich dann allmählich mehr und mehr zu verengern und schliesslich, meistens zunächst dem Uterus, die normale Tubenweite anzunehmen. Ist er in seinem peripherischen Theil stark erweitert, so finden sich an seiner Innenfläche von Strecke zu Strecke halb- oder fast ganz ringförmige niedrige Querleisten, ähnlich der halbringförmigen Falte an seinem Uebergang in die Hauptcyste. Dieser Kanal setzt sich in den weitaus meisten Fällen direct bis zur Uterushöhle fort und mündet in diese im Uterushorn, an der normalen Einmündungsstelle der Tube ein, es ist folglich auch nichts Anderes als die peripherisch stark erweiterte Tube. Selten ist dieselbe in ihrer intraparietalen Partie und noch seltener bis weiter in den Isthmus hinein bindegewebig verschlossen. Manchmal ist sie auch hier erweitert, so dass man mit Leichtigkeit eine Knopfsonde vom Uterus her in sie einführen kann. In diesem Fall genügt oft ein mässiger Druck auf die Endcyste, um ihren Inhalt in das Uterusinnere ausfliessen zu machen, während, wenn keine centrale Erweiterung besteht, es schon eines bedeutenden Druckes bedarf, um eine solche Entleerung in das Uterusinnere zu bewirken. Es kann aber auch vorkommen, dass trotz bestehender Durchgängigkeit des Tubenkanals, theils wegen seiner grossen Enge, theils wegen weiterhin an der Aussenfläche vorhandener Adhärenzen, die dabei häufig stark gespannt werden und den Kanal virtuell verschliessen, ein solches Ausfliessen auch bei sehr starkem Druck auf die Cyste und den Kanal nicht bewirkt werden kann.

Die Innenflächen, sowohl die des Tubenkanals, als auch die der endständigen grösseren Cyste bieten eine gleichmässige schleimhautähnliche Beschaffenheit dar. Dieselben unterscheiden sich in nichts von einander, es besteht niemals irgend eine Abgrenzung zwischen den beiden Abschnitten, und man überzeugt sich sowohl bei der makroskopischen, wie bei der mikroskopischen Untersuchung leicht davon, dass die Innenmembran beider Theile dieselbe ist. Im erweiterten Abschnitt des besagten Kanals, der offenbar der verlängerten und erweiterten Ampulle der Tube entspricht, erkennt man leicht die meistens wohl erhaltenen Hauptfalten seiner Schleimhaut und dazwischen nicht selten auch die noch vorhandenen Nebenfalten. Diese Falten setzen sich vom Kanaltheil in gleichmässiger Weise bis oft weithin in die

lauptcyste fort und enden hier mitunter in Form einer knopf-
der leistenförmigen Verdickung (Fig. 3). Zuweilen sind sie in
ler Hauptcyste auf eine kleinere oder grössere Strecke hin von
hrer Unterlage abgelöst und bilden dann hier förmliche Stränge,
lie mitunter verkalkt sind. Ausserdem finden sich manchmal
n der Hauptcyste, gewöhnlich an dem der Kanalmündung ent-
;egengesetzten Wandtheil, 1—3 mm lange, zottige, leicht kolbige
Gebilde, Fimbrienreste. Kanal und Hauptcyste sind, mit Aus-
ıahme einer Stelle in letzterer, von der bald die Rede sein soll,
von einem mehr oder weniger gut erhaltenen Flimmerepithel
ıusgekleidet. Die übrige Wandbeschaffenheit beider ist ebenfalls
lie gleiche. In der Regel lassen sich an derselben drei deutlich
von einander unterscheidbare Schichten erkennen, eine innere
epitheltragende, aus mehr oder weniger zellenreichem Bindege-
webe bestehende, eine mittlere bindegewebe- und sehr gefäss-
reiche, in welcher häufig in Bündeln beisammenliegende glatte
Muskelfasern vorhanden sind und eine äussere, gewöhnlich nur
aus Bindegewebe bestehende, wenig gefässreiche Schicht. Ver-
schiedenheiten von diesem Bau der Wand kommen nicht nur
bei verschiedenen Cysten vor, sondern auch an verschiedenen
Wandtheilen derselben Cyste. So können z. B. die Muskelfasern
der mittleren Wandschicht in grösserer oder auch in kleinerer
Anzahl vorhanden sein, ja zuweilen sogar ganz fehlen, so dass
diese Schicht nur aus ziemlich straffem Bindegewebe besteht,
und es kann auch vorkommen, dass sowohl in der inneren
Schicht, als auch im inneren Theil der äusseren Schicht ver-
einzelte Muskelfasern sich vorfinden.

In geringer Entfernung von der Einmündungsstelle des Ka-
nals in die Cyste, gewöhnlich 10—40 mm nach hinten zu von
deren Rand entfernt, findet sich in der Mehrzahl der Tubo-
Ovarialcysten eine verschieden grosse, mehr oder weniger in's
Cysteninnere vorspringende Wandverdickung von rundlicher
oder eiförmiger Gestalt (Fig. 3, O.), von glatterer Oberflächen-
beschaffenheit und blasserer Farbe, als die der umgebenden
Schleimhaut. Bei Betrachtung der Aussenseite dieser umschrie-
benen Wandverdickung findet man keinen Unterschied ihrer
äusseren Bedeckung gegenüber ihrer näheren und weiteren Um-
gebung, beide sind gleich blass, gleich glatt und spiegelnd, oder

sie zeigen die gleichen bindegewebigen Auflagerungen
licher Herkunft. Bei näherem Zusehen wird man je
wahrnehmen, dass zunächst dem inneren, dem Uterus zu
Pol der Verdickung das peripherische Ende des Lig.
ansetzt und in der Aussenmembran der Cyste sich
Letztere Thatsache allein berechtigt uns schon zu der
dass diese umschriebene Wandverdickung nichts A
als das Ovarium. Die mikroskopische Untersuchung
bestätigt auch in der That diese Vermuthung. Dies
dass hier an der Innenfläche keine cubischen oder cyl
Epithelien, sondern einschichtige, flimmerlose, platte Z
handen sind. Unter denselben kommt eine dünne Bin
lage mit einem der Oberfläche parallelen Faserverlau
albuginea ovarii), welche nach aussen zu in das Ova
übergeht, in welchem je nach dem Alter des Trägers
Grösse der Cyste, vielleicht auch der Dauer ihres
wohl erhaltene eierhaltige oder eierlose Follikel, s
fettiger oder hyaliner Entartung ihrer Epithelien, so
dropische, cystenartig ausgedehnte Follikel, oder abe
fibrosa vorhanden sind. Seitlich vom Ovarium, da
Cystenmembran sich an dasselbe ansetzt, findet sich g
ein sehr starker Gefässreichthum, verhältnissmässig gross
mit dicker Wandung, weite, meistens strotzend mit Bl
Venen, einen förmlichen Plexus bildend, und zuweil
dehnte Lymphgefässe. Die manchmal Muskelfasern en
zellenreiche innere Schicht der Cystenwand steigt etwa
Ovarium herauf und verschmilzt mit dessen Gewebe.
wöhnlich hier stark verbreiterte, sehr gefäss- und oft
muskel- und bindegewebsreiche mittlere Schicht setz
seiner Peripherie an und verläuft theilweise zusammen
äusseren, gefässärmeren Wandschicht über die Aussen
Ovariums hinweg. Dieses verhält sich somit auf der
angelegten Schnittfläche gegenüber der übrigen Cysten
ein in einen Ring eingesetzter Stein sich verhalten wü
er nicht, wie dies immer der Fall ist, nach aussen,
nach innen zu vorspränge und aussen mit einer dünne
schicht bedeckt wäre. Das Ovarium macht somit bei
tigen Tubo-Ovarialcysten einen allerdings kleinen u

sächlich nur inneren Theilbestand der Cystenwand aus. Diese selbst wird also fast durchweg von der Tubenwand gebildet und zwar in ihrem Schlauchtheil von der mehr oder weniger erweiterten Ampulle und in ihrem äusseren kugligen Abschnitt von dem, wie wir später sehen werden, stark ausgedehnten Endtheil dieser und dem Infundibulum. Die Tubo-Ovarialcyste ist also der Hauptsache nach eine Tubencyste, bei der das Ovarium nur einen unbedeutenden Bestandtheil der Cystenwand bildet.

Vorstehende Angaben beruhen auf den Untersuchungsergebnissen von 15 Fällen mit zusammen 18 Tubo-Ovarialcysten und 2 Fällen von Tubo-Ovarialcysten-Schwangerschaft, welche ich seit 1879 hier beobachtet und untersucht habe. Es waren die Cysten 3mal beiderseitig, 5mal linksseitig und 7mal rechtsseitig vorhanden. Auch die beiden Cystenschwangerschaften waren rechtsseitige. Bei allen diesen Fällen fanden sich stets mehr oder weniger zahlreiche Verwachsungen und zwar nicht nur auf Seite der Cysten, sondern auch auf der anderen Tubenseite und ausserdem häufig am Uterus und in seiner nächsten Umgebung. Nur bei 6 Cysten bestand Verschluss des uterinen Tubenostiums und des Isthmus. Meistens war der Cysteninhalt von seröser, nur wenige Male von blutiger oder chokoladefarbener und nur 2mal von eitriger Beschaffenheit. In einem dieser Fälle war er rechts blutig und links (1330 ccm) eitrig. Bei 6 Cysten konnte der an ihrer Innenfläche gelegene Eierstock erkannt und mikroskopisch mit Bestimmtheit nachgewiesen werden, 2mal war er cystisch entartet, einmal bestand Follicularhydrops (Fig. 4) und das andere Mal war er in ein multiloculäres, in's Cysteninnere vorspringendes Mucoidkystom umgewandelt (Fig. 5), also beide Male ebenfalls an der typischen Stelle vorhanden. Endlich konnte er bei 2 kleinen, gewissermaassen gerade sich bildenden Cysten vom Cysteninnern aus schon makroskopisch so deutlich als nur wünschenswerth wahrgenommen werden. Zwei recht typische Cysten, gewissermaassen Schulfälle, eröffnete ich nicht zum Zweck der mikroskopischen Untersuchung, da ich sie für das Museum aufbewahren wollte. Bei den 6 übrigen Cysten dagegen gelang es mir, trotz aller Bemühungen nicht, unleugbare Reste des Ovariums in ihrer Wandung nachzuweisen. In den auch hier vorhandenen Wandverdickungen fand ich nur stark

ander. Da nun die äussere Fläche des Follikels mit der serösen Fläche der Fimbrien nahe ihrer Ursprungsstelle verwachsen ist, und beide Höhlen durch die fortdauernde Secretion sich immer mehr ausdehnen, so müssen nothwendigerweise die aneinandergelötheten Fimbrien mechanisch ausgedehnt und ihre Verwachsungen getrennt werden. Die so wieder frei gewordenen Fimbrien stülpen sich jetzt in Folge des eigenen Tonus ihres Gewebes aus, d. h. in die Follicularcyste hinein und schwimmen in deren Flüssigkeit. Später legen sie sich der Follikelwandung an, verwachsen mit derselben in grösserer oder kleinerer Ausdehnung und werden dann durch das weitere Wachsen des Tumors ausgedehnt.

Während vorstehende drei Theorien über die Entstehungsweise der Tubo-Ovarialcysten manches Gemeinsame darbieten und jedenfalls darin übereinstimmen, dass dieselben während des Extrauterinlebens und in Folge physiologischer oder pathologischer Vorgänge an den betreffenden Organen entstehen, hat Schneidemühl eine hiervon ganz verschiedene originelle Theorie aufgestellt, wonach diese Bildungen möglicherweise auf eine congenitale Anlage zurückzuführen seien. Derselbe hatte bei einem Pferd, über dessen Vergangenheit er nichts in Erfahrung bringen konnte, eine linksseitige Tubo-Ovarialcyste gefunden, an der, wie auch an den sonstigen inneren Geschlechtsorganen und den übrigen Eingeweiden, makroskopisch keine Spur von entzündlichen Veränderungen nachzuweisen waren. Das Ovarium war nahe dem Tubenansatz mit der Cystenwand innig vereinigt. Die die Cyste und Tube auskleidende Membran, Schleimhaut, war dieselbe. Wegen der Abwesenheit jeglicher Entzündungsresiduen an und in der Cyste kam Schneidemühl zu dem Schluss, dass es „nicht leicht sein dürfte, die ganze Veränderung lediglich auf Processe zurückzuführen, welche extrauterin zur Entstehung gekommen sind. Vielleicht aber findet sich eine Erklärung, wenn man Störungen schon im intrauterinen Leben annimmt, welche zur Bildung der Tubo-Ovarialcyste in diesem Falle geführt haben“ (a. a. O. S. 284). Auf Grund entwickelungsgeschichtlicher Erwägungen, insbesonders sich stützend auf die Untersuchungen von Waldeyer (Eierstock und Ei, 1870) u. A. hält er es für „leicht denkbar, dass gelegentlich keine freie Bauchöffnung an

so stark ausgedehnt werden könnte. Ueber einen sehr schwachen Punkt dieser Theorie, nehmlich über die Art der Vereinigung zwischen Tubenende und Eierstock und des Fortbestehens derselben, schweigen sich sowohl Richard, wie auch seine Nachfolger vollkommen aus.

Aus diesem Grunde glaubte auch Veit[5] die Richtigkeit der Richard'schen Theorie, soweit sie auf die Annäherung und Vereinigung von Tuba und Ovarium Bezug hat, in Zweifel ziehen und dieselben statt auf einen physiologischen, auf einen pathologischen Vorgang zurückführen zu müssen. Es dünkt ihm nehmlich wahrscheinlicher, „dass ein Katarrh der Tube und der Graaf'schen Follikel den Ausgangspunkt bildet, dieser zur gleichzeitigen Anlöthung beider Organe Veranlassung giebt und hinterher erst die entstandenen Säcke in Communication treten".

Diese schon auf festerem Boden stehende Theorie von Veit über die Entstehungsweise dieser Gebilde wurde von Burnier[6] auf Grund anatomischer Befunde anders formulirt. Derselbe hatte nehmlich, wie schon Andere vor ihm, bei der Untersuchung einer derartigen Cyste wahrgenommen, dass die Tubenschleimhaut sich in continuirlicher Weise, und zwar in Form strahlenförmiger Ausläufer, unter welchen sich Sonden durchführen liessen, von dem erweiterten Tubenkanal in die kuglige Endcyste fortsetzte. Auf diesen Thatsachen fussend glaubt er annehmen zu dürfen, dass in Folge einer Entzündung des Bauchfelles in der Nähe des Abdominalostiums der Tube der Verschluss dieser in der Weise zu Stande kommt, dass die Fimbrien, mit Ausnahme der Fimbria ovarica, nach innen umgestülpt werden und dann aussen, auf Seite ihrer Peritonäalfläche mit einander verwachsen. Danach entsteht eine Hydrosalpinx. Durch die stetig zunehmende Vergrösserung dieser Retentionscyste und den wahrscheinlich vorhandenen Zug, den die Fimbria ovarica auf den äusseren Pol des Ovariums ausübt, werden beide einander genähert. Sofern nun an dieser Stelle des Ovariums sich ein reifender Follikel vorfindet, wird sein Platzen durch die daraufliegende Tube erschwert oder unmöglich gemacht. In Folge dessen wird der Follikel hydropisch, dehnt das ihn umgebende Ovarialgewebe aus, beide Cystengeschwülste kommen in immer grösserer Ausdehnung in Berührung und verlöthen sich mit ein-

auch eine Ovarialtube durch chronische Entzündungen im Bereiche der Ovarien oder des Peritonäums in der Umgebung der Tubenöffnung entstanden sein, ... und endlich können noch gewisse Tubo-Ovarialcysten das Bild von Ovarialtuben darbieten und ihre Entstehung auf eine präexistirende Ovarialtube zurückgeführt werden.“ Dieser Anschauung, dass die Tubo-Ovarialcysten aus präexistirenden congenitalen oder erworbenen Ovarialtuben hervorgehen müssen, schliesst sich auch Reboul[6] an. Derselbe nimmt ferner mit den beiden Vorgenannten an, dass diese Bildungen in der Weise zu Stande kommen, dass in den betreffenden Ovarien zuerst Cysten entstehen, die dann in die Tubensäcke durchbrechen.

Das oben mitgetheilte Ergebniss meiner Untersuchungen über die Tubo-Ovarialcysten gestattet mir nicht, die vorstehend mitgetheilten Theorien über das Wesen und die Entstehungsweise dieser Gebilde für richtig zu halten.

Sämmtliche Autoren, welche bis jetzt über diese Cystenform berichtet haben, und es giebt ausser den Vorgenannten nicht wenige andere, sind, mit alleiniger Ausnahme von Schneidemühl, in dem grossen Irrthum befangen, dass der endständige grössere Cystentheil und der von ihm abgehende, zum Uterus verlaufende Schlauch zwei nach ihrer Herkunft grundverschiedene Dinge seien, ersterer das cystisch entartete Ovarium und letzterer die erweiterte Tuba. Dem ist aber sowohl nach meinen, doch ziemlich zahlreichen und eingehenden Untersuchungen, wie auch nach Schneidemühl's kurzer Beschreibung seines Falles nicht so, sondern beide sind ein und dasselbe, die mehr oder weniger erweiterte Tube. Das Ovarium bildet in allen meinen Fällen, bei denen es überhaupt nachweisbar war, nur einen kleinen Bruchtheil der Cystenwand. Ein einziger in der Literatur vorhandener Fall scheint hiervon eine Ausnahme zu machen, nehmlich der erste Burnier'sche. Bei diesem waren „an den verschiedensten Stellen der Wandung Graaf'sche Follikel nachzuweisen“. Dadurch ist dieser Fall ein Unicum und wird es vielleicht auch noch lange bleiben. — Bedingt wurde oben genannter Irrthum durch das schon von Richard beobachtete und von vielen Anderen bestätigte Fehlen des Ovariums auf der von der Cystenbildung betroffenen Seite und dann durch die kuglige

oder ovale Form des endständigen Cystentheils, sowie durch dessen unvermittelten Uebergang in den mehr cylindrisch erweiterten Tubenabschnitt. Dies Alles bewog Richard anzunehmen, dass der kuglige Cystenabschnitt ovarialer Herkunft sein müsse und dass derselbe nichts Anderes als eine nach der Tube durchgebrochene Ovarialcyste sein könne. Diese rein theoretisch construirte Lehre Richard's von der Entstehung der Tubo-Ovarialcysten fand bezüglich dieses Hauptpunktes merkwürdigerweise niemals einen Widerspruch und ist bis zum heutigen Tage allgemein gültig geblieben. Ich selbst habe sie lange Zeit ebenfalls für richtig gehalten (s. Vulliet a. a. O.) und bin erst später zu einer anderen Ansicht gekommen[9]. Es mag ja bei Manchem, der bei genauerer Untersuchung solcher Cysten wahrnahm, dass die Schleimhaut mit ihren Falten und Fimbrien sich continuirlich von dem cylindrischen auf den kugligen Theil fortsetzt und letzteren in gleichmässiger Weise auskleidete, ein leichter Zweifel betreffs der Richtigkeit der Richard'schen Lehre aufgestiegen sein, aber Niemand hat meines Wissens diesen Zweifel geäussert. Burnier wurde jedenfalls durch diese ganz unbegreifliche Thatsache veranlasst, seinen zwar sinnreichen, aber, wie ich glaube, nicht gerade sehr glücklichen Erklärungsversuch derselben aufzustellen. Niemand hat nehmlich bis jetzt einen Tubarhydrops beobachtet und mitgetheilt, bei dem die Fimbrien in der Weise in's Tubeninnere eingestülpt gewesen wären, wie dies Burnier als etwas ganz gewöhnlich und nothwendig Vorkommendes anzunehmen geneigt ist. Sodann hat Niemand gezeigt, dass, wie Burnier es als fast selbstverständlich hinstellt, in Folge von Verwachsung von Eierstock und Tube mit darauf folgendem Tubarhydrops in ersterem an der Verwachsungstelle ein Graaf'scher Follikel hydropisch wird und sich in eine Cyste umwandelt. Ich habe eine ganze Reihe, zum Theil recht innig mit hydropischen Tubensäcken verwachsene Eierstöcke, auch jüngerer Frauen, untersucht, aber solche hydropischen Follikel nicht darin vorgefunden. Ferner ist es aber auch nicht wahrscheinlich, dass selbst, wenn eine solche Eierstockcyste gerade an der Verschlussstelle der Tuba entstehen würde, sie die bindegewebigen Verwachsungen und die Tubenwand auseinander drängen müssen und dass dann nach ihrer theilweisen oder selbst

auch ganzen Entleerung in das ja schon Flüssigkeit enthaltende Tubeninnere die eingestülpten Fimbrien sich in die Ovarialcyste ausstülpen und mit der Cystenwand verwachsen würden. Auf die Unwahrscheinlichkeit dieses Vorganges hat schon Beaucamp aufmerksam gemacht, indem er ganz richtig bemerkte, „dieselben würden viel eher in der Cystenflüssigkeit flottirend erhalten werden“ (a. a. O. S. 16). Burnier will nicht zugeben, dass die entzündeten Fimbrien, deren Epithel doch gewiss in Folge der Entzündung häufig theilweise oder auch ganz abgelöst ist, mit einander verwachsen können und dann hielt er es für möglich, dass nicht entzündete Fimbrien mit der von Epithel bedeckten und nicht entzündeten Cystenwand eine solche Verwachsung eingehen können.

Ein weiterer Grund, der die Richtigkeit der von allen Autoren angenommenen Richard'schen Theorie, wonach die sog. Tubo-Ovarialcysten in Folge einer Vereinigung von Ovarial- und Tubarcysten entstehen sollen, hätte in Frage stellen müssen, ist, dass es sich dabei um Cysten handelt, die gewöhnlich, wenigstens soweit es Follicularcysten betrifft, nicht sehr gross werden und in denen der intracystische Druck nicht so stark wird, dass er das Ovarialstroma bis zu einer dünnen Wand ausdehnen könnte. Wenn aber selbst eine Follicularcyste des mit der Tubarcystenwand in obigem von mir beschriebenen Sinne vereinigten Eierstocks, — und solche Cysten können, wie Fig. 4 zeigt, darin vorkommen, — sich in das Tubeninnere eröffnete, so würde bei hier vorhandenem Minderdruck sein Inhalt sich in dasselbe entleeren und seine Wand vermuthlich collabiren. Ob dann noch weiterhin von der Follicularwand Flüssigkeit abgeschieden würde, ist fraglich, aber selbst wenn dies der Fall wäre, so würde dieselbe den Tubarinhalt vermehren und die weniger widerstandsfähige Tubenwand ausdehnen helfen, nicht aber den viel widerstandsfähigeren Eierstock, und so würde auch nicht einmal unter so günstigen anatomischen Verhältnissen eine folliculare Tubo-Ovarialcyste im Richard'schen Sinne entstehen können. Dasselbe gilt, wenn in dem an der Tubo-Ovarialcystenbildung in meinem Sinne betheiligten Eierstock sich ein proliferirendes Ovarialkystom entwickelt. Auch dies kommt vor. Olshausen[10] hat über einen Fall berichtet (S. 59), der viel-

leicht so gedeutet werden könnte, obwohl nicht ausgeschlossen ist, dass es sich dabei um einen mit dem Ovarialkystom verwachsenen Tubarhydrops handeln konnte. Dasselbe gilt von einem nicht sehr genau beschriebenen Fall von Lober[11], während der auf Fig. 5 abgebildete Fall, den ich der Seltenheit wegen nachstehend kurz anführen will, sicher ein in das Cysteninnere vorragendes multiloculäres Mucoidkystom war.

Das Präparat war mir am 8. Januar 1882 von Prof. J. L. Reverdin zugesandt worden. Die fast mannskopfgrosse, eine seröse klare Flüssigkeit enthaltende Cyste stammte von einer 38 Jahre alten Frau. Sie zeigte aussen und innen das ganze charakteristische Verhalten der sogen. Tubo-Ovarialcysten, mit Ausnahme, dass 28 mm von der Kanalmündungsstelle entfernt eine orangengrosse multiloculäre, stark in's Cysteninnere vorspringende Cyste der hinteren Wand der Hauptcyste aufsass. Ihre Oberfläche war in Folge der darin vorhandenen, verschieden grossen Cystenräume zwar etwas uneben, aber doch glatter und blasser, als diejenige der Hauptcyste. Eröffnet zeigte sich, dass in ihr eine grössere Anzahl von mit Paralbumin erfüllten Cystenräume vorhanden waren. Während die Innenfläche der grossen, mit dem Tubenkanal communicirenden Cyste, ebenso wie dieser, von einem cylindrischen Flimmerepithel bedeckt war, fand sich an der freien Oberfläche der multiloculären Cyste ein einschichtiges Plattenepithel. Die Oberflächen der sie bildenden Cystenräume waren mit cubischen Epithelien und Becherzellen, manche sogar nur mit letzteren überdeckt. Am Ansatzpunkt der Hauptcystenwand an die Ovarialcyste ergab sich bei der mikroskopischen Untersuchung das schon oben (S. 264) für den Ansatz der Tubencystenwand an den Eierstock beschriebene ganz gleiche Verhalten: die innere Wandschicht verlor sich allmählich in der Ovarialcystenwand, dasselbe war der Fall bei der glatte Muskeln führenden, ziemlich breiten Mittelschicht, von der jedoch ein Theil der Muskeln zusammen mit der bindegewebigen Aussenschicht auf der Peritonäalseite über die eingeschlossene Ovarialcyste hinweg lief.

Aus dem Gesagten geht nun aber mit Bestimmtheit hervor, dass, wenn wirklich einmal ein Fall beobachtet werden sollte, bei dem ein Ovarialsack nach dem Tubensack zu offen gefunden würde, derselbe nur als ein ganz ausserordentlicher Ausnahmefall angesehen werden dürfte, der für die Regel keine weitere Bedeutung haben kann.

Die ganze Richard'sche Theorie über den Bau und die Entstehung der Tubo-Ovarialcysten hätte schon längst als irrig erkannt werden müssen, wenn man sich die Mühe gegeben hätte, grössere hydropische Tubensäcke, mit oder ohne damit ver-

wachsenen Eierstöcken, genauer zu untersuchen. Solche grössere Tubensäcke haben nehmlich makroskopisch und mikroskopisch den ganz gleichen Bau wie die Richard'schen Tubo-Ovarialcysten (Fig. 6). Sie bestehen aus einem kugligen oder ovalen Endtheil, der plötzlich in einen cylindrischen, ziemlich weiten, etwas gewunden verlaufenden, mit einer Mesosalpinx versehenen Schlauch übergeht, und dieser mündet, sich stetig verengernd, an der gehörigen Stelle in den Uterus ein. Von aussen gesehen gleicht das Ganze ebenfalls genau einer Retorte. Kanal und Endcyste sind von der gleichen, mit cylindrischen Flimmerzellen bedeckten Schleimhaut ausgekleidet; diese zeigt in beiden mehr oder weniger deutliche Faltenbildung und ausserdem finden sich mitunter zunächst dem äusseren Pol der Endcyste an der Innenfläche warzenartige Auswüchse, Ueberbleibsel von Fimbrien. Die nach aussen von der Schleimhaut gelegenen Wandtheile haben den oben für die Tubo-Ovarialcysten angegebenen Bau. An der Einmündungsstelle des Kanals in die peripherische Endcyste findet sich genau dieselbe ringförmige Verengerung, oder aber an ihrem unteren Segment eine halbringförmige, scharf vorspringende Schleimhautfalte wie dort. Also Bau und Form dieser Cysten sind ganz die gleichen wie bei jenen. Eines nur fehlt hier, was dort nach meiner Forderung vorhanden sein muss, nehmlich der in die Cystenwand eingelassene und in's Cysteninnere frei vorragende Eierstock. Ist derselbe aussen mit der Tubencyste verwachsen, so geht die Cystenwand continuirlich über ihn hinweg und an ihrer Innenfläche ist von demselben nichts wahrzunehmen. Hier wie dort ist die Cyste entstanden in Folge einer Verwachsung der entzündeten Fimbrien unter einander mit nachfolgender hydropischer Ausbuchtung des Infundibulums und des Endtheils der Ampulle bis zu deren erstem Einschnürungsring. Bis zu diesem konnte die an ihrem abdominalen Ende verschlossene Tube bei ihrer Ausdehnung eine annähernd kuglige Form annehmen, weil das sie bedeckende Peritonäum nicht hemmend dagegen wirkte. Jenseits dieses Ringes konnte die sich ausdehnende Tube wegen der hemmenden Wirkung des sie umkleidenden Bauchfells nur noch eine mehr cylindrische Form annehmen. Die Erweiterung dieses Tubentheiles konnte nur soweit stattfinden, als eine Mesosalpinx vor-

handen ist, sie also einen grösseren Spielraum hat; jenseits dieser blieb sie eng oder konnte nur wenig erweitert werden. Die Tubo-Ovarialcyste in meinem Sinn unterscheidet sich also von einer einfachen hydropischen Tubencyste nur dadurch, dass das Ovarium bei dem stattfindenden Verschluss des abdominalen Tubenostiums mit in die künftige Cystenwand eingeschlossen wird. Will man sich von der nach dem Verschluss des abdominalen Tubenostiums stattfindenden Formveränderung der Tube eine ungefähre Vorstellung machen, so braucht man nur eine Tube einer jüngeren Frau vom abdominalen Ende her stark aufzublasen und man wird dann eine einer Tubencyste ähnliche Gestaltsveränderung der Tube erhalten. Der grosse kuglige Endtheil kann aus begreiflichen Gründen so nicht hergestellt werden.

Um nun schliesslich noch auf die beim ersten Blick so bestechende Schneidemühl'sche Hypothese zurückzukommen, so kann diese für die Genese der Tubo-Ovarialcysten so lange nicht in Betracht kommen, als eine auf congenitalen Störungen beruhende Vereinigung von Ovarium und abdominalem Tubenende oder, um mit Beaucamp zu reden, eine „congenitale Ovarialtube" nicht mit Sicherheit nachgewiesen ist. Sie muss also, bis dies der Fall sein wird, als ein geistreicher, aber noch unbegründeter Erklärungsversuch betrachtet werden, der aber immerhin im Auge behalten werden darf. Nach allen bis jetzt beim Menschen beobachteten und genauer untersuchten Fällen von Tubo-Ovarialcysten ist es nicht sehr wahrscheinlich, dass es jemals solche auf congenitaler Anlage beruhende Bildungen geben wird, da bei allen peritonitische Veränderungen nachweisbar waren. Aber auch der Schneidemühl'sche Fall erscheint in dieser Hinsicht nicht ganz unverdächtig. Bei demselben „war eine Communication des Eileiters mit dem Uterushorn nicht nachzuweisen" (a. a. O. S. 281), indem „an dem in das Uterushorn übergehenden Theil der Tuba eine Freilegung des Lumens nicht ausgeführt werden konnte, da die Wände hier in einer Ausdehnung von etwa 3 cm vollständig mit einander verwachsen waren" (a. a. O. S. 283). Dieser Tubenverschluss, gerade an einer Stelle, wo er auch beim Menschen zuweilen gefunden wird, könnte je möglicherweise während des intrauterinen Lebens zu

Stande gekommen sein, sehr wahrscheinlich ist es aber gerade nicht. Sofern er aber später stattgefunden hat, so wird derjenige des Abdominalostiums gleicherweise und gleichzeitig entstanden sein. Die Abwesenheit von sonstigen makroskopischen peritonitischen Veränderungen würde nicht sehr beweiskräftig gegen die Annahme eines später stattgehabten entzündlichen Prozesses an den Tubenostien sprechen, da ja, wie jeder weiss, der öfter bei Thieren operative Eingriffe an den Bauchorganen vornahm, entzündliche Vorgänge am Bauchfell so glatt ablaufen können, dass oft nach nicht vielen Wochen kaum eine oder auch selbst gar keine Spur von Entzündungsresten aufgefunden werden kann.

Nach dem Gesagten könnte es den Anschein haben, als ob es sich kaum lohne, fernerhin noch einen Unterschied zwischen den Tubensäcken ohne und denjenigen mit eingeschlossenem Eierstock zu machen und dass man somit für die letzteren die Richard'sche Benennung „Tubo-Ovarialcysten" füglich fallen lassen könne. Dieser Ansicht bin ich aber keineswegs und möchte ich diese Bezeichnung auch in Zukunft für diese Bildungen, allerdings in obigem, eingeschränkten Sinne, beibehalten und zwar nicht nur aus anatomischen, sondern auch aus physiologischen und pathologischen Gründen. Solche Tubo-Ovarialcysten können nehmlich gelegentlich einmal bei der Befruchtung eine wichtige Rolle spielen, indem sie, wie ich dies schon früher für die gleichen Bildungen, aber im Richard'schen Sinne ausgesprochen habe (s. Vulliet), der Sitz einer Entrauterinschwangerschaft werden können.

Ein derartiger, von meinem verstorbenen Collegen Vulliet[12] hier beobachteter und von mir anatomisch untersuchter und als Tubo-Ovarialcystenschwangerschaft gedeuteter Fall wurde zum Ausgangspunkt vorstehender Untersuchungen. Später hatte ich noch Gelegenheit, ein zweites derartiges Präparat zu untersuchen, das ich nebst den zugehörigen klinischen Aufschlüssen Herrn Dr. Andreae von hier verdanke. Da die als Tubo-Ovarialcystenschwangerschaft erkannten Fälle von Extrauterinschwangerschaften selten sind und da beide Fälle des End- und Anfangsstadium dieser Affection darstellen, will ich dieselben hier kurz mittheilen.

Fall Vulliet. — Eine 30jährige Frau hatte 9 Jahre vorher zum ersten Mal geboren. Diese Geburt verlief vollkommen normal. Von da ab litt sie jedoch öfter an Unterleibsbeschwerden, besonders zur Zeit ihrer Regeln; ausserdem verursachten Stuhlgang und Coitus heftige Koliken.

Im December 1882 hatte sie zum letzten Mal ihre Regeln und von da ab alle Erscheinungen einer bestehenden Schwangerschaft. Am Ende des 7. Schwangerschaftsmonates stellte sich unter wehenartigen Schmerzen ein erst blutiger, dann missfarbener und übelriechender Ausfluss aus der Scheide ein und gleichzeitig wurde eine breite, dicke Membran ausgestossen. Diese Erscheinungen verschwanden jedoch bald und es trat Besserung in ihrem Befinden ein. Ende August 1883 trat dieselbe, sich am Ende ihrer Schwangerschaft glaubend, in die hiesige Gebäranstalt ein.

Der damals den Director der Anstalt, Prof. Vaucher, vertretende Arzt, Prof. Vulliet, stellte mit Dr.Dr. Chenevière und Andreae die Diagnose auf Extrauterinschwangerschaft. Unter Beihülfe der Genannten incidirte er den Sack von der Scheide aus und als danach die Diagnose sich als richtig erwies, nahm er die Laparotomie vor und nach Eröffnung des Sackes von der Bauchhöhle aus extrahirte er die noch nicht ganz ausgewachsene, todte Frucht. Im Fruchtsack fand sich etwas graugelbliche, fötid riechende Flüssigkeit. Die bereits vor der Operation sehr kachektische Frau starb am folgenden Tage.

Da ich damals von Genf abwesend war, machte mein Assistent, Dr. Buzzi, die Section. Wegen der durch die Operation stattgefundenen starken Verletzung des Präparates nahm er sämmtliche Beckeneingeweide zusammen heraus und hob sie, ohne sie einer weiteren Eröffnung und eingehenderen Untersuchung zu unterziehen, sorgfältig auf. Nach meiner Rückkehr aus den Ferien konnte ich am Geschlechtsapparat folgenden Befund feststellen: die Scheide bot ausser der erwähnten, oben rechts liegenden Schnittöffnung, durch welche man mit dem Finger in den Fruchtsack eingehen konnte, nichts Besonderes dar.

Die Gebärmutter war vergrössert, fast 100 mm lang, wovon etwa 28 mm auf die Cervicalportion kamen. Aufgeschnitten, hatte die Cervicalhöhle einen Gesammtumfang von 45 mm in der Höhe des inneren Muttermundes; die Wandung ist 10 mm dick. Der Gesammtumfang der Uterushöhle in der Höhe der Ligamenta rotunda beträgt 110 mm; die Uteruswand ist ebenfalls 10 mm dick. Die Uterushöhle ist nicht von Schleimhaut überkleidet und hat ein zerfetztes macerirtes Aussehen. In der Cervicalportion sind noch geringe Reste von Schleimhaut vorhanden. Die die Vorderfläche des Uterus überkleidende Serosa hat eine glatte Beschaffenheit. Nach hinten zu ist dieselbe verdickt und mit fibrinösen Massen bedeckt.

Am Abgang der linken Tuba fand sich eine Höhle mit glatter Wandung von der Grösse einer kleinen Nuss; in derselben war bei der Herausnahme Eiter gefunden worden, und es zeigte sich bei der Untersuchung, dass sie zwischen der Tuba und dem Lig. ovarii gelegen ist. — Die in ihrem uterinen Theil sehr enge Tuba ist durchgängig, nach aussen zu erweitert und

an ihrem Ende geschlossen und mit dem parietalen Bauchfell, sowie dem Ovarium verwachsen.

Im Douglas'schen Raume, mehr nach rechts gelagert, fand sich eine etwa kindskopfgrosse Cyste, die nach vorn mit dem breiten Mutterband und dem unteren Theil der Gebärmutter, nach hinten mit der Beckenserosa und dem Rectum fest verwachsen ist. Doch gelingt es noch mit einiger Vorsicht, diese Verwachsung mit dem Finger zu lösen, so dass besagte Tasche ein für sich vollständiges, unabhängiges, cystenförmiges Gebilde darstellt. Nach oben ist sie eröffnet und zwar durch einen querverlaufenden Schnitt und in einer Länge von 120 mm. In ihr, nach unten und vorn zu, findet sich die zum Theil losgelöste Placenta. Die übrige Wandung hat, wie die Uterushöhle, ein fetziges, macerirtes Aussehen. Auf ihrer Aussenfläche, da wo sie nicht mit der Umgebung verwachsen ist, finden sich circumscripte, bindegewebige Verdickungen und fibrinöse Membranen.

Bei Aufsuchung der rechten Tube zeigte sich, dass nur der dem Uterus nächst gelegene Tubentheil in einer Länge von 15 mm erhalten ist. Dieselbe hat hier eine normale Weite und Beschaffenheit und ist nach dem Uterus zu offen. Dahinter, nach aussen zu, ist sie durch den oben erwähnten Schnitt durchtrennt. Ihre Fortsetzung findet sich nach hinten von der erwähnten Tasche und zwar oben im Lig. latum gelegen. Statt nach aussen verläuft sie nach hinten zu, biegt hierauf nach der Mittellinie zu ab, um dann mittelst einer älteren, bindegewebigen Membran, 40 mm unterhalb des rechten Tubenansatzes sich an dem Uterus anzuheften. Nach weiteren 20 mm verschmilzt ihre Wandung mit derjenigen der Cystentasche. Auf diese Weise beschreibt sie gewissermaassen einen Halbkreis, unter welchem der cystenförmige Fruchtsack, und zwar scheinbar an Stelle des Ovariums, gelegen ist. Eröffnet, zeigt sie sich erweitert und zwar nach aussen hin beträchtlich, ihre Wandung ist verdickt. Die Schleimhaut mit ihren Längsfalten ist im mittleren Drittel deutlich erhalten, von da ab sind es nur noch die Längsfalten, während die übrige Schleimhaut ein macerirtes Aussehen darbietet. Sie mündet ganz direct in den Fruchtsack ein und zwar ganz in derselben Weise wie bei den Tubo-Ovarialcysten der ampullare Tubentheil in den infundibularen. Die Aehnlichkeit des Fruchtsackes sammt Tube mit den vorgenannten Cysten ist bei der makroskopischen Betrachtung um so grösser, als er sich gerade an der Stelle des Ovariums findet und die Serosa des Lig. latum, bezw. der Tuba, sich continuirlich auf ihn fortsetzt, was besonders zunächst dem inneren Drittel der Tuba deutlich ist.

Die im Alkohol aufbewahrte Fruchtsackwand hat eine Dicke von 2 bis 4 mm, man nimmt namentlich in ihren dickeren Partien im äusseren Drittel zahlreiche Blutgefässe wahr. Die mikroskopische Untersuchung zeigt, dass die Wand hauptsächlich aus derben, glänzenden, ziemlich parallel mit einander verlaufenden Bindegewebslamellen besteht, zwischen welchen ziemlich viele glatte Muskelfasern vorhanden sind. Nach innen zu ist das Bindegewebe ein viel lockereres, dasselbe ist von vielen Rundzellen durchsetzt. Die Innenfläche ist mit körnigem, nekrotischem Material bedeckt. Lange

Zeit wollte es mir nicht gelingen, Eierstockreste in der Fruchtsackwand aufzufinden. Endlich aber, nach immer wiederholtem Suchen, fanden sich solche an einer durch den Operationsschnitt etwas zerfetzten Stelle, die 20 mm nach vorn von der Mündungsöffnung des Tubenkanals in den Fruchtsack gelegen ist. Die hier der inneren Oberfläche ziemlich naheliegenden, spärlichen Graaf'schen Follikel sind an ihrer Membran noch deutlich erkennbar, ihre Zellen aber sind im Zustande des körnigen Zerfalls. Vom Corpus luteum habe ich nichts auffinden können.

Fall Andreae. — Das Präparat stammt von einer 23 Jahre alten Frau, die zweimal, das letzte Mal vor 4 Jahren, normal geboren und ausserdem noch vor 3 Jahren abortirt hatte. Nach dem Abortus stellten sich starke peritonitische Erscheinungen ein. Die immer regelmässigen Menses fanden im December 1891 zum letzten Mal statt und danach machten sich verschiedene charakteristische Zeichen einer bestehenden Schwangerschaft geltend. Am 18. Januar 1892 traten plötzlich heftige Schmerzen in der linken Unterbauchgegend auf und Patientin fühlte sich einer Ohnmacht nahe. Diese Erscheinungen wiederholten sich an den nachfolgenden Tagen noch einige Male. Vom 5. bis zum 16. Februar fand mit kurzen Unterbrechungen Blutausfluss aus der Scheide statt. Am 18. wurde in Chloroformnarkose die Untersuchung vorgenommen. Dieselbe ergab das Vorhandensein einer fast kindskopfgrossen, festen, rundlichen, wenig beweglichen Geschwulst in der Gegend des linken Lig. lat. Die Diagnose lautete auf Extrauterinschwangerschaft in einer intraligamentären Cyste. Am 23. Februar wurde die Operation vorgenommen. Dieselbe gelang in bester Weise, indem der Fruchtsack trotz Verwachsungen und eines bestehenden Einrisses mit früherer starker Blutung in den Douglas'schen Raum (Hämatocele retrouterina) vollständig entfernt werden konnte und die Heilung ohne jeglichen störenden Zwischenfall verlief.

Das mir übersandte Präparat hatte genau 150 ccm Rauminhalt. Es gleicht in Farbe und Form einer Blutwurst mit etwas grobhöckeriger, aber sonst glatter Oberfläche. An seinem dünneren Ende finden sich vier Seidenligaturen, am anderen dickeren besteht ein ziemlich grosser Einriss seiner Wand, aus welchem grosse, schwarze Blutgerinnsel hervorragen. Der Länge nach misst es 95, der Höhe nach 68 und der Dicke nach 42 mm. Da, wo der Einriss vorhanden ist, betragen letztere Durchmesser nur 48 und 40 mm. An seinem oberen Rand findet sich ein gewundener, nach aussen sich mehr und mehr verbreiternder Kanal, die Tube, die im Bereich ihres inneren Drittels abgebunden und durchtrennt wurde. Nach vorn und unten von ihr findet sich ein unterbundener Strang, das Lig. rotundum. Nach hinten und ganz unten, zunächst dem unteren freien Rand ist ein ebenfalls von innen nach aussen zu verlaufender rother, weicher, etwa fingerdicker, unregelmässiger Wulst, das Lig. latum, vorhanden. Nach Einführung einer Knopfsonde in die Rissöffnung gelingt es, dieselbe zwischen dem inneren Blutgerinnsel und der Cystenwand nach allen Richtungen hin weit vorzu-

schieben, nur nach der Richtung gegen die erweiterte Tube zu gelingt dies nicht, hier stösst man sehr bald auf Widerstand. Nach Eröffnung des Sackes mittelst eines 70 mm langen Schnittes und in der dem Tubenverlauf entgegengesetzten Richtung zeigt sich, dass die Wandung des Sackes bis auf eine Ausdehnung von 40 mm mit schon zum Theil bräunlich gefärbten Blutgerinnseln bedeckt ist. Da wo dies nicht der Fall ist, ist die Innenfläche glatt, schleimhautähnlich. Von dieser Partie geht ein etwa 20 mm im Durchmesser haltender Stiel ab, der mit dem den Sack erfüllenden Blutgerinnsel innig verbunden ist. Dieses hat einen Längsdurchmesser von 54, einen Breitendurchmesser von 42 und einen Dickendurchmesser von 48 mm. Dasselbe wird durch einen in der Längsaxe geführten Schnitt halbirt, wobei man in der Tiefe von 15 mm auf eine rundliche, ungefähr 18 mm im Durchmesser haltende Höhle stösst, die eine vollkommen glatte Innenfläche hat und eine blutig gefärbte seröse Flüssigkeit enthält. In dieser schwimmt ein mittelst des 3,5 mm langen, sehr dünnen Nabelstranges an die Höhlenwand befestigter Embryo. Derselbe ist 18 mm lang, am Kopfende 4 und am Steissende 5 mm breit und seine vorderen und hinteren Extremitäten ragen kleinstecknadelkopfgross hervor, er hat also ein Alter von 7—8 Wochen. Dieser Embryo ist sehr weich, offenbar etwas macerirt. Neben dem Stiel des das Ei einschliessenden Blutgerinnsels vorüber gelangt man mit der Sonde in den mit dem Fruchtsack direct cummunicirenden erweiterten Tubenkanal. In geringer Entfernung von diesem Stiele findet sich an der Innenfläche der Fruchtsackwand eine mit cylindrischen Flimmerepithelien bedeckte Schleimhautfalte. Noch etwas weiter von ihm entfernt das in der Fruchtsackwandung eingeschlossene und fest mit ihr vereinigte Ovarium, trotzdem es zum Theil mit Blutgerinnseln bedeckt ist. Die erweiterte Tube enthält bis in Nähe des Uterus blutige Flüssigkeit. — Die mikroskopische Untersuchung der Fruchtsackwand ergiebt, dass sie aus einer äusseren gefässreichen bindegewebigen, einer mittleren an glatten Muskelfasern reichen und einer inneren bindegewebigen, von zahlreichen kleinen Rundzellen durchsetzten Schicht besteht. Ihre Innenfläche ist mit einem feinkörnigen, zum Theil aus Blutpigment bestehenden Material bedeckt, Epithelien finden sich hier nicht vor. Durch den Eierstock und die angrenzende Sackwandung geführte Schnitte zeigen, dass letztere mit ersterem innig vereinigt ist, und dass da und dort die Fimbrien ihn theilweise bedeckten. Dieselben sind sehr rundzellenreich, aber epithellos. Im Eierstock finden sich zahlreiche, ganz normale Graaf'sche Follikel von verschiedener Grösse, sodann einzelne, etwas hydropische und auch geschrumpfte Follikel mit gefalteter, glänzender Membran.

Als ich das Andreae'sche Präparat erhielt, glaubte ich, der so früh eingetretenen Ruptur wegen, es mit einer infundibularen Tubenschwangerschaft zu thun zu haben. Erst die genauere Untersuchung desselben belehrte mich, dass es sich hier

um eine Tubo-Ovarialschwangerschaft, oder richtiger gesagt, um eine Tubo-Ovarialcystenschwangerschaft handelte. Letztere Annahme halte ich namentlich aus dem Grunde für richtig, weil der mit dem schwangeren Infundibularsack, in dessen Wand das noch normale Ovarium eingeschlossen war, in Verbindung stehende Ampullartheil der Tuba bereits in ähnlicher Weise erweitert ist, wie dies bei den Tubo-Ovarialcysten stets der Fall zu sein pflegt.

Bei dem Vulliet'schen Fall hatte ich von vornherein eine Tubo-Ovarialcystenschwangerschaft angenommen (s. Vulliet a. a. O.), allerdings von der irrigen Ansicht ausgehend, dass der Fruchtsack von der hypothetischen, in Wirklichkeit aber wahrscheinlich nie vorhandenen, Ovarialcyste gebildet worden sei. Dieser Irrthum war wohl auch zum Theil schuld daran, dass ich damals in der Fruchtsackwand keine Eierstockreste auffinden konnte. Erst als ich in Folge eingehenderer Studien der Tubo-Ovarialcysten deren Bau richtiger erkannt hatte, gelang es mir, Ovarialreste in der Wand auch dieses Fruchtsackes aufzufinden und damit die Richtigkeit meiner damaligen Vermuthung zu bestätigen.

Wenn man sich den eben geschilderten Bau der Tubo-Ovarialcysten vergegenwärtigt, so erscheint es ganz selbstverständlich, dass innerhalb einer solchen Cyste die Befruchtung eines Eies mit nachfolgender Weiterentwickelung desselben bis zur Reife des Fötus stattfinden kann. So lange in dem, einen Theilbestand der Cystenwand ausmachenden Eierstock noch Ovulation vorhanden ist, so lange können auch reife Eier in den Cystensack gelangen. Andererseits kann dies aber auch nach der Begattung für die Spermatozoen der Fall sein, da ja die Tube in der Regel durchgängig und manchmal sogar auf Seite ihres uterinen Endes erweitert ist. Die im Cystensack vorhandene Flüssigkeit aber ist in den meisten Fällen für das Weiterleben des Eies und der Spermatozoen ebenfalls von günstiger Beschaffenheit. Sind nun beide Theile gleichzeitig hier vorhanden und findet eine Vereinigung zwischen ihnen statt, so steht der Anheftung und Weiterentwicklung des Eies nichts mehr im Wege, die anatomischen Bedingungen hierfür und für die vollkommene Ausreifung der Frucht sind sogar die denkbar

13. K. Langner, Ein Fall von ausgetrag. Tubo-Abdominalschwangerschaft. Greifswald 1886.
14. E. Falk, Ein Fall von Tubo-Ovarialschwangerschaft. Berlin 1887.
15. Werth, Beiträge zur Anat. und zur operat. Behandl. der Extrauterinschwangerschaft. Stuttgart 1887.

Erklärung der Abbildungen.

Tafel IV.

Fig. 1. Uterus mit rechtsseitiger Tubo-Ovarialcyste von hinten gesehen. I. t. Isthmus tubae. Ampc. ampullarer, Infc. infundibularer Theil der Cyste.

Fig. 2. Dieselbe Cyste von oben gesehen, mit Weglassung der sie mit dem Uterus vereinigenden dünnen Bindegewebsmembran. I. t., Ampc. und Infc. wie oben. L. r. Ligament. rotundum. L. o. Lig. ovarii.

Fig. 3. Wandtheil des eröffneten Cystensackes. O. Ovarium. Infc. wie oben. Ampcm. Einmündungsstelle des ampullaren in den infundibularen Cystentheil. Schlhf. Schleimhautfalten.

Tafel V.

Fig. 4. Ampcm. wie bei 3. O. cystisch entarteter Eierstock.

Fig. 5. Infc. und Ampcm. wie oben. O. Mk. in den Cystensack vorragendes ovariales Mucoidkystom.

Fig. 6. Grosse doppelseitige, durch zahlreiche Bindegewebsmembranen an den Uterus angeheftete Hydrosalpinx. Ampc. und Infc. wie oben. L. o. s. und L. o. d. linkes und rechtes Lig. ovarii. L. o. linkes, zum Theil hinter dem Ampullartheil der Cyste gelegenes Ovarium. R. O. von einer Bindegewebsmembran umhülltes und an den Infundibulartheil der Cyste befestigtes Ovarium.

XIV.

Ueber Meningo-Encephalitis haemorrhagica.

Von Prof. Dr. Hermann Eichhorst
in Zürich.

(Hierzu Taf. VI.)

Ueber die Entzündung der Hirnsubstanz ist, wenn man von dem Hirnabscess absieht, trotz zahlreicher Arbeiten aus älterer und jüngster Zeit herzlich wenig Sicheres bekannt. Pathologische Anatomen, Kliniker und experimentelle Pathologen, sie alle haben versucht, in das dunkle Gebiet Klarheit zu bringen, aber alle diese Versuche sind bis jetzt so gut wie gescheitert.

Für den makroskopisch untersuchenden Anatomen gilt auch heute noch die ungewöhnliche Weichheit des entzündeten Gewebes als Hauptkennzeichen einer Encephalitis, nur ist es eben häufig unmöglich, die entzündliche von der nekrotischen Encephalomalacie mit Sicherheit zu unterscheiden. Wollte man alle jene Erweichungsprozesse des Gehirns auf entzündliche Ursachen zurückführen, bei welchen sich die Blutgefässe als von Emboli und Thromben frei erweisen, so würde man ohne Zweifel sehr oft den allergröbsten Irrthümern verfallen, da jeder erfahrene Anatom bereitwilligst zugestehen wird, dass es nicht immer leicht und möglich ist, Emboli oder Thromben in Blutgefässen des Gehirns nachzuweisen, trotzdem Alles dafür spricht, dass man es in einem vorliegenden Falle mit embolischen oder thrombotischen Vorgängen und mit davon abhängigen Absterbungsprozessen und nekrotischen Erweichungen der Hirnsubstanz zu thun habe. Mit anderen Worten, die pathologische Anatomie verfügt bis jetzt noch über kein Zeichen, um in jedem Falle mit unumstösslicher Sicherheit zwischen einer entzündlichen und nekrotischen Hirnerweichung zu unterscheiden.

Unter den experimentellen Arbeiten, welche sich mit

der Encephalitis beschäftigt haben, seien namentlich die Arbeiten von Jolly[1]), Andrea Ceccherelli[2]), Unger[3]) und vor Allem von Friedmann[4]) genannt. Haben diese Untersuchungen auch einzelne werthvolle histologische Details zu Tage gefördert, so sind sie doch nicht im Stande gewesen, das Ziel zu erreichen, aus dem histologischen Bilde die entzündliche Natur von Veränderungen in der Hirnsubstanz in unanfechtbarer Weise zu erkennen.

In den letzten Jahren sind wieder solche Bemühungen zahlreicher geworden, welche es versucht haben, das klinische Gebiet der Encephalitis zu vergrössern und zu festigen. Zunächst war es v. Strümpell[5]), der das klinische Interesse für die Encephalitis dadurch wieder wachrief, dass er gewisse Formen von cerebraler Kinderlähmung auf entzündliche Veränderungen in der Hirnrinde (Polioencephalitis) zurückführte. Man wird freilich zugestehen müssen, dass diese Anschauung bis jetzt doch mehr Hypothese geblieben ist, und dass eine feste anatomische Grundlage für dieselbe erst noch geschaffen werden muss.

Auch auf die acute Encephalitis der Erwachsenen lenkte v. Strümpell[6]) die Aufmerksamkeit hin. Noch mehr wuchs das Interesse, als Leichtenstern[7]) und nach ihm eine Reihe

[1]) F. Jolly, Ueber traumatische Encephalitis. Studien aus dem Institut für experim. Path. in Wien. Wien 1870. S. 38.

[2]) Andrea Ceccherelli, Ein Beitrag zur Kenntniss der entzündlichen Veränderungen des Gehirns. Oesterreich. med. Jahrb. 1874. Hft. 3 und 4.

[3]) L. Unger, Histologische Untersuchung der traumatischen Hirnentzündung. Wiener Sitzungsber. III. Abth. S. 41. 1880.

[4]) M. Friedmann, Ueber progressive Veränderungen der Axencylinder. Archiv für Psych. 1887. Bd. 19. S. 244. — Zur Histologie und Formeneintheilung der acuten nicht eitrigen Encephalitis. Neurol. Centralbl. 1889. S. 441. — Studien zur pathologischen Anatomie der acuten Encephalitis. Archiv für Psych. Bd. 21. S. 461. 1889.

[5]) A. Strümpell, Ueber die acute Encephalitis der Kinder. Jahrb. der Kinderheilk. N. F. 1884. Bd. 22. S. 178.

[6]) A. Strümpell, Ueber primäre acute Encephalitis. Deutsche med. Wochenschr. 1889. No. 42. — Ueber primäre acute Encephalitis. Deutsches Archiv für klin. Med. 1890. Bd. 47. S. 53.

[7]) O. Leichtenstern, Ueber primäre acute hämorrhagische Encephalitis. Deutsche med. Wochenschr. 1891. No. 52.

anderer Aerzte [Königsdorf[1]), Hoppe[2]), Freyhan[3]), Nauwerck[4])] Hirnentzündung im Gefolge von Influenza beschrieben.

Beobachtungen von primärer hämorrhagischer Encephalitis machten noch Schmidt[5]) und Stembo[6]) bekannt, und auch Goldscheider[7]) beschrieb eine Beobachtung von primärer acuter multipler Encephalitis. Oppenheim[8]) hat sogar den Standpunkt eingenommen, dass die acute, nicht eiterige Encephalitis eine nicht übermässig seltene Krankheit sei, welcher eine keinesfalls immer schlechte Vorhersage zukomme. Sollte sich die Ansicht von Oppenheim auch bei ausgedehnterer Erfahrung als richtig herausstellen, so würde ich der Vermuthung Raum geben, dass das Auftreten einer acuten nicht eiterigen Encephalitis grosse locale Verschiedenheiten darbietet. Ich wenigstens bin während meiner dreizehnjährigen Thätigkeit in Zürich trotz eines sehr umfangreichen und mannichfaltigen Krankenbestandes doch erst zweimal einer acuten nicht eiterigen Encephalitis begegnet. Leider ist durch einen unaufgeklärten Zufall die Krankengeschichte meiner ersten Beobachtung verloren gegangen, so dass ich nur auf die zweite genauer eingehen kann. In beiden Fällen handelte es sich um eine hämorrhagische Encephalitis. Von der älteren Beobachtung besitze ich jedoch noch eine Reihe mikroskopischer Präparate, die ebenso wie die Präparate von

[1]) Königsdorf, Ein neuer Fall von acuter hämorrhagischer Encephalitis während der jetzigen Influenza-Epidemie. Deutsche med. Wochenschr. 1892. No. 9.

[2]) W. Hoppe, Ueber acute nicht eitrige Encephalitis. Diss. inaug. Berlin 1893.

[3]) Freyhan, Ueber Encephalitis haemorrhagica. Deutsche med. Wochenschrift. 1895. No. 13.

[4]) Nauwerck, Influenza und Encephalitis. Deutsche med. Wochenschr. 1895. No. 25.

[5]) J. Schmidt, Acute primäre hämorrhagische Encephalitis. Deutsche med. Wochenschr. 1892. No. 31. S. 703.

[6]) L. Stembo, Zur Casuistik der primären hämorrhagischen Encephalitis. Petersb. med. Wochenschr. 1893. Bd. 10. S. 31.

[7]) A. Goldscheider, Ein Fall von primärer, acuter, multipler Encephalitis. Charité-Annalen. 1892.

[8]) H. Oppenheim, Die Prognose der acuten nicht eitrigen Encephalitis. Zeitschr. für Nervenheilkunde. 1895. Bd. 6. S. 375. — Deutsche med. Wochenschr. 1895. No. 6 und 11.

dem jüngeren Falle den Beweis liefern, dass eine acute hämorrhagische Encephalitis mit bemerkenswerthen und, wie ich fast vermuthen möchte, mit bisher unbekannt gebliebenen Veränderungen an der Pia mater in Zusammenhang stehen kann.

Ich gebe zunächst genauer die vor Jahresfrist gemachte Beobachtung wieder.

Krankengeschichte. Caroline Riker, 28 Jahre alt, aus Zürich. Aufgenommen am 13. August 1896. Gestorben am 18. August 1896.

Anamnese.

Der Vater der Kranken starb an einem Hirnschlag. Mutter und eine Schwester leben und sind gesund.

Patientin machte als Kind Masern durch. Mit 17 Jahren wurde sie zum ersten Male menstruirt. Fortan stellten sich die Menses regelmässig und ohne Beschwerden ein. Mit 18 Jahren heirathete sie; die Ehe blieb kinderlos.

Im December 1895 wurde sie auf der Züricher medicinischen Klinik wegen Ulcus molle an den kleinen Schamlippen behandelt und geheilt, doch äusserte man bei der Entlassung den Verdacht, es könnte zum Ausbruch von syphilitischen Erscheinungen kommen. Bis zum Beginn ihres jetzigen Leidens blieb sie jedoch seitdem gesund.

Den Anfang ihrer jetzigen Krankheit verlegt sie auf den 13. Juli 1896. An dem genannten Tage erwachte sie frühmorgens mit heftigem Kopfschmerz. Sie musste mehrfach erbrechen und konnte nur mit grosser Anstrengung den rechten Arm und das linke Bein bewegen. Der herbeigeholte Arzt verordnete Bleiwasserumschläge auf den Kopf. Der Zustand verschlimmerte sich jedoch mehr und mehr. In den letzten Tagen wurde der Kopf schwer beweglich und der Nacken steif. Auch bildete sich zunehmende Bewusstseinstrübung aus, so dass die Kranke zeitweise ihre Umgebung nicht kannte und verworrene Angaben machte. Ihre Aufnahme auf die Züricher Klinik fand am Anfang der fünften Krankheitswoche statt.

Status praesens. Am 13. August 1896.

Mittelgrosse Frau in dürftigem Ernährungszustand. Knochenbau gracil. Musculatur welk. Fettpolster dünn. Die Kranke nimmt Rückenlage ein und ist nach dem Bettende hinabgerutscht.

Die Haut fühlt sich feucht und fieberwarm an (38,2° C.). Puls regelmässig und gut gespannt; 116 Schläge in der Minute. Athmung frei und nicht beschleunigt, dabei regelmässig. Keine Oedeme.

Gesichtsausdruck leidend und schmerzhaft verzogen. Die Augen werden auf Aufforderung geöffnet und nach jeder Seite ergiebig bewegt. Die linke Pupille ist weiter als die rechte, aber beide Pupillen reagiren gleich gut und genau auf Lichtreiz. Die linke Nasolabialfalte ist weniger tief als die rechte und hängt etwas nach abwärts. Die Zunge

zeigt einen dünnen weissen Belag. Es besteht unangenehmer Foetor ex ore.

Thorax lang, schmal und gut federnd. Auf der Haut beider Thoraxseiten leichte Hautabschuppung.

An den Lungen und am Herzen lassen sich keine Veränderungen nachweisen.

Bauch gut gewölbt, nirgends druckempfindlich oder resistent. An den Bauchorganen keine erkennbare Veränderung.

Harn 1100 ccm, sauer, gelbroth, frei von Eiweiss und Zucker. Sein specifisches Gewicht beträgt 1010. Seit zwei Tagen kein Stuhl. Kein Auswurf. Appetit fehlt. Durst gesteigert. Schlaf sehr gestört.

Der Kopf wird stark nach hinten gehalten, und bei Versuchen, ihn nach vorn zu bewegen, erkennt man das Bestehen einer hochgradigen Nackensteifigkeit. Drehbewegungen des Kopfes und stärkere Bewegungen nach hinten lassen sich ohne Schwierigkeit und Schmerz ausführen.

Die cervicalen Lymphdrüsen, ebenso die inguinalen vergrössert und gegen Druck unempfindlich.

Geruch und Gehör unverändert. Das Trommelfell beiderseits leicht geröthet, aber kein Ohrenausfluss.

Im Augenhintergrund fällt lebhafte Füllung der venösen Blutgefässe auf.

Keine Lähmungserscheinungen im Bereiche des Hypoglossus und Vago-Accessorius.

Die Kranke ist leicht somnolent, macht aber doch genaue und zutreffende Angaben.

Der rechte Arm ist stark paretisch und kann nur mit sehr grosser Mühe emporgehoben werden. Der Händedruck ist rechts schwach. Patientin drückt an einem Dynamometer mit der rechten Hand 6, mit der linken dagegen 16 kg. Auch die Kraft des rechten Beines ist im Vergleich zu derjenigen des linken wesentlich vermindert.

Bei passiven Bewegungen des rechten Armes muss man deutliche Widerstände überwinden, weil die Muskeln sich in leichter Contractur befinden. Ein Gleiches gilt für die Muskeln des rechten Beines. Der rechte Fuss nimmt Pes varo equinus-Stellung ein.

Die Tastempfindung ist auf der Haut des rechten Armes und Beines herabgesetzt, dagegen erweisen sich Schmerzempfindung, Orts-, Temperatur- und Muskelsinn als unverändert.

Die Haut des rechten Beines und der rechten Bauchseite erweist sich gegen Kneifen als übermässig empfindlich. Die Kranke klagt über Schmerzen und ziehende Empfindungen im rechten Bein.

Der Patellarsehnenreflex erscheint beiderseits gesteigert. Fussclonus fehlt. Fusssohlen- und Bauchreflex vorhanden. Tricepssehnenreflex erhöht. Periostreflexe an Ulna und Radius lebhaft vorhanden, aber beiderseits gleich.

Keine Störungen der Blase und des Mastdarmes.

Ordo: 1) Eisblase auf den Kopf und zu beiden Seiten des Nackens; 2) Phenacitin 1,0, 3mal täglich; 3) Milchdiät.

Am 14. August 1896 Temp. Morgens 7 Uhr 37,1, Puls 88; Mittags 12 Uhr 38,1, Puls 100; Abends 5 Uhr 37,0, Puls 72.

Die Kranke hat in der letzten Nacht unruhig geschlafen. Im Laufe des Vormittags erbrach sie ein wenig. Sie hat Harn unter sich gelassen. Sonst keine Veränderung.

Am 15. August 1896 Temp. Morgens 36,5, Puls 76; Mittags 36,0, Puls 84; Abends 38,0, Puls 108.

Status idem.

Ordo: Sol. Kalii jodati 5,0 : 200. 3mal täglich 15 ccm.

Am 16. August 1896 Temp. Morgens 38,8, Puls 136; Mittags 39,0, Puls 144; Abends 38,9, Puls 132.

Die Kranke ist seit gestern Früh vollkommen bewusstlos. Die Nackensteifigkeit ist wesentlich geringer geworden. Um 5 Uhr Morgens und um 12 Uhr Mittags stellten sich vorübergehend allgemeine klonische Muskelkrämpfe ein, welche auf der rechten Körperseite beide Male zuletzt aufhörten. Der Harn wurde wieder in's Bett gelassen.

Am 17. August 1896 Temp. Morgens 39,5, Puls 144; Mittags 39,2, Puls 160; Abends 39,5, Puls 156.

Um 10 Uhr wird die Lumbalpunction ausgeführt. Es entleeren sich dabei 26 ccm einer farblosen, klaren Flüssigkeit unter sehr geringem Druck. In dieser Flüssigkeit bildet sich nach längerem Stehen kein Gerinnsel. Tuberkelbacillen konnten in ihr nicht nachgewiesen werden. Eine Veränderung des Zustandes trat nach der Lumbalpunction nicht ein.

Ordo. Unguentum hydrargyri cinereum 3,0 zur Einreibung.

18. August 1896. Temp. 38,3, Puls 160. Unter zunehmender Bewusstlosigkeit tritt um 8 Uhr Morgens der Tod ein.

Sectionsbefund am 18. August 1896 10½ Uhr Vormittags.

Mittelgrosse weibliche Leiche. Hautfarbe blass. Bauchdecken eingesunken, theilweise grünlich verfärbt.

Schädel von entsprechender Grösse, symmetrisch, mit erhaltenen Nähten. Schädeldach dünn, leicht, mit sehr viel Diploe.

Im Sinus longitudinalis viel flüssiges und geronnenes Blut. Die Innenfläche der Dura zeigt auf der rechten Seite über dem Parietal- und Occipitallappen eine dünne Schicht geronnenen Blutes. Die Dura ist darunter blass und glatt und feucht.

Pia durchsichtig und ungetrübt; nur über dem Occipitallappen getrübt und ödematös, ebenso in den abschüssigen Partien.

Dura der Basis glatt, blass und feucht. In der hinteren Schädelgrube wenig röthliche Flüssigkeit.

Pia der Basis ödematös und undurchsichtig, getrübt. Pia der Basis über dem Pons stark blutig durchtränkt. Ueber dem linken Parietallappen eine gelblich verfärbte Stelle. In der linken Fossa Sylvii ist die Pia blutig durchtränkt. Die basalen Arterien unverändert.

Seitenventrikel von entsprechender Weite. Sie enthalten wenig blutige Flüssigkeit. Ihre Wand ohne Veränderung. Dritter und vierter Hirnventrikel unverändert. Im linken Grosshirn findet man einen bis auf die Hirnrinde reichenden, roth gefärbten Erweichungsheerd, der von rundlicher Gestalt ist und einen Durchmesser von 4 cm besitzt. Während das Innere desselben fast rein blutig erscheint, machen sich in seiner Umgebung zahlreiche kleinere Blutheerde bemerkbar. Die umgebende Hirnsubstanz ist feucht, ödematös und von citronenfarbigem Aussehen. Der Heerd nimmt die oberen zwei Drittel der hinteren, das oberste Viertel der vorderen Centralwindung und den vordersten Abschnitt der obersten Scheitelwindung ein.

Kleinhirn von gutem Blutgehalt und fester Consistenz. Pons und Medulla oblongata ebenso.

Auf der Aussenseite der Dura spinalis nichts Besonderes. Die Dura zeigt auf der Innenseite mässigen Blutgehalt und ist hier glänzend und feucht. Pia spinalis von gutem Blutgehalt, durchsichtig und nicht ödematös.

Rückenmark auf dem Durchschnitt von gutem Blutgehalt, von sehr guter Consistenz und ohne Veränderungen.

Panniculus adiposus schwach entwickelt. Musculatur braunroth.

Das Netz liegt in geringer Ausdehnung frei. Es liegen nur Dünndarmschlingen vor. Serosa gut bluthaltig und glatt. Bauch- und Beckenhöhle leer. Die Leber überragt den Rippenbogen um eine Fingerbreite. Zwerchfell rechts und links im dritten Intercostalraum.

Herzbeutel liegt in grosser Ausdehnung vor. Rechte Lunge stark, linke wenig retrahirt. Rechte Lunge frei, linke verwachsen. Die Pleurahöhlen leer. Im Herzbeutel sind 10 ccm klarer, hellgelber Flüssigkeit enthalten.

Herz etwas gross. Oberfläche gut bluthaltig, glatt und spiegelnd. Auf der Vorderfläche ein Einfrancstück-grosser Sehnenfleck. Aus den Gefässen entleerte sich viel flüssiges Blut und Coagula. Im Uebrigen sind Herzmuskel und Herzklappen ohne pathologische Veränderungen.

Linke Lunge klein und leicht. Pleura blass, glatt und spiegelnd. Die Lunge ist auf der Schnittfläche schwach bluthaltig. Kein Oedem. In der Spitze kleinere Knötchen von schiefrigem Gewebe. An der Basis des Oberlappens ein grösserer, schiefrig indurirter Heerd mit wenigen kleinen Knötchen. Im Unterlappen keine Veränderungen. Bronchien leer. Schleimhaut gut bluthaltig und glatt. Bronchialdrüsen theilweise verkäst.

Rechte Lunge an der Spitze leicht verwachsen. Pleura ohne Veränderungen. Auf der Schnittfläche bietet die Lunge mässigen Blutgehalt dar. Kein Oedem. Im Oberlappen zahlreiche stecknadelkopf- bis erbsengrosse verkäste indurirte Heerde. Im Unterlappen ein rother, scharf begrenzter Heerd. Keine zuführende Arterie verstopft. Bronchien leer. Ihre Schleimhaut blass und glatt. Bronchialdrüsen zum Theil verkäst.

Mund- und Rachenhöhle enthalten etwas Schleim, ebenso der Oesophagus. Die Schleimhaut der genannten Gebilde, ebenso diejenige von Kehlkopf und Luftröhre ohne Veränderung.

Milz ohne Veränderungen. Rechte und linke Nebenniere desgleichen. Ebenso die Nieren.

In der Gegend des Coecums zahlreiche Verwachsungen mit dem Bauchfell. Die Leber ist ziemlich stark mit dem Zwerchfell verwachsen. Das Duodenum enthält etwas gallig verfärbten Schleim. Im Magen befindet sich reichlicher dünnflüssiger Schleim. Schleimhaut blass und glatt, ebenso die Schleimhaut des Duodenums.

Der Ductus choledochus ist gut durchgängig.

Die Gallenblase enthält ziemlich dickflüssige Galle.

Die Leber besitzt entsprechende Grösse und zeigt auf der Oberfläche keine Veränderungen. Auf der Schnittfläche sieht das Organ wenig bluthaltig aus. Acinöse Zeichnung undeutlich. Farbe der Leber braungelb.

Im Jejunum etwas gelblicher, theilweise gallig verfärbter Schleim, ebenso im Ileum. Im Anfange des Ileum befindet sich ein Bandwurm. Das Coecum enthält wenig festen Koth. Im Colon einzelne feste Kothballen. Die Schleimhaut ist überall im Jejunum, Ileum und Coecum gut bluthaltig und glatt. Im Coecum befindet sich auf der Schleimhaut am Anfange ein Zweifrancstück-grosses Geschwür mit unebenem Grunde und unterminirten Rändern.

Die Blase enthält wenig trüben Harn. Schleimhaut blass und glänzend, ebenso diejenige der Harnröhre.

Das Rectum enthält feste Kothmassen. Schleimhaut gut injicirt und unverändert.

Vagina leer und ohne Veränderung. Ebenso der Uterus und die Adnexen.

Anatomische Diagnose. Blutiger Erweichungsheerd im linken Scheitellappen und in den linken Centralwindungen. Blutungen an verschiedenen Stellen der Pia cerebralis. Indurative Lungentuberculose. Tuberculöses Geschwür im Coecum. Taenia solium im Dünndarm.

Zum Zwecke einer mikroskopischen Untersuchung waren von den hämorrhagisch erweichten Theilen des Gehirns kleinere Abschnitte zunächst in Müller'scher Flüssigkeit gehärtet worden. Man wählte dabei absichtlich nicht die in diffuser Weise blutig gefärbten und erweichten Massen, sondern hielt sich mehr an die äusseren Grenzen des Erweichungsheerdes, wo auch dem unbewaffneten Auge mehr eine zerstreute blutige Sprenkelung hervortrat. Nach eingetretener schnittreifer Erhärtung des Hirngewebes wurde letzteres in Celloidin eingebettet. Die Hirnschnitte erfuhren eine Färbung mit Hämatoxylin, Hämatoxylin-Eosin, Boraxcarmin, Löffler's Methylenblau und Brieger's Triacidlösung.

An dem Hirngewebe selbst lenkten vor Allem jene Veränderungen die Aufmerksamkeit auf sich, welche von den Blutgefässen ausgingen. An vielen Stellen fand man mehr oder minder grosse Blutlachen, welche das Hirngewebe einfach auseinander gedrängt hatten, um sich selbst Platz zu schaffen. Auch kamen zahlreich solche Bilder zur Beobachtung, auf welchen durch Zusammenfliessen benachbarter Blutaustritte grössere Blutansammlungen im Hirn entstanden waren. Dabei war es bemerkenswerth, dass das angrenzende Hirngewebe meist gar keine Veränderungen oder an vereinzelten Stellen nur eine geringe Ansammlung von kleinen Rundzellen darbot. Je mehr man sich der Hirnrinde näherte, um so sparsamer wurden die freien Blutaustritte, während eine deutliche Blutüberfüllung der feineren Blutgefässe zu Tage trat. Die Blutgefässwand erwies sich nicht überall als unverändert und vielfach fiel eine ausserordentliche Schwellung der Endothelien und lebhafte Hervorbuckelung in die Gefässräume auf. Mehrfach hatten sich in dem adventitiellen Lymphraume Anhäufungen von Rundzellen und körnigen, rundlichen Conglomeraten von orangegelber Farbe gebildet. Häufig waren die Blutgefässe so stark durch Blut ausgedehnt, dass die eigentliche Blutgefässwand der adventitiellen Lymphscheide dicht anzuliegen kam und dadurch der adventitielle Lymphraum verschwunden war. Hier und da, aber immerhin sehr sparsam, war es auch ausserhalb der adventitiellen Lymphscheide zu einer Ansammlung von kleinen Rundzellen gekommen.

Verfolgte man grössere Flächenschnitte von der Hirnoberfläche nach der Tiefe des Hirns, so gelangte man gewissermaassen zu einer Zwischenschicht, innerhalb welcher es leicht war, sich davon zu überzeugen, dass die freien Blutansammlungen, von welchen früher die Rede war, durch Zerreissung von Blutgefässen zu Stande gekommen waren. Man stiess einmal auf Blutgefässe, an welchen nur die eigentliche Gefässwand zerrissen war, so dass sich das Blut in den adventitiellen Lymphraum ergossen hatte. Dann kamen aber auch grössere Blutaustritte vor, in denen ein Blutgefäss eingeschlossen war. Letzteres war entweder ganz leer und zusammengefallen oder es enthielt nur streckenweise Blut, oder es fanden sich hyaline Thromben in ihm. Mitunter füllte ein hyaliner Thrombus nicht den ganzen

Gefässraum aus, sondern liess noch einen schmalen Weg für rothe Blutkörperchen übrig.

Eine mikroskopische Untersuchung allein der Hirnsubstanz musste nothwendigerweise zu der Annahme führen, dass es sich hier um zahlreiche Blutaustritte handle, während die entzündlichen Veränderungen von unbedeutender und untergeordneter Natur waren, wohl ohne Frage erst secundär durch die Blutungen angeregt. Wodurch nun die Blutungen hervorgerufen worden waren, blieb zunächst unaufgeklärt. Spaltpilze liessen sich nirgends mit Hülfe der Methylenblaufärbung nach Löffler wahrnehmen (Chromhärtung).

Der Schlüssel für die Erklärung der Blutaustritte wurde erst dann gefunden, als man sich daran gemacht hatte, auch die Hirnhäute in den Kreis der Untersuchung zu ziehen, wobei sich sehr merkwürdige Veränderungen an der Pia mater ergaben. Zwar erschien dieselbe auf der Oberfläche der Hirnwindungen unverändert, dagegen wurden zwischen den Windungen, also innerhalb der Sulci sehr bedeutende entzündliche und hämorrhagische Veränderungen angetroffen. Es sei zum Beweise dafür auf Figur 1 aufmerksam gemacht, welche bei 5facher Vergrösserung gezeichnet ist.

Während bei schwachen Vergrösserungen namentlich die hämorrhagischen Vorgänge stark hervortraten, zeigten mittelstarke und starke Vergrösserungen (vergl. Fig. 2 und 3), dass daneben auch ausgedehnte entzündliche Prozesse bestanden. Das Gewebe der Pia mater erschien verbreitert und ungewöhnlich reich an Zellen und Kernen. Dabei musste das Bild mehr den Eindruck einer subacuten, als einer acuten oder chronischen Meningitis hervorrufen.

An den Blutgefässen der Pia war eine ganz ausserordentlich zahlreiche Verbreitung von hyalinen Thromben auffällig (Fig. 3 ht), welche die Blutgefässe stellenweise ganz ausfüllten oder sich als ein fast gleichmässig dicker Ring rings um den Gefässraum gebildet und dadurch zu einer mehr oder minder beträchtlichen concentrischen Einengung der Gefässlichtung geführt hatten, oder es hatten an anderen Stellen hyaline Thromben in unregelmässiger Weise den Gefässraum verengt. An einzelnen Stellen hatte man den Eindruck, wie wenn

rothe Blutkörperchen allmählich eine Umwandlung in hyaline Massen erfuhren. Vielfach zeigte sich das Gewebe der Pia gerade in der Nähe der Blutgefässe ganz besonders reich an jungen Zellen.

Ausser den entzündlichen Veränderungen an der Pia und den beschriebenen Vorgängen an den Blutgefässen zeigte sich nun noch die Pia in ausgedehnter Weise mit ausgetretenem Blute durchsetzt.

Geht man nun der Entstehung der beschriebenen Erscheinungen nach, so möchten wir eine schleichende subacute intergyrale Meningitis für den Ausgangspunkt der Krankheit halten. Wir können uns nicht zu der Auffassung verstehen, die meningitischen Veränderungen als secundär und von einer vorhergegangenen Blutung abhängige aufzufassen. Der acute Anfang der Krankheit, der schnelle Verlauf des Leidens und trotzdem das histologische Bild einer mehr subacuten Meningitis scheinen uns dagegen zu sprechen. Die meningitischen Veränderungen geben nun durch Veränderungen an den Blutgefässen zu schweren Störungen in dem Blutumlauf Veranlassung, die zu Blutungen theils in das Gewebe, namentlich aber in die Hirnsubstanz führten. Man könnte daher den Zustand passend als Meningo-Encephalitis haemorrhagica bezeichnen. Eine parasitäre Entstehung der Krankheit liess sich nicht nachweisen, da auch das Gewebe der Pia mater eben so wenig, wie die Hirnsubstanz, Spaltpilze erkennen liess. Da die Kranke früher schon einmal auf der Züricher medicinischen Klinik an einem Schankergeschwür der Labien behandelt sein wollte, welches man als syphilitisch verdächtig angesehen hatte, so liegt die Annahme nicht allzufern, ob man es vielleicht mit den Folgen von Syphilis und einer subacuten syphilitischen Meningitis zu thun gehabt habe. Allein so bestimmt auch die Angaben der Kranken lauteten, so hat sich doch weder in den Registern ihr Name, noch in dem Archiv der Klinik ihre Krankengeschichte auffinden lassen.

Man könnte vielleicht geneigt sein, die geschilderten Vorgänge in der Pia mater und der Hirnsubstanz zwar als etwas Bemerkenswerthes, aber doch nur Ausnahmsweises aufzufassen. Wie weit diese Meinung zutrifft, muss die Zukunft lehren, aber

jedenfalls soll hervorgehoben werden, dass in einer zweiten Beobachtung auf meiner Klinik genau die gleichen Veränderungen angetroffen wurden.

Es giebt also eine schleichende subacute Entzündung der Pia, welche die Oberfläche der Hirnwindungen frei lässt und sich an die Hirnfurchen hält, und welche durch Veränderungen an den Blutgefässen zum Ausgangspunkt für eine Encephalitis haemorrhagica werden kann.

Erklärung der Abbildungen.

Tafel VI.

Fig. 1. Hirnschnitt mit Pia mater bei 5facher Vergrösserung. Hämatoxylin-Präparat. p Pia mater der Oberfläche der Hirnwindungen. p' Pia mater zwischen den Hirnwindungen.

Fig. 2. Pia mater zwischen den Hirnwindungen bei 37facher Vergrösserung. Das gleiche Präparat wie in Figur 1.

Fig. 3. Das gleiche Präparat bei 280facher Vergrösserung. h t hyaline Thromben.

XV.

Zur Lehre von der Parenchymzellen-Embolie der Lungenarterie.

(Aus dem Institut für pathologische Anatomie an der Kaiserlichen Medicinischen Militär-Akademie zu St. Petersburg. Director Prof. Dr. K. N. v. Winogradow.)

Von Dr. Alexander Maximow.

(Hierzu Taf. VII.)

Während unsere Erfahrungen über die schon seit langer Zeit bekannte Fett-Embolie sehr vollkommen sind und wir sowohl die Verhältnisse, unter welchen das Fett in die Blutbahn verschleppt werden kann, als auch das weitere Schicksal dieser Substanz in den Verzweigungen der Lungenarterie zur Genüge kennen, ist die Lehre von der Parenchymzellen-Embolie erst seit verhältnissmässig kurzer Zeit Gegenstand von Untersuchungen geworden.

Die neue Lehre ist zuerst von Turner[14] begründet worden, welcher bewiesen hat, dass Leberzellen in die Blutbahn gelangen können. Dieser Befund ist dann durch Jürgens[6] bestätigt worden, welcher die verschleppten Leberzellen in den Lungencapillaren wiederfinden konnte. Im Jahre 1893 beschrieb Schmorl[13] die bei Eklampsie-Fällen vorkommende Embolie von Placentar-Riesenzellen in den Aesten der Lungenarterie beim Menschen, und in demselben Jahre schilderte Lubarsch[10] die nach Hüftgelenksresection und bei tuberculöser Entzündung des Hüftgelenks von ihm gefundene Embolie von Knochenmark-Riesenzellen.

Auf die 3 angeführten Zellenarten beschränkt sich bis jetzt die Lehre von der Parenchymzellen-Embolie. Diese Lehre war nun aber bis zur letzten Zeit fast ausschliesslich auf Untersuchungen begründet, welche an menschlichem pathologischem Materiale ausgeführt worden sind. Es schien mir deshalb nützlich, experimentelle Untersuchungen über die Parenchymzellen-Embolie vorzunehmen.

Besonderes Interesse bietet die Embolie der Lungenarterie mit aus der Placenta stammenden Zellen.

Wie gesagt, ist diese Erscheinung von Schmorl[13] entdeckt und als regelmässiger Befund bei Puerperal-Eklampsie beschrieben worden. Schmorl hat auch bereits darauf hingewiesen, dass diese Zellen von der Oberfläche der Zotten stammen, wo sie in Form von grossen, protoplasmatischen Massen mit zahlreichen Kernen, — den Epithelknospen Koelliker's, — in die intervillösen, von mütterlichem Blute erfüllten Räume emporsprossen, und dann vem Blutstrome fortgeschwemmt und in den Lungengefässen abfiltrirt werden. Ausserdem wurden in den Fällen Schmorl's in den Gefässen der verschiedensten Organe und insbesondere der Lungen ausgedehnte Gefässverstopfungen beobachtet, welche Schmorl ebenfalls als ein wichtiges pathologisch-anatomisches Merkmal der Eklampsie betrachtet und deren Entstehung er durch die Wirkung besonderer, im Blute kreisender, gerinnungerregender, aus den Geweben des Organismus stammender Substanzen erklärt. Thatsächlich ist es ihm auch gelungen, bei Hunden durch intravenöse Injectionen eines nach Wooldridge's[15] Angaben aus der Kalbsthymus hergestellten Gewebsfibrinogens ausgedehnte Thrombosen verschiedener Gefässe, sowie pathologisch-anatomische Veränderungen der Organe und Krankheitssymptome, welche sehr den bei Eklampsie auftretenden ähnlich waren, hervorzurufen. Bei der ächten Eklampsie entstehen die gerinnungerregenden Stoffe, nach der Meinung Schmorl's, einerseits in Folge des Zerfalles von in die Blutbahn verschleppten Placentar-Riesenzellen, andererseits aber werden sie auch gerade in das Blut von der Placenta selbst abgesondert, welch' letztere bei Eklampsie fast stets pathologische Veränderungen aufweist. Auf solche Weise spielt also nach Schmorl die Verschleppung der Placentarzellen in der Aetiologie der Eklampsie eine wichtige Rolle. Er hat auch zahlreiche Experimente ausgeführt, indem er lebendigen Thieren (Hunden und Kaninchen) in die Venen eine Emulsion aus fein zerriebenen Placenten (von Hunden, bezw. von Kaninchen) in physiologischer Kochsalzlösung einspritzte, und er hat dabei (obwohl nicht in allen Fällen) Thrombosen in verschiedenen Theilen des Gefässsystems constatiren können.

Die Bedeutung der Placentarzellen-Embolien der Lungenarterie für die Pathologie der Eklampsie fand Schmorl auch noch dadurch bestätigt, dass er in keinem einzigen Falle von Schwangerschaft oder Puerperium, wo keine Eklampsie beobachtet worden war, in den Lungen, trotz sorgfältiger Untersuchung, placentare Riesenzellen hat finden können. Es muss noch bemerkt werden, dass er bei einem trächtigen Kaninchen ([13] S. 43), welches plötzlich aus unbekannten Ursachen unter Erscheinungen, welche der Eklampsie beim Menschen sehr ähnlich waren, verendete, in den Lungen Placentarzellen-Embolie gefunden hatte. Uebrigens treffen wir bei ihm keine Angaben darüber, was für Placentarzellen es eigentlich gewesen sind, und deshalb könnte ich vermuthen, dass es vielleicht Knochenmark-Riesenzellen waren, welche, wie ich weiter unten darthun werde, beim Kaninchen unter sehr verschiedenen Bedingungen in der Blutbahn verschleppt werden können.

Lubarsch[10] bestätigt die Angaben Schmorl's hinsichtlich des fast regelmässigen Erscheinens von Placentarzellen in den Lungen bei Eklampsie und hinsichtlich des Fehlens von solchen in (den von ihm untersuchten) normalen Schwangerschaftsfällen. Er beschreibt aber doch einen Fall von Chorea gravidarum, wo keine Eklampsie beobachtet wurde, und wo dessenungeachtet zahlreiche Placentarzellen-Embolien gefunden worden waren. Deshalb stimmt er der Ansicht Schmorl's hinsichtlich der Bedeutung der Verschleppung von Placentarzellen für die Aetiologie der Eklampsie nicht bei, und zwar um so weniger, als auch die gerinnungerregenden Eigenschaften der Placentarzellen viel geringer sind, als die der Leberzellen, welch' letztere aber ebenfalls sehr oft bei Eklampsie in die Lungen gelangen und jedenfalls keine besondere Bedeutung für die Aetiologie der Eklampsie haben. Nach Lubarsch sind also die Zellembolien „nicht die Ursache der mit Krampfanfällen verbundenen Krankheiten, sondern sie sind die Folge der Krampfanfälle" ([10] S. 856).

Leusden[9] fand in den 2 von ihm untersuchten Fällen von Eklampsie ebenfalls Placentarzellen-Embolie; er meint aber, dass diese Embolie als ein ganz irrelevantes und accidentelles Ereigniss zu betrachten sei. Er hatte kein Material, um nach Placentarzellen bei normaler Schwangerschaft zu suchen. Doch beobachtete er 2 Fälle, von denen der erste eine am 8. Tage nach der Geburt an Puerperalfieber, der zweite eine ebenfalls wenige Tage post partum an Phthisis verstorbene Frau betraf; in beiden Fällen konnte er in den Lungencapillaren Gebilde finden, die er für placentare Riesenzellen zu halten geneigt ist. Nach seiner Beschreibung und besonders nach seiner Fig. 3 möchte es mir aber scheinen, dass er es in diesen 2 Fällen nicht mit Placentarzellen, sondern mit degenerirten Kernen von Knochenmark-Riesenzellen, wie sie schon früher von Aschoff beschrieben und abgebildet worden waren, zu thun hatte.

Im Jahre 1896 veröffentlichte Kassjanow[7] die Resultate seiner unter der Leitung von Prof. Dr. K. N. v. Winogradow ausgeführten Untersuchungen. Er untersuchte Lungen von Frauen, welche im Zustande der Schwangerschaft und des Puerperiums eines zufälligen, sehr mannichfaltigen Todes gestorben waren, aber an Eklampsie nicht gelitten hatten. Dabei hat er in allen seinen Fällen regelmässig in den Verzweigungen der Lungenarterie das Vorhandensein von mehr oder weniger zahlreichen, manchmal sehr grossen, mehrkernigen Riesenzellen constatiren können, welche, wie die Placentapräparate von jedem Falle zeigten, durchaus in allen Beziehungen den auf der Oberfläche der vom Syncytium bekleideten Zotten sich entwickelnden und sich später loslösenden, mehrkernigen Riesenzellen glichen. Diese Zellen, welche Kassjanow also in allen von ihm untersuchten Schwangerschaftsfällen hat vorfinden können, entsprachen aber auch durchaus den von Schmorl in den Lungen Eklamptischer gefundenen Placentarzellen. So musste Kassjanow zu der Ueberzeugung kommen, dass die Placentarzellen-Embolie der Lungen beim Menschen als ein physiologisches,

vermuthlich bei jeder Schwangerschaft sich ereignendes Factum anzusehen sei.

Es erhellt, dass nach so interessanten, an Menschenmaterial erhaltenen Resultaten die Nothwendigkeit hervortrat, diesbezügliche Untersuchungen auch an Thieren zu unternehmen und den Versuch zu machen, zu entscheiden, ob die Verschleppung von Placentarzellen wirklich ein physiologischer Prozess sei, und was es überhaupt für Ursachen sind, welche bei Thieren die Embolie der Lungenarterie mit aus der Placenta stammenden zelligen Elementen bewirken.

Zum Untersuchungsobject wählte ich Kaninchen.

Da ich in den Lungen nach Placentarzellen suchen wollte und da ich nicht vorher wissen konnte, welche Zellformen aus diesem so complicirt gebauten Organe in die Blutbahn unter diesen oder jenen Verhältnissen gelangen würden, so musste ich natürlicher Weise mit allen Zellformen der Placenta genau bekannt sein. Gleich am Anfange meiner Arbeit habe ich aber ersehen, dass die feinere Histologie der Kaninchenplacenta noch nicht Gegenstand eingehender Untersuchungen gewesen war. Ich musste also vorerst die Placenta selbst einer genaueren mikroskopischen Untersuchung unterwerfen, um dann die etwaigen aus der Placenta stammenden Zellen in den Lungenpräparaten sofort erkennen zu können. Die Resultate meiner Untersuchungen über den feineren Bau der Kaninchenplacenta sind im Archiv für mikroskopische Anatomie Bd. 51 veröffentlicht worden[11].

Zu allererst wollte ich die Frage entscheiden, ob bei Kaninchen während des normalen Verlaufes der Schwangerschaft Verschleppung von irgend welchen der Placenta angehörigen zelligen Elementen in der Blutbahn und Embolie der Lungenarterie durch dieselben thatsächlich vorkommt oder nicht. Ich verwendete hiezu etwa 40 gesunde trächtige Kaninchen, tödtete sie in den verschiedensten Stadien der Schwangerschaft und untersuchte ihre Lungen, indem ich von einem jeden Falle zahlreiche, verschiedenen Lungenabschnitten entnommene Stückchen durch eine sehr grosse Anzahl von Serienschnitten zerlegte*).

*) Fixirt wurden die Lungenstückchen theils mit Podwyssotzky's Lösung (Flemming'sche Flüssigkeit mit Zusatz von Sublimat), theils mit

Auf Grund aller dieser Präparate habe ich mich nun überzeugen können, dass unter normalen Verhältnissen, bei ungestörtem Verlaufe der Schwangerschaft, vom Anfange derselben bis zum Ende beim Kaninchen keine der Placenta gehörigen Zellformen in die Blutbahn gelangen und keine Embolien der Lungenarterie mit solchen Zellen vorkommen. Ausser der Untersuchung der Lungen sammelte ich in vielen Fällen unmittelbar nach dem Eröffnen der Bauchhöhle das aus den breiten, strotzend gefüllten Uterinvenen abfliessende Blut und konnte auch darin niemals Placentarzellen auffinden.

Eine eingehende mikroskopische Untersuchung der Kaninchenplacenta lehrt aber, dass sich in der Placenta materna breite, mütterliches Blut enthaltende Bluträume befinden, deren Wände mit eigenthümlichen zelligen Elementen, dem sog. endovasculären Plasmodium (couche plasmodiale endovasculaire nach Duval) ([11], p. 99 u. ff.) bekleidet sind. Wie ich in der citirten Arbeit beschrieben habe, besteht dieses Plasmodium aus abgegrenzten, grossen, protoplasmareichen, 1-, 2-, selten mehrkernigen Zellen, welche ausser anderen merkwürdigen Eigenschaften sich oft noch dadurch auszeichnen, dass sie als grosse, halbkuglige Auswüchse weit in das Gefässlumen hineinragen, wobei sie sogar in manchen Fällen einen kurzen breiten Stiel erhalten. Ausserdem kann man an Placentapräparaten oft Stellen gewahr werden, wo solche Zellen frei, vollkommen isolirt, im Lumen der Bluträume der Placenta materna liegen. Da sich nun aber diese Bluträume unmittelbar in die Uterinvenen fortsetzen, so könnte es scheinen, dass solche Zellen sich im Laufe der normalen Schwangerschaft loslösen, von dem Blutstrome fortgeschwemmt und in die Lungenarterie verschleppt werden müssten. Es musste daher der völlig negative Befund an den Lungenpräparaten etwas befremdend erscheinen. Doch stellte es sich bald heraus, dass, während die in Form von Auswüchsen in das Lumen der Gefässe hineinragenden Plasmodiumzellen beim Leben thatsächlich existiren, die isolirten, frei im Lumen der Bluträume liegenden

Sublimat. Die Präparate wurden stets in Paraffin eingebettet. Zur Tinction wurde nach Podwyssotzky's Lösung die Benda'sche Saffranin-Lichtgrünfärbung, nach Sublimat Hämatoxylin-Eosin angewendet.

University of California
LIBRARY
Medical Department

Zellen sicherlich ein Artefact sind. Wenn man nehmlich eine Anschwellung des Uterushornes sorgfältig, unter Vermeidung von jeglichem Drucke und nach beiderseitiger Unterbindung in toto fixirt und dann ebenfalls in toto nach Celloidin-Einbettung schneidet, so kann man solche isolirte Zellen nicht finden. Bei dem Zerstückeln der Placenta aber, zwecks besserer Fixirung, werden stets durch das Messer einzelne Plasmodiumzellen abgerissen und künstlich in die breiten klaffenden Bluträume hineingetrieben.

Da aber jedenfalls das Vorhandensein von grossen, weit in das Lumen der Bluträume hineinragenden Plasmodiumzellen nicht zu leugnen war, und da die Gewebe der Placenta materna, welche zum grössten Theile aus Glykogenzellen bestehen, während der zweiten Hälfte der Tragezeit allmählich fortschreitende degenerative Veränderungen durchmachen und sich in einen aus Schollen und Körnchen von verschiedenem Ursprung und Aussehen bestehenden Detritus verwandeln, wobei die Wandungen der Bluträume, welche nur mit dem endovasculären Plasmodium ausgekleidet sind, natürlicher Weise leicht zerreissbar werden, so schien es mir angemessen, zu versuchen, ob es nicht gelingen möchte, mittelst mechanischer Insulte, z. B. mittelst eines mehr oder weniger energischen Quetschens oder Knetens des schwangeren Uterus das Losreissen der in das Gefässlumen hervorragenden Plasmodiumzellen zu bewirken, oder mittelst solcher Eingriffe eine Ruptur der Wandungen der Bluträume zu erzielen und dadurch das degenerirte, weiche, in Detritus verwandelte Gewebe in die Blutbahn eindringen zu lassen. Zu diesem Zwecke habe ich 5 Kaninchen in verschiedenen Stadien der zweiten Hälfte der Schwangerschaft verwendet. Nach der Befestigung des Thieres am Operationstisch massirte oder, besser gesagt, knetete ich mit mässiger Kraft die unter Chloroformnarkose durch die Bauchwand sehr bequem mit den Fingern zu fassenden Anschwellungen der Uterushörner während 3—5 Minuten. Nach dem Verlaufe dieser Zeit wurden die Thiere sofort durch verstärkte Chloroformdosen getödtet, die Lungen herausgenommen und mittelst eines scharfen Rasirmessers, um jegliche Quetschung zu vermeiden, in kleinere Stückchen zerschnitten und fixirt.

Obwohl der Druck, den ich bei den angeführten Experi-

menten auf den schwangeren Uterus ausgeübt hatte, nicht bedeutend gewesen war, zeigte die Untersuchung des Inhaltes der Uterushörner doch in allen 5 Fällen Zerstörung der Eihäute und Risse und Blutungen in den Placenten; in einem der Fälle, welcher den letzten Schwangerschaftstagen angehörte, fand ich sogar die Placenten vollständig von der Uteruswandung abgerissen, wozu übrigens am Ende der Tragezeit bekanntlich keine besonders grosse Kraftanwendung nöthig ist. Am Körper der Embryonen wurden dabei ebenfalls oft Verletzungen gefunden.

Die Lungen wiesen makroskopisch keine Besonderheiten auf, ausser kleinen, subpleural gelegenen Hämorrhagien, die in 3 Fällen anwesend waren*).

Bei der mikroskopischen Untersuchung der Lungen fand ich meine Erwartungen im Allgemeinen bestätigt. Ausser den in den Capillaren und kleineren Arterien und auch Venen in ziemlich grosser Anzahl vorhandenen Thrombosen, worüber die Rede später sein wird, wurde die Aufmerksamkeit sofort auf besondere Zellen gelenkt, welche sich im Lumen der Capillaren und auch der bedeutenderer Aeste der Lungenarterie befanden, und, wie man es beim ersten Anblicke entscheiden konnte, unzweifelhaft der Placenta angehörten.

Es waren dies jedoch nicht diejenigen Zellen, welche ich zu finden gedachte, nehmlich Zellen des endovasculären Plasmodiums der Bluträume der Placenta materna.

Unter allen meinen Fällen konnte ich nur in einem einzigen, den letzten Tagen der Schwangerschaft angehörenden Falle eine einzige Zelle auffinden (Fig. 1 Pz), welche für eine Plasmodiumzelle gehalten werden konnte. Diese Zelle befand sich im Lumen einer Capillare zusammen mit rothen Blutkörperchen und war mit ihrem Zellleibe der Form der Capillarwandung angepasst. Sie besass ein fast homogenes Protoplasma und einen grossen,

*) Es sei hier für das Weitere sofort bemerkt, dass ich in allen Fällen von experimentell hervorgerufenen Parenchymzellen-Embolien keine bemerkenswerthen makroskopischen Erscheinungen an den Lungen zu notiren hatte. Ich traf zwar oft genug Blutungen, selbst kleine Infarkte, sie standen aber keineswegs in geradem Verhältniss zu den Embolien. Manchmal habe ich sehr zahlreiche Blutungen neben äusserst spärlichen Embolien gefunden.

chromatinreichen, mit zahlreichen furchenartigen Einsenkungen der Kernoberfläche versehenen Kern.

Da ich aber andere ähnliche Zellen nicht finden konnte, so muss ich den angeführten Befund als Ausnahme auffassen und im Allgemeinen annehmen, dass die Zellen des endovasculären Plasmodiums sich selbst durch mechanische Insulte nicht fortschwemmen lassen.

Es waren aber in allen 5 Fällen in den Aesten der Lungenarterie grosse, vielkernige Riesenzellen zu sehen (Fig. 2 Prz), welche den beim Menschen nach Schmorl's Beschreibung die Lungen-Embolien verursachenden Plancentar-Riesenzellen sehr ähnlich waren, und welche ich sofort als die charakteristischen ectodermalen Riesenzellen der Periplacenta, eines die eigentliche Placenta umgebenden, ringförmigen Schleimhautwulstes ([11], S. 112) erkennen musste.

Wie am Orte ihrer Entstehung in der Periplacenta, so erreichen auch die in den Lungengefässen befindlichen Zellen manchmal bedeutende Grössen, während andere wieder das Volumen einer gewöhnlichen Knochenmark-Riesenzelle nicht überschreiten. Sie enthalten oft 50—70 Kerne, welche an und für sich keine Besonderheiten in ihrer Struktur aufweisen und nur fast immer an ihrer Oberfläche etwas eckig aussehen (Fig. 2 Prz). Gewöhnlich sind sie an der Peripherie des Zellleibes in der Form eines breiten Kranzes angesammelt. Das Protoplasma ist feinkörnig und enthält oft feine helle Vacuolen und zahlreiche feinste Fettgranula. Ausser solchen normalen Zellen begegneten mir in den Lungenpräparaten manchmal auch degenerirende Exemplare, wie solche oft in der Periplacenta gefunden werden ([11], S. 115).

Die beschriebenen Zellen, welche schon früher von manchen Autoren gesehen und von mir genauer untersucht wurden, wachsen in der Periplacenta bekanntlich auf der Epithelschicht des embryonalen Ectoderms, welches der degenerirenden Schleimhaut anliegt, als verschieden grosse, kernreiche Knospen empor; in das degenerirende, von Epithel entblösste, mütterliche Gewebe gelangend, liegen sie hier zwischen verschiedenartigen Detritusmassen und homogenen Schollen, — den Ueberresten des degenerirten Glykogengewebes. Es soll noch hervorgehoben werden, dass sie

sich eigentlich gar nicht in der Nähe von grossen Bluträumen befinden. Und doch gelangen gerade sie beim Quetschen des schwangeren Uterus in die Gefässbahn, obwohl sie zu den mütterlichen Bluträumen nicht in einer so innigen Beziehung stehen, wie die endovasculären Plasmodiumzellen, während solches mit den letzteren, wenn überhaupt, so doch nur äusserst selten geschieht. Man muss sich also die Sache so vorstellen, dass die periplacentaren Riesenzellen, frei und isolirt inmitten von weichen, degenerirenden Geweben liegend, zusammen mit den sie umgebenden Detritusmassen durch Risse in den Wandungen der Blutgefässe in den Blutstrom gelangen.

In den Lungen finden sich die Riesenzellen entweder in den Capillaren, oder in den kleineren Arterienästen; in grossen Gefässen habe ich sie nicht gesehen. In dem Gefässe liegend füllen sie, wie es auch Schmorl für die Placentarzellen beim Menschen beschrieben hat ([13], S. 19), entweder das Lumen der stark ausgedehnten Capillare ganz aus, so dass die endotheliale Wandung der letzteren von dem Contour der Zelle nicht unterschieden werden kann, oder es befindet sich zwischen dem letzteren und dem Gefässendothel eine feine Spalte (Fig. 2), in welcher sich noch rothe Blutkörperchen befinden können.

Ausser den beschriebenen Riesenzellen der Periplacenta habe ich in drei von den angeführten Fällen in den Lungencapillaren noch andere Zellen beobachtet, freilich in sehr beschränkter Anzahl. Es waren nehmlich (Fig. 3 Gz) die typischen, grossen, mehrkernigen, glykogenhaltigen, mit einer deutlichen Membran versehenen Zellen, welche die Hauptmasse des Gewebes in den oberflächlichen Schichten der Placenta materna bilden. Ihr spärliches Protoplasma ist in der Form eines centralen Hofes um die zahlreichen Kerne herum angesammelt; von der Peripherie dieses Hofes entspriessen dünne, protoplasmatische Ausläufer, welche sich an die Zellmembran befestigen und zwischen welchen sich das Glykogen befindet. Es gelang mir in einem Falle an einigen Alkoholpräparaten der Lunge das Glykogen der in den Gefässen liegenden spärlichen Glykogenzellen mittelst Jod zu färben. Ausser dem Glykogen befinden sich im Protoplasma solcher grossen Glykogenzellen auch Fetttröpfchen und manchmal auch in wechselnder Menge annähernd

kugelförmige Granula (Fig. 3 y), welche zum Theil vielleicht auf rothe Blutkörperchen zurückzuführen sind, die in der Placenta in den Leib der Glykogenzellen eingedrungen und daselbst degenerirt sind.

Ausser diesen zwei aus der Placenta stammenden Zellformen konnte ich in den arteriellen Gefässen und den Capillaren der Lungen, wie ich es erwartet hatte, in genügender Menge Massen von fein- und grobkörnigem Detritus finden, welcher in der Placenta in der zweiten Hälfte der Schwangerschaft in Folge der Degeneration des glykogenen Gewebes entsteht. Die grössten Theilchen dieses Detritus erscheinen als homogene Schollen von verschiedener Grösse und Form, welche ausserdem noch oft Fetttröpfchen und Reste von degenerirten Kernen enthalten (Fig. 4 m).

Aus dem Angeführten folgt also, dass man beim Kaninchen durch Quetschen des Uterus in der zweiten Hälfte der Schwangerschaft Lungenembolie mit Placentarzellen erzielen kann.

Bei einem Kaninchen, welches sich in den ersten Schwangerschaftsstadien befand, konnte ich durch Anwendung der beschriebenen Methode keine Placentarzellen-Embolien erzielen, was ja auch verständlich wird, wenn man bedenkt, dass in solchen Stadien die Riesenzellen der Periplacenta noch nicht existiren, die mehrkernigen Glykogenzellen noch in verhältnissmässig spärlicher Anzahl vorhanden sind und auch die Degenerationserscheinungen in der Placenta noch nicht angefangen haben.

Ich habe bereits bemerkt, dass bei normalem Verlaufe der Schwangerschaft beim Kaninchen keine Lungenembolien mit Placentarzellen beobachtet werden. Nun habe ich aber in den Lungen sowohl von schwangeren Kaninchen, als auch von nicht schwangeren und von ganz gesunden männlichen Thieren, schon am Anfange meiner Untersuchungen oft genug in den Aesten der Lungenarterie und in den Capillaren Thromben und embolische Pfröpfe finden können; die letzteren hatten aber gar keine Aehnlichkeit mit den im Vorstehenden beschriebenen, aus Placentarzellen bestehenden Emboli.

Es soll hier gleich bemerkt werden, dass ich Anfangs die Thiere stets durch Zerstörung des verlängerten Markes tödten liess.

In den Lungen solcher Thiere konnte man erstens in allen Fällen das Vorhandensein von mehr oder weniger ausgedehnten Fett-Embolien, wie solche nach Zertrümmerung von Knochen vorzukommen pflegen, constatiren*).

Ausserdem aber befanden sich in den Verzweigungen der Lungenarterie, von den breitesten Aesten bis zu den Capillaren, oft in bedeutenden Mengen zellige Elemente, die ich nach sorgfältiger Untersuchung sehr zahlreicher Präparate als die bekannten Riesenzellen des Knochenmarks anerkennen musste. Dass ausser dem Fett einzelne Knochenmark-Riesenzellen unter gewissen Verhältnissen, z. B. bei Zerstörung von Knochen, bei destructiven Entzündungen derselben, ebenfalls in die Gefässbahn verschleppt werden und Embolien verursachen können, war schon, wie ich erwähnte, von Lubarsch[10] gefunden und von Arnold[1] und noch früher von Aschoff[2] bestätigt worden.

Aber ausser den Embolien mit einzelnen Knochenmarkzellen, worüber ich weiter unten berichten werde, begegneten mir in den Lungenpräparaten, welche ich jetzt beschreibe, in vielen Fällen mittelgrosse arterielle Gefässe (Fig. 8 und 9), welche vollständig oder theilweise durch grosse, embolische Pfröpfe verstopft waren. Diese grossen Emboli mussten sofort beim ersten Anblick als ganze Knochenmarkstücke, manchmal von sehr bedeutender Grösse, erkannt werden.

Sie sperrten in den meisten Fällen das Gefässlumen vollständig ab, so dass man die Grenze zwischen ihrer Peripherie und der Intima des Gefässes gar nicht erkennen konnte; da sie sich ausserdem in die Arterien, deren Durchmesser kleiner ist, als ihr eigener Umfang, mit Gewalt festkeilen, so erscheint die elastische, sich leicht ausdehnende Wandung des Gefässes dort, wo der Embolus stecken bleibt, an einigen Stellen (Fig. 8 und 9) sehr stark verdünnt. Die verschleppten Knochenmarkstückchen behalten das durchaus normale Aussehen des Knochenmarkgewebes und die typische Anordnung seiner Zellen. Man sieht

*) Ich muss erwähnen, dass ich dann und wann auch bei Thieren, welche auf andere Weise, ohne Verletzung von Knochen und selbst ohne jegliche Erschütterung, z. B. durch starke Dosen von Curare getödtet wurden, doch in den Lungengefässen Fetttröpfchen habe finden können, freilich in sehr spärlicher Anzahl.

grosse Fettzellen (Fig. 8 Fz), verschiedenartige Leukocyten, welche die Hauptmasse des Knochenmarkparenchyms ausmachen (Fig. 8, Lkc), typische Riesenzellen (Fig. 8, Krz), und endlich auch eosinophile Zellen von demselben Aussehen, wie in den einfach den Knochen desselben Thieres entnommenen Markstückchen.

Allerdings erscheint das Gewebe an der Peripherie der Pfröpfe oft etwas verzerrt, so dass es hier die Aehnlichkeit mit Knochenmark etwas einbüsst, aber genau dasselbe habe ich auch in den Lungen eines Kaninchens gefunden, dem ich eine Aufschwemmung von frischem Kaninchenknochenmark in physiologischer Kochsalzlösung absichtlich in die Vena femoralis injicirt hatte.

Neben den grossen, intacten Knochenmarkstückchen, wurden oft in den Arterien auch schon in einzelne Zellen zerfallende Stückchen angetroffen.

Endlich fand ich in einem Falle in dem Lumen eines grossen Astes der Lungenarterie, neben einem etwas zerbröckelten Knochenmarkstückchen einen Knochensplitter (Fig. 9, Ksp) von ansehnlicher Grösse, welcher in dem Gefässe festgekeilt schien und mit seinen scharfen Enden die Arterienwand an 2 Stellen stark ausdehnte.

Wie soll man sich nun solche Thatsachen erklären? Selbst wenn Embolie mit einzelnen Knochenmark-Riesenzellen selbstständig, in Folge von irgend welchen physiologischen oder pathologischen Verhältnissen im Laufe des Lebens des Thieres erfolgen könnte, so darf man die Ursache des Abreissens von ganzen voluminösen Knochenmarkstückchen und der Verschleppung von solchen in die Lungenarterie nirgends anders suchen, als in der Art, wie das Thier getödtet worden war. Folgende Experimente haben es bestätigt: In den Lungen von Kaninchen, welche unter Vermeidung aller Erschütterungen und Stösse mittelst Chloroform, Curare oder durch momentane Kopfabtrennung getödtet wurden, konnte ich Knochenmarkstücke niemals finden, obwohl auch in diesen Fällen einzelne Knochenmark-Riesenzellen in geringer Anzahl zu sehen waren, worüber ich weiter unten berichten werde.

Es erhellt, dass die Tödtung des Thieres mittelst Zerstörung

des verlängerten Markes, mit welcher Operation gewöhnlich der Diener beauftragt wird, nur insofern Ursache der Lungen-Embolie mit Knochenmarkstückchen sein kann, als dabei durch das Messer die Knochen der Schädelbasis, welche an dieser Stelle eine bedeutende Dicke erreichen und reich an Knochenmark sind, zerstört werden; vielleicht ist hier auch die eventuelle Zerstörung des Knochengewebes der Wirbel von Bedeutung, und zwar um so mehr, als die bei der Zertrümmerung dieser Wirbel eintretende Fett-Embolie schon längst von Flournoy[8] beschrieben wurde.

Dass die bei der Tödtung durch Zerstörung des verlängerten Markes stets auftretenden kurzen, aber heftigen, krampfhaften Bewegungen nicht die Ursache der Verschleppung von Knochenmark-Riesenzellen und noch weniger von ganzen Knochenmarkstücken sein können, das zeigt das folgende Experiment: Wenn man einem Kaninchen unter Chloroformnarkose mit einem hölzernen Stabe kurze, heftige (natürlich die Knochen nicht zertrümmernde) Schläge auf die Knochen der hinteren Extremitäten beibringt, so kann man in den Lungen keine Knochenmarkstücke finden, sondern nur einzelne Knochenmark-Riesenzellen, aber auch diese letzteren nur in äusserst spärlicher Anzahl, was, wie wir sehen werden, auch bei normalen Thieren während des Lebens zweifellos geschehen kann. Obwohl bei dem letzteren Experiment eine Fett-Embolie mittleren Grades, wie Ribbert[12] nachgewiesen hatte und wie ich bestätigen kann, stets erzielt wird, sind solche Erschütterungen doch augenscheinlich viel zu gering, um das Abreissen von Theilen des Knochenmarkgewebes zu bewirken.

Als ich aber bei Kaninchen (3 an der Zahl) unter Chloroformnarkose, nach sorgfältigem Durchschneiden der abrasirten Haut am Nacken und nach Beiseiteschieben der Muskeln, mittelst eines engen Meissels und eines hölzernen Hammers den Körper und die Seitentheile des Hinterhauptsbeines im Laufe von 1—2 Minuten zertrümmerte, wobei ich die benachbarten Theile und das Gehirn nach Möglichkeit schonte, und das Thier dann sofort durch verstärkte Chloroformdosis tödtete, konnte ich ausser Fett- und Knochenmark-Riesenzellen-Embolien, in 2 Fällen unter 3, auch Knochenmarkstücke in den Lungenarterien auffinden.

Bei den Thieren hingegen, bei welchen ich mittelst des Trepans oder des Meissels die Knochen des Schädeldaches, welche beim Kaninchen sehr dünn sind und kein Knochenmark enthalten, zerstörte, fiel das Resultat der Lungenuntersuchung negativ aus.

Folglich können bei Zertrümmerung von spongiösen Knochen Embolien der Lungenarterie mit Knochenmarkstücken entstehen.

Durch die von vielen Autoren für die Hervorrufung von Fett-Embolie angewendete Zertrümmerung der Röhrenknochen der Extremitäten konnte ich keine Embolien mit Knochenmarkstücken erzielen. In den Lungengefässen waren in diesen Fällen nur einzelne Knochenmark-Riesenzellen neben zahlreichen Fetttropfen zu sehen.

Ich habe schon erwähnt, dass sowohl bei der Tödtung der Thiere mittelst der groben Zerstörung des verlängerten Markes, als auch bei absichtlichen Zertrümmerungen von Knochen, ausser der Fett-Embolie und der unter gewissen Bedingungen auftretenden Embolie mit Knochenmarkstückchen, in die Verzweigungen der Lungenarterie stets auch einzelne Riesenzellen des Knochenmarkes gelangen.

Auf den ersten Blick scheint es unzweifelhaft, dass auch solche Zellen in die Blutbahn nur in Folge von Knochenzertrümmerungen gelangen können. So wird das Auftreten von Embolien mit solchen Zellen beim Menschen nach grossen Operationen oder nach destructiven Entzündungen der grossen Knochen von Lubarsch[10] erklärt. Arnold[1] berichtet ebenfalls über den Uebergang von Knochenmark-Riesenzellen in das Blut bei Zertrümmerungen des Knochenmarkes, aber auch unter anderen Verhältnissen, bei welchen keine rein mechanische Ursachen mit im Spiele sind, z. B. bei artificieller Dyspnoe und bei anderen Zuständen.

Aschoff[2] lenkte die Aufmerksamkeit auf das häufige Vorkommen von Knochenmark-Riesenzellen in den Arterien und Capillaren der Lungen beim Menschen bei sehr verschiedenen Erkrankungen, sowie auch bei Thieren, und findet die Ursache der Verschleppung dieser Zellen in der Blutbahn, auf Grund von speciellen Untersuchungen, nicht in Momenten mechanischer

Art, wie z. B. Erschütterung und Zertrümmerung von Knochen, auch nicht in Blutdruckschwankungen, sondern im Auftreten von besonderen Substanzen, welche chemotaktische Wirkungen besitzen und Leukocytose hervorrufen können.

Da Aschoff aber in den Lungen von ganz gesunden, eines plötzlichen, zufälligen Todes gestorbenen Menschen dieselben Zellformen, wenn auch in nur spärlicher Anzahl, gefunden hat, so ist er der Meinung, dass „eine physiologische Ueberführung solcher Riesenkernzellen in das Blut stattfinden kann". Bei Kaninchen, die durch Nackenschlag oder Verblutung getödtet worden waren, konnte er ebenfalls das überaus seltene Vorkommen der Zellen in den Lungencapillaren sicherstellen. Wir haben aber gesehen, dass der Nackenschlag Verschleppung nicht nur einzelner Zellen, sondern auch ganzer Knochenmarkstücke zur Folge haben kann; der verhältnissmässig langsam eintretende Tod durch Verblutung könnte vielleicht ebenfalls an und für sich eine Verschleppung der Riesenzellen bewirken.

Um nun zu entscheiden, ob Knochenmark-Riesenzellen während des normalen Lebens thatsächlich in die Lungen verschleppt werden können, oder ob solches nur unter pathologischen Verhältnissen geschehen kann, tödtete ich zahlreiche gesunde Kaninchen auf verschiedene Weise, indem ich jegliche Erschütterung und krampfhafte Bewegung sowohl, als auch grosse Blutdruckschwankungen vermeiden wollte. So vergiftete ich einige Kaninchen durch subcutane Injection von sehr grossen Curaredosen, wobei die Thiere binnen 2—3 Minuten, ohne Bewegungen auszuführen, starben; andere Thiere liess ich momentan enthaupten, viele andere tödtete ich mittelst Chloroform. In den Lungenpräparaten von solchen Thieren konnte ich fast in allen Fällen in den Capillaren unzweifelhafte Knochenmark-Riesenzellen vorfinden, freilich in äusserst spärlicher Anzahl, so dass sie nur in einigen Schnitten zu sehen waren. In dieser Hinsicht stimmen also meine Resultate vollkommen mit den Befunden von Aschoff überein, dass nehmlich auch bei normalem Verlaufe des Lebens thatsächlich Knochenmark-Riesenzellen in die Lungencapillaren gelangen können.

Ich muss aber noch Folgendes hervorheben: Die Autoren, welche über Lungen-Embolien mit Knochenmark-Riesenzellen

sprechen, unterscheiden unter den letzteren keine besondere Arten. Im Knochenmarke des Kaninchens sind nun aber stets ausser den normalen Riesenzellen auch degenerirende Formen derselben, und zwar in sehr stark wechselnder Anzahl, vorhanden (Fig. 7, Krz′ und Krz″).

Die Struktur der normalen Knochenmark-Riesenzellen ist Allen zur Genüge bekannt, da dieselben noch unlängst in der grossen Arbeit M. Heidenhains'[5] ausführlich beschrieben worden sind. Wenn sich nun eine solche normale Riesenzelle in einer Lungencapillare befindet (Fig. 6, Krz), so kann man sie sofort nach ihrem typischen, im optischen Querschnitte ringförmigen, an der Oberfläche mit zahlreichen unregelmässigen Höckern versehenen Kerne erkennen.

Die Zellen (Fig. 7, Krz′ und Krz″), welche im Knochenmarke der Degeneration anheimfallen, machen aber gewisse Veränderungen durch, die sie gänzlich von den normalen verschieden machen. Ihr Protoplasma schrumpft allmählich zusammen, der Umfang des Zellleibes verkleinert sich und schliesslich kann vom Protoplasma nur ein enger, den Kern umgebender Reif übrig bleiben (Fig. 7, Krz′). Auch der Kern erleidet tiefe Veränderungen. Er wird ebenfalls etwas in seinem Umfange verkleinert, verliert seine typische ringförmige Gestalt und verwandelt sich in ein kugelförmiges oder annähernd ovales Gebilde (Fig. 7, Krz″), welches an seiner Oberfläche mit zahlreichen rundlichen, mehr durchsichtig aussehenden Höckern und Auswüchsen versehen ist. Zugleich beginnt der degenerirende Kern sich sehr intensiv und diffus mit verschiedenen Farben (Saffranin, Hämatoxylin) zu färben, so dass solche Kerne an einem Knochenmarkschnitte schon bei geringer Vergrösserung sofort in die Augen fallen.

Allmählich sich weiter verändernd, verlieren solche Zellen schliesslich vollständig ihr Protoplasma (Fig. 5, Rk) und erscheinen dann als einfache, nackte Riesenzellenkerne. Wenn wir also solche Riesenzellenkerne in den Capillaren der Lunge finden, so müssen wir diesen Befund nicht, wie es Aschoff thut, dadurch erklären, dass beim Einkeilen der Zelle in das Capillarlumen das Protoplasma vom Kerne abgestreift worden ist, sondern dadurch, dass diese Zellen ihr Protoplasma

schon früher, im Knochenmarke selbst, vollständig eingebüsst hatten.

Allmählich zusammenschrumpfend, isoliren sich die degenerirenden Knochenmark-Riesenzellen von dem sie umgebenden Knochenmarkgewebe, und da sie sich dabei sehr nahe an den sehr breiten, einer eigenen, ununterbrochenen Wandung entbehrenden Capillaren des Knochenmarkes befinden, so können sie, wie es auch sehr oft thatsächlich beobachtet wird, sehr leicht in das Lumen der letzteren, mitten unter die zelligen Elemente des Blutes, gelangen und vom Blutstrome fortgeschwemmt werden.

Nun zeigen die Experimente, dass man nach Zertrümmerung von Knochen beide Arten von Knochenmark-Riesenzellen, sowohl normale, als auch degenerirte, grösstentheils nackte Kerne darstellende Exemplare, in den Lungen finden kann. Die letzteren sind dabei stets in grösserer Anzahl vorhanden, was auch leicht begreiflich ist, da sie ja bei der Zerstörung des Knochenmarkes viel leichter frei werden können.

Bei den spärlichen Embolien hingegen, welche im Laufe des normalen Lebens der Thiere vorkommen, kann man niemals in den Arterien oder Capillaren der Lunge auch nur ein einziges Exemplar einer normalen Knochenmark-Riesenzelle finden: alle Emboli gehören hier den nackten, kein Protoplasma mehr besitzenden Riesenzellenkernen an (Fig. 5, Rk).

Die Gestalt dieser Kerne, welche in dem Knochenmarke annähernd rund oder oval gewesen waren, adaptirt sich bei der Einkeilung der Kerne in das Capillarlumen in der Lunge der Form dieses Lumens und erscheint deshalb sehr verschieden: bald sind die Riesenzellenkerne in die Länge gezogen oder gebogen (Fig. 5, Rk), bald sitzen sie der gabelförmigen Theilungsstelle einer Capillare reitend auf.

Es erhellt also, dass unter normalen Lebensverhältnissen kein Abreissen und kein Fortschwemmen von normalen Knochenmarks-Riesenzellen im Blute stattfinden kann und dass sich Aehnliches nur an bereits degenerirten Exemplaren, welche sich von dem Knochenmarkgewebe isoliren, in die Capillaren des letzteren gelangen und vom Blutstrome weiter verschleppt werden, ereignet.

Es sei hier noch beiläufig bemerkt, dass ich die grössten Mengen von degenerirenden Riesenzellen am öftesten gerade im Knochenmarke einiger schwangeren Kaninchen habe constatiren können, und dass bei solchen Thieren dem entsprechend auch in den Lungen diese Zellenart öfter vorgefunden wurde, als in anderen Fällen. —

Um meine Untersuchungen noch in Bezug auf die dritte bis jetzt bekannte Art der Parenchymzellen-Embolie zu vervollständigen, unternahm ich einige Experimente mit künstlicher Leberzellen-Embolie. Zu diesem Zwecke zerstörte ich bei mehreren Kaninchen, unter Chloroformnarkose, nach Eröffnung der Bauchhöhle, das Gewebe der Leber, indem ich in einigen Fällen die Leber zwischen den Fingern an zahlreichen Stellen zerquetschte, in anderen mehrere tiefe Stichwunden dieses Organs mittelst eines breiten und dicken Scalpells hervorbrachte. Nach Verlauf von 3—5 Minuten wurden die Thiere zu Tode narkotisirt.

In den meisten Fällen ist es mir dabei gelungen, in den Arterien und Capillaren der Lungen in mehr oder weniger bedeutender Anzahl sowohl einzelne Leberzellen, als auch ganze Gruppen von solchen vorzufinden. Die Leberzellen sahen ganz normal aus und enthielten Fetttröpfchen und Körnchen von Gallenpigment in ihrem Protoplasma. Bei einem der auf die beschriebene Weise operirten Thiere fand ich in einem Aste der Lungenarterie selbst ein darin stecken gebliebenes, grosses Stück von Lebergewebe (Fig. 10, Lz).

Zu den beschriebenen drei Arten von Parenchymzellen-Embolie will ich noch folgende Bemerkungen machen:

Wir haben gesehen, dass bei verschiedenen mechanischen Eingriffen aus dem Knochenmarkgewebe, aus der Placenta und aus der Leber einzelne Zellen und sogar ganze Gewebsstückchen abgerissen und von dem Blutstrome in die Lungenarterie verschleppt werden können; aber ausser diesen Zellen und etwaigen Zellfragmenten gelangen dabei in die Blutbahn auch verschiedene andere, zum Theil vielleicht lösliche Substanzen, welche sich in den genannten Organen befinden. Es ist nun aber auf Grund von zahlreichen Untersuchungen verschiedener Autoren bekannt

geworden, dass sich aus manchen Organen Substanzen gewinnen lassen, denen hohe gerinnungerregende Eigenschaften zukommen, und dass man durch Einspritzen von solchen Substanzen in die Blutbahn beim lebendigen Thiere sehr ausgedehnte Thrombosen in verschiedenen Abschnitten des Gefässsystems hervorbringen kann. So experimentirten z. B. Foà und Pellacani[4] mit Emulsionen, welche sie aus verschiedenen Organen bereiteten, so konnte Lubarsch ([10] S. 850), wie auch einige andere Autoren, Thrombosen durch Injection von Aufschwemmungen von Leberzellen bekommen; Schmorl ([13] S. 40 und 41) gelang es, durch Injection von Placentarzellen-Aufschwemmungen Thrombosen (wenn auch nur wenig ausgedehnte) hervorzurufen.

Bei meinen Untersuchungen habe ich auch fast stets in den Lungengefässen, ausser den aus der Placenta, dem Knochenmarke oder der Leber stammenden Zellen-Embolien mehr oder weniger ausgedehnte Thrombosen finden können, welche hauptsächlich in Capillaren stattfanden. Solche Thrombosen fehlten vollständig nur bei den Kaninchen, welche mittelst Curare, Chloroform u. s. w. getödtet worden waren, bei welchen es also keine künstliche, durch die Art der Tödtung hervorgerufene Zellen-Embolie gab und in den Lungen nur äusserst spärliche, während des normalen Lebens in die Lungenarterie verschleppte degenerirende Riesenzellenkerne vorzufinden waren.

Es vermögen also schon binnen eines verhältnissmässig sehr kurzen Zeitraumes die aus den Organen in die Gefässbahn gelangenden Substanzen Thrombosen in den Lungengefässen zu bewirken.

Dabei wird in solchen Thromben, wie es bereits manche Autoren, z. B. Lubarsch ([10] S. 850) gezeigt haben, nur sehr wenig Fibrin gebildet. Es befindet sich solches, wenn es überhaupt anwesend ist, gewöhnlich im Centrum (Fig. 4, F) der das Gefässlumen absperrenden Thromben in der Form von kleinen, körnigen, oder öfter fasrigen, nach Weigert sich tiefblau färbenden Gerinnseln. Der übrige Theil der Thromben besteht hauptsächlich aus hyalinen Massen und grossen, leicht körnigen Anhäufungen von Blutplättchen (Fig. 4, Bp), zwischen denen zahlreiche uni- und multinucleäre Leukocyten (Fig. 4, Lkc), oft in sehr grossen Mengen zerstreut liegen.

Um die in den Lungengefässen liegenden embolischen Paren-

chymzellen selbst herum werden Thrombusbildungen seltener beobachtet; sehr oft habe ich solche nur bei den Embolien mit Leberzellen gesehen, welcher letzteren, wie es ja bereits nach den Untersuchungen von Klebs[8], Lubarsch[10] u. A. zur Genüge bekannt ist, besonders intensive gerinnungerregende Eigenschaften zukommen, während die schwachen gerinnungerregenden Eigenschaften der Placentarzellen unter Anderen auch Leusden[9] bestätigt.

In den Lungen von Kaninchen mit künstlich hervorgerufenen Placentarzellen-Embolien kann man aber sehr oft beobachten, dass an vielen Stellen augenscheinlich als Centra der Thrombusbildung kleine Detritusmassen und Schollen sichtbar sind, welche in der Placenta, wie gesagt, in Folge der Degeneration von Glykogengewebe entstehen (Fig. 4, m). Solche Schollen (welche bei Saffranin-Lichtgrünfärbung intensiv grün gefärbt werden) erscheinen stets von Leukocyten (Fig, 4, Lkc), hyalinen Massen und Anhäufungen von Blutplättchen (Fig. 4, Bp) umhüllt. Man muss diesen Detritusmassen also, ebenso wie den Leberzellen, bedeutende gerinnungerregende Eigenschaften zuschreiben.

Wir sehen also, dass unter gewissen pathologischen Verhältnissen, vorwiegend mechanischer Natur, in der Placenta, der Leber und dem Knochenmarke, in dem letzteren, wie es scheint, auch bei normalem Zustande, sich Zellen oder selbst ganze Zellverbände loslösen und von da mit dem Blute in die Lungenarterie gelangen können.

Wir haben aber bis jetzt keinen Grund zu glauben, dass sich die Lehre von der Parenchymzellen-Embolie auch in der Zukunft auf diese drei Zellenarten beschränken wird. Hoffentlich wird sich diese Lehre immer weiter entwickeln und vielleicht werden dabei noch andere Gewebe oder Organe gefunden werden, deren Zellen ebenfalls gelegentlich in die Blutbahn gelangen, im Organismus circuliren und in diesem oder jenem Organ stecken bleiben können.

Zum Schlusse bleibt mir die angenehme Pflicht, meinem hochverehrten Lehrer und Chef, Herrn Prof. Dr. K. N. v. Winogradow, für die Anregung zu dieser Arbeit und für den freundlichen Rath bei derselben meinen besten Dank auszusprechen.

Literatur.

1. Arnold, Zur Morphologie und Biologie der Zellen des Knochenmarks. Dieses Archiv. Bd. 140.
2. Aschoff, Ueber capilläre Embolie von riesenkernhaltigen Zellen. Dieses Archiv. Bd. 134.
3. Flournoy, Contribution à l'étude de l'embolie graisseuse. Inaug.-Diss. Strassburg 1878. Citirt nach Beneke, Die Fettresorption bei natürlicher und künstlicher Fett-Embolie u. s. w. Ziegler's Beiträge. Bd. 22.
4. Foà et Pellacani, Sur le ferment fibrinogène et sur les actions toxiques etc. Archives italiennes de biologie. T. IV.
5. Heidenhain, Neue Untersuchungen über d. Centralkörper u. s. w. Archiv für mikrosk. Anatomie. Bd. 43.
6. Jürgens, Berl. klin. Wochenschr. 1886.
7. Kassjanow, Zur Frage über die Lungen-Embolie mit Placentar-Riesenzellen. Inaug.-Diss. St. Petersburg 1896. (Russisch.)
8. Klebs, Handbuch der allgemeinen Pathologie. Bd. II.
9. Leusden, Beitrag zur pathologischen Anatomie der Puerperal-Eklampsie. Dieses Archiv. Bd. 142.
10. Lubarsch, Zur Lehre von der Parenchymzellen-Embolie. Fortschr. der Med. Bd. 11. 1893.
11. Maximow, Zur Kenntniss des feineren Baues der Kaninchenplacenta Archiv für mikrosk. Anat. Bd. 51.
12. Ribbert, Ueber Fett-Embolie. Correspondenzbl. für Schweizer Aerzte. Jahrg. XXIV. 1894.
13. Schmorl, Pathologisch-anatomische Untersuchungen über Puerperal-Eklampsie. Leipzig, F. C. W. Vogel, 1893.
14. Turner, Cirrhosis of the liver, with livercells etc. Transactions of the pathological society of London. 1884. Citirt nach Lubarsch (10).
15. Wooldridge, Die Gerinnung des Blutes. Uebers. von Dr. M. v. Frey. 1891. Cit. nach Schmorl (13).

Erklärung der Abbildungen.

Tafel VII.

Die Figuren 1—7 wurden unter Benutzung der Zeiss'schen homogenen Immersionslinse $\frac{1}{12}$ n. Ap. 1,30 und Oc. No. 4 entworfen; die übrigen mit dem Trockensystem DD, Fig. 8 mit Oc. No. 2, Fig. 9 mit Oc. No. 3, Fig. 10 mit Oc. No. 4.

Fig. 1—4. Künstliche Placentarzellen-Embolie in den Lungen von Kaninchen. Fixirung mit Podwyssotzky's Lösung, Färbung mit Saffranin-Lichtgrün.

Fig. 1. Lungencapillare (C) mit einer Zelle des endovasculären Plasmodium (Pz) im Lumen. Bk rothe Blutkörperchen.

Fig. 2. Lungencapillare (C) mit einer grossen, vielkernigen, ectodermalen Riesenzelle aus der Periplacenta (Prz) im Lumen. x homogene Scholle aus dem degenerirenden Placentargewebe. Lkc Leukocyt.

Fig. 3. Kleine Arterie (A), 3 grosse, vielkernige Glykogenzellen (Gz) aus der Placenta enthaltend; die 2 seitlich gelegenen Zellen sind vom Schnitt nur theilweise getroffen. m Membran der Glykogenzelle. y Erythrocyten in den Glykogenzellen.

Fig. 4. Lungencapillare (C), homogene, fetthaltige, aus der Placenta stammende Schollen (m) und thrombotische Massen enthaltend. F Fibrinfäden. Bp Anhäufungen von Blutplättchen.

Fig. 5. Lungenpräparat von einem Kaninchen, dem das Hinterhauptsbein zertrümmert worden war. Podwyssotzky's Lösung, Saffranin-Lichtgrün. C Capillare. Rk nackter, degenerirter Riesenzellenkern.

Fig. 6. Dasselbe Präparat. Krz in einer Lungencapillare (C) liegende normale Knochenmark-Riesenzelle.

Fig. 7. Kaninchenknochenmark. Sublimat, Hämatoxylin, Eosin. Krz normale Riesenzelle. Krz' und Krz'' zwei auf einander folgende Stadien der im Text beschriebenen Degeneration der Riesenzellen.

Fig. 8. Dasselbe Präparat, wie in Fig. 5 und 6. Arterienast, durch ein Knochenmarkstück abgesperrt. A Arterienwandung. Fz Fettzellen des Knochenmarks. Krz normale, Krz' degenerirende Riesenzellen (vergl. Fig. 7). Lkc Leukocyten des Knochenmarkparenchyms.

Fig. 9. Lunge eines durch Zerstörung des verlängerten Markes getödteten Kaninchens. Podwyssotzky's Lösung. Saffranin-Lichtgrün. Arterie (A) mit Knochenmarkzellen und einem Knochensplitter (Ksp) im Lumen. Fz Fettzellen. Krz Knochenmark-Riesenzelle.

Fig. 10. Künstliche Lungen-Embolie mit Leberzellen. Bearbeitung wie vorher. Kleiner Arterienast (A), mit einem Stückchen Lebergewebe (Lz) im Innern. Bk rothe Blutkörperchen. B kleiner Bronchus.

XVI.

Ueber die hyalinen Körper der Magen- und Darmschleimhaut.

(Aus dem neuen allgemeinen Krankenhause in Nürnberg.)

Von Dr. Ch. Thorel,
Prosector am städt. Krankenhause in Nürnberg.

(Hierzu Taf. VIII.)

Unter dem Bilde der hyalinen Kugeln sind in jüngster Zeit von Lubarsch[1]) und Hansemann[2]) eigenthümliche Körper in der Schleimhaut des menschlichen Magens beschrieben worden, welche in der pathologischen Anatomie dieses Organs bisher eine sehr geringe und nebensächliche Beachtung gefunden haben.

Es erscheint dieses um so auffallender, als sich die besagten Gebilde bei einer Reihe keineswegs seltener Krankheitsveränderungen sowohl der Magen-, als Darmschleimhaut oft in so enormen Mengen vorfinden, dass sie selbst im ungefärbten Zustand wegen ihrer eigenartig glänzenden Beschaffenheit kaum übersehen werden können.

Da ich mich mit diesem Gegenstande schon seit Jahresfrist eingehender beschäftigt und ein recht umfangreiches Material gesammelt habe, so zögere ich um so weniger, meine Beobachtungen der Oeffentlichkeit zu übergeben, als manche der in den Arbeiten obiger Autoren angeführten Punkte einer Revision bedürftig erscheinen.

Bevor ich auf die mikroskopischen Details des näheren eingehe, sei mir zunächst die Bemerkung gestattet, dass nur wenigen von den früheren Untersuchern, die sich mit dem Studium pathologischer Magenschleimhäute befasst haben, das Vorkommen

[1]) Martius und Lubarsch, Achylia gastrica, ihre Ursachen und ihre Folgen. Leipzig 1897.

[2]) Hansemann, Ueber hyaline Zellen in Magenpolypen. Dieses Archiv, Bd. 148. Hft. 2. Bd. 149. Hft. 1.

dieser Körper in den lacunär erweiterten Saftspalten des interglandulären Gewebes aufgefallen ist, während wir in den Lehrbüchern der pathologischen Anatomie lediglich bei Rindfleisch und v. Recklinghausen[1]) eine kurze Notiz über diesen Gegenstand vorfinden.

In Anbetracht, dass die älteren einschlägigen Beobachtungen schon von Lubarsch in übersichtlicher Weise zusammengestellt sind, dürfte eine kurze Charakterisirung der verschiedenen, die Genese der hyalinen Körper betreffenden Ansichten ausreichen, um einen jeden in genügender Weise über den Stand der vorliegenden Frage zu orientiren.

Den ersten Angaben über die fraglichen Gebilde begegnen wir, sofern wir hier nur die deutsche Literatur berücksichtigen, in der unter Marchand's Leitung geschriebenen Arbeit Krukenberg's[2]), welcher die von ihm als „Colloidkörper" bezeichneten Kugeln zu grossen Mengen in mehreren polypösen Wucherungen von Pylorusschleimhäuten auffand und sie als nekrobiotische Produkte deutete.

Einer ähnlichen Auffassung huldigte Sachs[3]), nach welchem wir es in diesen Körpern mit eigenthümlichen Degenerationsprodukten lymphatischer Gerinnungsflüssigkeiten zu thun hätten.

Dem gegenüber plaidiren in der Folgezeit Schirren[4]) und May[5]) für den Modus einer vasculären Entstehungsart, wobei sich ersterer an der Hand von Uebergangsbildern direct überzeugt haben will, wie aus den stark zusammengepressten rothen Blutkörperchen nach Verlust ihrer Contourlinien „durch Wasserentziehung aus dem Blute und den Gefässen, eventuell mit Veränderungen der Blutkörperchen und des Blutplasmas" die stark

[1]) In v. Recklinghausen's Handbuch der allgem. Pathol. des Kreislaufes findet sich nur die Angabe von W. Fox über hyaline Körper citirt.

[2]) Krukenberg, Beitrag zur Kenntniss der progressiven Anämie. Inaug.-Diss. Halle 1879.

[3]) Sachs, Zur Kenntniss der Magendrüsen u. s. w. Inaug.-Diss. Breslau 1886.

[4]) Schirren, Ein Beitrag zur Kenntniss der Atrophie der Magenschleimhaut. Inaug.-Diss. Kiel 1888.

[5]) May, Sitzungsberichte der Gesellsch. für Morphol. und Biologie in München 1890. VI. Heft 1.

glänzenden, homogenen Formen der hyalinen Körper hervorgehen. Obwohl er geneigt ist, den Schwerpunkt seiner Untersuchungen auf den Continuitätsnachweis eines solchen hyalinen Gebildes mit einem Blutgefässe zu legen, so scheint mir doch hier, abgesehen von dem letzteren, nur einmal erhobenen Befunde eine Täuschung um so weniger ausgeschlossen zu sein, als die Beobachtungen offenbar nur an ungefärbten Körpern angestellt worden sind.

Gegen eine Identität derselben mit einfachen, hyalinen Thromben erheben sich überdies, wie dieses schon von Lubarsch betont und sich aus Folgendem noch von selbst ergeben wird, einige Bedenken und es dürfte diese Annahme meines Erachtens nach schon aus dem Grunde sehr wenig Wahrscheinlichkeit besitzen, als sich mit derselben bei dem oft enorm reichlichen Auftreten solcher Körper das constante Fehlen jedweder, mit einer ausgedehnteren Capillarthrombose doch wohl meist verbundenen, rückwirkenden Parenchymschädigung nicht vereinbaren lässt.

Von den übrigen Untersuchern ventilirt nur Lewy[1]) die weitere Entstehungsmöglichkeit dieser Formationen aus hyalin degenerirtem Bindegewebe, während die anderen zumeist dieselben als eine interessante, aber nebensächliche Erscheinung registriren, ohne die Befunde einer eingehenderen Würdigung zu unterziehen.

Es war deshalb ein Verdienst von Lubarsch, als er der Frage über die hyalinen Körper der Magenschleimhaut zum ersten Male in systematischer Weise näher trat.

Was das Resultat seiner auch noch in manch' anderer Beziehung interessanten Untersuchungen betrifft, so gelangte er in consequenter Verfolgung gewisser, auf die zellige Abkunft der hyalinen Körper hinweisenden Anhaltspunkte zur Constatirung der Thatsache, dass die Granula der in so häufiger Begleiterscheinung neben den hyalinen Gebilden auftretenden und von ihm als acidophil bezeichneten Gewebszellen die eigentliche Matrix für jene abgeben und theils durch Quellung, grösstentheils aber durch Verschmelzung in sie überzugehen vermögen.

[1]) Lewy, Beiträge zur pathologischen Anatomie des Magens. Ziegler's Beiträge. Bd. I.

Wenn auch Hansemann, dem zur Zeit der Abfassung seiner Arbeit die Beobachtungen von Lubarsch noch unbekannt waren, bezüglich der Entstehungsgeschichte der hyalinen Körper aus den Gewebszellen zu einem minder günstigen Abschluss gelangte, so sind seine, sich insbesondere auf das Vorkommen hyaliner Kugeln in Magenpolypen erstreckenden Untersuchungen doch aus dem Grunde beachtenswerth, als sie zum ersten Male die von den meisten älteren Autoren angenommene exceptionelle Stellung der hyalinen Formationen bei atrophischen Zuständen der Magenschleimhaut in Frage ziehen und die Formulirung des Lubarsch'schen Satzes: dass der Befund grösserer Mengen von hyalinen Kugeln als ein pathognomonisches Zeichen für die Ausbildung eines derartigen Prozesses anzusehen sei, stark zu erschüttern drohen.

Bezüglich der übrigen in diesen Arbeiten enthaltenen Einzelheiten muss ich auf die nachstehenden Erörterungen verweisen, da die Vollständigkeit des Bildes an und für sich die Berücksichtigung derselben verlangt und ihre ungeordnete Besprechung nur zu unklaren Begriffen Veranlassung geben könnte.

Ich wende mich deshalb gleich zu meinen eigenen Beobachtungen, die ich im Studium der verschiedenartigen Zustände nicht nur der Magen-, sondern auch der Darmschleimhaut auf diesem Gebiete gesammelt habe.

Als ich zu Beginn des Jahres die früher schon von mir hie und da gesehenen stark lichtbrechenden Körper gelegentlich der Untersuchung eines grösseren gestielten Polypen der Magenschleimhaut in geradezu erstaunlicher Menge wieder zu Gesicht bekam, stellte ich mir zunächst die Aufgabe, dieselben auf tinctoriellem Wege zur geeigneteren Darstellung zu bringen und fand in dem Säurefuchsin das souveräne Mittel für diesen Zweck. In leuchtend rother Farbe treten die Gebilde bei Anwendung des bekannten Gieson'schen Farbengemisches aus dem Gewebe hervor und heben sich dadurch in ausserordentlich prägnanter Weise gegenüber den mehr violett nüancirten Kernen des umgebenden Zellenmaterials ab.

Ich erachte es deshalb als das Zweckmässigste, wenn ich der Besprechung der Gestaltungseigenthümlichkeiten dieser in ihrem Typus auch bei manch' anderen Affectionen der Magen-

schleimhaut wiederkehrenden Functionen zunächst die so behandelten Präparate der genannten polypösen Wucherung zu Grunde lege[1]).

Betrachten wir dieselben mit unseren mittelstarken Systemen (Hartnack Obj. 4. Ocul. 3), so treten uns die einfachsten Formen dieser Gebilde unter der Gestalt scharf abgesetzter Kugeln oder ovoider Körper entgegen, deren grösste Exemplare, die Zellen des interglandulären Gewebes weit übertreffend, Werthe von 20:20, bezw. 18:20, 20:24 μ u. s. w. aufweisen.

Die demnächst häufigste Art bilden die flaschenförmig ausgezogenen Körper, welche entweder eine gleichmässig walzenförmige Beschaffenheit oder leicht hantelartig eingeschnürte Form zur Schau tragen (Fig. 24).

Unter der weiteren Ausgestaltung dieser Unregelmässigkeiten sehen wir Gebilde entstehen, die ein rosettenartig, blatt- oder herzförmig ausgeschnittenes Gepräge besitzen, manchmal auch als plumpe Schollen imponiren, deren Oberfläche durch das Auftreten zackiger Furchen in ganz unregelmässiger Weise zahnradartig ausgenagt sein kann.

Häufig dringen auch grössere, sprungartige Risse unter Bildung eines verzweigten Kanalsystems tiefer in das Innere der hyalinen Körpermassen hinein und zerlegen dieselben in mehr oder minder zahlreiche und verschieden grosse Bruchstücke, bis schliesslich eine völlige Zersplitterung der Gebilde die Folge ist und die einzelnen Theile nurmehr in lockerem Zusammenhang scherbenartig neben einander liegen (Fig. 35—38 und 40).

In minderer Regelmässigkeit begegnet man vacuolenhaltigen oder stärker porös durchbrochenen Exemplaren, wobei die Grösse der hinsichtlich ihrer Anordnung keiner Gesetzmässigkeit unterstehenden Hohlräume nur innerhalb geringer Grenzen schwankt (Fig. 44—47).

Eine besondere Kategorie nehmen diejenigen Formationen ein, bei denen verschieden zahlreiche Einzelkugeln zu einem traubenförmigen Convolute zusammentreten. Die Variationen,

[1]) Als Fixirungsflüssigkeit habe ich in vorliegendem Falle die von Orth empfohlene und von mir auch sonst fast ausschliesslich gebrauchte Mischung der Müller'schen Flüssigkeit mit Formalin zur Anwendung gebracht.

die in derlei Verbänden vorkommen, sind ausserordentlich mannichfaltiger Natur und betreffen nicht nur die Lagerungsdichtigkeit und Zahl, sondern auch die Grössenverhältnisse der einzelnen Componenten; bald sind dieselben inniger an einander gelagert und gleich gross oder klein, bald lässt ihre gegenseitige Fügung eine Lockerung erkennen und wechseln die kleinsten tropfenartigen Kügelchen mit grösseren und grössten gleicher Art ab. Auch findet man vielfach einzelne versprengte Kugeln in mehr oder minder weiter Entfernung von den mehr zusammenhängenden Kugelgruppen, gleichsam als wären sie von diesen in das benachbarte Gewebe ausgestreut worden.

Wie bei den einheitlichen Körpern, so treten auch in den Kugelcomplexen manchmal kleine Verschiedenheiten hinsichtlich des Farbencolorits zu Tage, indem der Randsaum der ersteren oft ein wenig abgeblasst erscheint und sich ungefärbt in mehr glasig-grau durchsichtiger Beschaffenheit unserem Auge präsentirt; auch kann man in ein und demselben Präparate neben den roth tingirten Körpern solche antreffen, deren Centren mehr gelblich aussehen, wobei die beiden Farbentöne stets ganz allmählich in einander übergehen; ebenso erscheinen innerhalb der Kugelgruppen die einzelnen Exemplare oft sehr verschiedenartig colorirt, indem bald die grösseren, bald die kleineren eine gleichmässige oder nur an den Randzonen stärker markirte Abblassung erkennen lassen (Fig. 48, 22 und 23).

Diese Farbenphänomene sind oft recht auffälliger Natur und wenn ich auch Anfangs die Möglichkeit einer tinctoriellen Zufälligkeit in Rechnung zog, so glaube ich doch, dass diese Annahme allein nicht genügt, die Erklärung vielmehr in dem Verhalten der hyalinen Massen als solchen zu suchen ist.

Wenn wir von diesem vorläufig Abstand nehmen, so erscheinen alle die besagten Körper unter genannten Voraussetzungen als völlig homogen, glasig und lassen, abgesehen von etwaigen Kerneinschlüssen, auf die ich sogleich zurückkommen werde, keine weiteren Einzelheiten in ihrem Innern erkennen.

In einem wesentlich anderen Lichte erscheinen sie uns dagegen unter den Vergrösserungen unserer Oelimmersionen, indem wir hier sofort gewahr werden, dass ein grosser Theil auch der einheitlich erscheinenden Formen keineswegs aus einer gleich-

mässig homogenen Masse besteht, sondern gleichfalls einen kugligen Aufbau erkennen lässt.

Diese Auflösung der Körper in kleinere und kleinste Bestandtheile ist aber manchmal keine ganz leichte, da die Abgrenzungslinien der sie constituirenden Kugeln selbst bei Benutzung unserer stärksten optischen Hülfsmittel oft ausserordentlich schwer zu erkennen sind.

Wenn wir aber mit gespanntester Aufmerksamkeit die mikroskopischen Bilder betrachten, so werden wir uns von der Richtigkeit dieses Befundes leicht überzeugen und überrascht sein, wie verhältnissmässig häufig sich die bei schwacher Vergrösserung völlig homogen erscheinenden Körper unter der Immersionsvergrösserung noch nachträglich als complicirte Kugelverbindungen herausstellen.

Zugleich machen wir aber die Beobachtung, dass die so beschaffenen Formationen sich ausser der innigsten Conglutinirungsart häufig auch durch eine evidente numerische Verminderung und die erheblichere Volumenszunahme der einzelnen Elemente von den früher besprochenen und schon von vornherein als traubenförmige Kugelcomplexe diffenrenzirbaren Kugelgruppen unterscheiden.

Während in diesen oft 10, 20 und mehr Kugeln vereinigt, aber selbst bei dichtester Fügung stets scharf als solche von einander abzugrenzen sind, constituiren bei jenen oft nur 2—4, aber bedeutend voluminösere Kugeln den anscheinend einheitlichen Körper des hyalinen Gebildes, wobei sich an ihnen die mannichfaltigsten Druckdeformitäten unter dem Bilde gegenseitiger Abplattung, Eindellung und Einschachtelung geltend machen.

Da eine complete Aufzählung all' der zahlreichen, vorkommenden Variationen zu weit führen würde, so muss ich mich hier mit dem Hinweis auf die beigegebenen Zeichnungen begnügen, in denen ich zur Erleichterung des Verständnisses unter Anwendung feiner Punktirungslinien das Verhalten ein und desselben Körpers bei schwacher und stärkster apochromatischer Immersionsvergrösserung (Zeiss Apochr. 2 mm 1,3, Comp.-Ocul. 6) wiedergegeben habe (Fig. 31, 39, 41—43, 55).

Um Irrthümern vorzubeugen, muss ich aber bemerken, dass nicht alle Körper sich in dieser Weise zerlegen lassen, sondern

viele, gleichviel bei welcher Vergrösserung, eine völlig homogene Beschaffenheit beibehalten.

Ich kann deshalb Lubarsch nicht ganz zustimmen, wenn er sagt, dass „nur ganz ausnahmsweise“ Gebilde vorkämen, „an denen auch mit den besten Systemen keine Zusammensetzung aus kleineren Elementen mehr nachweisbar“ wäre[1]).

Ich wende mich nunmehr zur Besprechung der in den Körpern eingeschlossenen Kerne, denen eine um so grössere Bedeutung zukommt, als sie einmal die zellige Abkunft ihrer Träger ausser Frage stellen, andererseits in ihrem eigenartigen Verhalten ein gewisses Licht auf das Wesen derselben zu werfen geeignet sind.

Sehen wir vorläufig von den völlig kernlosen Gebilden ab, auf welche wir später bei Gelegenheit der Besprechung ihrer Genese zurückkommen werden, so lässt sich bei allen übrigen schon bei schwacher Vergrösserung die Anwesenheit theils runder, theils mehr ovaler Kerne ohne Schwierigkeit constatiren.

Wenn dieselben auch hinsichtlich ihres Sitzes keiner bestimmten Gesetzmässigkeit unterworfen sind, so scheint doch die peripherische Dislocation der Kerne, wobei sie abgeplattet und in sichelförmiger Krümmung oft noch ein wenig über den Randsaum der Körper vorgetrieben sind, etwas häufiger zu sein, als ihre centrale Anordnungsweise.

Nur bei den biscuitförmig eingeschnürten Formen, die sich bei Immersionsvergrösserung als zusammengesetzt erweisen, liegt der Kern stets in der muldenförmigen Oberflächenvertiefung zwischen beiden Kugeln und erstreckt sich in der Regel noch ein wenig über diese hinüber (Fig. 31).

In den grösseren, sei es schon von vornherein als solchen zu erkennenden oder erst bei stärkeren Systemen aufzulösenden Kugelverbindungen finden sich die Kerne, soweit sie nicht gleichfalls peripherisch verschoben sind, inmitten des Kugelcomplexes.

Wichtiger, als diese Lagerungsverhältnisse, sind die exquisit degenerativen Veränderungen, die sich fast überall an den Kernen theils in Quellungen und Verklumpungen, theils in Zerreissungen und fadenförmigen Ausziehungen der Chromatinsubstanzen äussern.

Hierdurch entstehen insbesondere bei den kugelförmig zu-

[1]) Lubarsch, a. a. O. S. 142.

sammengesetzten und sprungartig zersplitterten Körpern oft die wundersamsten Bilder, indem die Chromatinfäden bei ersteren des öfteren zwischen den Kugeln hindurchlaufen und dieselben netzförmig umgarnen, während sie bei letzteren in den Spalten und Kanälen nach allen Richtungen hin spinnengewebartig die Körper durchziehen; treten sie wieder an die freie Oberfläche dieser heran, so endigen sie hier gewöhnlich mit kleinen kolbenförmigen Anschwellungen (Fig. 30 und 33).

In noch anderen Fällen sehen wir innerhalb der Körper mehrfache, grössere Kernrudimente, deren Verbindung durch geradlinig oder bogenförmig geschwungene Fäden in bald dickem knorrigen, bald zarterem Gefüge gebildet wird und endlich kommen auch ganz abgerissene, oft knotig verdickte Theile dieser vor, die ohne gegenseitigen Zusammenhang in ganz unregelmässiger Weise bald hier, bald dort im Innern der Kugelgruppen versprengt liegen (Fig. 26, 27, 43).

Neben dieser Art von hyalinen Körpern begegnet man gelegentlich Kugeln, die sich durch gewisse Tinctionseigenthümlichkeiten auszeichnen, indem sie sich nach der Gieson'schen Methode nicht gleichmässig roth, sondern in differenzirter Weise derartig färben, dass nur ihr Randsaum als feine Linie oder breitere Ringzone das Säurefuchsin annimmt, während die gesammte übrige Körpermasse in rein gelbem Colorit erscheint.

Hinsichtlich der Lagerungsart treten auch die so beschaffenen Kugeln kleeblattartig oder zu traubenförmig gruppirten Verbänden zusammen und schliessen gleichfalls degenerirte Kerne in centraler oder peripherisch verschobener Lage zwischen sich ein (Fig. 49 ff.).

Als eine von mir nur einige wenige Male gesehene Erscheinung hätte ich schliesslich noch den Befund scharf contourirter gelber Kugeln als Einschlussmassen der zuerst beschriebenen Formationen zu registriren (Fig. 55).

Wenn wir bedenken, dass im mikroskopischen Bilde, von den beiden zuletzt genannten Variationen vorläufig abgesehen, die mannichfaltigsten Formen der hyalinen Körper in buntem Durcheinander abwechseln und gar nicht so selten zu hundert und mehr Exemplaren in einem Gesichtsfeld bei mittelstarker Vergrösserung angetroffen werden, so können wir uns ungefähr eine Vorstellung von den vorliegenden Verhältnissen machen (Fig. 1).

Obwohl in der Anordnungsweise der Körper innerhalb des Gewebes eine gewisse Regellosigkeit zu Tage tritt, so lässt sich doch häufig eine nesterförmige Gruppirung oder kettenartige Gliederung derselben nicht verkennen; wo sie aber einmal vorhanden, dort liegen sie stets zwischen den Drüsenschläuchen innerhalb der zelligen Septensysteme und heben sich aus den Maschen dieser als gewissermaassen in Hohlräumen gelegene Formationen eigenen Gepräges gegenüber den anderen Gewebselementen prägnant hervor.

Füge ich schliesslich noch hinzu, dass zwischen ihnen in zahlreicher Menge kleinere Zellen liegen, deren Protoplasma dicht mit kleinsten, rothen Körnchen erfüllt ist, so glaube ich, da das Drüsenparenchym als solches keine Besonderheiten darbietet, die wichtigsten Eigenthümlichkeiten dieses Polypen hinreichend geschildert zu haben.

Da mir von demselben, einem Phthisiker entstammenden Magen noch einige weitere Stücke, ein zweites, aber flacheres und kleineres Adenom, sowie der Bezirk eines umfangreichen tuberculösen, käsigen Einschmelzungsprozesses in der Mitte der kleinen Curvatur[1]) zur Verfügung standen, so habe ich auch diese nachträglich auf ihren Gehalt an hyalinen Kugeln untersucht und dieselben überall zahlreich, in dem flachen Adenom in etwas grösserer Menge, als in der übrigen Schleimhaut wiedergefunden, doch nirgends so massenhaft, wie an dem zuerst beschriebenen Orte.

Um mir in eigener Anschauung ein weiteres Urtheil über diese Formationen zu bilden, habe ich in systematischer Weise eine grössere Anzahl von Magen- und Darmpräparaten, wie sie mir gerade das laufende Sectionsmaterial in die Hand spielte, untersucht und bin dabei, um ein einigermaassen sicheres Resultat zu erhalten, derart verfahren, dass ich, sofern nicht besondere Verhältnisse, wie Polypen, Geschwüre u. s. w., vorlagen, vom Magen jedesmal aus drei von einander entfernt liegenden Stellen des Cardia- und Pylorustheiles und gleich viel Stücke aus den verschiedenen Abschnitten des Dünn- und Dickdarms

[1]) Dieser auch anderweitig sehr interessante Fall von Magentuberculose gelangt nebst einigen anderen ähnlicher Art in der „Festschrift des neuen allgemeinen Krankenhauses in Nürnberg“ zum Abdruck.

entnahm und jedes derselben in etwa 10—15 Schnitten der Gieson'schen Färbung unterzog.

Diese recht zeitraubenden Untersuchungen habe ich an 20 Magen-, Dünn- und Dickdarmschleimhäuten, die sich von normaler Beschaffenheit oder entzündlich verändert erwiesen, vorgenommen und wenn auch die Ausbeute derselben an hyalinen Körpern eine recht unbefriedigende war, so hat sich doch in anderer Hinsicht manches Interessante dabei ergeben.

Was zunächst die Schleimhaut des normalen Magens anlangt, so pflegen innerhalb derselben, gleichviel ob Cardia- oder Pylorustheil, die hyalinen Körper für gewöhnlich völlig zu fehlen oder derartig spärlich zu sein, dass man ihnen erst bei aufmerksamer Durchmusterung grösserer Schnittmengen begegnet.

Dieselbe Inconstanz macht sich in dem Auftreten dieser Gebilde bei entzündlichen Veränderungen der Magenschleimhaut geltend, wenn ihr Vorkommen hier auch ein etwas regelmässigeres zu sein scheint; so kann man oft die Beobachtung machen, dass die hyalinen Kugeln in einem völlig normalen Cardiatheil fehlen, während sie in den entzündlich afficirten Partien der zugehörigen Pylorusgegend weniger schwierig und manchmal auch in sichtlicher Vermehrung angetroffen werden können.

Im Grossen und Ganzen bestehen aber bei einer vergleichenden Betrachtung dieser beiden Localisationsstätten keine nennenswerthen Unterschiede, aus denen sich eine besondere Prädilectionsstelle der hyalinen Körper auch nur annähernd construiren liesse.

Man wird sich von dieser unregelmässigen Vertheilung sehr leicht überzeugen, wenn man grössere, verschiedenen Stellen ein und desselben Magens entnommene Schnittmengen untersucht; während man bei der einen Serie einen jeden hyalinen Körper vermisst, kann man ihnen an anderen Stellen unter den gleichen Veränderungen der Schleimhaut wieder häufiger begegnen.

Es ergiebt sich daraus, dass nur die Untersuchung vieler Schnitte uns vor Irrthümern bewahren kann und dass auch dieses Verfahren nicht ganz ausreicht, um uns des Genauesten über die quantitativen Verhältnisse zu orientiren.

Mit besonderem Interesse habe ich die atrophischen Veränderungen der Magenschleimhaut verfolgt, da gerade bei ihnen

nach den Angaben von Lubarsch eine constante Vermehrung der hyalinen Körper vorhanden sein sollte.

Ich habe eine ganze Reihe solcher Stellen, wie sie sich insbesondere bei chronischen Katarrhen gar nicht so selten insel- oder strichförmig in der Magenschleimhaut vorfinden, auf hyaline Kugeln untersucht; ich habe die im Gefolge von Carcinose des Magens oder anderer Organe auftretenden Schleimhautatrophien auf ihr Vorkommen durchforscht; ich habe mir die oft hochgradig reducirte, über submucösen Fibromen oder Myomen des Magens gelegene Mucosa, die manchmal auf weite Strecken hin nicht einen einzigen Drüsenschlauch mehr erkennen liess, in vielen Schnitten und verschiedenen Präparaten angesehen, aber ich habe hier überall jene grossen Massen hyaliner Körper vermisst, wie sie Lubarsch in seinen Abbildungen zur Veranschaulichung bringt.

Nach meinen Erfahrungen ist auch bei diesen Zuständen die Menge der hyalinen Körper nirgends eine erhebliche und untersteht so grossen Variationen, dass wir sie völlig vermissen, in wenigen Exemplaren oder nur leichter Vermehrung antreffen können, wobei ihre Anzahl selbst im günstigsten Falle noch weit hinter derjenigen in der zuerst beschriebenen polypösen Wucherung zurücksteht.

Es liegt mir alles ferner, als die Richtigkeit der Lubarsch'schen Angaben auch nur im geringsten anzweifeln zu wollen, aber das eine glaube ich doch vertreten zu können, dass die hyalinen Körper in der atrophischen Schleimhaut des Magens nicht jedesmal eine excessive Vermehrung aufzuweisen brauchen.

Als einen weit ergiebigeren Fundort für diese Gebilde muss ich vielmehr, in Einklang mit den Hansemann'schen Beobachtungen, gerade die entgegengesetzten Zustände, die polypösen Wucherungen der Magenschleimhaut ansprechen und ich glaube, dass sich gerade hier, wo die pleomorphsten Formen der hyalinen Körper oft dicht neben einander liegen, die beste Gelegenheit für das Stadium der vorliegenden Frage bietet.

Ausnahmen sind allerdings auch bei ihnen nicht ausgeschlossen und werden vor Allem durch die kleineren, in Bildung begriffenen, reactionslosen und makroskopisch erst als kleine, warzige

Erhabenheiten der Schleimhaut imponirenden Adenome repräsentirt.

Mit dem Uebertritt derselben in das Stadium der entzündlichen Reaction ändert sich dagegen in ihnen das Bild zu Gunsten der hyalinen Kugeln, so dass dieselben in grösseren Polypen, die bei ihrer exponirteren Lage am ehesten den Reizeinwirkungen der vorbeipassirenden Ingesta ausgesetzt sind, für gewöhnlich auch am regelmässigsten und reichlichsten angetroffen werden.

Den Polypen gegenüber treten die Geschwürsbildungen im Magen, von denen ich hämorrhagische Erosionen, die einfachen runden Ulcera, phlegmonöse und in letzter Zeit vielfach tuberculöse Verschwärungen untersucht habe, hinsichtlich ihres Gehaltes an hyalinen Körpern bei weitem zurück; man findet dieselben auch bei allen diesen Affectionen recht häufig sowohl in der Umgebung, als am Grunde der Geschwüre, vielfach auch sichtlich vermehrt und heerdweise zu 12 und darüber zusammengelagert, im Grossen und Ganzen sind sie aber doch spärlich und liegen dann, wie so oft, mit einer gewissen Vorliebe in den oberen Schichten, nahe dem freien Rande der Magenschleimhaut.

Eine besondere Stellung scheinen nur die krebsigen Geschwüre des Magens einzunehmen, deren Randpartien nach meinen Beobachtungen meistens von grösseren Mengen hyaliner Körper durchsetzt sind, wobei die einzelnen Exemplare bald oberflächlich, bald mehr gegen die Tiefe zu in gruppenförmigen Verbänden neben einander liegen.

Von eigentlichen Magennarben habe ich in letzter Zeit nur eine untersuchen können, in dieser fanden sich aber, eingebettet zwischen den Maschen der Narbenzüge, ausserordentlich reichliche Ansammlungen von diesen Gebilden.

Wenn ich also kurz recapitulire, so nehmen hinsichtlich ihres Gehaltes an hyalinen Körpern die polypösen Wucherungen der Magenschleimhaut die dominirende Stellung ein; ihnen schliessen sich die Gewebspartien im Bereiche carcinomatöser Geschwürsränder an und, sofern spätere Untersuchungen keine Widerlegung bringen, die sternförmigen Ulcusnarben des Magens.

Bei allen übrigen Zuständen der Magenschleimhaut zeigen die Körper ein inconstantes Verhalten und gelangen auch gewöhnlich seltener zur completen Ausbildung jener formvollendeten

Gestalten, wie wir sie bei den Affectionen erstgenannter Gruppe regelmässig anzutreffen pflegen.

Bei der Besprechung über das Vorkommen dieser Gebilde im Verlaufe des Dünn- und Dickdarms kann ich mich kurz fassen; im normalen oder entzündlichen Zustande erweist sich die Schleimhaut des Darmtractus in der Regel frei von ihnen, höchstens dass man hie und da einmal ein versprengtes Exemplar nach längerem Suchen zu Gesicht bekommt. Dasselbe möchte ich im Gegensatz zu Lubarsch auch für die völlig der Atrophie anheimgefallene Darmschleimhaut betonen; die typhösen Geschwüre enthalten für gewöhnlich keine, die tuberculösen häufiger, aber in inconstanter und niemals sichtlich vermehrter Menge hyaline Kugeln, nur in einem hämorrhagischen Erosionsgeschwür des Duodenum habe ich sie wieder zu grösseren Ansammlungen, bis zu 14 in einem Gesichtsfeld bei mittelstarker Vergrösserung angetroffen.

In analoger Weise, wie bei den adenomatösen Wucherungen der Magenschleimhaut, gestaltet sich aber der Reichthum an hyalinen Körpern bei den Polypen des Darmkanals und gleich wie bei jenen, tritt auch hier die bemerkenswerthe Eigenthümlichkeit zu Tage, dass mit der zunehmenden Grösse und fortschreitenden Entfaltung entzündlicher Veränderungen in den Adenomen die Zahl der hyalinen Körper continuirlich wächst. Ich habe mich von dieser Thatsache in eingehendster Weise überzeugt und besitze neben vielen negativen Präparaten kleinerer Adenome u. a. zwei der Duodenal- und Rectalschleimhaut entstammende, über kirschkerngrosse, gestielte Polypen, in denen die Zahl der Körper eine derartig excessive ist, dass sie in manchen Gesichtsfeldern bei mittelstarker Vergrösserung sogar diejenige in der zuerst beschriebenen polypösen Drüsenwucherung um das Zwei- bis Dreifache übertrifft.

So entbehrt also auch die Schleimhaut des Darmkanals der hyalinen Körper nicht völlig, wie dieses den Hansemann'schen Angaben nach den Anschein gewinnen könnte und wiederum sind es hier die grösseren Polypen, welche die Hauptrepräsentanten für sie abgeben.

Die übrigen Verhältnisse, die Lagerungsweise, sowie das so

häufige Vorkommen der Körper in den lacunär erweiterten Saftspalten des interglandulären Gewebes, sind den Anfangs besprochenen völlig analog.

Wenn Lubarsch in Anbetracht, dass die in der normalen Schleimhaut gelegenen Exemplare manchmal, wie zugegeben, nicht sichtbar in solchen Gewebslücken anzutreffen sind, eine scharfe Trennung derselben von den unter pathologischen Zuständen vorkommenden Formationen verlangt, so halte ich dieses bei dem im Uebrigen völlig correspondirenden Verhalten beider Gebilde für nicht durchführbar; auch würde sich hieraus allein meines Erachtens nach um so weniger ein principieller Unterschied ergeben, als die in der Schleimhaut letztgenannter Art vorkommenden Körper in dieser Hinsicht selbst unter einander differiren und nach Lubarsch's eigenen Angaben bald innerhalb von Gewebsspalten, bald nicht sichtbar in solchen eingeschaltet liegen.

Eben so wenig habe ich Veranlassung, die wie so häufig licht umrandeten hyalinen Massen in den Epithelien der Drüsenschläuche, sowie die von mir einmal in unzweideutiger Lagerung im Innern eines Schleimhautgefässes angetroffenen Körper als besondere Formationen von allen übrigen abzutrennen (Fig. 5 und 7)[1]).

Die Hauptsache ist meiner Meinung nach die Entstehungsart und diese bleibt sich bei allen derartigen Körpern, gleichviel in welcher Form und unter welchen Verhältnissen sie auftreten, überall die gleiche.

Bevor ich an die Besprechung dieses wichtigsten aller Punkte herantrete, sei es mir gestattet, eine kurze Skizzirung über das Wesen jener sog. acidophilen Zellen voranzuschicken, die, wie bereits von Lubarsch constatirt, eine regelmässige Begleiterscheinung der hyalinen Körper darstellen.

Wir finden über diese schon seit längerer Zeit bekannten und von Ehrlich in seiner Aufstellung der verschiedenen Leukocytenformen unter der Rubrik der „α oder eosinophilen Gra-

[1]) Die lichten Höfe um die hyalinen Einschlussmassen der Epithelien sind wohl als Retractionsphänomene zu deuten. Bezüglich des Befundes von hyalinen Kugeln im Innern von Gefässen vergl. May, a. a. O., und die Arbeit von Manasse in diesem Archiv. Bd. 130. Hft. 2.

nulirung" aufgeführten Zellgebilde, deren Protoplasmakörnungen sich mit sauren Anilinfarben intensiv roth färben, schon eine ganze Reihe recht eingehender Untersuchungen in der Literatur deponirt.

Da uns hier nur ihr Vorkommen im Magen- und Darmkanal interessirt, so muss ich von einer Besprechung ihrer weiteren Verbreitung im Körper Abstand nehmen.

Soweit aus den speciell diese Organe berücksichtigenden Arbeiten[1]) ersichtlich, scheinen die acidophilen Zellen in der normalen Schleimhaut des Magens für gewöhnlich zu fehlen und nur ausnahmsweise eine stärkere Vermehrung aufzuweisen, während sie bei Reizzuständen und Entzündungen, gleichviel ob acuten oder chronischen Verlaufes regelmässiger, wenn auch in verschiedenen Mengen, bei Carcinomen schliesslich am constantesten und reichlichsten zu finden sind.

Für den Darmkanal gestalten sich die Verhältnisse derart, dass sie auch bei Zuständen erstgenannter Kategorie meist zahlreich vorkommen, während sie bei specifisch eitrigen Prozessen, bei tuberculösen, typhösen und diphtherischen Geschwüren eine minder reichliche Vermehrung aufweisen oder völlig fehlen sollen.

Hinsichtlich ihres Wesens wird ihnen, da sie selbst bei reichlichster Ansammlung im interstitiellen Gewebe innerhalb des Gefässsystems an solchen Orten constant fehlen, eine locale Entstehung in der Schleimhaut des Magen- und Darmkanals vindicirt, wobei die meisten Untersucher sie für metamorphosirte und eosinophil gewordene Wanderzellen ansprechen, während Lubarsch sie, wenigstens zum Theil, auch durch eine locale Umwandlung von Mastzellen entstehen lässt.

Ich für mein Theil möchte ihnen ebenfalls gleich Lubarsch den Charakter einer „starren, unveränderlichen Zellenart" absprechen, glaube vielmehr, dass sich die acidophilen Zellen sowohl aus den wandernden Leukocyten, als aus der Reihe der jungen Bindegewebszellen recrutiren und ungeachtet ihres, wenn auch sehr seltenen, so doch thatsächlich auch hier manchmal

[1]) Vergl. insbesondere die Arbeit von G. Stutz, Ueber eosinophile Zellen in der Schleimhaut des Darmkanals. Inaug.-Diss. Bonn 1895.

zu constatirenden intravasculären Vorkommens, vorwiegend in der Schleimhaut selbst durch eigenartige Umwandelungen entstehen.

Bezüglich ihrer Verbreitungsart im Magen und Darm möchte ich aus meinen eigenen Beobachtungen noch das besonders häufige Vorkommen derselben in den Adenomen hervorheben und betonen, dass sie auch bei Geschwürsbildungen des Darms, mögen sie, wie im Duodenum, aus Erosionen entstanden oder specifischen Charakters sein, gar nicht so selten in ziemlich reichlicher Menge angetroffen werden können.

Im Anschluss hieran muss ich noch denjenigen Zellkörnungen einen kurzen Augenblick der Besprechung widmen, die, unabhängig von einem etwaigen Einwanderungsprozess acidophiler Zellen in die Epithelien der Drüsenschläuche, in dem Protoplasma dieser selbst entstehen (Fig. 2).

Dass diesen von Lubarsch als „fuchsinophile Körnchenzellen" beschriebenen Epithelien bisher eine so geringe Beachtung zu Theil geworden, erscheint mir um so wunderbarer, als dieselben mittelst sehr einfacher Tinctionen, so nach der Gieson'schen Färbung, sichtbar gemacht und insbesondere in der ganzen Schleimhaut des Darmkanals bei normalen, katarrhalischen oder atrophischen Zuständen sehr leicht angetroffen werden können. Desgleichen lassen sich diese in Folge ihres Körnerreichthums zuweilen blasig gequollenen Zellen (Fig. 3) fast constant bei allen hier vorkommenden Geschwürsarten, vor Allem in den Randpartien dieser nachweisen und vielfach sind es gerade die Drüsenquerschnitte der Fundusregionen, in denen man Gelegenheit hat, sie oftmals in mehreren Exemplaren neben einander aufzufinden. Auch in den Adenomen begegnet man ihnen hier verhältnissmässig häufig, während sie im Magen eine minder regelmässige Erscheinung darstellen und von mir nur bei Pyloruskatarrhen und atrophirenden Gastritisformen gesehen worden sind.

In Anbetracht des Umstandes, dass alle die bisher besprochenen Formationen, die acidophilen Zellen, die fuchsinophilen Epithelien und die hyalinen Kugeln sehr häufig gleichzeitig neben einander vorkommen und ein so übereinstimmend tinctorielles Verhalten erkennen lassen, drängt sich uns unwill-

kürlich die Vermuthung auf, ob wir es in den hyalinen Körpern und grösseren derartigen Kugelverbindungen nicht vielleicht mit den höheren Entwickelungsstufen solcher Zellgranula zu thun haben.

Wie bereits erwähnt, hat sich diese Annahme laut den Untersuchungen von Lubarsch auch als die richtige erwiesen.

Wenn ich nach der klaren Schilderung dieses Forschers auch kaum wüsste, was ich derselben noch hinzufügen sollte, so glaube ich doch die Besprechung dieses genetischen Punktes nicht ganz übergehen zu dürfen, zumal Hansemann jüngsthin bezüglich der Stellung der Kugelgruppen in dem Entwickelungsgang der hyalinen Körper einen meines Erachtens nach irrthümlichen Standpunkt eingenommen und seine Auffassung, nach welcher wir es in ersteren nur mit den Zerfallsprodukten dieser zu thun hätten, geeignet ist, die Lösung der Frage grundlos zu erschweren.

Um in die feineren mikroskopischen Details bei der Entstehung der hyalinen Kugeln eindringen zu können, sind, dünne Schnitte vorausgesetzt, besonders diejenigen Stellen der Präparate zu wählen, in denen die einzelnen Zellen in mehr gelockertem Zusammenhange liegen und so präciser der Beurtheilung etwaiger Veränderungen an ihnen zugänglich sind; eine vollständige Beherrschung in der Technik der Gieson'schen Färbung ist des weiteren eines der wichtigsten Postulate für diese Untersuchungen.

Wenden wir unter diesen Voraussetzungen unseren Blick zunächst den acidophilen Zellen des interglandulären Gewebes zu, so zeigen dieselben in ihrer äusseren Configuration eine runde oder ovale, oft auch mehr länglich ausgezogene Form und weisen theils kleinere, dunkle und manchmal wohl auch gelappte, theils hellere, bläschenförmige Kerne auf; dabei ist der Zellkörper ausserordentlich dicht mit kleinsten, bei der angewandten Färbemethode leuchtend roth erscheinenden Körnchen erfüllt, die selbst bei dichtester Lagerungsart stets deutlich und scharf von einander zu trennen sind (Fig. 8 und 9).

Betrachtet man aber eine grössere Anzahl dieser Zellen mit Immersionsvergrösserung, so nimmt man wahr, wie in manchen derselben oft nur ein Theil der Körnchen das geschilderte Ver-

halten erkennen lässt, während sie im übrigen Bereich des Zellprotoplasmas zu einer klumpigen Masse versintert erscheinen, in welcher man die einzelnen Elemente kaum oder gar nicht mehr von einander unterscheiden kann (Fig. 10 und 11).

In derselben Weise sehen wir, wie innerhalb der fuchsinophilen Epithelien die Körnchen bald hier, bald dort zu kleinen, dichteren Gruppen zusammentreten und gewissermaassen Verklumpungscentren bilden, deren zum Theil bestehende Grössendifferenzen wohl auf gewisse Unregelmässigkeiten im chronologischen Ablauf dieses Vorgangs zurückzuführen sind (Fig. 3 und 4).

Während sich der Prozess an den Epithelien aus später zu erörternden Gründen hiermit grösstentheils erschöpft, geht derselbe in den acidophilen Zellen weiter und führt entweder zu einer völligen Verschmelzung sämmtlicher Zellgranula oder, sofern er auch hier seinen Ausgang von einzelnen Verklumpungscentren genommen, zur Bildung gleichmässig hyaliner Tröpfchen, zwischen denen die Reste der unverschmolzenen Körnchen anfangs noch deutlich zum Vorschein kommen. Mit dem schliesslichen Aufbrauch auch dieser haben wir eine Zelle vor uns, deren Protoplasma bis auf die Einlagerungsstellen der hyalinen Kügelchen eine völlig gleichmässige Beschaffenheit besitzt (Fig. 12—15).

Wie aber diese primitiven Kügelchen aus einer Verschmelzung kleinster Körnchen entstanden sind, so können auf analogem Wege auch jene wiederum zur Bildung grösserer hyaliner Körper die Veranlassung geben, wobei hinsichtlich des Vergrösserungsactes der, sei es einzeln oder zu mehreren innerhalb des Protoplasmas der Bildungszellen angelegten Kugeln auch die Möglichkeit ihrer weiteren Aufquellung in der Gewebeflüssigkeit nicht ganz ausser Acht gelassen werden darf.

Dass unter diesen Umständen der ursprüngliche Zellkörper eine Aenderung der Configuration und sein Kern neben etwaigen Verschiebungen Druckdeformitäten mannichfaltiger Art erleiden muss, ist dabei eine zwingende, in der Natur der Sache gelegene Nothwendigkeit, zu deren Erklärung es keiner weiteren Momente bedarf.

So lassen sich also aus diesen beiden Factoren die Volumenszunahmen der Körper und aus dem ungleichmässigen Ab-

lauf sowie den Wechselwirkungen beider die Grössenverschiedenheiten erklären, die uns an den Kugeln nicht nur verschiedener Stellen, sondern auch innerhalb ein und derselben Complexe so häufig entgegentreten.

Mit dieser Art der Entstehung concurrirt eine andere, die, wenn auch scheinbar von ersterer verschieden, in ihrem Endeffect derselben doch schliesslich gleichkommt.

In kurzen Worten präcisirt, handelt es sich bei ihr um eine gleichmässige Vergrösserung jedes einzelnen der Zellgranula, ohne dass sich an ihnen die Tendenz zur frühzeitigen Verschmelzung kund gäbe. Auf diese Weise sehen wir maulbeerartige Zellen entstehen, die das Volumen der kleinen acidophilen Zellen um das Mehrfache übertreffen und sich gegenüber diesen durch die erheblichere Grösse der schon mehr als kleinste hyaline Tröpfchen imponirenden Körnchen auszeichnen (Fig. 18. 19, 21).

Als Folge dieser Veränderungen resultirt auch hier wiederum eine pralle Spannung der Anfangs noch als umhüllender Abschluss der vergrösserten Kügelchen erkennbaren Zellmembran, bis wir in späteren Stadien von der umgeformten Zelle schliesslich nichts Weiteres mehr sehen, als ihren unter dem Druck der Kugeln vielfach verschobenen, comprimirten und degenerirten Kern.

Wenn wir nun auch Grund zur Annahme haben, dass die Zellmembran selbst bei sehr starker Volumenszunahme der intracellulären Einschlussmassen auf lange Zeit ihre Integrität bewahren kann, so sprechen doch einige Momente dafür, dass dieses nicht immer der Fall zu sein braucht.

Vor Allem ist hier der Umstand beachtenswerth, dass die einzelnen Kugeln häufig in sehr losem Zusammenhange und wie so oft in einzelnen Exemplaren ganz verstreut in der Umgebung grösserer hyaliner Formationen liegen, eine Erscheinung, die sich nicht gut anders erklären lässt, als durch die Annahme einer nach erfolgter Ruptur der Zellmembran stattgehabten Lockerung und Versprengung der Kugeln aus ihren ursprünglichen Verbänden.

Aus den nämlichen Verhältnissen erklärt sich uns auch zur Genüge, warum die hyalinen Körper zum Theil als kernlose Formationen in die Erscheinung treten, da sie, soweit nicht Schnittphänomene in Betracht kommen, in solchen Fällen offenbar

nichts Anderes darstellen, als die vergrösserten Abkömmlinge jener aus dem Zellenleib der acidophilen Zellen ausgestossenen Granula.

Da nun die sämmlichen Kugeln, mögen sie einzeln oder complexweise gelagert sein, hinsichtlich ihrer Grössenverhältnisse vom kleinsten hyalinen Tröpfchen bis zum grössten Körper eine ununterbrochene Kette von Uebergangsformen aufweisen, da andererseits auch die anscheinend einheitlichen Gebilde sich unter Zuhülfenahme stärster Vergrösserungen zum Theil gleichfalls in Kugelgruppen verschiedener Grösse und Anzahl auflösen lassen, so sind wir berechtigt, sie insgesammt als Entwickelungsstufen jener kleinen Körnchen aufzufassen, welche die Granulirung der acidophilen Gewebszellen ausmachen.

Die übrigen Eigenthümlichkeiten, die wir an den Körpern geschildert haben, das Auftreten von Vacuolen und rissigen Zersplitterungen sind Veränderungen, die wir als Folgen ihrer durch Wasserentziehung offenbar mit der Zeit eintretenden Sprödigkeit zu deuten haben.

Eine besondere Besprechung bedürfen nur noch diejenigen homogenen Kugeln, welche sich im Gegensatz zu den bisher besprochenen, vor Allem durch ihr abweichendes tinctorielles Verhalten auszeichnen, indem sie sich bei der Gieson'schen Methode entweder völlig oder bis auf ihre Randzonen nicht in der üblichen rothen, sondern in strohgelber Farbe coloriren.

Da mir diese Kugelarten Anfangs als nicht zu den bisher besprochenen Körpern zugehörige Formationen imponirten, so bin ich ihrer Entstehung noch besonders nachgegangen, habe aber auch für sie die Bildung im Innern zelliger Elemente nachweisen und ihre Gruppirungen von den kleinsten bis zu grösseren Kugelcomplexen mit allen erwähnten Einzelheiten genau in derselben Weise verfolgen können, wie bei den zuerst erwähnten Gebilden (Fig. 49ff.) [1]).

[1]) Bei dieser Gelegenheit bemerke ich, dass in den nach obiger Methode conservirten und gefärbten Präparaten auch die rothen Blutkörperchen gelegentlich rothe Umrandungen erkennen lassen, so dass man sich vor Verwechslungen derselben mit den roth contourirten Kugeln hüten muss; maassgebend für die Beurtheilung eines fraglichen Gebildes sind die im Gegensatz zu letzteren an den Blutkörperchen stets mehr oder

Wenn es nun trotz dieser genetischen Uebereinstimmung beider nicht ausgeschlossen ist, dass wir es hier mit einer gleichartigen Entwickelung zweier, chemisch doch differenter Zellprodukte zu thun haben, so halte ich diese Annahme doch aus dem Grunde für sehr unwahrscheinlich, als sich überall mit grosser Leichtigkeit feststellen lässt, wie die rein gelb colorirten Kugeln unter allmählich zunehmender peripherischer Rothfärbung in die nur noch im Centrum leicht gelblich abgetönten, im Uebrigen aber dunkelroth erscheinenden Körper übergehen.

Wenn wir somit auch die Zusammengehörigkeit der beiden Kugelarten als feststehend erachten können, so müssen wir uns doch über die Ursache ihrer Farbendifferenzen klar werden und in dieser Beziehung glaube ich, ohne die von der oft ungleichmässigen Zusammensetzung des Gieson'schen Farbengemisches abhängigen Zufälligkeiten zu unterschätzen, ein gewisses Abhängigkeitsverhältniss der Tinctionsintensität von dem Feuchtigkeitsgehalt der Kugeln in der Art annehmen zu dürfen, dass sich die stark wasserhaltigen Exemplare im Gegensatz zu den minder durchfeuchteten, vorzugsweise mit der Pikrinsäure imbibiren oder bei ungleichmässiger Austrocknung auf beide der im Gieson'schen Farbengemisch enthaltenen sauren Farbstoffe gleichzeitig reagiren.

Es würden also diese Verhältnisse einmal die scheinbaren Unterschiede zwischen den beiden Kugelformationen ausgleichen, andererseits auch für die Schwankungen in der Färbbarkeit der zuerst besprochenen Kugeln eine ungezwungene Erklärung abgeben, ohne dass wir jedesmal tiefgreifende chemische Veränderungen derselben als Ursache dieser Farbenreactionen anzunehmen brauchten.

Ganz ähnliche Bilder mit wechselndem Farbencolorit bekommen wir auch an den fuchsinophilen Epithelien zu sehen, deren Granula nicht nur bei verschiedenen, sondern auch innerhalb ein und derselben Zelle oft ganz erhebliche Farbenabstufungen erkennen lassen; stellen wir die Körnchen mit unseren stärksten Oelimmersionen ein, so gewahren wir überdies, wie dieselben

weniger ausgesprochenen und auf die Einwirkung der Härtungsmittel zu beziehenden unregelmässigen Schrumpfungsphänomene.

manchmal nicht völlig solide, sondern unter dem bekannten Bilde der Altmann'schen Ringgranula[1]) erscheinen, wobei die roth umsäumten Centren hier für gewöhnlich aus einer ungefärbten, glasigen und nur seltener gelblich colorirten Masse bestehen.

Zu einer excessiveren Vergrösserung bringen es die Körnchen der fuchsinophilen Epithelien erwähntermaassen in der Regel nicht, so dass im Protoplasma dieser Zellen weit seltener grössere Kugeln angetroffen werden.

Fragen wir nach der Ursache dieser Erscheinung, welcher obigen Erörterungen zufolge eine direct mangelhafte Verschmelzung der Zellgranula nicht gut zu Grunde liegen kann, so dürfte dieselbe in Anbetracht des häufigen Befundes freier Körnchenmassen in den Drüsenlumina (Fig. 2) mit einer offenbar frühzeitig erfolgenden Ausstossung der Granula aus den Epithelzellen und ihrer weiteren Eliminirung an die freie Oberfläche des Magen- und Darmkanals in Zusammenhang stehen.

Im Anschluss hieran möchte ich kurz eine Beobachtung einschalten, die ich schon vor längerer Zeit gelegentlich der Untersuchung eines von einem Collegen aus den Fäces eines Phthisikers angefertigten und in üblicher Weise auf Tuberkelbacillen gefärbten Abstreifpräparates machte. Dasselbe wurde mir vorgelegt, weil es eine grosse Menge roth gefärbter hyaliner Kügelchen in den allerverschiedensten Grössen enthielt, doch habe ich mir damals gar nicht denken können, welcher Art diese Gebilde wohl sein könnten.

Da mir das Präparat nicht mehr zur Verfügung stand, so habe ich neuerdings wiederholt diarrhoische Entleerungen von Phthisikern und anderweitigen, an Darmkatarrhen erkrankten Leuten untersucht und mich davon überzeugt, dass diese Körnchen und Kügelchen, die sich auch mittelst der Gieson'schen Methode in sehr prägnanter Weise färben, einen ausserordentlich häufigen Befund in den menschlichen Excrementen darstellen, ohne dass ihnen bei ihrem Vorkommen auch in normalen Fäces irgend eine speciell diagnostische Bedeutung zuzumessen wäre.

Kehren wir nach dieser Abschweifung wieder zu unserem Hauptthema zurück, so können wir also sagen, dass überall dort, wo sich nur in der Schleimhaut des Magen- und Darmkanals

[1]) Altmann, Die Elementarorganismen u. s. w. Leipzig 1890.

die besagten Körnchenzellen finden, selbst innerhalb ihres Gefässsystems, hier aber entsprechend ihrer ausserordentlichen Spärlichkeit gewissermaassen nur als Rarität, auch die weitere Entwickelung der Granula zu hyalinen Kugeln beobachtet werden kann.

Da dieses aber nicht überall eintrifft, da die Körper vielmehr selbst bei dem Vorhandensein eines reichlichen acidophilen Zellenmaterials, also unter den denkbar günstigsten Bedingungen völlig fehlen können und nur bei bestimmten pathologischen Zuständen in regelmässiger Weise auftreten, so sind wir zur Annahme gezwungen, dass in der Entwickelungsgeschichte derselben noch besondere Momente eine wichtige Rolle spielen.

Als bestes Beispiel für diese Verhältnisse haben wir unter anderem die polypösen Wucherungen der Magen- und Darmschleimhaut kennen gelernt; aus welchem Grunde die Körper bei der Mehrzahl der übrigen Affectionen in selten so auffälliger Vermehrung vorkommen und es weit seltener zur völligen Reife, meist nur bis zur Stufe der mittelgrossen unverschmolzenen Kugelcomplexe bringen, das ist ausserordentlich schwer zu sagen und es muss der Zukunft überlassen bleiben, zu eruiren, welcher Art der Einfluss ist, der bei den Polypen in anregender Weise, bei den meisten der anderen pathologischen Zustände dieser Organe hemmend auf die Entstehung und weitere Entwickelung der hyalinen Körper aus ihrer Matrix einwirkt.

Nachdem ich hiermit alles dasjenige erörtert habe, was sich in morphologischer und genetischer Beziehung an diesen Gebilden in den der Gieson'schen Färbung unterzogenen Präparaten sehen und verfolgen lässt, bedürfen noch diejenigen Färbungen einen kurzen Augenblick der Besprechung, mittelst deren sich die Körper gleichfalls in sehr exacter Weise zur Darstellung bringen lassen.

Hierher gehört in erster Linie die Methode der Weigert'schen Fibrinfärbung, welche den Gebilden im Allgemeinen ein blaues Colorit verleiht; wie bei der Anwendung des Säurefuchsins, so zeigen auch hier die Farbentöne keine durchgreifende Uebereinstimmung, sondern unterstehen so mannichfaltigen Variationen, dass bald die grösseren, bald die kleineren Kugelemente heller oder dunkler nüancirt erscheinen.

Desgleichen finden die an den Körpern gelegentlich auftretenden und von mir Eingangs schon erwähnten Randabblassungen in den Weigert'schen Präparaten ihren Ausdruck in einer rascheren Entfärbbarkeit dieser Zonen, so dass sich dieselben in völlig abgeblasster Weise oder bei einer gleichzeitigen Vorfärbung mit Alauncarmin in rother Farbe gegenüber den centralen Abschnitten der Körper abheben.

Im Gegensatz zu diesen peripherischen Contrastfärbungen der hyalinen Kugelsubstanzen, sind die scharf abgesetzen, zarten Contourlinien, welche mit ihrem Kerneinschluss gelegentlich die Körper umziehen, als die membranartig verdichteten Protoplasmareste der Bildungszellen anzusehen. Dieselbe vorwiegend centrale Färbung der hyalinen Kugeln ergiebt die Behandlung der Schnitte mit polychromer Methylenblaulösung.

Recht brauchbare Resultate lassen sich auch mit der Biondi-Heidenhain'schen Farbe erzielen, unter deren Einwirkung die Kugeln in wechselnder Weise eine verschieden intensive Braunfärbung annehmen.

Bei Anwendung von Hämatoxylin-Eosin-Solutionen, sowie der von Kühne und Russel angegebenen Carbolfuchsin-Lösungen reagiren die Gebilde durch lebhafte Annahme rother Farbentöne, während das Delafield'sche Hämatoxylin lediglich auf die Kerne der hyalinen Körper einwirkt.

Wenn nun auch unter diesen Färbungen die van Gieson'sche als gewissermaassen specifisches Reagens auf hyaline Substanzen am ehesten geeignet erscheint, uns über die chemische Natur der Körper Aufschluss zu ertheilen, so erheben sich doch in Anbetracht, dass sich dieselben auch mit basischen Farbstoffen tingiren lassen, Bedenken, inwieweit wir berechtigt sind, diese Gebilde als reines Hyalin zu bezeichnen.

In dieser Beziehung befinden wir uns aber in einer recht misslichen Lage, da wir die Eigenschaften des, was wir für gewöhnlich als Hyalin bezeichnen, selbst nicht genau präcisiren können und diesen Begriff auch heut zu Tage noch vielfach bloss als Collectivnamen für verschiedene, chemisch wohl nahestehende, aber doch differente Substanzen anzuwenden pflegen.

Unter diesen Umständen erachte ich es bei dem gegenwärtigen Stand unseres Wissens für zwecklos, auf die rein

chemische Seite der Frage des näheren einzugehen, da uns ein weiteres Verfolgen dieses Punktes auf Grund blosser Vermuthungen nur auf den misslichen Weg der Speculation bringen würde.

Fragen wir uns endlich nach der Stellung, welche diese Körper in der pathologischen Histologie einnehmen, so kann ich mich der von Lubarsch zuerst ausgesprochenen Deutung derselben als „Russel'sche Fuchsinkörper" nur vollauf anschliessen.

Wenn Hansemann in Anbetracht der zelligen Natur der hyalinen Kugeln einen cardinalen Unterschied derselben gegenüber den Fuchsinkörpern gefunden zu haben glaubt, so erscheint mir dieses um so unverständlicher, als Klien[1]) und Altmann[2]) bereits auf die zellige Abkunft auch dieser Gebilde aufmerksam gemacht haben.

Emancipiren wir uns von der Auffassung, dass die hyalinen Körper etwas Besonderes darstellen und vergleichen wir dieselben z. B. mit den von Touton[3]) bei Hautsarcomatose und Carcinomen beobachteten und schon von ihm als Russel'sche Körper gedeuteten Elementen, so wird sich einem jeden die evidente Zusammengehörigkeit der beiden Formationen auf den ersten Blick hin ergeben.

Desgleichen unterscheiden sich unsere Gebilde in keiner Weise von den Goldmann'schen Kugelzellen[4]) sowie den von meinem verehrten Lehrer, Prof. Hauser[5]), in diphtherischen Membranen als Centren der Fibrinsterne beschriebenen und von ihm späterhin noch verschiedentlich in pneumonischen Lungen aufgefundenen rundlichen Körpern.

Die Anführung dieser wenigen Beispiele möge hier genügen, da die Russel'schen Körperchen bekanntermaassen schon in den

[1]) Klien, Ueber die Beziehungen der Russel'schen Fuchsinkörperchen zu den Altmann'schen Zellgranulis. Ziegler's Beiträge. Bd. XI. S. 125.

[2]) Altmann, a. a. O.

[3]) Touton, Ueber Russel'sche Fuchsinkörperchen und Goldmann'sche Kugelzellen. Dieses Archiv. Bd. 132. Hft. 3. S. 427 und Münch. med. Wochenschr. 40. Jahrg. No. 2.

[4]) Goldmann, Beitrag zur Lehre von dem „malignen Lymphom". Centralbl. für allgem. Pathol. Bd. III. S. 665. 1892.

[5]) Hauser, Ein Beitrag zur pathologischen Fibringerinnung. Deutsches Archiv für klin. Med. Bd. 50. S. 363.

verschiedenartigsten Geweben aufgefunden und nur in der Schleimhaut des Magen- und Darmkanals bisher weniger berücksichtigt worden sind.

Die Befunde von hyalinen Kugeln in diesen Organen stellen somit lediglich eine Erweiterung bekannter Fundstätten der Fuchsinkörperchen dar, ohne dass den Gebilden als solchen irgend welche specifische Bedeutung zuzumessen wäre.

Erklärung der Abbildungen.

Tafel VIII.

Fig. 1. Stelle aus dem interglandulären Gewebe eines Magenpolypen.
Fig. 2. Fuchsinophile Epithelien aus dem Dünndarm.
Fig. 3. Dito mit starker blasiger Auftreibung des Zellleibes.
Fig. 4. Dito mit Verklumpung der Zellgranula.
Fig. 5. Dito mit gleichmässig hyaliner Einschlussmasse.
Fig. 6. Dito mit Ringgranulis.
Fig. 7. Hyaline Kugeln in einem Gefäss der Magenschleimhaut.
Fig. 8—22. Entwickelungsstufen der Zellgranula zu hyalinen Kugeln.
Fig. 23. Gelockerter Kugelverband.
Fig. 24, 25, 28, 29, 32, 48. Verschiedene Formen hyaliner Körper.
Fig. 26, 27, 30, 33, 43. Zerreissungen und Auslaufen der Kernfäden in den hyalinen Massen.
Fig. 34—38, 40. Zersplitterungen der hyalinen Körper.
Fig. 31, 39, 41—43. Das Verhalten der Körper bei schwacher und Immersionsvergrösserung.
Fig. 44—47. Vacuolenbildungen.
Fig. 49—55. Tinctorielle Variationen.

XVII.

Beiträge zur Kenntniss des Nervensystems und der Netzhaut bei Anencephalie und Amyelie.

(Aus den pathologisch-anatomischen und anatomischen Instituten der Universität Lund.)

Von Karl Petrén, Docenten an der Universität Lund, und Gustaf Petrén, Assistenten am anatomischen Institut Lund.

(Hierzu Taf. IX.)

Sorgfältige Untersuchungen von anencephalischen Missgeburten sind schon in ziemlich reichlicher Anzahl ausgeführt worden. Früher widmete man aber seine Aufmerksamkeit nur ihrer äusseren Morphologie und besonders dem Zustande des Schädels und suchte durch das Studium desselben die Entwickelungsweise dieser Missbildung zu erklären (Geoffroy Saint-Hilaire, Förster, Ahlfeld, Hannover, Perls).

Schon ziemlich früh hat jedoch Flechsig in seiner Arbeit über die Leitungsbahnen das Fehlen der Pyramidenbahnen im Rückenmarke bei dieser Missbildung erwähnt. Genauere mikroskopische Untersuchungen des centralen Nervensystems, bezw. seiner Rudimente in diesen Fällen sind aber erst in diesem Decennium mitgetheilt worden (Leonowa, Arnold, Schürhoff, Darvas, Bulloch).

Durch solche Untersuchungen könnte man in erster Linie hoffen, Licht über die noch immer offene Frage von den Ursachen der betreffenden Missbildung zu verbreiten. Von noch grösserem Interesse wäre es, wenn es gelingen sollte, durch Feststellung der Ausbreitung der Zerstörung, bezw. der Hemmung in den verschiedenen Theilen des Nervensystems, Schlussfolgerungen bezüglich der Verbindungen zwischen ihnen und dem Verlauf der Leitungsbahnen zu ziehen. Dass solche Untersuchungen wichtige Ergebnisse auf diesem Gebiete und zwar eine Bestätigung von auf anderen Wegen gewonnenen Kennt-

ıissen geben könnten, scheint a priori wahrscheinlich, wenn wir ›edenken, dass die Fälle dieser Missbildung als ganz kolossal ımfassende, von der Natur selbst ausgeführte, Gudden'sche Experimente mit Fug bezeichnet werden können, und wenn wir ıns erinnern, von welcher Bedeutung für unsere Kenntnisse vom Bau des centralen Nervensystems derartige Experimente gewesen sind.

Da bis jetzt nur eine mässige Anzahl von Fällen der Anencephalie näher untersucht und die hier angegebenen Ziele der betreffenden Untersuchungen gar nicht vollständiger erreicht worden sind, so dass weitere Beobachtungen immer noch Interesse darbieten können, wollen wir folgende vier Fälle dieser Missbildung mittheilen, bei denen wir die Gelegenheit, das centrale Nervensystem zu untersuchen, gefunden haben. Diese Fälle scheinen uns auch aus dem Grunde auf ein besonderes Interesse Anspruch machen zu können, weil die Hemmung oder Zerstörung des centralen Nervensystems hier einen weit grösseren Umfang erreicht hatte, als im Allgemeinen in den früher mitgetheilten Fällen. Namentlich war in unseren Fällen auch die Entwickelung des Rückenmarks beträchtlich gestört.

Nachdem wir die Beschreibung und Epikrise dieser Fälle mitgetheilt haben, wollen wir die verschiedenen Theorien über die Ursachen dieser Missbildung in Kürze durchgehen und versuchen, ob wir einige allgemeinere Schlussfolgerungen machen können.

Insbesondere mögen die Ergebnisse der Untersuchung eines Falles von einer mit totaler Amyelie complicirten Anencephalie mitgetheilt werden. Früher sind nur zwei mikroskopisch vollständiger untersuchte Fälle dieser Art publicirt worden (Leonowa, Gade).

In unserem Falle von Amyelie haben wir auch eine Untersuchung der Netzhaut vorgenommen und wollen zuletzt bezüglich dieses Organes, das ja als eine Abtheilung des centralen Nervensystems betrachtet werden muss, eine kritische Darlegung der von uns und von früheren Forschern gewonnenen Ergebnisse liefern.

Fall I. Weiblicher Fötus. Körperlänge 32 cm. Foramen magnum occipitis ist ganz offen. Die Bogen der obersten Halswirbel fehlen; die Wirbelsäule sonst normal entwickelt. Basis cranii von einer weichen, rothen, unregelmässig geformten, dicken Masse bedeckt. Das Rückenmark geht nach

oben in die rothe Masse an der Basis cranii über. Fötus sonst gut entwickelt (Härtung in Formalin).

Der untere Theil des Rückenmarks ist in der Hauptsache ziemlich gut entwickelt. Verfolgen wir die Schnitte des Organs nach oben zu, so finden wir Blutungen in der Lendenanschwellung. Wollen wir zuerst Schnitte an der unteren Grenze dieser Blutungen näher betrachten!

Die Grösse des Rückenmarks ist hier deutlich vermindert. Seine Form ist der Hauptsache normal, doch ist der Rand mehr oder weniger unregelmässig eingebuchtet. Die Wurzeln, und zwar sowohl die vorderen, als die hinteren, scheinen gut entwickelt zu sein. Axencylinder von normalem Aussehen treten hier an Carminpräparaten in reichlicher Zahl hervor, und die Markscheiden sind an nach Pal gefärbten Präparaten, wenn nicht besonders gut, doch deutlich gefärbt. Die Gefässe der Pia in hohem Maasse dilatirt. Ihre starke Erweiterung macht es schwer, zu entscheiden, ob Blut aus den Gefässen ausgetreten ist, doch lässt es sich an einigen Stellen sicher feststellen, dass wenigstens eine geringe Menge von Blut sich frei im Subarachnoidalraume befindet. In den vorderen Wurzeln giebt es einige kleinere, nicht scharf begrenzte Anhäufungen von Rundzellen, in deren Centrum keine sonstigen Gewebselemente zu sehen sind.

Die Hinterstränge von normaler Grösse. Gut gefärbte Axencylinder (an Carminpräparaten) oder Markscheiden (an nach Pal gefärbten Schnitten) lassen sich nicht entdecken. Das Gewebe bietet ein ziemlich lockeres Aussehen dar.

Die ganze graue Substanz ist sehr gut entwickelt. Sie erstreckt sich ringsum fast bis zur Peripherie des Rückenmarks; folglich fehlen die Seitenstränge fast völlig. Auch die Vorderstränge sind sehr reducirt. Die Ganglienzellen der Vorderhörner sind in ganz normaler Weise entwickelt. Die Härtung (in Formalin) gestattete Färbung nach Nissl; an diesen Präparaten treten die grossen, dicht liegenden Ganglienzellen mit ihrer Zeichnung von Nissl'schen Körperchen in schöner Weise hervor; irgend welche Abweichung von normalen Verhältnissen lässt sich nicht erkennen.

Die Gefässe des Rückenmarks sind vielleicht im Allgemeinen ein wenig erweitert. In den Hintersträngen sind sie dagegen deutlich dilatirt; besonders trifft man unmittelbar innerhalb der Pia an einigen Schnitten Gefässe, die von Blut stark ausgedehnt sind. An einigen von diesen beobachtet man, wie das Blut aus dem Gefässe ausgetreten ist. Am peripherischen Rande der Hinterstränge giebt es an den meisten Schnitten etwa ein paar Blutungen, an denen jedoch im Allgemeinen kein Zusammenhang mit einem Gefässe nachgewiesen werden kann; sie sind alle ganz klein.

Der Medullarkanal gar nicht erweitert, von Epithel ausgekleidet.

Gehen wir ein wenig weiter nach oben, — aber fortwährend in der Lendenanschwellung, — so finden wir, von den Blutungen im Rückenmark abgesehen, völlig ähnliche Verhältnisse. In den hinteren peripherischen Theilen der Hinterstränge giebt es nehmlich hier zwei ziemlich grosse Blutungen, die constant an allen Schnitten aus diesem Stücke vorhanden sind.

Auch sind die Gefässe der Hinterstränge ziemlich stark erweitert. Sonst findet man gar keine Blutungen im Rückenmark.

Bei Untersuchung von Schnitten aus dem Brustmark findet man die Hinterstränge in ihrer ganzen Erstreckung von einer Blutung eingenommen (Fig. 1). Man kann hier keine Spur eines Gewebes nachweisen; die einzige Bildung, die sich in der Blutmasse entdecken lässt, sind einige quergetroffene, mehr oder weniger erweiterte Gefässe, die im Allgemeinen ziemlich gut erhalten sind. Aus der Form des von der Blutung eingenommenen Raumes lässt es sich jedoch sicher feststellen, dass sie eben die Hinterstränge umfasst und dass diese eine ziemliche Grösse besitzen, besonders beim Vergleiche mit den sonstigen, sehr reducirten Theilen des Rückenmarks.

In der untersten Partie des Brustmarks giebt es in den übrigen Theilen des Querschnittes nur vereinzelte und kleine Blutungen, während die Hinterstränge an denselben Schnitten ganz von Blutmasse eingenommen sind. Je weiter nach oben man im Brustmark kommt, um so grösser und zahlreicher sind die Blutungen. Sie bevorzugen auch hier die peripherischsten Theile des Rückenmarks (Fig. 1 b). Die Gefässe sind stark erweitert. — Canalis centralis von normaler Grösse (Fig. 1 c).

Die Ganglienzellen der Vorderhörner, besonders diejenigen der vorderen medialen Gruppe, ziemlich gut entwickelt (Fig. 1 vh); wenigstens einige von ihnen sind an Nissl'schen Präparaten ganz normal gefärbt. An einigen Schnitten beobachtet man am Rande einer grossen Blutung, die an der vorderen lateralen Seite des Vorderhornes sich vorfindet, Ganglienzellen, die im Gebiete der Blutung gelegen sind, im Blute wahrhaft schwimmend, und die doch (an Nissl'schen Präparaten) eine ganz normale, schöne Zeichnung besitzen. Andererorts giebt es am Rande der erwähnten, wie anderer Blutungen Ganglienzellen, die stark verändert, sogar zu einer homogen gefärbten Masse zusammengesintert sind.

Am Orte der Clarke'schen Säulen sind nirgends Ganglienzellen zu finden.

An Schnitten aus verschiedenen Stücken des Brustmarks tritt dagegen die Gruppe der Ganglienzellen des Seitenhorns deutlich hervor. Die ganze Bildung scheint etwas weiter nach hinten, als normal, und mehr lateralwärts gelegen zu sein, eine Lageveränderung, die sich durch das Nichtvorhandensein der Seitenstränge gut erklären lässt. Das Verhalten dieser Zellen, die hier dicht gedrängt liegen, nur eine mittlere Grösse besitzen und an denen nur wenige Ausläufer zu finden sind, ist ganz das für die Ganglienzellen des Seitenhornes charakteristische. Ihre Zahl scheint etwa normal zu sein.

Die Gefässe in der Fissura anter. sind stark erweitert (Fig. 1 f); sonst sind die Pia-Gefässe, wenigstens im oberen Theile des Brustmarks, nur mässig dilatirt. Hier sind die weichen Häute ringsum aus einem ziemlich weit verbreiteten, dichten, fibrösen Gewebe gebildet. Gut färbbare Nervenfasern in den Wurzeln giebt es hier nur in spärlicher Zahl. Sonst scheinen die Wurzeln gut entwickelt zu sein (Fig. 1 w).

Bei Untersuchung von Schnitten aus dem oberen Theile des Rückenmarks (die Lage der jetzt zu schildernden Stücke lässt erkennen, dass es sich um das Halsmark handelt; aus den mikroskopischen Bildern geht dies aber nicht sicher hervor) sieht man das Organ von Seite zu Seite stark abgeplattet; an den Hinterströngen ist das Rückenmark sogar in einen kleinen Gipfel ausgezogen. Die ganzen Hinterstränge sind hier, gleichwie weiter unten, völlig zerstört und von einer Blutmasse eingenommen. Ihre Grösse scheint jedoch nicht vermindert zu sein, während das übrige Rückenmark sehr reducirt ist. Demnach ist der Canalis centralis ziemlich weit nach vorn gelegen; er ist grösser, als weiter nach unten, aber nicht grösser, als unter normalen Verhältnissen. Er ist mit Blut gefüllt.

Die Blutungen in der ganzen Substanz und in den rudimentären Resten der Vorder-Seitenstränge nehmen hier nach oben immer mehr an Umfang zu, zu gleicher Zeit wird auch der Gehalt des Gewebes an Gefässen in hohem Maasse vermehrt. Folglich wird auch, je weiter nach oben man kommt, die Zerstörung des Rückenmarksgewebes immer vollständiger. In den unteren von den eben geschilderten Stücken sind noch Ganglienzellen in nicht spärlicher Zahl vorhanden; man findet aber hier keine, die gut gefärbt sind und eine normale Zeichnung der Nissl'schen Körperchen zeigen. Weiter nach oben wird natürlich die Zahl der Ganglienzellen spärlicher. Die Gefässe des Rückenmarks dilatirt.

Die weichen Häute sind auch hier aus einem dichten fibrösen Gewebe gebildet, das noch mehr an Dicke zugenommen hat. Die Wurzeln liegen in diesem eingebettet. Sie sind gut entwickelt; ihre Gefässe sind ziemlich dilatirt.

Beträchtlichere Abweichungen von den bis jetzt geschilderten Verhältnissen finden wir erst an Schnitten, die vom Inhalte des obersten Theiles des Wirbelkanals oder vielmehr der Wirbelrinne, die hier nach hinten offen ist, herstammen. Hier ist der Centralkanal nach hinten geöffnet: sein Epithel ist am medialen Theile der hinteren Oberfläche vorhanden. Das Rückenmark hat die Form eines transversal verlaufenden Bandes angenommen. In seinem medialen Theil lassen sich die Vorderhörner erkennen. Die hier vorhandenen Ganglienzellen zeigen ziemlich gut erhaltene Kerne; die Zellkörper aber befinden sich in einem weit vorgeschrittenen Zustande körnigen Zerfalls. Die lateralen Theile des „Bandes" kann man — beim Vergleich mit dem Aussehen, das die verschiedenen Partien des Rückenmarks weiter nach unten darbieten — als die, wenn auch stark veränderten, Hinterhörner erkennen. Ventral von diesem, das Rückenmark repräsentirenden Bande liegen die weichen Häute. Ihre Masse besteht zum weitaus grössten Theil aus stark erweiterten Gefässen und grossen Blutungen. Hier sind aber doch noch Wurzeln aufzufinden, und zwar die vorderen medial, die hinteren lateral gelegen.

Die Auffassung des jetzt geschilderten Theils des centralen Nervensystems als verlängertes Mark glauben wir deshalb abweisen zu können,

weil er keine Spur von den am Uebergange zum verlängerten Mark am Querschnitte stattfindenden Veränderungen zeigt.

An Schnitten, die von der rothen Masse an der Basis cranii entnommen sind, findet man, dass sie fast ausschliesslich theils aus Blutungen, theils aus einem sehr gefässreichen Gewebe bestehen. Hie oder da giebt es, freilich in spärlicher Zahl, mehr oder weniger veränderte Ganglienzellen. Sonstige Verhältnisse, die für eine Zugehörigkeit des betreffenden Gewebes zum centralen Nervensystem sprechen könnten, lassen sich dagegen nirgends an den Schnitten entdecken. Es ist demnach ganz unmöglich gewesen, irgend welche von den verschiedenen Theilen des verlängerten Marks zu erkennen.

An Schnitten, die von einem noch etwas weiter nach vorn gelegenen Stück genommen sind, waren keine Ganglienzellen mehr zu finden. Leidlich gut entwickelte Wurzeln sind jedoch noch immer vorhanden.

In Schnitten aus einem Stück vom Rückenmark dieses Falles wurde ein Spinalganglion angetroffen. Seine Ganglienzellen sind gut entwickelt und sein Gewebe bietet in ganz normaler Weise das für dieses Organ charakteristische Aussehen dar.

Aus dieser Beschreibung geht hervor, dass die graue Substanz im unteren Theile des Rückenmarks in diesem Falle in der Hauptsache normal angelegt und entwickelt war. Haben wir doch gefunden, dass die Ganglienzellen der Vorderhörner, nach der Nissl'schen Färbungsmethode untersucht, in jeder Hinsicht normal ausgebildet und in etwa gewöhnlicher Menge vorhanden waren. Ebenso besass die graue Substanz hier wenigstens einigermaassen ihren normalen Umfang. Verfolgen wir Schnitte aus dem Rückenmark nach oben, so constatiren wir das Auftreten von Blutungen, die nach oben zu fortwährend an Ausdehnung zunehmen. Etwa im oberen Theile des Brustmarks beobachteten wir auch, wie ein Theil der Ganglienzellen in ihrer Entwickelung mehr oder weniger gestört ist. Da wir aber hier nach der Nissl'schen Methode gefärbte, ganz normale Ganglienzellen in den Vorderhörnern, in den Blutungen selbst gelegen, vorfinden, und da eine Entwickelung von solchen Zellen, die mitten in einer Blutmasse liegen, ganz unmöglich wäre, so ist es sicher festgestellt, dass die Ganglienzellen in normaler Weise angelegt worden, die Blutungen erst später eingetreten sind und schon normal entwickelte Ganglienzellen angetroffen haben. Wie weit nach oben die graue Substanz der Vorderhörner ursprünglich normal entwickelt

gewesen ist, lässt sich nicht sicher entscheiden; es scheint uns jedoch ziemlich wahrscheinlich, dass dies im ganzen oder fast ganzen Rückenmark der Fall gewesen ist. Diese Annahme harmonirt nehmlich gut mit der Thatsache, dass die vorderen Wurzeln überall leidlich gut entwickelt waren.

Wir finden also, dass die motorischen Neurone erster Ordnung in diesem Falle im grössten Theile des Rückenmarks oder im ganzen Rückenmark in normaler Weise angelegt gewesen sind, dass sie aber später durch Blutungen in ihrer Entwickelung zu einem Theil gestört worden sind.

An einer Stelle ist an den Schnitten ein Spinalganglion angetroffen worden; dies war ganz normal entwickelt. Da die hinteren Wurzeln durch das ganze Rückenmark gut ausgebildet sind, kann man mit — unseres Erachtens — genügender Sicherheit annehmen, dass sämmtliche Spinalganglien gut entwickelt gewesen sind. Diese Annahme wird auch bestätigt durch das in den später zu besprechenden Fällen festgestellte Vorhandensein einer normalen Entwickelung mehrerer Spinalganglien. In Bezug auf den Zustand der Hinterstränge, die bekanntlich von den Fortsetzungen der Nervenfasern der hinteren Wurzeln gebildet werden, fällt es sogleich auf, dass sie im ganzen Rückenmark einen etwa normalen Umfang, jedenfalls einen relativ weit grösseren, als denjenigen der sonstigen weissen Substanz erreicht haben. Im grössten Theil des Rückenmarks sind diese Stränge der Sitz einer so intensiven Blutung, dass ihr Gewebe ganz vernichtet ist. In den Strängen im unteren Theil des Rückenmarks, wo keine oder nur ganz vereinzelte und kleine Blutungen vorhanden sind, haben wir das Vorkommen von in normaler Weise färbbaren Nervenfasern nicht mit voller Sicherheit feststellen können, ein Umstand, der uns wahrhaftig sehr befremdet hat. Auch bietet das Gewebe hier ein viel mehr lockeres Aussehen dar, als sonst in den Hintersträngen. Ob Nervenfasern hier vorhanden gewesen sind, müssen wir unentschieden lassen; es scheint aber sehr wahrscheinlich zu sein: es wäre nehmlich sonst schwer verständlich, wie die Hinterstränge eine etwa normale Grösse erreicht haben, während die weisse Substanz sonst fast ganz fehlt.

Auch können wir nicht erklären, warum die Nervenfasern der hinteren Wurzeln nicht in die Hinterstränge in normaler Weise fortgewachsen waren. — Andererseits müssen wir die Frage unbeantwortet lassen, warum die Nervenfasern in diesem sonst gut gehärteten Material sich nicht in gewöhnlicher Weise gefärbt haben.

Wie weit die Nervenfasern der hinteren Wurzeln einmal centripetalwärts gewachsen waren, können wir also nicht mit Sicherheit entscheiden. Jedenfalls sind wir berechtigt anzunehmen, dass die sensorischen Neurone erster Ordnung in der Hauptsache normal angelegt waren.

Gehen wir jetzt zur Frage nach dem Verhalten der Neurone zweiter Ordnung über! Die Pyramidenbahnen fehlen vollständig. Dies Verhältniss ist eine unausbleibliche Folge des Fehlens der Gehirnrinde. Die motorischen Neurone zweiter Ordnung sind also niemals zur Ausbildung gekommen.

Obgleich das Rückenmark in diesem Falle einer ziemlich vollständigen mikroskopischen Untersuchung unterworfen wurde, haben wir nirgends Ganglienzellen am Platze der Clarke'schen Säulen finden können. Bekanntlich gehören die Zellen dieser Säulen zu den sensorischen Neuronen zweiter Ordnung, und ihre Axencylinder bilden die Kleinhirn-Seitenstrangbahnen. In unserem Fall fehlen die Seitenstränge fast völlig, also auch die genannten Bahnen, was mit dem Nichtvorhandensein der Ganglienzellen der Clarke'schen Säulen in voller Uebereinstimmung steht.

Wir kennen noch eine, gewiss dem sensorischen Neuron zweiter Ordnung zugehörige Bahn im Rückenmark, nehmlich die sogenannte Gower'sche oder den Tractus cerebello-spinalis ventralis. Nach der sehr wahrscheinlichen Annahme von Edinger, die freilich noch nicht durch pathologisch-anatomische Untersuchungen beim Menschen genügend bestätigt ist, giebt es im Vorder-Seitenstrange noch eine Bahn des sensorischen Neurons zweiter Ordnung, welche die indirecte und gekreuzte Fortsetzung von Nervenfasern aus den hinteren Wurzeln bildet, vermuthlich hauptsächlich im Vorderseitenstrangreste verläuft und im verlängerten Mark sich der Schleife anschliesst. Auch diese beiden Bahnen müssen hier gefehlt haben oder sie sind wenigstens sehr mangelhaft entwickelt gewesen, weil die Seitenstränge fast völlig fehlen.

Die Ganglienzellen dieser Bahnen liegen aller Wahrscheinlichkeit nach sowohl in den Vorder-, als in den Hinterhörnern zerstreut, vermuthlich nicht in so bestimmten Gruppen gesammelt, dass man erwarten darf, ihr Fehlen an den Schnitten sicher feststellen zu können. Die Analogie mit den Ganglienzellen der Clarke'schen Säule und den von ihnen entstammenden Bahnen lässt uns aber aller Wahrscheinlichkeit nach annehmen, dass auch die Ganglienzellen der Gower'schen Bahnen und der von Edinger angenommenen, gekreuzten, zur Schleife verlaufenden Bahn des sensorischen Neurons zweiter Ordnung in diesem Falle nicht zur Entwickelung gekommen sind.

Wir werden folglich zu dem Schlusse geführt, dass die sensorischen Neurone zweiter Ordnung nicht entwickelt gewesen sind, dass also überhaupt die Neurone erster Ordnung in normaler Weise angelegt worden sind, diejenigen zweiter Ordnung aber mit grösster Wahrscheinlichkeit ganz fehlen.

Die Feststellung dieser Thatsache scheint uns von nicht geringem Interesse zu sein. Nachher wollen wir untersuchen, inwieweit dasselbe Verhalten sich in den später zu besprechenden Fällen, gleichwie in der Beschreibung einiger der früher mitgetheilten Fälle dieser Missbildung feststellen lässt.

In der Beschreibung des Inhalts vom obersten Theil des Wirbelkanals ist erwähnt worden, dass der Centralkanal nach hinten offen ist. Hier erscheint das centrale Nervensystem auf dem Querschnitt als ein Band; es besitzt also die Form einer Platte. Schon oben haben wir die Gründe angeführt, warum wir diese Partie als dem Rückenmark zugehörig betrachten müssen. Da man zufolge der vollständigen Verschiebung der Hinterhörner weit lateralwärts das Entstehen dieser Missbildung des Rückenmarks durch eine Berstung des schon angelegten Medullarkanals nicht gut erklären kann, müssen wir als wenigstens sehr wahrscheinlich annehmen, dass die Anlage des obersten Theils des Rückenmarks, wie vermuthlich auch diejenige des ganzen Gehirns, in dem Entwickelungsstadium der Medullarplatte persistirt hat.

Wenden wir jetzt unsere Aufmerksamkeit auf die Blutungen im Rückenmark. Der schon oben hervorgehobene Um-

stand, dass es in den Vorderhörnern im Brustmark ganz normal entwickelte Ganglienzellen giebt, die mitten in der Blutmasse liegen, lässt es als sicher erscheinen, dass die Blutungen erst nach der schon stattgefundenen Entwickelung dieser Zellen, also überhaupt der grauen Substanz, eingetreten sind.

Die Blutungen im Rückenmark nehmen nach oben fast gleichförmig an Umfang zu. Dasselbe gilt in Bezug auf die Veränderungen der Ganglienzellen in den Vorderhörnern, die man doch an anderen Stellen findet und die man als Folge dieser Blutungen auffassen muss. Im obersten Theile des Rückenmarks sind sogar sowohl die Ganglienzellen als überhaupt das ganze Gewebe zum grössten Theil völlig zerstört. Daraus kann man den Schluss ziehen, dass diese Blutungen oben im Rückenmark begonnen und von da aus weiter nach unten sich ausgebreitet haben. Beim Vergleich von Schnitten aus verschiedener Höhe erkennen wir, dass die Blutungen in den Hintersträngen weit intensiver sind und viel weiter nach unten reichen, als in den sonstigen Theilen des Rückenmarks. Demnach können wir als sehr wahrscheinlich annehmen, dass sie in den Hintersträngen ihren Anfang genommen haben.

Die Gefässe des Rückenmarks sind in diesem Falle mehrmals erweitert. Der Grad dieser Dilatation wechselt fast gleichmässig mit dem Umfange der Blutungen, d. h. sie nimmt von unten nach oben zu und erstreckt sich in den Hintersträngen viel weiter nach unten, als sonst im Rückenmark. Schon an der Stelle, wo wir die Blutungen in ihrem frühesten Stadium gefunden haben, nehmlich in den Hintersträngen im Lendenmark, ist die Gefässerweiterung ziemlich gut ausgesprochen. Wir finden also, dass dem Austritt des Blutes aus den Gefässen eine Dilatation derselben vorausgegangen ist. Als die nächste Ursache der Blutung können wir demnach mit gutem Grunde die Gefässdilatation und die durch diese eingetretene Stasis bezeichnen.

Diese Dilatation ist schon im untersten Theile des Rückenmarks in den Pia-Gefässen in hohem Maasse, und zwar weit mehr als im Rückenmark in dieser Höhe, entwickelt. Hier sind auch Blutungen im Subarachnoidalraume vorhanden. Offen-

bar hat die Erweiterung der Gefässe hier begonnen und ist erst später auch in der Substanz des Rückenmarks aufgetreten. Im oberen Theile des Rückenmarks sind die Pia-Gefässe nur mässig dilatirt, die weichen Häute aber aus verdichtetem, fibrösem Bindegewebe gebildet. Ob hier früher eine beträchtliche Gefässerweiterung vorhanden gewesen, die bei der Entwickelung des dichten Bindegewebes wieder zurückgegangen ist, lässt sich nicht entscheiden, wäre aber wohl möglich.

Es erübrigt die Frage nach den Ursachen dieser Dilatation der Gefässe, die unseres Erachtens die Blutungen und demnach auch die offenbar während der späteren Zeit des Fötallebens eingetretene Zerstörung des vorher angelegten, zum Theil normalen Rückenmarks hervorgerufen hat.

Manz hat in der Chorioides und „auch in anderen Organen“ bei Anencephalen eine abnorme Erweiterung der Gefässe und ebenso eine auffallende Dünnheit der Wandungen bemerkt. Beiläufig erwähnt er sogar die Möglichkeit, „diese Eigenthümlichkeit der Blutgefässe sei der Grund der die Monstruosität bedingenden Destruction des Gehirns“. Dabei wollen wir jedoch hervorheben, dass die Dünnheit der Wandungen nur die natürliche Folge der Dilatation der Gefässe ist. Jedenfalls bleibt der abnorme Zustand der Gefässe unaufgeklärt.

Vielleicht könnte man die Entstehung der Gefässerweiterung in folgender Weise erklären: Die Wachsthumsenergie der überhaupt sich entwickelnden Theile des Rückenmarks war, obgleich mangelhaft, doch genügend, um die normale Entwickelung dieser Theile bis zu einem gewissen Punkte zu bewirken; um die weitere Ausbildung herbeizuführen, war sie aber unzureichend. Demnach wurde das weitere Wachsthum der nervösen Elemente abgebrochen, oder besser, es ist nicht so schnell, als normal, erfolgt. Mit dieser in einem gewissen Stadium der Entwickelung eintretenden Verminderung des Zuwachses von Nervenelementen könnte die Gefässerweiterung und demnach theils die vermuthlich vorhandene Zunahme der Anzahl der Gefässe, theils auch die nachfolgende Blutung in Zusammenhang gebracht werden.

Der Beginn dieser beiden Prozesse im obersten Theile des Rückenmarks wäre dann damit zu erklären, dass die

mangelhafte Wachsthumsenergie der Nervenelemente hier stärker, als in den weiter nach unten gelegenen Theilen des Rückenmarks ausgesprochen war und demnach auch in einem früheren Entwickelungsstadium ihre Wirkung gezeigt hat.

Die Frage, warum die Gefässerweiterung und die Blutungen in den Hintersträngen früher, als im übrigen Rückenmark, ihren Anfang genommen haben, lässt sich wohl nicht mit Sicherheit beantworten. Vielleicht möchte es uns jedoch erlaubt sein, einen Versuch zur Erklärung dieses Verhaltens zu geben.

Wir wissen jetzt, dass die Hinterstränge hauptsächlich von den Nervenfasern der hinteren Wurzeln, d. h. mit anderen Worten, von den Ausläufern von Ganglienzellen der Spinalganglien gebildet werden. Weiter ist es bekannt, dass die Nervenfasern der Goll'schen Stränge im Halsmark von den Spinalganglien der Lenden- und Sacralnerven stammen, sich also unter allen Fasern der Hinterstränge in der grössten Entfernung von ihren Ganglienzellen (trophischen Centren) befinden. Nehmen wir nun an, die Nervenfasern der hinteren Wurzeln, die ja einen Theil des in diesem Falle normal angelegten sensorischen Neurons erster Ordnung ausmachen, seien in die Hinterstränge in normaler Weise hineingewachsen. Bei dem immer zunehmenden Längenzuwachs des Fötus und folglich auch des Rückenmarks müssen sich auch diese Nervenfasern verlängert haben. Schon vorher haben wir angenommen, dass die Wachsthumsenergie der überhaupt sich entwickelnden Theile des Rückenmarks mangelhaft war, und zwar in der Weise, dass ihr Wachsthum, nachdem es ein gewisses Stadium der Entwickelung erreicht hatte, sich nicht mehr oder vielmehr nicht so schnell als normal fortgesetzt hat, so wird es leicht erklärlich, dass die Verminderung des Wachsthums, die wir als Ursache der Gefässerweiterung und folglich auch der Blutungen aufgefasst haben, zuerst in dem Theile des Rückenmarks eingetreten ist, wo die Nervenfasern sich in der grössten Entfernung von ihren Ganglienzellen befinden, und wo demnach die grössten Ansprüche an das Wachsthum der Nervenfasern gestellt werden.

Nur wollen wir hinzufügen, dass wir den Beginn dieser Blutungen in den Goll'schen Strängen nicht constatirt haben, was man doch bei Annahme dieser Erklärung erwarten

müsste. Bei näherer Betrachtung der Verhältnisse finden wir aber, dass im Hals-, gleichwie im Brustmark schon die ganzen Hinterstränge von einer Blutmasse eingenommen waren. Was das Lendenmark betrifft, wo die Blutungen sich in ihren Anfangsstadien befanden, so giebt es daselbst bekanntlich keine, sei es durch eine anatomische Abgrenzung, sei es durch verschiedenen Ursprung erkennbare Eintheilung der Hinterstränge in Goll'sche und Burdach'sche Stränge.

Zuletzt wollen wir bemerken, dass diese Erklärung, warum die Blutungen in den Hintersträngen ihren Anfang genommen haben müssen, von uns nur als eine Hypothese aufgestellt worden ist.

Durch diese Auseinandersetzung von den Ergebnissen der Untersuchung des Nervensystems sind wir zu folgenden Schlüssen geführt worden:

Nur die Neurone erster Ordnung sind angelegt worden.

Ihre Entwickelung ist bis zu einem gewissen Stadium in normaler Weise verlaufen.

Inzwischen hat der oberste Theil des Rückenmarks auf dem Stadium der Medullarplatte persistirt.

Später sind oben im Rückenmark, und zwar in den Hintersträngen beginnende, nach unten sich verbreiternde Blutungen eingetreten, die das schon entwickelte Nervensystem zum Theil zerstört haben.

Die primäre Ursache dieser Blutungen lässt sich zwar nicht sicher feststellen, vermuthlich sind sie aber mit der mangelhaften Wachsthumsenergie der vorhandenen Theile des Rückenmarks in Zusammenhang zu bringen.

Man muss annehmen, dass diese Herabsetzung der Wachsthumsenergie im Rückenmark nach oben etwas mehr ausgesprochen war.

Fall II. Weiblicher Fötus, Körperlänge 46 cm. Panniculus adiposus auffallend gut entwickelt. Die ganze Wirbelsäule normal. Foramen magnum occipitis nach hinten zu durch eine etwa 2 cm hohe Squama oss. occip. geschlossen (Härtung in Spiritus).

Im Lenden-, wie auch im Brustmark finden wir, und zwar an Schnitten von verschiedenen Stücken in fast übereinstimmender Weise, die

Hinterstränge ziemlich normal entwickelt: sie nehmen etwa die Hälfte des ganzen Querschnittes ein. Dabei ist zu bemerken, dass das Rückenmark beim Vergleich mit der Entwickelung des Körpers entschieden zu klein ist. Auch die graue Substanz ist leidlich gut ausgebildet. Ganglienzellen sind in den Vorderhörnern in mässiger Zahl vorhanden. Sie sind nicht besonders gut gefärbt, jedoch in Anbetracht der nicht ganz guten Conservirung des Präparates möchten wir sie wohl als normal entwickelt betrachten. Dagegen sind an der Stelle der Clarke'schen Säulen Ganglienzellen nirgends zu entdecken. Die Seitenstränge fehlen fast völlig; die Vorderstränge dagegen sind, obgleich reducirt, vorhanden. Die Gefässe des Rückenmarks sind nicht dilatirt, Blutungen findet man nirgends. Der Centralkanal gar nicht erweitert, mit Cylinderepithel ausgekleidet. Die Wurzeln bieten ein normales Aussehen dar. Die Pia-Gefässe ziemlich dilatirt.

Gehen wir weiter nach oben, etwa an die untere Grenze des Halsmarks, so finden wir Blutungen im Subarachnoidalraume.

An Schnitten aus der Halsanschwellung sind die Ganglienzellen meist zahlreicher, als im Brustmark; ihre verschiedenen Gruppen treten deutlicher hervor. Auch die für die Halsanschwellung charakteristische Form des Vorderhorns lässt sich deutlich erkennen. Man findet hier unter den multipolaren grossen Ganglienzellen einige, die ziemlich gut gefärbt sind. Im mittleren Theile des Goll'schen Stranges beobachtet man jederseits ein kleines Feld, das der Sitz einer offenbar ziemlich alten Blutung ist. Die Gefässe der Hinterstränge sind im Allgemeinen etwas dilatirt.

An Schnitten eines etwas weiter nach oben entnommenen Stückes haben die Blutungen in solchem Maasse zugenommen, dass die ganzen Hinterstränge, am meisten die Goll'schen Stränge, mit Blut durchsetzt sind. In den übrigen Theilen des Querschnitts beobachtet man nirgends ausgetretene rothe Blutkörperchen. Die Gefässe der Hinterstränge sind sehr zahlreich und mässig erweitert. Die Ganglienzellen der Vorderhörner treten mehr oder weniger deutlich hervor.

Etwa 1 cm höher findet man die graue Substanz zum grossen Theil durch ziemlich ausgedehnte, inselförmig angeordnete Blutungen ersetzt. Ganglienzellen sind an diesen Schnitten nirgends zu sehen. In den Hintersträngen giebt es hier nur eine geringe Menge von ausgetretenem Blut. Die ausgetretenen rothen Blutkörperchen sind, wie überall in diesem Falle, in ihrer Form nicht conservirt, sondern die Blutung erscheint nur als eine ungefärbte, demnach gegen den (mit Alaun-Hämatoxylin violett) gefärbten Hintergrund contrastirende Partie mit felderförmiger Eintheilung. Der Centralkanal ist in zwei Kanäle gespalten. Sonst ist er hier, wie im ganzen unteren Theil des Rückenmarks, in jeder Hinsicht normal, gar nicht erweitert und mit gut entwickeltem Epithel ausgekleidet.

Gehen wir nur ein kleines Stück weiter nach oben, so constatiren wir, dass das Rückenmark an der Schnittstelle völlig verschwunden ist; der Raum ist von Blutungen und einem vasculösen, sehr kernreichen Gewebe eingenommen. Noch weiter nach oben lassen sich in dem betreffenden Gewebe

spärliche Reste ganz vereinzelter Ganglienzellengruppen erkennen. Sonst kann man kein Nervengewebe entdecken und von dem Bau des verlängerten Marks ist nichts zu sehen.

Zuletzt wollen wir nur hinzufügen, dass Spinalganglien an den Schnitten einiger Stücke angetroffen sind. Sie bieten alle ein in der Hauptsache normales Aussehen mit zahlreichen gut entwickelten Ganglienzellen dar.

In der Hauptsache haben wir in diesem Falle dieselben Verhältnisse, wie in dem ersten, gefunden. Die motorischen Ganglienzellen der Vorderhörner sind in den Theilen des Rückenmarks, wo die graue Substanz nicht von Blutungen zerstört ist, einigermaassen entwickelt. Die Spinalganglien sind an Schnitten aus mehreren Stücken in normaler Weise entwickelt. Die Wurzeln sind gut ausgebildet. Dasselbe gilt in Bezug auf die Hinterstränge, die sogar etwa die Hälfte des ganzen Durchschnittes ausmachen. Wir finden also, dass sowohl die motorischen, als die sensitiven Neurone erster Ordnung in normaler Weise angelegt worden sind, — ganz wie in dem ersten Falle.

Dagegen fehlen auch hier theils die Zellen der Clarke'schen Säule, zum Theil die Pyramidenbahnen, die Kleinhirnseitenstrangbahnen und vermuthlich auch sowohl die Gower'schen Bahnen, als die von Edinger angenommenen gekreuzten, sensorischen Bahnen, da es nur Rudimente der Seitenstränge giebt. Was die Frage nach der Natur der vorhandenen Reste dieser Stränge betrifft, so können wir an die in den Seitensträngen in verschiedener Höhe befindlichen Commissuralbahnen zwischen der grauen Substanz denken. Da letztere ziemlich gut entwickelt war, so scheint es wahrscheinlich, dass die Commissuralbahnen zur Ausbildung gekommen waren. Wir werden also zu dem Schlusse geführt, dass auch in diesem Falle die Neurone zweiter Ordnung allem Anscheine nach ganz fehlen.

In diesem, wie in dem ersten Falle finden wir, dass Blutungen den obersten Theil des Rückenmarks mehr oder weniger zerstört haben. Weitere Uebereinstimmungen liegen darin, dass der Austritt des Blutes aus den Gefässen mit einer Dilatation der letzteren verbunden ist, wie auch darin, dass die Blutungen in den Hintersträngen sich weiter nach unten erstrecken, als im übrigen Rückenmark. Beim Vergleich mit dem ersten Fall zeigt sich insofern ein Unterschied, dass die Blutungen hier

nicht so weit nach unten fortgeschritten sind. Sie reichen nehmlich nicht bis unterhalb der Halsanschwellung; im ersten Falle aber erstrecken sie sich bis zum Lendenmark hin.

Bei der kritischen Besprechung der Untersuchungsergebnisse des ersten Falles sind wir zu dem Schlusse geführt worden, dass die mangelhafte Wachsthumsenergie der Nervenelemente die primäre Ursache der Blutungen darstellte. In jenem Falle haben wir nachgewiesen, dass die Blutungen ihren Anfang in den Hintersträngen des Halsmarks genommen haben; dieselbe Bemerkung haben wir hier machen können. Die Erklärung dieses Vorganges haben wir in dem Umstande erblickt, dass die Nervenfasern der Goll'schen Stränge im Halsmark unter allen Nervenfasern von ihren Ganglienzellen am weitesten entfernt sind, dass somit die Ansprüche dieser Nervenelemente in Bezug auf das Wachsthum sehr gross sind; eine mangelhafte Wachsthumsenergie wird sich also in erster Linie an ihnen kundgeben. Man musste demnach erwarten, dass die Blutungen in den Goll'schen Strängen begönnen; dies konnte aber im ersten Fall nicht nachgewiesen werden, weil die Blutungen schon zu weit verbreitet waren. Im zweiten Fall, wo die Blutungen nicht dieselbe Ausbreitung erreicht hatten, konnten wir constatiren, dass sich die Blutungen in den Goll'schen Strängen im Halsmark nach unten weiter, als in den Burdach'schen Strängen erstreckten, und dass sie in jenen mehr ausgesprochen waren, als in diesen. Die Feststellung dieser Thatsache bestätigt die von uns aufgestellte Hypothese von den Ursachen des Beginnes der Blutungen in den Hintersträngen.

Es bleibt noch die Frage übrig, warum sich die Blutungen in diesem Falle nicht so weit nach unten erstreckt haben, als im ersten. Da in dem jetzt in Frage stehenden Fall die ganze Wirbelsäule normal und das Foramen magnum occipitis geschlossen ist, während im ersten Fall die obersten Wirbelbogen defect und das Foramen magnum offen waren, so könnte man daran denken, dass ebenso, wie die Knochenhülle des centralen Nervensystems, auch dieses selbst besser, als im ersten Fall, entwickelt, mit anderen Worten, dass seine Wachsthumsenergie hier weniger herabgesetzt war.

Bekanntlich hat man mehrmals bei der betreffenden Art

von Missbildung eine hemicephale und eine acephale Form unterschieden. Diese Classificirung ist besonders von Ahlfeld hervorgehoben (der jedoch die ungefähr synonymen Namen Hemicranie und Acranie anwendet). Man sollte zur Hemicephalie die Fälle rechnen, in denen der ganze Wirbelkanal nebst dem Foramen magnum geschlossen ist. Als Acephalie [1]) sollte man dagegen die Fälle bezeichnen, in denen das Foramen magnum nach hinten offen und die Wirbelsäule in ihrem obersten Theil gespalten ist.

Die Annahme, dass die Entwickelung des centralen Nervensystems in einer bestimmten Beziehung zur Ausbildung der zugehörigen Knochen stände, ist schon früher ausgesprochen worden. So äussert sich Perls in folgender Weise: „Vom Gehirn sind bei jeder vollständigen Acranie kaum deutliche Spuren vorhanden; ist dagegen eine Occipitalschuppe gebildet, so findet man in der zwischen ihr und dem steilen Clivus gelegenen engen Nische Medulla oblongata mit einigen angrenzenden Hirntheilen."

Um die Richtigkeit dieser Behauptung zu prüfen, empfiehlt es sich, die Fälle, in denen das centrale Nervensystem mikroskopisch untersucht wurde, etwas näher in's Auge zu fassen.

Der Fall von Arnold betraf einen Hemicephalus im oben erwähnten Sinne des Wortes; hier war das verlängerte Mark ziemlich gut entwickelt. Zur Acephalie im engeren Sinne des Wortes gehörten dagegen die Fälle von Bulloch, bezw. von Leonowa; im erstgenannten war das verlängerte Mark offenbar gar nicht entwickelt, im letzteren zum geringen Theile vorhanden, weil der Kern des Hypoglossus beobachtet wurde. — Andererseits berichtet Darvas über einen Fall, wo das verlängerte Mark ziemlich gut entwickelt war, und unter den 9 von Schürhoff beschriebenen Fällen hatte die Medulla oblongata in 7 (nur die Fälle VI und VII ausgenommen) eine ziemlich gute Ausbildung erreicht. Diese Verfasser haben leider

[1]) Nach alter, wohl begründeter Unterscheidung spricht man von Anencephalie und von Acephalie. Die hier vorliegende Form kann nur als Anencephalie bezeichnet werden. Demgemäss sind an den entscheidenden Stellen im Text (an anderen keine) Correcturen vorgenommen worden. R. Virchow.

in Bezug auf ihre Fälle keine Angaben über den Zustand des Skelets gemacht.

Von den beiden von uns mitgetheilten Fällen ist der erste als ein Acephalus, der zweite als ein Hemicephalus im oben erwähnten Sinne zu bezeichnen. In beiden war das Fehlen des verlängerten Markes ganz vollständig. Wir finden also, dass die hiehergehörigen Fälle, in welchen das Nervensystem mikroskopisch untersucht wurde, den Satz von Perls in einem Punkte bestätigen, insofern nehmlich, als das Gehirn bei Acephalie völlig (oder fast absolut) fehlt; dagegen widersprechen sie den Angaben des genannten Verfassers in der Hinsicht, dass auch bei Hemicephalie das ganze Gehirn, einschl. des verlängerten Markes, zuweilen fehlen kann.

Dadurch wird die oben erwähnte Annahme, dass die Entwickelung des centralen Nervensystems zu einem gewissen Grade im Verhältniss zu derjenigen der Knochenhülle steht, nicht ausgeschlossen: es könnte sich dies durch eine verschiedene Entwickelung des Rückenmarks, mit anderen Worten, durch einen verschiedenen Grad von Mangel in der Wachsthumsenergie dieses Organs zeigen, da, wie wir gefunden haben, bei Acephalie im engeren Sinne des Wortes ein beträchtlicher Theil des Rückenmarks zerstört sein kann.

Fall III. Weiblicher Fötus. Körperlänge 29 cm. Foramen magnum occipitis offen. Die Bogen der obersten Halswirbel fehlen; die Wirbelsäule sonst normal entwickelt. Basis cranii von einer ähnlichen Masse, wie im ersten Falle, bedeckt (Härtung in Liquor Muelleri).

Da das Präparat bei der Untersuchung schon alt war, liess sich eine gute Färbung der Schnitte nicht erreichen, wodurch die Feststellung der histologischen Details sehr erschwert wurde.

Im Lendenmark finden wir das Organ ziemlich stark reducirt. Seine Form fast regelmässig gerundet. Die Pia-Gefässe an den Wurzeln erweitert.

Die graue Substanz nimmt einen relativ sehr grossen Theil des Organs ein, weil die Seitenstränge sehr reducirt sind. Ganglienzellen lassen sich nicht mit völliger Gewissheit, doch mit grösster Wahrscheinlichkeit erkennen. Ueberhaupt ist die Substanz des Rückenmarks ziemlich erweicht; in besonders hohem Maasse gilt dies von den Hintersträngen. Diese besitzen eine fast normale Grösse. Blutungen sind nirgends vorhanden; die Pia-Gefässe an den Wurzeln ziemlich stark erweitert.

Im Halsmark ist das Organ sehr verkleinert. Die Hinterstränge sind

hier zu einem Gipfel ausgezogen. Sonst ist das Rückenmark fast gleichförmig gerundet.

Der ganze Durchschnitt ist in hohem Maasse erweicht und von zahlreichen Blutungen ausgefüllt. Ganglienzellen lassen sich nicht entdecken. Canalis centralis regelmässig rund, nicht gross.

Die Gefässe des Rückenmarks und der Häute sind ziemlich erweitert. Im Subarachnoidalraume ganz colossale Blutungen.

In sämmtlichen Schnitten, die aus diesem Präparate stammen, sind Spinalganglien getroffen. Sie zeigen gut entwickelte Ganglienzellen. Auch sonst bietet ihr Gewebe ein normales Aussehen dar.

Aus der Beschreibung erhellt, dass die Ergebnisse der mikroskopischen Untersuchung wegen der schlechten Conservirung ziemlich lückenhaft sind. Was zuerst die starke Zertrümmerung des Rückenmarksgewebes betrifft, so ist diese offenbar ein Kunstprodukt, das vermuthlich erst dann entstanden ist, als das durch längeres Verweilen in Liquor Muelleri spröde gewordene Rückenmark aus dem Wirbelkanal herausgenommen wurde.

Die gute Ausbildung der Spinalganglien und der Hinterstränge des Rückenmarks zeigt an, dass die sensorischen Neurone erster Ordnung gut entwickelt waren. Wenn es uns auch nicht gelungen ist, eine gute Färbung der Ganglienzellen der Vorderhörner zu erhalten, so scheint doch dieser Umstand die Annahme einer mangelhaften Entwickelung dieser Zellen und also der motorischen Neurone erster Ordnung nicht wahrscheinlich zu machen, wenn man die nicht gute Conservirung des Präparats bedenkt. — Andererseits liefern die in diesem Falle gemachten Befunde keine Gründe, eine Entwickelung der Neurone zweiter Ordnung anzunehmen. Auch in diesem Falle haben wir gesehen, dass die Blutungen den oberen Theil des Rückenmarks bevorzugen, den unteren, wie im zweiten Fall, sogar ganz frei lassen. Ferner sind die Blutungen auch hier mit einer Erweiterung der Rückenmarksgefässe verbunden.

Fall IV. Männlicher Fötus. Körperlänge 34 cm. An der Basis cranii eine Masse von gewöhnlichem Aussehen. Foramen magnum offen. Die Wirbelsäule normal. Fötus sonst ziemlich gut entwickelt. (Härtung in Spiritus.)

Das centrale Nervensystem, d. h. in diesem Fall das Rückenmark, bietet in verschiedenen Höhen sehr wechselnde Bilder dar, welche eine etwas umständlichere Beschreibung erfordern. Auch diesmal wollen wir mit dem untersten Theile des Rückenmarks beginnen.

Den Platz des Rückenmarks findet man an Schnitten aus dieser Gegend zum grössten Theil von einer weiten Höhle eingenommen (Fig. 2). Ihr Ursprung aus dem erwähnten Centralkanal wird dadurch festgestellt, dass sich hie und da eine Auskleidung mit Cylinderepithel beobachten lässt (Fig. 2e). Die Substanz des Rückenmarks bildet nur einen ziemlich schmalen, doch nicht gleichförmig dicken Saum rings um die Höhle, und man bekommt den Eindruck, dass seine Substanz durch die Erweiterung dieser Höhle comprimirt worden ist. Die Gefässe der zurückgebliebenen Rückenmarkssubstanz sind nicht erweitert; Ganglienzellen oder andere Nervenelemente nicht mit Sicherheit zu beobachten. — Die Wurzeln dagegen zeigen gut entwickelte Nervenfasern. Die Gefässe hier mässig dilatirt.

Gehen wir ein wenig weiter nach oben, so finden wir, dass die grosse Höhle sich in der Medianlinie sowohl vorwärts, als auch nach hinten zu in den Subarachnoidalraum öffnet (Fig. 2). Die Substanz des Rückenmarks bildet eine etwas grössere Randzone; hier sind ganz deutliche, grosse, multipolare, doch nicht gut gefärbte Ganglienzellen, die offenbar den Vorderhörnern angehören, in reichlicher Anzahl vorhanden (Fig. 2g).

Nach oben zu nimmt die Grösse des Centralkanals allmählich ab und bekommt die Form einer quergestellten Spalte, die zuerst das ganze Rückenmark halbirt; ihre Erstreckung in querer Richtung wird weiter nach oben kleiner. Gleichzeitig wird der Umfang der Rückenmarkssubstanz vermehrt, und die verschiedenen Abtheilungen des Organs treten an den Querschnitten deutlicher hervor. So lässt sich hier erkennen, dass die Hinterstränge eine ziemlich grosse Ausdehnung besitzen. Die Gefässe im Rückenmark fangen an dilatirt zu werden. — An mehreren Stellen giebt es im Querschnitt, besonders an den Spitzen der Hinterhörner, in nicht geringer Anzahl Amyloidkörperchen, deren Erkennung an Alaun-Hämatoxylin-Präparaten keine Schwierigkeit bietet.

Die Häute zeigen hier eine ziemlich dicke Masse von eigenthümlichem Aussehen. An den meisten Stellen bildet sie eine vollständige Schicht rings um das Rückenmark; an einigen, und zwar in verschiedener Höhe des Rückenmarks, besitzt sie eine ganz colossale Dicke. Sie ist von hier nach oben über das ganze Rückenmark zu verfolgen, und zwar ist sie immer von derselben Beschaffenheit. Sie besteht zum weitaus grössten Theil aus rothen Blutkörperchen. Mehrmals beobachtet man scheinbar ziemlich frische, mehr oder weniger gut abgegrenzte Blutungen; sonst zeigt die betreffende Masse nur eine felderförmige Eintheilung, die ihr Entstehen aus rothen Blutkörperchen anzeigt, und eine im Allgemeinen ziemlich reichliche, an verschiedenen Stellen sehr wechselnde Anzahl von Rundzellen. Mehrmals beobachtet man kleine Felder ohne scharfe Begrenzung, die ausschliesslich aus einer Anhäufung von Rundzellen bestehen. Die betreffende Masse zeigt nirgends die geringste Spur einer Organisation, lässt aber hie und da Bindegewebsbalken, die offenbar dem Bindegewebe des Subarachnoidalraumes angehören, erkennen. — In dieser Masse liegen die Nervenwurzeln eingebettet.

Kommen wir ein wenig weiter nach oben, so finden wir den grössten

Theil des Querschnitts von einer grossen Höhle eingenommen (Fig. 3cy). Diese Bildung tritt auch bei der makroskopischen Betrachtung an den mittelst des Rasirmessers aus dem Rückenmark gewonnenen Querschnitten in deutlicher Weise hervor. Diese Schnitte geben auch über die Ausbreitung und das sonstige Verhalten dieser Höhlen (es giebt nehmlich mehrere verschiedene) gute Aufschlüsse.

Man findet dann, dass diese Höhlen in einer sehr grossen Höhenerstreckung des Rückenmarks vorhanden sind. Dieser Theil des Rückenmarks scheint etwa dem Brustmark zu entsprechen. Die betreffenden Höhlen erstrecken sich nicht besonders weit in verticaler Richtung, sondern sie enden bald blind und im Allgemeinen ziemlich stumpf. An einigen Schnitten findet man zwei Höhlen dieser Art.

Mikroskopische Schnitte sind von einer grossen Anzahl verschiedener Stücke des Rückenmarks im Gebiet dieser Höhlen untersucht worden. Das Rückenmark ist im Allgemeinen von vorn nach hinten stark abgeplattet (Fig. 3r), was offenbar die Folge einer Compression durch die Höhlen ist. Wenn es zwei solche giebt, so liegt das Rückenmark zwischen ihnen, und zwar ist es comprimirt. Zuweilen kann man beobachten, wie das ganze Rückenmark mit den ihm anliegenden weichen Häuten sich als ein Zapfen in das Lumen der grossen Höhle hineinschiebt. Ueberhaupt ist dasselbe in wahrhaft colossalem Grade verkleinert. — An fast allen aus dem Gebiete der erwähnten Höhlen untersuchten Stücken besitzt der Centralkanal die Form einer transversal verlaufenden Spalte, die sich zuweilen durch die ganze Breite des Rückenmarks erstreckt (Fig. 3c), zuweilen aber nur den mittleren Theil des Organs einnimmt. An den Schnitten einiger Stücke findet man, dass der Medullarkanal eine Spalte in das eine, an den Schnitten anderer Stücke in beide Hinterhörner hineinsendet (Fig. 3h). Der Medullarkanal ist zum Theil mit ziemlich gut entwickeltem Epithel (Fig. 3e), hie und da aber mit sehr kernreichem, vermuthlich gliösem Gewebe ausgekleidet (Fig. 3gl); andererorts zeigt der begrenzende Rand des Kanals keine besondere Struktur. Im ganzen jetzt geschilderten Gebiete des Rückenmarks sind die Gefässe nicht erweitert. Ganglienzellen sind nicht aufzufinden. Erst weiter nach oben, wo die Grösse der erwähnten (extramedullär gelegenen) Höhlen schon ziemlich stark abgenommen hat, werden solche in den Vorderhörnern wieder sichtbar. — Das Rückenmark ist überall von einem mässig breiten Ringe der vorher geschilderten, aus älteren Blutungen hervorgegangenen Masse umgeben (Fig. 3m).

Wenden wir jetzt unsere Aufmerksamkeit dem mikroskopischen Verhalten der mehrmals erwähnten grossen Höhlen zu! Sie sind alle subdural gelegen. Einige von ihnen sind ganz leer und von einer Schicht verdichteten Gewebes gut begrenzt (Fig. 3cy). Eine Epithelbekleidung giebt es nirgends; die Struktur der erwähnten Grenzschicht lässt sich (der mangelhaften Conservirung wegen) nicht sicher feststellen. Andere Stellen zeigen am Rande eine Schicht einer granulären, oft in Tropfenform angeordneten Masse, die jedoch immer nur einen kleinen Theil des Lumens einnimmt. In anderen Höhlen

wird eine meist ziemlich schmale Randpartie von rothen, gut conservirten Blutkörperchen eingenommen. Dieser Saum von Blut zeigt keine besondere Begrenzung gegen das Lumen der Höhle hin. Andererseits kann man beobachten, wie diese Blutmasse, ohne irgend welche Abgrenzung zu zeigen, sich theils bis zur Dura, theils bis zum Rückenmark mit seinen umgebenden weichen Häuten hin erstreckt. An Schnitten einiger wenigen Stücke haben wir neben den geschilderten Höhlen gleich grosse, subdural gelegene Felder gefunden, die ganz von einer Blutmasse, und zwar von gut conservirten rothen Blutkörperchen, eingenommen waren. An einem Orte lagen in einer solchen Blutmasse Wurzeln von normalem Aussehen. An einigen Schnitten bildet die oben erwähnte granuläre Masse einen Saum innerhalb des aus Blut bestehenden Saumes. An den Schnitten eines Stückes aus dem hier geschilderten Theil des Rückenmarks giebt es keine Höhlenbildung. Hier zeigt das Blut das oben erwähnte Verhalten, d. h. es erstreckt sich überall bis zur Dura und bis zum Rückenmark. Der Platz der Höhle ist von der schon vorher genannten granulären Masse eingenommen. Hier scheinen Uebergänge zwischen dieser Masse und den rothen Blutkörperchen angedeutet zu sein; ganz deutlich tritt dies jedoch nicht hervor. Oben am Rande der Blutmasse liegt in diesen Schnitten eine Wurzel von normalem Aussehen ganz frei im Blute. — Offenbar haben wir an der letztbeschriebenen Stelle das Ende einer der vorher geschilderten Höhlen getroffen.

Wir kommen jetzt zu Schnitten, die vom Rückenmark oberhalb der erwähnten grossen Höhlen genommen sind. Die hauptsächlich aus alten Blutungen hervorgegangene Masse im Subarachnoidalraume besitzt hier an mehreren Stellen eine ganz colossale Dicke. Die Pia-Gefässe ziemlich erweitert. Die Grösse des Rückenmarks selbst ist hier in hohem Maasse vermehrt, sein Bau tritt weit deutlicher, als im ganzen unteren Theile des Rückenmarks hervor (Fig. 4). So lässt sich jetzt erkennen, dass die Seitenstränge fast völlig fehlen, die Hinterstränge dagegen eine bedeutliche Grösse erreicht haben. Die grossen Ganglienzellen der Vorderhörner sind deutlich und in ziemlich reichlicher Zahl vorhanden (Fig. 4 vh); alle befinden sich jedoch in einem weit vorgeschrittenen Zustande körnigen Zerfalls. Im peripherischen Theil des Rückenmarks giebt es eine offenbar ziemlich alte Blutung. — Amyloidkörperchen werden hie und da beobachtet.

Bei näherer Betrachtung der Gefässe im Rückenmark, und zwar besonders der nahe am Centralkanal gelegenen, findet man ihre Perivasculärräume ringsum erweitert und mit Rundzellen ausgefüllt. Die Gefässe sind demnach wie in einen Ring von Zellen eingefasst. Ihre Wandungen sind sonst gar nicht verdickt, ihre Lumina im Allgemeinen nicht erweitert.

Am hinteren Ende der breiten, ganz seichten vorderen Fissur (Fig. 4 f) findet sich ein kleiner, mit normalem Epithel ausgekleideter Centralkanal (Fig. 4 c). Etwas weiter nach hinten liegt eine grosse, breite Höhle mit transversal gestellter Längsrichtung (Fig. 4 hm), die keine Auskleidung von Epithel, hie und da dagegen eine Umrandung von sehr kernreichem, vermuthlich gliösem Gewebe besitzt (Fig. 4 gl). Von dieser Höhle erstreckt

sich jederseits eine Spalte nach hinten, die einerseits im Hinterhorne selbst, andererseits medialwärts davon gelegen ist. An diesen Schnitten sieht man jederseits eine gut entwickelte, hintere Wurzel in das Rückenmark eintreten, und zwar einerseits medial, andererseits lateral von der genannten Spalte aus (Fig. 4 hw). Sowohl die vorderen, als die hinteren Wurzeln sind vorhanden und lassen sich gut unterscheiden; sie sind eingebettet in die aus Blutungen hervorgegangene Masse des Subarachnoidalraums.

Wollen wir jetzt das Verhalten dieser Höhlenbildung an der Schnittserie nach oben verfolgen! Die im Hinterhorne selbst, lateral von der eintretenden Wurzel gelegene Spalte rückt nach oben allmählich lateral- und vorwärts; in dieser Weise kommt sie, zwischen den beim Fehlen der Seitenstränge einander nahe gelegenen Vorder- und Hinterhörnern eingeklemmt, fast transversal verlaufend zu liegen. Weiter nach oben wird diese Spalte obliterirt; eine Strecke weit wird sie durch einen Streifen gliösen Gewebes ersetzt, welches jedoch bald schwindet. Hier erstreckt sich demnach die Höhlenbildung nicht über die Mittellinie hinaus. Schon in einem etwas niedrigeren Niveau wird die an der anderen Seite und medial von dem betreffenden Hinterhorne gelegene Spalte zu einer grossen Höhle erweitert. Weiter nach oben rückt diese bis zur Peripherie des Rückenmarks vor und verbreitert sich nach hinten in der Weise, dass sie sich in grosser Ausdehnung dem Rande entlang erstreckt.

Nur einige Schnitte weiter nach oben öffnet diese Höhle sich nach hinten und in demselben Niveau vollzieht sich schnell eine so vollständige Verschiebung der einzelnen Theile des Rückenmarks, dass die Wand der jetzt geöffneten Höhle die hintere Begrenzung des ganzen Rückenmarks bildet und in einer fast geraden Linie verläuft. Bei dieser Umgestaltung verschwinden die Hinterstränge fast völlig. Nur einige Schnitte weiter nach oben öffnet sich auch der Centralkanal, der bis dahin eine normale Grösse und auch normale Epithelbekleidung gezeigt hat, nach hinten an die Oberfläche des Rückenmarks. Jetzt bekommt der mediale Theil der hinteren Fläche des Rückenmarks eine epitheliale Auskleidung; weiter nach unten entbehrt sie, wie überall die an den Hinterhörnern, hinter dem Centralkanal gelegene Höhle einer solchen. Während die Form des Organs diese tiefgreifenden Veränderungen erleidet, wird sein Gewebe, das an mehreren Stellen von alten Blutungen durchsetzt ist, im Umfange reducirt. Zu gleicher Zeit nimmt die Zahl der Gefässe und insbesondere der Capillaren ungemein zu, so dass das Gewebe einen vasculösen Charakter anzunehmen beginnt.

Jetzt werden wir das Aussehen eines nur ein wenig weiter nach oben gelegenen Querschnitts etwas näher schildern. Das Rückenmark erscheint hier in der Form eines Bandes, das in querer Richtung verläuft (Fig. 5). Der Platz des früheren Centralkanals ist durch eine seichte Einfurchung an der hinteren Fläche markirt (Fig. 5 c); an der vorderen Fläche gerade gegenüber erkennt man die sehr breite und ziemlich seichte, von grossen Gefässen eingenommene, vordere Fissur (Fig. 5 f). Bei näherer Betrachtung des Bandes von Nervengewebe und beim Vergleich mit dem Aussehen, das die verschie-

denen Theile des Rückenmarks etwas weiter nach unten darbieten, lässt sich erkennen, dass der der Medianlinie am nächsten gelegene Theil dem Vorderhorn entspricht (Fig. 5vh). Hier beobachtet man körnige, stark zerfallene Reste von offenbar grossen Ganglienzellen. Der laterale Theil des „Bandes" bietet das für die Hinterhörner charakteristische Aussehen dar (Fig. 5hh). Ventralwärts von diesem dem Rückenmark entsprechenden Bande liegt ein anderes, das aus der vorher beschriebenen, aus alten und frischeren Blutungen hervorgegangenen Masse besteht. In dieser Masse treten die gut entwickelten Wurzeln scharf hervor, die vorderen, hier medial (Fig. 5vw), die hinteren weit lateral gelegen (Fig. 5hw). An mehreren Schnitten sieht man die hinteren Wurzeln in den am meisten lateralen Theil des „Bandes" eintreten (Fig. 5hw), der sich demnach auch aus diesem Grunde als die Spitze des Hinterhorns erkennen lässt. — Der mediale Theil der hinteren Fläche des Rückenmarks ist in ziemlich grosser Ausdehnung mit gut entwickeltem Epithel bekleidet.

Bei dieser Beschreibung könnte man vielleicht den Einwurf machen, der jetzt geschilderte Theil des centralen Nervensystems sei nicht das Rückenmark, sondern das verlängerte Mark, wo der Centralkanal sich in normaler Weise nach hinten geöffnet habe. Eine solche Annahme können wir jedoch mit Bestimmtheit abweisen. Die verschiedenen Theile des „Bandes" bieten nehmlich in der Hauptsache dasselbe Aussehen dar, wie die weiter unten vorhandenen Theile des Rückenmarks, und man findet gar keine Spur derjenigen Veränderungen, welche die Querschnitte am Uebergange zum verlängerten Mark und weiter nach oben zeigen. Auch die vorderen und hinteren Wurzeln, d. h. hier die medialen und lateralen, scheinen in ihrem Verhalten besser denjenigen des Rückenmarks, als denen des verlängerten Markes zu entsprechen.

Verfolgen wir jetzt die Schnittserie nach oben, so finden wir, dass die Breite, d. h. die Erstreckung in sagittaler Richtung des Bandes, welches das Rückenmark repräsentirt, sehr schnell abnimmt; vom Rückenmarksgewebe bleibt nur ein sehr schmales Rudiment zurück, das noch weiter nach oben sich nicht mehr entdecken lässt. Den einzigen zurückgebliebenen Rest des Nervensystems, den man hier entdecken kann, bildet eine an der freien hinteren Oberfläche hie und da vorhandene Epithelbekleidung. Hier besteht also der Inhalt des Wirbelkanals sonst ausschliesslich aus der durch das ganze Rückenmark im Subarachnoidalraume vorhandenen Masse. Diese zeigt hier sehr grosse, offenbar etwas frischere Blutungen (Fig. 6 a), dagegen nur spärliche Gefässe und Bindegewebe. In dieser Masse treten aber immer gut entwickelte Wurzeln hervor.

An mehreren Stellen werden Spinalganglien in den Schnitten an-

getroffen. Sie zeigen alle eine normale Struktur und gut entwickelte Ganglienzellen in gewöhnlicher Menge (Fig. 6 s). Einige Spinalganglien sind auch in den Schnitten vorhanden, die aus dem Inhalte des oberen Theiles des Wirbelkanals angefertigt sind, und zwar eben an denjenigen, wo keine Reste des Rückenmarks aufzufinden waren. Hier beobachtet man mehrmals, dass eine Wurzel, und zwar eine gut entwickelte, vom Ganglion gerade dorsalwärts die kurze Strecke bis zu der freien hinteren Oberfläche durchläuft und hier, wo es keine Reste des Rückenmarks mehr giebt, blind endigt (Fig. 6 hw). An einigen Schnitten dieser Wurzeln, nehmlich wo sie quer getroffen sind, lässt sich die Gegenwart von gut entwickelten Axencylindern sicher feststellen. Dies ist an mehreren der nach unten gelegenen Wurzeln nicht der Fall, was man wohl einer mangelhaften Färbung oder Conservirung (des Spirituspräparates) zuschreiben kann.

Wir wollen jetzt die Ergebnisse der Untersuchung dieses Rückenmarkes in Kürze zusammenfassen und kritisch besprechen.

Im untersten Theile des Rückenmarks haben wir einen hochgradigen Hydromyelos gefunden, der die Rückenmarkssubstanz durch Compression in hohem Maasse beschädigt hat.

Diese Missbildung erstreckt sich nicht sehr weit nach oben. Oberhalb derselben, wie im ganzen Rückenmarke nach oben zu, haben die weichen Häute eine auffällige Umgestaltung erfahren. Wir haben diese als entstanden durch zum grössten Theil alte Blutungen im Subarachnoidalraume aufgefasst.

In einer sehr grossen Ausdehnung des Rückenmarks, die etwa dem Brustmark entspricht, ist eine Mikromyelie vorhanden, welche die in den anderen, von uns untersuchten Fällen von Acephalie gefundene in sehr hohem Maasse übertrifft. Hier fesseln besonders die grossen, subdural gelegenen Höhlen die Aufmerksamkeit. Wie sollen wir diese auffassen?

Schon der Umstand, dass sie blind endigen und eine ziemlich geringe Ausdehnung in verticaler Richtung besitzen, lehrt uns, dass es sich um Gefässe nicht handeln kann. Dies ist noch sicherer, weil wir mehrmals gefunden haben, dass diese Höhlen keine besondere Begrenzung besitzen, sondern ringsum von einer Blutmasse direct umgeben sind. Diese Beobachtung stellt es auch sicher, dass diese Höhlen nicht präformirt waren, sondern durch Untergang und nachfolgende Resorption des Blutes entstanden sein müssen. In Uebereinstimmung mit die-

ser Auffassung steht auch das Verhalten, dass es subdural gelegene Felder von gut conservirtem Blute von derselben Grösse, wie die Höhlen, giebt. Die Blutmasse, deren Zerstörung und Resorption den Ursprung zu den betreffenden Höhlen gegeben hat, befindet sich offenbar frei im Subarachnoidalraume. Einige Mal haben wir nehmlich beobachtet, dass das Blut in einer zusammenhängenden Masse den ganzen Raum zwischen Dura mater und dem Rückenmark ausfüllte, ebenso dass Wurzeln in dieser Blutmasse ganz frei lagen. Die mehrmals am Rande der Höhlen beobachtete körnige Masse ist offenbar durch den Zerfall des Blutes entstanden. Einige von den Höhlen sind durch eine Schicht verdichteten Gewebes begrenzt. Hier hat sich demnach eine hämorrhagische Cyste entwickelt; der mangelhaften Conservirung wegen haben wir aber die Zusammensetzung ihrer Wand nicht studiren können.

Im grössten Theil des Dorsalmarks präsentirt sich der Medullarkanal als eine transversal gerichtete Spalte, die sich oftmals durch das ganze Rückenmark erstreckt. Von ihr geht an einigen Stellen eine Spalte längs des einen, an anderen längs beider Hinterhörner nach hinten. Diese Spalten sind theils von Epithel, theils von einer Schicht gliösen Gewebes begrenzt. Ueberhaupt ist das Rückenmark sonst in der ganzen Ausstreckung der erwähnten Höhlen sehr wenig entwickelt; von seinen verschiedenen Theilen lässt sich nur wenig erkennen.

Oberhalb dieser Höhlen (vermuthlich etwa am Uebergange zum Halsmark, vielleicht im Halsmark selbst) zeigt das Rückenmark eine vollständigere Entwickelung, und zwar graue Substanz und Hinterstränge, während die Vorder-Seitenstränge fast fehlen.

Hier ist der Centralkanal in der normalen Weise vorhanden. Hinter ihm liegt eine grosse Höhle mit transversaler Längsrichtung, von welcher eine Spalte längs jedes Hinterhorns sich nach hinten erstreckt. Nach oben verstreicht die eine dieser Spalten wieder. Diese intramedullären Höhlen sind nicht von Epithel, sondern zum Theil von gliösem Gewebe begrenzt; die genannte obliterirte Spalte setzt sich nach oben in einen Zapfen von gliösem Gewebe fort.

Die oben beschriebenen Veränderungen des Rückenmarks

müssen wir als Syringomyelie bezeichnen: die grosse quergerichtete Spalte im Dorsalmark, zum Theil mit Epithel ausgekleidet; die hinter dem Centralkanal gelegene grosse Höhle im Halsmark; die Ausläufer dieser beiden nach hinten, den Hinterhörnern entlang, und das Vorkommen gliösen Gewebes hie und da am Rande der Höhle, — diese sämmtlichen Befunde sind für Syringomyelie charakteristisch.

Früher haben Leyden und Minor je zwei Fälle mitgetheilt, wo eine Syringomyelie bei jugendlichen Individuen gefunden worden war. Die vorliegende Beobachtung aber stellt unseres Erachtens das erste Beispiel eines Falles dar, wo eine Syringomyelie sich während des intrauterinen Lebens völlig entwickelt hat. Auch wollen wir die Aufmerksamkeit darauf lenken, dass die Syringomyelie sich in diesem Fall nicht als eine einfache Hydromyelie, sondern unter der bei erwachsenen Individuen gewöhnlichen Form dieser Krankheit präsentirt (insofern man bei den in so hohem Maasse wechselnden Befunden der anatomischen Untersuchung verschiedener Fälle dieser Krankheit davon sprechen kann). Die Constatirung dieser Thatsache scheint uns von einem gewissen Interesse zu sein.

In diesem Zusammenhang darf es vielleicht hervorgehoben werden, dass es noch andere, hier nicht erwähnte Beobachtungen von erweitertem Centralkanal giebt. In seiner Arbeit über die Spina bifida hat nehmlich Recklinghausen nachgewiesen, wie einige Fälle dieser Missbildung, die er als Myelocystocele bezeichnet, durch eine Erweiterung des Medullarkanals, und zwar eine sehr hochgradige entstanden sind. Die sonstigen Verhältnisse bei diesen Fällen sind jedoch von denjenigen bei Syringomyelie so verschieden, dass wir sie hier mit Fug ausser Rechnung lassen können.

Wenden wir uns deshalb zur Syringomyelie zurück! Bekanntlich hat es schon lange zwei verschiedene Auffassungen bezüglich der Ursachen dieser Krankheit gegeben: einerseits diejenige von Virchow, Leyden u. A., nach welcher diese Krankheit durch ein Ueberbleibsel einer fötalen Hydromyelie verursacht ist; andererseits die von Simon, Schultze u. A. vertheidigte, wonach eine Gliawucherung der primäre Vorgang ist und in

dem auf diese Weise neugebildeten Gewebe die Höhlenbildung erst später secundär entsteht[1]).

Hoffmann und Schlesinger, die in letzter Zeit die vollständigsten Arbeiten über diese Krankheit geliefert haben, sind in Bezug auf die Frage von der Pathogenese der Syringomyelie zu, in der Hauptsache übereinstimmenden Schlüssen gekommen, indem sie die zwei genannten Ansichten etwas modificirt und mit einander in Einklang gebracht haben. Sie nehmen nehmlich an, dass angeborne Anomalien des Centralkanals und des ihm am nächsten gelegenen Gewebes in den Fällen von Syringomyelie immer vorhanden gewesen sind; ferner, dass diese Anomalien theils Erweiterungen des Centralkanals, theils Wucherungen des subepithelialen Gliagewebes verursachten und dass in diesem neugebildeten Gewebe Höhlen auch secundär durch Einschmelzung entstehen.

Der hier mitgetheilte Fall liefert ein unzweideutiges Beispiel dafür, dass nicht nur die Erweiterung des Centralkanals, sondern auch die Umbildung des Gliagewebes schon fötal geschehen kann. Damit ist es in höchstem Grade wahrscheinlich gemacht, dass diese Neubildung auch in anderen Fällen die Folge einer angebornen Anomalie ist. Ueberhaupt giebt die hier gemachte Feststellung einer in anatomischer Hinsicht charakteristischen Syringomyelie, die sich während des intrauterinen Lebens völlig entwickelt hat, offenbar einen sehr wichtigen Grund für die Richtigkeit der Annahme von Hoffmann, Schlesinger u. A. ab, dass die Syringomyelie die Folge einer angebornen Anomalie des den Centralkanal umgebenden Gewebes ist.

Bei Untersuchungen von Syringomyelie hat man in jüngster Zeit mehrmals dem Vorkommen gewisser Gefässveränderungen eine nicht geringe Aufmerksamkeit gewidmet, besonders Schlesinger betont ihre Bedeutung für die Entstehung der Hohlräume. Nach diesem Verfasser bestehen diese Verände-

[1]) Wir lassen hier unerwähnt die Ansicht mehrerer französischen Autoren, welche die Syringomyelie als die Folge eines entzündlichen Prozesses, einer myélite cavitaire betrachten (Joffroy und Achard), da diese Ansicht durch die Beobachtungen jüngerer Zeit noch keine sichere Bestätigung gefunden hat.

rungen, in Kürze angegeben, in einer Sklerosirung der Wandungen, oft mit Verengerung des Lumens, sogar bis zur völligen Obliteration, und in einer Ablagerung hyaliner Massen in die Gefässscheide. Eine solche Ablagerung war möglicherweise im Brustmark unseres Falles vorhanden; wir haben sie jedoch in dem sehr veränderten Rückenmark nicht sicher feststellen können. Andererseits ist die von uns im Halsmark gefundene Rundzellen-Infiltration der Perivascularräume, so viel wir haben finden können, bei Syringomyelie früher nicht erwähnt worden.

Gleich oberhalb der Stelle, wo es nur eine Spalte an dem einen Hinterhorne giebt, öffnet sich diese nach hinten, und das Rückenmark nimmt jetzt am Querschnitte fast sofort die Form eines Bandes an, indem die Hinterhörner weit lateralwärts austreten. Auf Grund derselben Thatsachen, die wir in Bezug auf den ersten Fall angeführt haben, müssen wir annehmen, dass die Anlage des obersten Theils des Rückenmarks in dem Entwickelungsstadium der Medullarplatte persistirt hat.

Vergleichen wir die beiden betreffenden Fälle in Bezug auf die letzterwähnte Hemmungsmissbildung des Rückenmarks, so finden wir, dass in dem letzten Fall die Persistenz des Organes als Medullarplatte sich viel weiter nach unten im Rückenmark erstreckt, als im ersten. Im früheren Fall, wie auch im unteren Theile der Medullarplatte des jetzt in Frage stehenden Falles ist das Nervengewebe fast ebenso gut, wie in den weiter nach unten gelegenen Theile des Rückenmarks mit geschlossenem Centralkanal, entwickelt. Aber das Nervengewebe der Medullarplatte nimmt nach oben schnell ab. Demnach giebt es eine Abtheilung der Medullarplatte von ziemlich grosser Höhe, die offenbar dem Gebiete des Rückenmarks angehört, in welcher kein Nervengewebe sich vorfindet. Die einzige Spur der ektodermalen Anlage bildet das hie und da an der hinteren Oberfläche vorhandene Epithel. Diesen Zustand können wir demnach als eine partielle wahre Amyelie bezeichnen.

Den eben beschriebenen etwas ähnliche Verhältnisse sind vorher nur von Bulloch erwähnt worden. In dem von ihm mitgetheilten Falle von Acephalie öffnete sich nehmlich der Centralkanal im oberen Theil des Halsmarks nach hinten; die Umgestaltung des Rückenmarks zur Plattenform scheint jedoch, so

viel es aus der Beschreibung beurtheilt werden kann, hier gar nicht so vollständig, als in unseren Fällen, stattgefunden zu haben.

Bei Untersuchung eines vermuthlich nur 5 Wochen alten menschlichen Embryo hat Lebedeff die Medullarrinne in ihrer ganzen Länge nach hinten offen gefunden. Der Fall war aber mit einer starken Faltenbildung der Medullarplatte complicirt; auch war die Platte selbst zum grossen Theil zerstört, sodass das Mesoderm ganz nackt vorlag.

Bei Untersuchungen von Fällen partieller Rachischisis hat Recklinghausen nachgewiesen, dass es in den rothen Auflagerungen auf der im Gebiete der Missbildung nackt liegenden Pia Reste von Rückenmarksgewebe giebt. Zwischen Balken, die von weiten Gefässen gebildet waren, fand er nehmlich Zellen, die er als Neurogliazellen auffasste. Weiter fügt er hinzu: „Grössere Zellen, welche als evidente Ganglienzellen bezeichnet werden dürfen, sind aber nur spärlich, bald vereinzelt, bald in Gruppen, meistens in der Nähe von Blutgefässknäueln aufzufinden, einzelne so gross, so deutlich multipolar und mit einem so typischen Kern versehen, dass sie positiv Ganglienzellen genannt werden müssen, wenn sie auch keine längeren, keine verästelten Fortsätze aussenden. Dass diese Substanz nervös ist, wird am klarsten nachgewiesen, wenn man die Schnitte nach Weigert's Methode mit Hämatoxylin und Eisensalz färbt und nur in ihr die myelinhaltigen Nervenfasern, an der schwarzblauen Tinction leicht erkennbar, auftauchen sieht — —." Recklinghausen spricht sich deshalb ganz bestimmt dahin aus, dass dies „die Ueberbleibsel der Rückenmarksanlagen, also der Medullarplatten" sind, worin man ihm gewiss zustimmen muss.

Unsere Fälle sind aber von denjenigen von Recklinghausen, gleichwie von denjenigen von Lebedeff in der wesentlichen Hinsicht verschieden, dass ein Theil des Rückenmarks im Stadium der Medullarplatte persistirt hatte, während zu gleicher Zeit die verschiedenen Abtheilungen desselben einigermaassen zur Entwickelung gekommen waren. Die Feststellung dieser Thatsache, die früher wenigstens niemals klar beschrieben worden ist, scheint uns ein gewisses Interesse darzubieten.

Besonders wollen wir die Aufmerksamkeit auf das Verhalten der Spinalganglien und der hinteren Wurzeln im Gebiete der Amyelie lenken. Wir finden nehmlich die erstgenannten auch an diesem Orte in normaler Weise vorhanden. Von ihnen nehmen gut entwickelte Wurzeln ihren Ursprung und verlaufen einerseits gerade nach hinten, d. h. zum Platze des centralen Nervensystems, von dem doch nichts Anderes als Reste des Epithels des Centralkanals übrig sind. An der von diesem Epithel zum Theil bekleideten Oberfläche enden die Wurzeln plötzlich.

Diese Beobachtung liefert also einen sicheren Beweis dafür, dass die hinteren Wurzeln sich völlig unabhängig vom Rückenmark entwickeln. In der Epikrise über einen Fall von totaler Amyelie kommen wir noch einmal auf diesen Punkt zurück. Nur soll in diesem Zusammenhang auch folgende Beobachtung von Jacoby erwähnt werden. Bei der Untersuchung eines Schweinsembryo, wo das ganze Rückenmark, seinen caudalen Theil ausgenommen, auf dem Stadium der Medullarplatte zurückgeblieben war, fand dieser Verfasser fast normale Spinalganglien, von denen Wurzeln nach hinten verliefen und an der Medullarplatte frei endigten.

Sehen wir jetzt zu, inwieweit das in unseren früheren Fällen nachgewiesene Gesetz für die Ausdehnung, in welcher das Nervensystem angelegt wird, sich auch in diesem Falle constatiren lässt, wenngleich das Urtheil durch die von der Syringomyelie und den hämorrhagischen subduralen Cysten hervorgerufene Zerstörung des Rückenmarks sehr erschwert ist.

An den Strecken, wo das Rückenmark genügend entwickelt ist, um das Erkennen seiner verschiedenen Theile zu ermöglichen, findet man, dass die graue Substanz und die Hinterstränge eine ziemliche Entwickelung erreicht haben, die Seitenstränge aber völlig oder fast völlig fehlen. Die Ganglienzellen der Vorderhörner sind im Lenden- und Halsmark zum Theil vorhanden, und zwar von fast normaler Grösse. Sie sind mehr oder weniger stark verändert, was vielleicht zum Theil einer mangelhaften Conservirung des Präparats zugeschrieben werden kann. Sowohl die vorderen, als die hinteren Wurzeln sind gut entwickelt, die Spinalganglien bieten ein völlig normales Aussehen dar.

Wir finden also, dass auch in diesem Falle sowohl die motorischen als die sensorischen Neurone erster Ordnung überall — wo nicht die abnorme Wucherung des Epithels und der subepithelialen Neuroglia des Centralkanals ihre Entwickelung zu sehr gestört hat — vorhanden sind.

Bildungen, die den Neuronen zweiter Ordnung angehören könnten, sind nirgends zu entdecken. Ganglienzellen am Platze der Clarke'schen Säule haben wir nicht gefunden; dies war bei der hochgradigen Zerstörung des Rückenmarks in diesem Gebiete jedenfalls nicht zu erwarten. Wenn dieser Fall also in Bezug auf das Verhalten dieser Zellen nicht beweiskräftig ist, so widerspricht er doch in keiner Hinsicht der Annahme, dass die Neurone zweiter Ordnung niemals angelegt worden waren.

Blutungen sind in diesem Falle im Halsmarke vorhanden. Es lässt sich nicht feststellen, ob sie in den Hintersträngen weiter nach unten ziehen, als in den sonstigen Theilen des Querschnittes. Vielleicht hängt dies davon ab, dass die Hinterstränge ziemlich weit nach unten im Halsmark von der intramedullären Höhlenbildung zerstört oder mehr oder weniger beschädigt sind. Im oberen Theile des Rückenmarks sieht man dagegen die Zahl der Gefässe ziemlich beträchtlich zunehmen, was man mit der von uns vorausgesetzten, nach oben abnehmenden Wachsthumsenergie der nervösen Elemente in Zusammenhang bringen muss.

In diesem Falle giebt es in den weichen Häuten nicht scharf begrenzte, zuweilen ziemlich grosse Rundzellen-Anhäufungen, die in ihren centralen Partien kein sonstiges Gewebe zeigen. Wie berichtet wurde, haben wir dieselben Bilder auch in unserem ersten Falle angetroffen. Das Vorkommen ähnlicher Bildungen ist unseres Wissens bis jetzt nur ein Mal constatirt worden. In der Beschreibung des von ihm beobachteten Falles von totaler Amyelie giebt nehmlich Gade an, dass „hie und da in den Spinalganglien grössere oder kleinere, theils ziemlich begrenzte, theils diffuse Rundzellen-Anhäufungen und zahlreiche Gefässe“ vorhanden waren. In Bezug auf die Frage von der Natur und Bedeutung dieser Bildungen können wir nichts Bestimmtes aussprechen.

An sehr verschiedenen Stellen des Rückenmarks dieses Falles haben wir Amyloidkörperchen, zuweilen in ziemlich reichlicher Anzahl, und zwar hauptsächlich an den sonstigen Prädilectionsstellen dieser Bildungen, nachgewiesen. Diese Bildungen kommen ja theils als eine normale senile Erscheinung vor, theils treten sie bei chronischen Krankheiten verschiedenster Art auf. Doch erwähnt Redlich, der eine umfassende Arbeit über das Verhalten der Amyloidkörperchen im centralen Nervensystem geliefert hat, dass er sie niemals in jüngerem Alter als 18 Jahre beobachtet hat. Es schien uns deshalb von einem gewissen Interesse festzustellen, dass sie schon während des intrauterinen Lebens ausgebildet werden können.

Die Ergebnisse der Untersuchung des centralen Nervensystems in Fall IV lassen sich in folgender Weise zusammenfassen:

Im Brustmark giebt es sehr grosse subdurale Blutungen, die zu hämorhagischen Cysten den Ursprung geliefert haben.

Das Rückenmark bietet das Bild einer Syringomyelie dar.

Eine Ausnahme davon macht ein grosser Theil des Halsmarks, der auf dem Stadium der Medullarplatte persistirt hat.

Im obersten Theil des Wirbelkanals besteht wahre Amyelie.

Die Neurone erster Ordnung sind, insofern sie nicht durch die genannten Veränderungen zerstört wurden, vorhanden.

Nichts deutet an, dass Neurone zweiter Ordnung angelegt worden sind.

Wir müssen annehmen, dass die Wachsthumsenergie der vorhandenen nervösen Elemente des Rückenmarks überhaupt mangelhaft war und nach oben stetig abnahm, und zwar weit schneller, als in den früher geschilderten Fällen.

Diese mangelhafte Wachsthumsenergie der in beschränktem Sinne nervösen Elemente ist mit einem gesteigerten und abnormen Wachsthumstriebe des Epi-

thels und der subepithelialen Neuroglia des Centralkanals verbunden.

(Schluss folgt.)

Erklärung der Abbildungen.

Tafel IX.

An sämmtlichen Figuren sind die Conteuren mit Ocul. O Obj. 2, die Details mit Ocul. 3 Obj. 4 (Leitz) gezeichnet. Abbé'sche Camera.

Fig. 1. Fall I. Das Brustmark. Färbung nach Nissl. c der Centralkanal. f Fissura anterior. b die Blutungen in der Rückenmarkssubstanz. vh die Vorderhörner mit ihren Ganglienzellen. w die Wurzeln.

Fig. 2. Fall IV. Der untere Theil des Rückenmarks, der in der Form des Hydromyelos erscheint. Diese, wie alle folgenden mikroskopischen Figuren sind nach Alaun-Hämatoxylin-Präparaten gezeichnet. c der hier stark dilatirte Centralkanal. f Fissura anterior. e das Epithel des Centralkanals. g Ganglienzellen.

Fig. 3. Fall IV. Das Rückenmark im Gebiete der subduralen hämorrhagischen Cysten. r das Rückenmark. c der Centralkanal, hier in der Form einer quergerichteten Spalte. h Ausläufer derselben in das eine Hinterhorn. e das Epithel des Centralkanals. gl gliöses Gewebe. cy die Wand der hämorrhagischen Cyste. m die im Subarachnoidalraum befindliche Masse.

Fig. 4. Fall IV. Das Halsmark, das Aussehen von Syringomyelie darbietend. c der Centralkanal. f Fissura anterior. hm die intramedulläre Höhle. gl gliöses Gewebe an ihrem Rande. vh die Vorderhörner mit ihren Ganglienzellen. hh die Hinterhörner. hw die hinteren Wurzeln. hs die Hinterstränge.

Fig. 5. Fall IV. Der Theil des Halsmarks, der in der Form der Medullarplatte persistirt. c die seichte Einfurchung an der hinteren Fläche, die den Platz des früheren Centralkanals angiebt. vw die vorderen (hier medialen) Wurzeln. Die Bezeichnung der Buchstaben ist sonst dieselbe, wie in Fig. 4.

Fig. 6. Fall IV. Ein Theil vom Querschnitte des in der Wirbelrinne im Gebiete der Amyelie befindlichen Inhaltes. s Spinalganglion. hw die central gerichtete Wurzel desselben, die nach hinten frei endigt. a die freie hintere Oberfläche dieses Gewebe. b die in der Figur nicht ausgeführten Blutmassen in dem den weichen Häuten entsprechenden Gewebe.

XVIII.

Besprechung.

A. Woinitsch-Sianoschensky, Die Operation der Eröffnung des Herzbeutels und ihre anatomischen Grundlagen.

Der Verfasser hat sich zunächst die Aufgabe gestellt, vermittelst einer geeigneten Methode, die darin bestand, dass in die vordere Brustwand Nadeln eingetrieben wurden, die Lage und den Verlauf der vorderen Pleuraränder und des Herzbeutels festzustellen. Das geschah an Leichen, die so gut wie gar keine pathologischen Veränderungen der Brustorgane gezeigt hatten, eben so wie an solchen, die entweder Erkrankungen der Lungen (Entzündungen, Schrumpfungen und dergl.), der Pleurasäcke (Pleura fibrosa, exsudativa), des Herzbeutels (Ergüsse, Synechien) und des Herzens selbst (Hypertrophien), oder allgemeine Ernährungsstörungen (Marasmus, Deformationen des Skelets) darboten, welche zur Veränderung der Form und der Lage des Mediastinum antic. (interpleuralen Zwischenraumes) beitragen können. Die Fig. 7—29 zeigen die Gestalt und Lage des interpleuralen Dreiecks, in dessen Bereich der Herzbeutel ohne Verletzung der Pleuren erreichbar ist, bei Subjecten, die keine bedeutende Erkrankungen der Brustorgane darboten; Fig. 27—31 die Verhältnisse bei Verwachsung der rechten Pleura (das Dreieck ist im Allgemeinen nach rechts herangezogen); Fig. 32—34 bei Verwachsung der linken Pleura, die mit Verschiebung des Dreiecks nach links begleitet ist; Fig. 35—39 bei beiderseitigen Pleurasynechien; diesen ist keine bedeutende Verunstaltung der gewöhnlichen Verhältnisse gefolgt. Die weiteren Abbildungen zeigen den Einfluss von rechtsseitigen (40—44) oder linksseitigen (45—46) exsudativen Pleuritiden auf die Anatomie des mediastinalen Dreiecks. Fig. 47—56 beweisen, dass Lungenentzündungen keineswegs Abweichungen von der normalen Mittelform und Lage des Dreiecks bewirken. Inanitionszustände haben eine beträchtliche Verengerung des Dreiecks, ja sogar dessen Schwund zur Folge (57—59). Kyphoskoliosis kann eine enorme Verunstaltung des Dreiecks verursachen, wie Fig. 60 zeigen soll. Ascites erhebt bedeutend die untere Grenze des Dreiecks (den Boden des Herzbeutels) (Fig. 61). Herzhypertrophien (Fig. 62—67), Pericardialexsudate (Fig. 68—78) und Oedeme des Mediastinum sind im Allgemeinen von einer Verbreiterung des Dreiecks begleitet, die noch weitere Modificationen erfährt, falls jene Zustände mit Pleura-Ergüssen Hand in Hand gehen (Fig. 78—82).

Nachdem der Verf. diese anatomischen Ergebnisse festgestellt hat, versucht er ein rationelles chirurgisches Verfahren darzulegen, das die Operation der Punction und Incision des Herzbeutels ohne Verletzung der Pleurasäcke zu sichern im Stande sei. Dr. Th. Tschistowitsch.

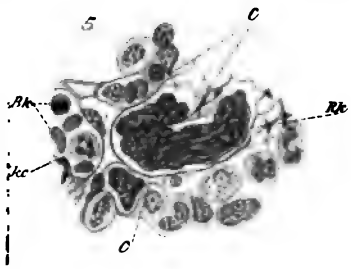

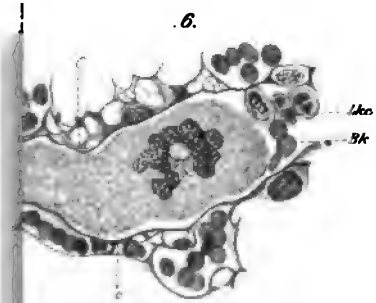

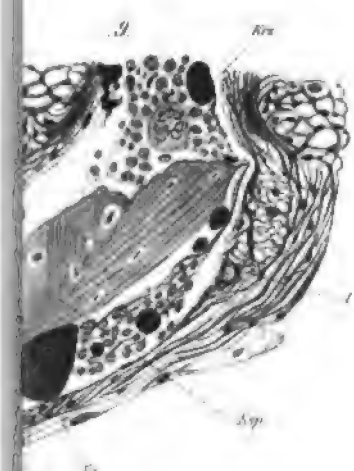

University of California
LIBRARY

a) Das cavernöse Angiom.

Aus den an verschiedenen Körperstellen vorkommenden Tumoren will ich zwei herausgreifen, die mir deshalb besonders geeignet erscheinen, weil wegen ihrer umschriebenen Form die Beziehung zur Nachbarschaft gut erkannt werden kann und weil sie bei ihrer oft geringen Grösse eine histologische Untersuchung in toto bequem zulassen. Ich meine erstens die in Warzenform auf der äusseren Haut, oft zu mehreren und häufig in grosser Zahl vorkommenden und durch eine dunkel-blaurothe Farbe ausgezeichneten und die in der Leber nicht selten zu beobachtenden Neubildungen. Beide sind so allgemein bekannt, dass ich mich darauf beschränken kann, diejenigen Gesichtspunkte hervorzuheben, die mir für meine Darstellung von Bedeutung sind.

Jene Angiome der Haut sind charakterisirt durch einen gegen die Umgebung, d. h. einerseits gegen das subepitheliale Bindegewebe, andererseits gegen das tiefere Corium gut abgesetzten Bezirk weiter Gefässe, deren eigentliche Wand nur aus Endothel besteht, welches dem umgebenden, circulär angeordneten Bindegewebe direct aufsitzt. Letzteres ist bald nur sehr wenig, bald etwas reichlicher entwickelt, oft aber nicht überall gleich breit, so dass kleine Gruppen von Gefässdurchschnitten durch stärkere Bindegewebszüge von anderen ähnlichen Gruppen getrennt werden. Das Angiom zerfällt so in einzelne Läppchen. Die Bindesubstanz selbst ist meist zellarm, zuweilen aber auch kernreicher. Sie geht natürlich in das die Neubildung umgebende Corium über, so dass eine scharfe Grenze insofern nicht existirt. Trotzdem hat man sofort den Eindruck, dass das Convolut von blutgefüllten Kanälen etwas Selbständiges, in sich Abgeschlossenes darstellt. Es finden sich auch keinerlei Uebergänge zu den Gefässen der Nachbarschaft, keine Anzeichen dafür, dass die weiten Lumina etwa unter allmählicher Verengerung in Capillaren übergingen oder sich aus ihnen entwickelten. Diese Vorstellung wird selbstverständlich dadurch nicht geändert, dass in das Angiom arterielle Gefässe hinein- und venöse herausführen müssen und dass man diesen Zusammenhang in einzelnen Schnitten wahrnimmt.

der einzelnen Hohlräume fortsetzt. Diese Abgrenzung ist so in die Augen fallend, dass es für die weitaus meisten Angiome — ich habe im Laufe der Jahre viele untersucht — ohne Weiteres klar ist, dass ein Uebergang von Bluträumen in die Capillaren der Leber nicht stattfindet. Solchen Bildern gegenüber kann man höchstens sagen, die Tumoren hätten ihren ursprünglichen Zusammenhang mit den Capillaren eingebüsst und sich abgekapselt, obgleich es gewiss schwer vorstellbar ist, weshalb und wie ein ursprünglich allseitig communicirender Bezirk so völlig sollte isolirt werden, dass alle capillaren Anastomosen aufgehoben würden. Diese Ansicht spricht u. A. Scheffen aus. Aber irgend welche Beweise für diese Auffassung bringt er nicht bei. Wenn man aber zeigen will, dass die Cavernome aus Capillarektasie hervorgehen und nun findet, dass die an einigen wenigen erhobenen Befunde auf die weitaus meisten anderen nicht passen, so darf man diese doch nicht einfach bei Seite schieben und nur jene wenigen als brauchbar betrachten. Viel näher läge es dann doch, diese letzteren anders zu deuten. Jene Behauptung schliesst aber noch die weitere ungegründete Folgerung ein, dass die scharf begrenzten Angiome nicht mehr an Umfang zunehmen. Aber das ist eine unbewiesene, nur ad hoc gemachte Annahme.

Im Inneren der Tumoren trifft man nur in sehr wenigen Fällen Leberzellen an. Mir liegt ein solcher von der Grösse eines Stecknadelkopfes vor. Die Bluträume bilden in ihm mehrere Gruppen, die zwar mehrfach zusammenhängen, im Uebrigen aber durch Interstitien sehr wechselnder Breite getrennt sind. Es ist also ein ähnlicher lappiger Bau vorhanden, wie er zuweilen auch bei den Hautcavernomen vorkommt. Die peripherischen Gruppen springen verschieden weit nach aussen vor, so dass die Contouren des ganzen Tumor gelappt sind. In jenen breiten Abschnitten der intervasculären Septa sind nun Leberzellen vorhanden. Aber sie zeigen keine typische Anordnung. Sie bilden unregelmässige, netzförmig verbundene Züge, die von ungleicher Breite sind und streckenweise zu grösseren Zellcomplexen anschwellen. Am Rande des Cavernoms gehen diese unregelmässigen Zellbezirke allmählich in die angrenzenden normalen Theile über. Die einzelnen Leberzellen im Angiom sind

nome ansprechen muss, haben durchaus den bekannten, voll entwickelten Bau.

Zweitens aber ist Stauung eine ausserordentlich häufige Erscheinung, Cavernomentwickelung dagegen relativ sehr selten. Daraus ergiebt sich ganz selbstverständlich, dass man, wenn Capillarektasie die Grundlage der Tumoren sein soll, besondere Bedingungen voraussetzen muss, welche in jenen seltenen Fällen aus der einfachen Dilatation das völlig anders gebaute Angiom hervorgehen lässt. Es wäre aber die wichtigste Aufgabe, diese Bedingungen nachzuweisen. Denn ihre Kenntniss allein konnte die Stauungsgenese verständlich machen. Sie würden damit aber auch das eigentlich maassgebende für die Cavernomentstehung sein. Von dieser nothwendigen Voraussetzung ist aber bisher gar nicht die Rede gewesen.

Ein zweiter Umstand, der zur Vorstellung von der Bildung der Cavernome durch Capillarektasie führte, ist durch eine mehrfach beschriebene Beziehung der Neubildung zur Umgebung gegeben. Man glaubt nehmlich gesehen zu haben, dass die Gefässräume des Tumors in die angrenzenden Capillaren des Lebergewebes übergingen. Nehmen wir zunächst einmal an, die Beobachtung sei richtig, so darf daraus doch nicht ohne Weiteres der Schluss gezogen werden, dass nun die Capillaren zu Angiomräumen würden. Da ist der Wunsch der Vater des Gedankens. Es ist wiederum nur das schon so oft zu irrigen Folgerungen verwerthete Nebeneinander, was zu jener Anschauung führt. Wie wollte man denn die durchaus ebenso berechtigte Erklärung zurückweisen, dass die Verbindung secundär durch einen Einbruch eines Cavernomraumes in eine Capillare zu Stande gekommen sei!

Aber ich bin der Meinung, dass jene Communication überhaupt nur sehr selten, vielleicht gar nicht vorkommt, dass sie vielmehr lediglich durch einen Befund vorgetäuscht wird, von dem noch die Rede sein soll.

Zunächst wollen wir von den gewöhnlichsten Verhältnissen ausgehen. Das Cavernom ist fast immer scharf nach aussen begrenzt. Zwischen die Gesammtheit der Bluträume und das umgebende Lebergewebe ist eine verschieden breite Lage von Bindegewebe eingeschoben, welche sich nach innen in die Septa

der einzelnen Hohlräume fortsetzt. Diese Abgrenzung ist so in die Augen fallend, dass es für die weitaus meisten Angiome — ich habe im Laufe der Jahre viele untersucht — ohne Weiteres klar ist, dass ein Uebergang von Bluträumen in die Capillaren der Leber nicht stattfindet. Solchen Bildern gegenüber kann man höchstens sagen, die Tumoren hätten ihren ursprünglichen Zusammenhang mit den Capillaren eingebüsst und sich abgekapselt, obgleich es gewiss schwer vorstellbar ist, weshalb und wie ein ursprünglich allseitig communicirender Bezirk so völlig sollte isolirt werden, dass alle capillaren Anastomosen aufgehoben würden. Diese Ansicht spricht u. A. Scheffen aus. Aber irgend welche Beweise für diese Auffassung bringt er nicht bei. Wenn man aber zeigen will, dass die Cavernome aus Capillarektasie hervorgehen und nun findet, dass die an einigen wenigen erhobenen Befunde auf die weitaus meisten anderen nicht passen, so darf man diese doch nicht einfach bei Seite schieben und nur jene wenigen als brauchbar betrachten. Viel näher läge es dann doch, diese letzteren anders zu deuten. Jene Behauptung schliesst aber noch die weitere ungegründete Folgerung ein, dass die scharf begrenzten Angiome nicht mehr an Umfang zunehmen. Aber das ist eine unbewiesene, nur ad hoc gemachte Annahme.

Im Inneren der Tumoren trifft man nur in sehr wenigen Fällen Leberzellen an. Mir liegt ein solcher von der Grösse eines Stecknadelkopfes vor. Die Bluträume bilden in ihm mehrere Gruppen, die zwar mehrfach zusammenhängen, im Uebrigen aber durch Interstitien sehr wechselnder Breite getrennt sind. Es ist also ein ähnlicher lappiger Bau vorhanden, wie er zuweilen auch bei den Hautcavernomen vorkommt. Die peripherischen Gruppen springen verschieden weit nach aussen vor, so dass die Contouren des ganzen Tumor gelappt sind. In jen breiten Abschnitten der intervasculären Septa sind nun Leb zellen vorhanden. Aber sie zeigen keine typische Anordnu Sie bilden unregelmässige, netzförmig verbundene Z ungleicher Breite sind und streckenweise zu gr complexen anschwellen. Am Rande des Cavernom unregelmässigen Zellbezirke allmählich in die angr malen Theile über. Die einzelnen Leberzellen im

nome ansprechen muss, haben durchaus den bekannten, voll entwickelten Bau.

Zweitens aber ist Stauung eine ausserordentlich häufige Erscheinung, Cavernomentwickelung dagegen relativ sehr selten. Daraus ergiebt sich ganz selbstverständlich, dass man, wenn Capillarektasie die Grundlage der Tumoren sein soll, besondere Bedingungen voraussetzen muss, welche in jenen seltenen Fällen aus der einfachen Dilatation das völlig anders gebaute Angiom hervorgehen lässt. Es wäre aber die wichtigste Aufgabe, diese Bedingungen nachzuweisen. Denn ihre Kenntniss allein konnte die Stauungsgenese verständlich machen. Sie würden damit aber auch das eigentlich maassgebende für die Cavernomentstehung sein. Von dieser nothwendigen Voraussetzung ist aber bisher gar nicht die Rede gewesen.

Ein zweiter Umstand, der zur Vorstellung von der Bildung der Cavernome durch Capillarektasie führte, ist durch eine mehrfach beschriebene Beziehung der Neubildung zur Umgebung gegeben. Man glaubt nehmlich gesehen zu haben, dass die Gefässräume des Tumors in die angrenzenden Capillaren des Lebergewebes übergingen. Nehmen wir zunächst einmal an, die Beobachtung sei richtig, so darf daraus doch nicht ohne Weiteres der Schluss gezogen werden, dass nun die Capillaren zu Angiomräumen würden. Da ist der Wunsch der Vater des Gedankens. Es ist wiederum nur das schon so oft zu irrigen Folgerungen verwerthete Nebeneinander, was zu jener Anschauung führt. Wie wollte man denn die durchaus ebenso berechtigte Erklärung zurückweisen, dass die Verbindung secundär durch einen Einbruch eines Cavernomraumes in eine Capillare zu Stande gekommen sei!

Aber ich bin der Meinung, dass jene Communication überhaupt nur sehr selten, vielleicht gar nicht vorkommt, dass sie vielmehr lediglich durch einen Befund vorgetäuscht wird, von dem noch die Rede sein soll.

Zunächst wollen wir von den gewöhnlichsten Verhältnissen ausgehen. Das Cavernom ist fast immer scharf nach aussen begrenzt. Zwischen die Gesammtheit der Bluträume und das umgebende Lebergewebe ist eine verschieden breite Lage von Bindegewebe eingeschoben, welche sich nach innen in die Septa

der einzelnen Hohlräume fortsetzt. Diese Abgrenzung ist so in die Augen fallend, dass es für die weitaus meisten Angiome — ich habe im Laufe der Jahre viele untersucht — ohne Weiteres klar ist, dass ein Uebergang von Bluträumen in die Capillaren der Leber nicht stattfindet. Solchen Bildern gegenüber kann man höchstens sagen, die Tumoren hätten ihren ursprünglichen Zusammenhang mit den Capillaren eingebüsst und sich abgekapselt, obgleich es gewiss schwer vorstellbar ist, weshalb und wie ein ursprünglich allseitig communicirender Bezirk so völlig sollte isolirt werden, dass alle capillaren Anastomosen aufgehoben würden. Diese Ansicht spricht u. A. Scheffen aus. Aber irgend welche Beweise für diese Auffassung bringt er nicht bei. Wenn man aber zeigen will, dass die Cavernome aus Capillarektasie hervorgehen und nun findet, dass die an einigen wenigen erhobenen Befunde auf die weitaus meisten anderen nicht passen, so darf man diese doch nicht einfach bei Seite schieben und nur jene wenigen als brauchbar betrachten. Viel näher läge es dann doch, diese letzteren anders zu deuten. Jene Behauptung schliesst aber noch die weitere ungegründete Folgerung ein, dass die scharf begrenzten Angiome nicht mehr an Umfang zunehmen. Aber das ist eine unbewiesene, nur ad hoc gemachte Annahme.

Im Inneren der Tumoren trifft man nur in sehr wenigen Fällen Leberzellen an. Mir liegt ein solcher von der Grösse eines Stecknadelkopfes vor. Die Bluträume bilden in ihm mehrere Gruppen, die zwar mehrfach zusammenhängen, im Uebrigen aber durch Interstitien sehr wechselnder Breite getrennt sind. Es ist also ein ähnlicher lappiger Bau vorhanden, wie er zuweilen auch bei den Hautcavernomen vorkommt. Die peripherischen Gruppen springen verschieden weit nach aussen vor, so dass die Contouren des ganzen Tumor gelappt sind. In jenen breiten Abschnitten der intervasculären Septa sind nun Leberzellen vorhanden. Aber sie zeigen keine typische Anordnung. Sie bilden unregelmässige, netzförmig verbundene Züge, die von ungleicher Breite sind und streckenweise zu grösseren Zellcomplexen anschwellen. Am Rande des Cavernoms gehen diese unregelmässigen Zellbezirke allmählich in die angrenzenden normalen Theile über. Die einzelnen Leberzellen im Angiom sind

gut ausgebildet, gross, polygonal, zeigen nirgendwo Compressionserscheinungen.

Ihre Beziehung zur Neubildung lässt sich auf zwei Weisen erklären. Entweder waren die Zellen von vornherein in der Cavernomanlage vorhanden; was sich mit der Annahme der Genese des Tumors aus entwickelungsgeschichtlichen Störungen vereinigen liesse (s. u.), oder sie wurden bei dem Wachsthum der Neubildung zwischen die einzelnen Läppchen eingeschlossen. Jedenfalls stimmt der Befund sehr wenig zur Ableitung des Cavernoms aus Stauung, weil man dann annehmen müsste, dass selbst ein so kleiner Bezirk nicht als Ganzes unter der Circulationsstörung gelitten, sondern dass in ihm die Stauung sich noch unregelmässig vertheilt hätte. Wie das bei der ausgedehnten Anastomosirung aller Capillaren möglich sein sollte, ist nicht einzusehen.

In diesem Object habe ich nun besonders deutlich die Bilder erhalten, die man als einen Uebergang der Bluträume in die angrenzenden Capillaren erklärt hat. Es handelt sich also darum, dass man weite Gefässe zwischen den anstossenden Leberzellenreihen mit den Räumen des Cavernoms zusammenhängen sieht. Jene Gefässe fasst man als erweiterte Capillaren auf. Aber nach meinen Präparaten muss ich sie für junge Sprossen des cavernösen Gewebes halten, die in die angrenzende Lebersubstanz vordringen. Sie sind noch nicht so dickwandig, wie in dem fertigen Angiom, aber gegen das Lebergewebe, auch wenn sie relativ weit in dasselbe hineinragen, allseitig abgeschlossen, hängen also nicht mit den normalen Capillaren zusammen, wie es doch bei der netzförmigen Anordnung derselben nothwendig der Fall sein müsste, falls sie durch Dilatation einzelner Capillaren entstanden wären. Denn die Ektasie konnte ja die Anastomosen nicht verschwinden lassen.

Wenn aber wirklich einmal die fraglichen weiten Gefässe mit Capillaren zusammenhängen sollten, so muss man auch, wie schon betont, an secundäre Vereinigung denken. Es besteht aber noch die Möglichkeit eines anderen Irrthums. Wenn nehmlich das Cavernom hier und dort gerade bis an eine Centralvene vorgedrungen ist, so kann diese sehr wohl für einen Raum des

Tumors gehalten werden, von dem dann selbstverständlich Capillaren ausgehen müssen.

Es verdient aber ferner noch die Vertheilung des Blutes im Cavernom und seiner Umgebung Beachtung. Die Räume des ersteren sind stets gut gefüllt, in den anstossenden normalen Gefässen trifft man dagegen meist kein Blut an. Jene als dilatirte Capillaren aufgefassten, von mir als vorgeschobene Sprossen bezeichneten Lumina sind nun voll Blut und kennzeichnen sich dadurch als zum Angiom gehörig, während die direct angrenzenden Capillarlumina völlig leer sind. Das wäre nicht denkbar, wenn beide communicirten, steht dagegen auf's beste in Einklang mit meiner Auffassung.

Ich führe endlich noch Injectionsresultate an. Wie bei den Hautangiomen injicirte ich durch Einstich und sah nun auch hier, dass die Injectionsmasse nur da die Grenzen des Cavernoms überschritt, wo die arteriellen Gefässe in den Tumor hinein- und die venösen herausführten. Demgemäss fand ich zwar in weite Umgebung einzelne grössere, in den Interstitien verlaufende Gefässstämme injicirt, nicht dagegen die Capillaren in der nächsten Umgebung des Angioms. Aber auch wenn letzteres der Fall gewesen wäre, hätte der Befund mit Vorsicht aufgenommen werden müssen, da die Injectionsmasse ja von den zuführenden Gefässen aus, in die sie vom Cavernom aus hineingekommen war, sehr wohl wieder in peripherischer Richtung strömen und so auch Capillargebiete der Leber füllen könnte.

Ich habe in mehreren Fällen das gleiche Resultat erhalten und lege natürlich auf das Ergebniss einiges Gewicht. Freilich wird man einwenden wollen, ich hätte solche Angiome injicirt, die bereits völlig ausgebildet und abgekapselt seien, so dass die früher vorhandene Communication aufgehoben sei. Aber ich habe schon oben hervorgehoben, dass diese Auffassung unberechtigt ist.

Ich komme also zu dem Schluss, dass auch die Cavernome der Leber in sich abgeschlossene und nur aus sich heraus wachsende Tumoren sind. Die hierin mit den oben beschriebenen Hautangiomen bestehende Uebereinstimmung kann natürlich nur zu Gunsten dieser Auffassung verwerthet werden.

Das Resultat deckt sich nicht mit demjenigen der Untersuchungen, die Lilienfeld (Dissertation. Bonn 1889) unter meiner Leitung angestellt hat. Ich bin eben im Verlaufe meiner Studien über die Geschwulstgenese im Allgemeinen (a. a. O.) zu anderen Anschauungen gekommen. Nur einen damals betonten Punkt muss ich auch jetzt noch in den Vordergrund stellen, das ist die Bedeutung der Bindegewebswucherung. Ich halte sie freilich nicht mehr wie damals für einen den ersten Anfang der Tumorbildung darstellenden Vorgang, der die Gefässektasie erst secundär veranlasste, sondern bin der Meinung, dass Gefäss- und Bindegewebsneubildung von vornherein parallel gehen. Das Wachsthum der Cavernome muss sich dann allerdings in der Hauptsache so vollziehen, wie es Virchow und Rindfleisch angeben. Denn da die Bindesubstanz die äussersten Theile der Neubildung einnimmt, so muss sie es auch sein, die zunächst in das angrenzende Lebergewebe vordringt, aber freilich in gleichem Schritte gefolgt von den mitwachsenden Bluträumen, die also meiner Meinung nach nicht erst secundär im Bindegewebe entstehen. Diese Vergrösserung der Cavernome geht nun im Laufe von Jahren so allmählich vor sich, dass deutliche Verdrängungserscheinungen am anstossenden Lebergewebe nicht nachweisbar sein können.

Wenn ich schliesslich noch kurz die erste Genese der Cavernome berühre, so kann ich freilich nur einige Ueberlegungen beibringen: Da auch die kleinsten Tumoren bereits den typisch abgeschlossenen Bau haben, besteht keine Berechtigung, anzunehmen, die Tumoren seien auf noch früheren Entwickelungsstadien nicht abgegrenzt gewesen. Die Vorstellung wäre willkürlich. Es ist vielmehr durchaus wahrscheinlich, dass die Cavernome von Anfang an aus einem kleinen selbstständigen Gewebsbezirk hervorgingen, der nicht in typischer Weise in die Leber eingefügt, sich für sich entwickelte. Dabei wäre zu beantworten, wann die Bildung eines solchen Gewebsbezirks erfolgte. Man wird zunächst an die Embryonalzeit denken und kann sich vorstellen, dass ein Gefässästchen nicht in regelrechter Weise mit den Leberzellen in Verbindung trat und von ihnen unabhängig blieb. Gegen die embryonale Genese lässt sich freilich geltend machen, dass die Cavernome

bei Kindern nicht oder nur ausnahmsweise beobachtet werden. Aber das liesse sich wohl aus dem in frühem Alter noch geringen Umfange der Tumoren erklären. Indessen will ich die Möglichkeit durchaus nicht in Frage stellen, dass auch im extrauterinen Leben ein kleiner, vielleicht in Wucherung gerathener Gefässabschnitt aus irgend einem Grunde eine gewisse Selbständigkeit erlangte und sich zum Cavernom entwickelte.

b) Die Teleangiektasie.

Die Teleangiektasie erfordert nur wenige Bemerkungen. Die Anschauungen gehen hier ziemlich übereinstimmend dahin, dass die Vergrösserung des Angioms durch andauernde Neubildung von Gefässen stattfindet, die sich in die Umgebung vorschieben. Immerhin schien es mir wünschenswerth, durch Injectionen diese Meinung zu stützen. Wenn man die Canüle in die Teleangiektasie einsticht, so gelingt es, wenn auch weniger leicht als bei den cavernösen Angiomen, die Gefässe zu füllen. Ich habe dann an solchen Präparaten feststellen können, dass die Injectionsmasse nur in die Gefässe des Tumors, nicht in die angrenzenden Capillarbezirke vordringt und dass ausser jenen nur noch die grösseren zu- und abführenden Aeste injicirt werden. Die Befunde sind also genau dieselben wie bei den Cavernomen.

Die Teleangiektasien sind congenitale Neubildungen. Uebertragen wir auf sie die bei den Cavernomen gemachten Ueberlegungen, so müssen wir auch bei ihnen annehmen, dass sie von ihrem ersten Ursprung an als abgeschlossene Gebilde bestanden haben. Wir dürfen uns vorstellen, dass ein nicht in den Aufbau der Haut eingehender Complex embryonaler Gefässe sich als selbständiges Gebilde weiter entwickelte und finden eine Stütze dieser Anschauung in dem Umstande, dass, wie Virchow lehrte, die Teleangiektasien gern an den Schlussstellen fötaler Spalten vorkommen. Hier sind Absprengungen von Gewebskeimen besonders leicht denkbar.

Da die Teleangiektasien meist keine scharf umschriebenen Tumoren darstellen, sondern ihre Sprossen in die Umgebung in mannichfaltiger Weise hineinschicken, so ergiebt sich auch dar-

2.

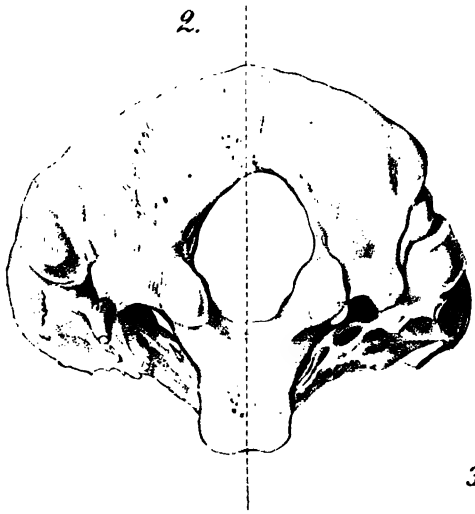

3.

1.

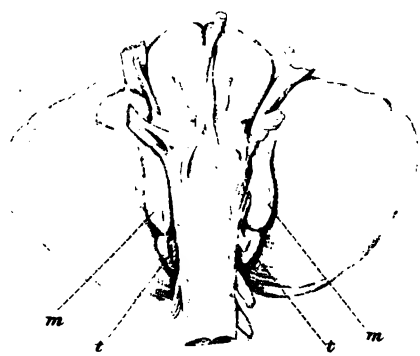

4.

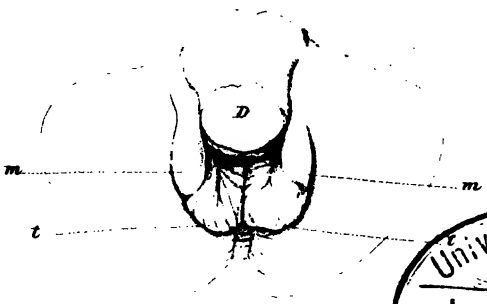

University of California
LIBRARY
Medical Department

LIBRARY
OF THE
UNIVERSITY
OF
CALIFORNIA





University of California
LIBRARY

durch das Endothel hindurch erreichen, müsste dieses also auch treffen und schädigen (vergl. unten die Bemerkungen über epitheliale Cysten).

Ich bin daher der Meinung, dass die Ektasie nicht durch eine Erhöhung des intracystösen Druckes besorgt wird. Nun sagt man freilich wohl, eine Betheiligung von Wachsthumsprozessen müsse allerdings hinzukommen, um so mehr, als ja bei zunehmender Dilatation die Wand nicht nur nicht dünner, sondern oft viel dicker werde. Aber man betrachtet diese Wucherung lediglich als secundär und abhängig von dem Druck, der in der Cyste herrscht. Aber wenn, wie ich eben auseinandersetzte, überhaupt ein nennenswerther Druck in den Lymphräumen nicht zu Stande kommen kann, so kann er also auch nicht maassgebend sein für die Wachsthumsprozesse. Diese müssen also anders erklärt werden. Zu einem befriedigenden Schluss kommt man aber dabei nur, wenn man Bindegebswucherung und Lymphgefässerweiterung von vornherein Hand in Hand gehen lässt, wenn man also vor Allem annimmt, dass dasselbe Moment, wie z. B. eine Entzündung, welches eine vermehrte Lymphbildung veranlasste, auch die Zunahme des Bindegewebes auslöste. Als Beispiel können hier die durch Filaria sanguinis veranlassten elephantiastischen Prozesse dienen, die zugleich durch Wucherung der Bindesubstanz, wie durch Ektasie der Lymphbahnen ausgezeichnet sind.

Wie mit den Erweiterungen der Lymphgefässe, verhält es sich auch mit den epithelialen Cysten. Auch bei ihnen recurrirt man entweder auf eine Stauung oder auf eine Ausscheidung von Flüssigkeiten von Seiten der Wand. Gegen die erstere Erklärung spricht der Umstand, dass man durch Unterbindung von Ausführungsgängen keine Cysten, sondern nur Atrophie des Drüsengewebes machen kann und dass bei einer durch pathologische Prozesse (Concremente, Druck u. s. w.) bedingten Stauung niemals eine gleichmässige Dilatation im ganzen gestauten Bezirke eintritt, wie man es doch bei der nach hydrostatischen Gesetzen erfolgenden allseitigen Ausbreitung des Druckes erwarten müsste, sondern nur eine umschriebene Cystenbildung. In den häufigen Fällen von Mammainduration

mit Gangektasie hat man oft Gelegenheit, unter dem Mikroskop die unvermittelte Einmündung eines mit Acinis zusammenhängenden Ganges von gewöhnlicher Weite in eine Cyste zu sehen.

Eine druckerhöhende Secretion der Flüssigkeit von Seiten der Wand begegnet aber hier denselben Schwierigkeiten wie bei den Lymphgefässen. Ein Druck, der das Bindegewebe nennenswerth belasten könnte, müsste bei längerer Dauer das Epithel schädigen und seine weitere Function verhindern. Es würde sich gleichsam selbst todtdrücken. Man könnte nun etwa sagen, das Epithel müsse doch den Druck, den es selbst erzeugte, in umgekehrter Richtung aushalten können. Das ist aber, wie die folgenden Ueberlegungen zeigen, nur sehr bedingt richtig. Die Drüsensecretion ist dem dauernden Abfluss des Secretes angepasst. Der Ausscheidungsdruck treibt dasselbe mehr oder weniger energisch aus dem Ausführungsgang heraus. Wenn wir nun in diesen ein senkrechtes Glasrohr einbinden, so wird die Flüssigkeit entsprechend ihrem Drucke eine Strecke weit aufwärts steigen. Dann steht sie stille, da sie über ein bestimmtes Maass durch den Secretionsdruck nicht gehoben werden kann. Ist dieser Punkt erreicht, so ist das für die Drüse gerade so gut, als wäre der Ausführungsgang unterbunden. Der höchste auf diese Weise zu erreichende Druck ist also ein absolutes Hinderniss für die weitere Secretion. Bleibt er dauernd bestehen, so ist die Thätigkeit des Epithels — und natürlich auch in demselben Sinne die des etwaigen Endothels — aufgehoben, Damit nicht genug, muss auch nach einiger Zeit nothwendig eine Schädigung der Zellen eintreten, falls nicht durch ein Ausweichen des Bindegewebes der Druck wieder niedriger wird. Aber nehmen wir nun einmal an, es fände wirklich eine lediglich mechanische Verdrängung des Bindegewebes statt. Dann würde in demselben Augenblick, in welchem es ein klein wenig nachgiebt, die Thätigkeit der Epithelien den freigewordenen Raum wieder füllen und der vorherige Druck würde wieder hergestellt sein. Da nun diese Vorgänge selbstverständlich nicht stossweise, sondern continuirlich ablaufen, so müsste das Epithel dauernd unter dem höchsten Druck stehen, den es selbst erzeugen kann. Damit ist aber gerade

die Bedingung gegeben, die nothwendig zur Functionsaufhebung der Zellen und zu ihrer endlichen Vernichtung führen müsste.

Eine rein mechanische Ausweitung der Cyste ist also nicht denkbar. Man darf auch nicht darauf hinweisen, dass ja eine Vermehrunng der Wandbestandtheile, die in vielen Fällen ohne Weiteres sichtbar sei, sehr häufig hinzukomme. Denn man fasst sie ja stets als eine secundäre auf und gewinnt damit natürlich nichts für die Erklärung der primären Ektasie.

Man vermeidet aber jede Schwierigkeit, wenn man wie bei den Lymphgefässen von vornherein eine gleichzeitig erfolgende Flüssigkeitsansammlung und Wucherung annimmt. In manchen Fällen wird derselbe Umstand, der die Ganglumina verschliesst, auch die Bindegewebswucherung und die verstärkte Secretion der Wand auslösen.

Die geringe Spannung, welche ja, ohne aber den höchsten Secretionsdruck jemals erreichen zu können, immerhin in den Cysten herrscht, kann nun gewiss bei bestehendem Wandwachsthum etwas dazu beitragen, dass das in der Fläche zunehmende Bindegewebe die ungefähre Form der Kugelschale annimmt. Aber nothwendig ist die Hülfe nur in geringem Maasse. Denn in der Wand ist das Bindegewebe mit Gefässen circulär angeordnet und eine in der Richtung der letzteren erfolgende Einschiebung neuer Bestandtheile muss nothwendig zur Ektasie führen in demselben Sinne, wie die Einfügung neuer Dauben in die Wand eines Fasses. Dazu kommt nun aber, dass die stets zahlreichen Blutgefässe, da sie als Netz den Raum umspannen, der Wand eine Spannung verleihen und bei ihrer Verlängerung die kuglige Form der Cyste begünstigen müssen. Es verhält sich das ähnlich wie bei zusammengefallenen Lungenalveolen, deren Gefässe man injicirt. Das Lumen erweitert sich dabei wieder und wenn man im Stande wäre, die Länge der Gefässe beliebig zu steigern, so würde auch das Alveolarlumen sich immer mehr ausdehnen. Indem aber die Blutgefässe die Wand in Spannung erhalten und durch Wucherung weiter dehnen, muss zugleich ein Druck derselben auf die Umgebung stattfinden, so dass also

auch eine Verdrängung lockeren Gewebes auf diese Weise möglich wird.

Um diese Erweiterung der Cyste durch Wandwachsthum noch weiter zu illustriren, weise ich noch auf die normalen Hohlgebilde unseres Körpers, z. B. die Gallenblase hin, die aus ganz kleinen Anfängen lediglich durch Wachsthum zu ihrer endlichen Grösse anschwillt.

Nicht minder einfach als bei den Lymphangiektasien und den einfachen epithelialen Cysten gestaltet sich die Sachlage bei den im engeren Sinne zu den Geschwülsten zu rechnenden Cysten. Nur muss man sich von der Vorstellung frei machen, als sei das Wesentliche in diesen Gebilden ausschliesslich das Epithel. Vielmehr bildet meiner Meinung nach das zu Grunde liegende Bindegewebe einen ebenso integrirenden Bestandtheil wie das Epithel. Dieses kann ohne jenes nicht existiren und stellt mit ihm ein Ganzes dar. Anatomisch findet dieses Verhalten seinen Ausdruck darin, dass stets zu dem Epithel eine abgegrenzte Schicht Bindesubstanz gehört (vergl. z. B. die eine Dermoidcyste betreffende Figur 200 meines Lehrbuches, in welchem ich die einfachen Cysten mit den Papillomen, Adenomen u. s. w. wegen der engen Zusammengehörigkeit von Epithel und Bindegewebe als „fibro-epitheliale“ Geschwülste zusammengefasst habe). Ich bin auf diese Frage in der Eingangs citirten Abhandlung und ergänzend in einer späteren Arbeit[1]) eingegangen. Wenn nun derartige aus zwei Bestandtheilen zusammengesetzte Geschwülste sich vergrössern, so geschicht das unter gleichzeitigem Wachsthum aller Theile. Indem aber das Bindegewebe sich vermehrt und die Epithelien an Zahl zunehmend zugleich ihre secretorische Function ausüben, erweitern sich die Cystenräume.

Bisher hat man gewöhnlich auf das Epithel allein Bezug genommen und das Cystenwachsthum aus seiner Proliferation allein abgeleitet. Aber wie diese zu einer Dilatation führen soll ist mir unerfindlich. Allerdings müssen ja die Zellen, wenn sie an Zahl zunehmen, ohne sonst eine Veränderung oder Störung

[1]) Ueber Veränderungen transplantirter Gewebe. Archiv für Entwickelungsmechanik. Bd. 6.

ihrer Lage zu erfahren, eine grössere Grundfläche beanspruchen, aber wie sie diese erzwingen wollen, wenn das Bindegewebe seine Fläche nicht zugleich activ vergrössert, vermag ich nicht einzusehen. Sie würden zweifellos ihre Vermehrung, so lange es geht, durch Höherwerden des Zellleibes oder durch Uebereinanderschichten ausgleichen.

Nun weist man wohl darauf hin, dass das Epithel Sprossen in das Bindegewebe triebe. Ich will hier nicht untersuchen, ob das ohne selbständige Betheiligung der Bindesubstanz überhaupt möglich ist, ich zweifle daran (abgesehen natürlich von dem vollentwickelten Carcinom), aber ich muss betonen, dass daraus eine Vergrösserung des Cystenraums nicht abgeleitet werden kann. Denn die Sprosse könnte sich und dadurch die Cyste nur erweitern, wenn ein hoher Druck auf ihrer Innenfläche lastete. Diese Genese der Ektasie aber haben wir ablehnen müssen.

Demnach kann das Wachsthum des Bindegwebes sammt dem Epithel und die Dilatation der Hohlräume stets nur Hand in Hand gehen. Aber das geschieht auch in diesen Fällen immer, eben weil es sich um Geschwülste handelt, in denen alle Theile wachsen und deren Genese am besten verständlich wird, wenn man sie, wie ich es an genannter Stelle und früher für Tumoren gethan habe, aus der intra- oder extrauterinen Absprengung bindegewebig-epithelialer Keime ableitet.

Damit kommen wir zu dem Lymphangiom zurück. Es ist eine Geschwulst, deren alleiniger charakteristischer Bestandtheil eben so wenig das Endothel, wie in den epithelialen Cysten das Epithel ist. Wir sahen vielmehr oben, dass Lymphräume und Bindegewebe eng zusammengehören. Auch bei dem Lymphangiom macht uns die Genese am wenigsten Schwierigkeiten, wenn wir annehmen, dass der Aufbau aus Bindesubstanz und Lymphgefässen von Anfang an bestand, dass der Tumor also hervorging aus einem während des fötalen oder postembryonalen Lebens selbständig gewordenen Keim, bei dessen Vergrösserung alle Bestandtheile gleichzeitig wuchsen. So erklärt sich auch am besten die ebenfalls betonte, nicht selten sehr scharfe Abgrenzung der Lymphangiome gegen die Umgebung.

Wollen wir schliesslich die unterscheidenden Merkmale der Lymphangiektasie und des Lymphangioms einander gegenüberstellen, so können wir das folgendermaassen thun.

Die Lymphangiektasie geht hervor aus Lymphgefässen, welche normal in ein Gewebe eingefügt sind. Ihre Ektasie erfolgt unter gleichzeitigem Wachsthum ihrer Wand. Die erweiterten Lymphräume sind zwar jeder für sich gut gegen die Umgebung abgegrenzt, der angiektatische Bezirk als Ganzes hat dagegen keine selbständige, abgeschlossene Stellung.

Das Lymphangiom entsteht aus einem während des intra- oder extrauterinen Lebens selbständig gewordenen, aus Bindegewebe und Lymphgefässen aufgebauten Gewebskeim, an dessen Vergrösserung alle Bestandtheile gleichmässig betheiligt sind. Es bildet einen in sich abgeschlossenen, als Ganzes gegen die Umgebung gut begrenzten Bezirk.

University of California
LIBRARY
Medical Department

XX.

Untersuchungen über den Einfluss acuter und chronischer Allgemeinerkrankungen auf die Testikel, speciell auf die Spermatogenese, sowie Beobachtungen über das Auftreten von Fett in den Hoden.

(Aus der anatomischen Anstalt des städt. Krankenhauses am Friedrichshain. Prosector Prof. Dr. Hansemann.)

Von Dr. Hermann Cordes.

Soweit die Literatur übersehen werden konnte, sind bisher noch keine umfangreichen Untersuchungen darüber angestellt und veröffentlicht worden, welchen Einfluss diejenigen acuten und chronischen Allgemeinerkrankungen auf den Hoden, speciell auf die Function desselben haben, die das Organ nicht direct in Mitleidenschaft ziehen. Es finden sich nur einige ganz kurze diesbezügliche Bemerkungen in den betreffenden Arbeiten.

So schreibt z. B. C. Benda in seiner Abhandlung: „Ueber die Spermatogenese der Säugethiere und des Menschen.“ (Berliner klin. Wochenschrift. No. 36. 1886) Folgendes: „Die Pathologie lässt uns völlig im Stich, wenn wir Aufklärung über die bedeutungsvollen Fragen suchen, wie die Samenbildung durch die verschiedenen Erkrankungen des Hodens und anderer Organe beeinflusst wird und ob es selbständige Erkrankungen der Samenbereitung und des Samens giebt.“

In einer Arbeit von D. Hansemann: „Ueber die sogenannten Zwischenzellen des Hodens und deren Bedeutung bei pathologischen Veränderungen (dieses Archiv. Bd. 142. 1895)“ findet sich die Angabe, dass in manchen besonders acuten Allgemeinerkrankungen die Spermatogenese sehr schnell erlischt, während sie bei anderen oft noch lange bestehen kann. „Fieberhafte Erkrankungen“, sagt der Autor, „wie Pneumonie und Typhus

u. s. w. sind der Spermatogenese unter allen Umständen ungünstig. Chronische Leiden, selbst solche, die den Hoden selbst ergreifen, stören oft die Spermatogenese in den intacten Partien nicht."

Von Herrn Prof. Hansemann wurde ich nun seinerzeit veranlasst, der Frage, welche von den Allgemeinerkrankungen die Function der Hoden beeinflussen und welche Veränderungen mikroskopisch nachzuweisen sind, durch umfangreichere Untersuchungen an Leichenmaterial näher zu treten.

Die Untersuchungen wurden in der Weise angestellt, dass die betreffenden Testikel zuerst frisch als Zupfpräparat und mit dem Gefriermikrotom geschnitten untersucht wurden. Sodann wurden von jedem Hoden 4 Stücke eingebettet und von jedem dieser Stücke mehrere Schnitte angefertigt, so dass man, da man aus den verschiedensten Stellen Präparate bekam, auf Grund dieser Untersuchung zu einem sicheren Resultate über die Beschaffenheit des Organs und über den Stand der Spermatogenese kommen konnte.

Das Bild eines normalen, gut entwickelten Hodens, wie es sich an der Leiche entnommenen Präparaten darstellt, suchte ich durch Untersuchung von 6 Fällen, die eines plötzlichen, gewaltsamen Todes erlegen waren, festzustellen. Es waren dies Individuen von kräftiger Constitution ohne chronische Erkrankungen innerer Organe im Alter von 29 bis 51 Jahren. In diesen Fällen waren die Kanälchen stets gross und lagen mit einzelnen Theilen eng an einander oder waren durch eine geringe Menge einer feinfädigen, lockeren, zellarmen Bindesubstanz getrennt. In diesem, zwischen den Kanälchen liegenden Bindegewebe fanden sich bei Durchmusterung grösserer Schnittreihen immer wenige einzelne oder in kleinen Gruppen von 2 bis 5 zusammenliegende, oft strangförmig angeordnete, sogenannte grosse Zwischenzellen mit meist bläschenförmigem Kern. In diesen Zellen hatte sich häufig eine geringe Menge hellbrauner Pigmentkörner angesammelt. Unter unseren erwähnten normalen 6 Fällen z. B. fünfmal. Die Hodenkanälchen sind ausgekleidet mit eng an einander liegenden Zellsäulen von 4—7 oder mehr einzelnen Zellen. Die Zellen zeigen je nach dem Entwickelungsstadium die verschiedensten Formen, bald sind die Kerne klein und im Ruhezustand, bald gross,

mit deutlich in Theilung begriffenen Chromatinfäden, bald wieder findet man die Vorstufen der Spermatozoen und alle Uebergänge bis zu den ausgebildeten Spermatozoen. Letztere sieht man je nach dem Zustande des Kanälchens in mehr oder weniger reichlicher Menge zwischen den Zellen und im Lumen liegen. Um in der weiter unten folgenden Liste kurz den Stand der Entwickelung der Hodenkanälchen zu charakterisiren, wurden nach dem Vorgange von Biondi (Die Entwickelung der Spermatozoiden von Dr. D. Biondi, Archiv für mikrosk. Anatomie. Bd. 25. S. 594) 3 Arten von Zellen unterschieden und zwar erstens die Stammzellen, die in einfacher Lage der Membrana propria zunächst liegen. Zweitens kommen in Betracht die Mutterzellen. Diese sind gross, polyedrisch, mit grossem, fast immer in karyokinetischer Theilung begriffenem Kern und finden sich in drei- oder vierfacher Lage. Auf diese folgen nach dem Lumen zu drittens die Tochterzellen in vier- bis sechsfacher Lage. Dieselben sind kleiner, mehr rundlich oder oval, mit kleinem, meist stark gefärbtem Kern. Sie bilden allmählich den Uebergang zu den Spermatozoen.

Da die sämmtlichen Testikel fast immer erst längere Zeit nach dem Tode den Individuen entnommen werden konnten, galt es zuerst festzustellen, welche Erscheinungen etwa lediglich als cadaveröse oder durch die Präparation entstandene Veränderungen anzusehen seien. Als eine nicht immer pathologische, sondern oft erst post mortem auftretende Veränderung möchte ich ansprechen vor allen Dingen eine mehr oder weniger reichliche Abstossung specifischer Hodenzellen. Man findet nehmlich sehr häufig in allen Kanälchen ganz frei im Lumen liegende oder noch durch lockere Protoplasmafäden mit den anderen Zellen verbundene Elemente verschiedenster Entwickelung, Tochterzellen mit kleinem, rundem Kern, Zellen mit einem grossen bläschenförmigen und mehreren kleineren Kernen, sowie Zellen mit Kernen mit reichlichem Chromatingerüst. Dass es sich nicht immer um pathologische Erscheinungen handelt, glaube ich daraus schliessen zu dürfen, dass diese Zellabstossung auch in allen normalen Organen gefunden wurde. Da man ferner im normalen Sperma Zellen dieser Art nicht findet, so ist es wohl ausser Zweifel zu stellen, dass es sich oft um cadaveröse oder zufällige, durch die Präparation entstandene Veränderungen dabei handelt.

In der weiter unten stehenden Untersuchungsreihe von acuten Erkrankungen gelangten nur Testikel von kräftig gebauten, geschlechtsreifen Individuen, und zwar nur dann zur Untersuchung, wenn der makroskopische Befund ein gut entwickeltes und durch keine localen Erkrankungen verändertes Organ aufwies. Von Hansemann, Lubarsch und Anderen wurde schon früher nachgewiesen, dass Erkrankungen des Hodens selber die Spermatogenese in den intacten Partien des Organs nicht beeinflussen. Dasselbe konnte auch von mir in einigen Fällen bestätigt werden. Von einer weiteren Beobachtung nach dieser Richtung hin wurde jedoch abgesehen. Meine Aufmerksamkeit wurde vielmehr dem Thema entsprechend auf etwaige Veränderungen gerichtet, die durch die Allgemeinerkrankung oder durch Erkrankung anderer Organe im Hoden hervorgerufen werden.

In der nachfolgenden Liste finden sich 36 Fälle, die den verschiedensten, acuten Erkrankungen erlegen sind. Die Fälle wurden nach der Art der Todesursache zusammengestellt und zugleich nach dem Alter geordnet. Einer eingehenderen Betrachtung werde ich zuerst die Testikel von 20 an Pneumonia fibrinosa zu Grunde gegangenen Individuen im Alter von 21 bis 60 Jahren unterziehen. Die Krankheitsdauer war nach dem Aufenthalte im Krankenhause zu schliessen meist eine der Natur der Krankheit entsprechend kurze, nur einmal im Fall 1 erstreckte sie sich über 3 Wochen. 5 Fälle waren ganz uncomplicirt, d. h. die pathologisch-anatomische Untersuchung der übrigen Organe konnte keine bemerkenswerthen Veränderungen nachweisen. Unter diesen 5 Fällen fanden sich viermal überhaupt keine ausgebildeten Spermatozoen. Im Fall 1, der sich durch längere Dauer der Erkrankung etwas absondert, war ein Ruhezustand sämmtlicher Kanälchen zu constatiren und der Prozess der Spermatogenese konnte als gänzlich erloschen angesehen werden. Die Kanälchen waren mit einer zwei- bis vierschichtigen Lage von Zellen ausgekleidet. Die Kerne in den Zellen nahe der Kanälchenwand waren meist rund und stark mit Hämatoxylin tingirt, die Kerne der Mutterzellen waren mehr oval und bläschenförmig, mit einem oder zwei kleinen Kernkörperchen und zum Theil mit einzelnen Chromatinfäden. Kerntheilungsfiguren konnten nirgends mehr gefunden werden.

Tochterzellen, Vorstufen der Spermatozoen und diese selbst fehlten gänzlich. In den beiden weiteren Fällen 6 und 7 unserer Liste, deren Krankheitsdauer eine beträchtlich kürzere war, fanden sich zwar keine Spermatozoen, aber noch viele Tochterzellen, Kerntheilungsfiguren in den Mutterzellen und im Kanälchenlumen zahlreiche, abgestossene Zellen verschiedener Art. Kleine runde Zellen mit kleinem stark gefärbtem Kern und grössere, mit mehr bläschenförmigem Kern und deutlichen Chromatinfäden. Im Fall 8 fanden sich bei völligem Mangel an Spermatozoen und Tochterzellen noch spärliche Karyokinesen in den Mutterzellen. Endlich im Fall 12 sah man allerdings nur sehr spärliche ausgebildete Spermatozoen, doch ein im Uebrigen gut entwickeltes Organ mit vielen Tochterzellen, Mutterzellen mit in Theilung begriffenen Kernen. Unter den übrigen Fällen, die durch andere in der Liste genauer angegebene chronische Erkrankungen verschiedenster Art complicirt waren, kommt die Frage in Betracht, inwieweit die beobachteten Veränderungen etwa auf Kosten des chronischen Leidens zu setzen sind. Da diese Erkrankungen doch nur von Anatomen als Nebenbefund festgestellt wurden und meistens nur geringe Entwickelung zeigten, da ferner, wie später gezeigt werden wird, manche chronische Erkrankung die Spermatogenese wenig oder gar nicht beeinflusst, dürften die beobachteten Veränderungen wohl der Hauptsache nach der acuten Erkrankung zur Last gelegt werden. Unter diesen Fällen zeigte sich in No. 2, 5 und 9 ausser dem Mangel an fertigen Spermatozoen, völliges Fehlen von Tochterzellen und Mutterzellen mit karyokinetischem Kern (Ruhezustand wie in Fall 1). In Fall 3, 4, 16 und 17 konnte bei einem Mangel an Spermatozoen noch Vorhandensein von reichlichen Tochter- und Mutterzellen mit karyokinetischem Kern, die zum Theil abgestossen im Lumen lagen, nachgewiesen werden. Sehr spärliche ausgebildete Spermatozoen bei reichlichem Vorhandensein von Kerntheilungsfiguren in den Mutterzellen und Tochterzellen beobachtete ich in Fall 11, 14 und 19, im Fall 15 fanden sich neben vereinzelten Spermatozoen nur wenige Mutter- und Tochterzellen. Als intact konnte das Organ bezüglich seiner Function nur angesehen werden im Fall 10, 13, 18 und 20, in denen reichliche ausgebildete Spermatozoen, viele Tochterzellen

und viele, mit zum Theil gut erhaltenen Karyokinesen versehene Mutterzellen constatirt werden konnten. Im Lumen frei befanden sich ziemlich viele abgestossene Zellen verschiedenster Art.

Unter 5 zur Untersuchung gelangten Fällen von Typhus abdominalis, No. 21 bis 25 der Liste, standen die Individuen in einem Alter von 26 bis 38 Jahren. Dreimal waren hier bei einer Krankheitsdauer von je 21, 24 und 56 Tagen keine ausgebildeten Spermatozoen mehr nachweisbar. Die Kanälchen zeigten einen völligen Ruhezustand; denn es fehlten die sonst zahlreichen Tochterzellen und die Karyokinese in den Kernen der Mutterzellen. Meist fanden sich frei im Lumen oder durch Protoplasmafäden noch locker verbunden einige Zellen mit kleinem rundem, stark mit Hämatoxylin gefärbtem Kern. In einem Falle, No. 21 der Liste, konnte bei achttägiger Krankheitsdauer noch eine ganz geringe Menge fertiger Spermatozoen und ziemlich viele Tochterzellen, sowie Karyokinesen der Mutterzellen nachgewiesen werden. Im Gegensatze zu diesen Befunden steht ein Fall, No. 25, der nach 17 tägiger Krankheitsdauer durch eine Perforationsperitonitis plötzlich tödtlich endigte. Bei demselben sah man in den Kanälchen zahlreiche ausgebildete Spermatozoen und einen normalen Entwickelungszustand des Organes, so dass man hier eine individuelle Widerstandsfähigkeit des Geschlechtsorgans annehmen könnte.

Unter den nun noch weiter beobachteten 11 Fällen von acuten Erkrankungen, konnte nur noch einmal, in No. 33 unserer Liste, ein gänzliches Fehlen ausgebildeter Spermatozoen festgestellt werden. Das Individuum starb in einem Alter von 30 Jahren bei einem Krankenhausaufenthalte von 29 Tagen an Polyarthritis acuta, complicirt durch Endocarditis verucosa. Es fanden sich in den Kanälchen keine Tochterzellen, die Mutterzellen wiesen meist ruhenden Kern, bisweilen jedoch noch Kerntheilungsfiguren auf. Bedeutend herabgesetzt war der Prozess der Samenbildung in nachstehenden 5 Fällen, in denen nur ganz spärliche ausgebildete Spermatozoen, aber noch reichliche Tochterzellen, sowie mit karyokinetischem Kern versehene Mutterzellen gesehen wurden. In allen diesen Fällen war der Krankenhausaufenthalt und somit wahrscheinlich auch die Dauer der Erkrankung eine sehr kurze und schwankte zwischen 1 und 4 Tagen. Es waren

dies je ein Fall von Scarlatina (No. 26), Peritonitis purulenta (30), Meningitis cerebrospinalis (No. 31), Erysipelas faciei (No. 34), und Phlegmona colli profunda (No. 36). Im Fall No. 35, der an Polyarthritis acuta starb, fanden sich bei ganz spärlichen Spermatozoen nur wenige Tochterzellen und keine karyokinetischen Kerne der Mutterzellen.

Als intact und bezüglich der Function in ungestörter Entwickelung befindlich konnten angesehen werden die Hoden in je einem Fall von Sepsis (No. 27), bei einem 17jährigen Manne, Scarlatina (No. 28) bei einem 18jährigen, Tetanus (No. 29) bei bei einem 19jährigen, Laryngitis et Tracheitis fibrinosa (No. 32) bei einem 30jährigen Manne.

Versucht man auf Grund der oben des näheren geschilderten Einzelfunde sich ein Bild zu entwerfen, wie die acuten Allgemeinerkrankungen die Function der Testikel beeinflussen, bezw. schädigen, so lassen sich vier Stadien abgrenzen, die jedoch allmähliche Uebergänge von dem einen zu dem anderen zulassen.

Erstens beobachtet man Fälle, in denen mikroskopisch — vom makroskopischen Befund kann überall abgesehen werden, da derselbe keine Besonderheiten erkennen liess — keine Schädigung des Organs nachweisbar ist. Aus meiner Untersuchungsreihe gehören hierher 4 Fälle von Pneumonia fibrinosa (No. 10, 13, 18, 20), je ein Fall von Typhus abdominalis (No. 25), Sepsis (No. 27), Scarlatina (No. 28), Tetanus (No. 29), Laryngitis fibrinosa (No. 32).

Zweitens handelt es sich um Fälle, in denen sich eine Schädigung leichtesten Grades bemerkbar macht. Hierbei kommt es wahrscheinlich zu einem Stillstande der Spermatogenese und zu einem Schwund der schon ausgebildeten Spermatozoen. Letztere werden abgestossen und abgesondert oder gehen vielleicht durch Zerfall zu Grunde und werden resorbirt. Man sieht in solchen Fällen entweder noch eine geringe Menge von Spermatozoen oder dieselben fehlen ganz, während Tochterzellen, sowie Mutterzellen mit karyokinetischem Kern noch reichlich vorhanden sind. Aus meiner Untersuchungsreihe sind hierher zu rechnen 5 Fälle von Pneumonie (No. 6, 7, 11, 12, 14, 19), je 1 Fall von Typhus abdominalis (No. 21), Scarlatina (No. 26), Peritonitis purulenta (No. 30), Meningitis cerebro-

spinalis (No. 31), Erysipelas faciei (No. 34), Phlegmona colli profunda (No. 36).

In einer dritten Reihe von Fällen beobachtet man neben dem gänzlichen Mangel an Spermatozoen ein Geringerwerden oder Fehlen der Tochterzellen, die wohl durch Abstossung, Zerfall und Resorption zu Grunde gehen. Hierher sind zu rechnen 5 Fälle von Pneumonia fibrinosa (No. 3, 4, 8, 16, 17), No. 15 und ein Fall (No. 35) von Polyarthritis acuta bilden Uebergänge vom Stadium 2 zu 3.

Viertens endlich sondern sich ab die Fälle, in denen der Krankheitsprozess auch auf die Mutterzellen übergeht. Bei dem Fehlen oder dem mehr oder weniger ausgesprochenen Mangel der jüngeren Zellformen bilden dieselben die dem Lumen zunächst liegende Zellschicht. Ihr Aussehen haben sie stark verändert; denn der sonst grosse Kern ist kleiner und bläschenförmig geworden. In demselben finden sich keine oder nur noch einzelne Chromatinfäden, meist jedoch nur ein oder zwei Kernkörperchen. Ein gänzliches Verschwinden dieser Zellart konnte in keinem Falle beobachtet werden, obwohl sich einige derselben oft im Lumen frei vorfanden. Dieselben scheinen in diesem Stadium mit den Stammzellen erhalten zu bleiben und bei Wiedereintritt der Genesung wieder in Thätigkeit zu treten. Von meiner Tabelle gehören hierher 4 Fälle von Pneumonia fibrinosa (No. 1, 2, 5, 9), 3 Fälle von Typhus abdominalis (No. 22, 23, 24), die zum Theil Uebergänge vom dritten zum vierten Stadium darstellen, sowie 1 Fall von Polyarthritis (No. 33).

Nicht unerwähnt möchte ich an dieser Stelle eine Beobachtung lassen, die Grandis bei hungernden Tauben machen konnte. Derselbe constatirte, dass bei diesen die Spermatogenese schon nach wenigen Tagen aufhört. Die fertigen Samenfäden im Hoden sterben ab und werden resorbirt, ebenso die meisten Zellen der Samenkanälchen. Der Detritus scheint zur Ernährung des Thieres verwendet zu werden. Die Wandzellen persistiren und liefern nach Aufhören des Hungers neue Elemente. Ferner möchte ich noch hinweisen auf Untersuchungen von Hansemann (dieses Arch. Bd. 142. S. 539), die derselbe an schlafenden und wachenden Murmelthieren machen konnte. Aus den-

Acute Erkrankungen.

No.	Name, Alter, Ernährungszustand	Todesursache	Spermatogenese	Zwischensubstanz	Zwischenzellen	Krankenhausaufenthalt in Tagen
1.	R. Mannig, 21 Jahre alt. Ziemlich gut genährt.	Pneumonia fibrinosa.	Keine ausgebildeten Spermatozoen. Keine Kerntheilungen oder Vorstufen von Spermatozoen.	Gering.	Vereinzelt, ohne Pigment.	14 Dauer der Krankh. 21
2.	Gäbler, 21 Jahre alt. Gut genährt, kräftig gebaut.	Pneumonia fibrinosa, Pleuritis et Pericarditis sero-fibrinosa.	Keine ausgebildeten Spermatozoen; keine Kerntheilungen.	Gering.	Wenige vereinzelt liegende, ohne Pigment.	4
3.	M. Schäfer, 24 Jahre alt. Ziemlich gut genährt.	Pneumonia fibrinosa, Anaemia universalis, Haemophilie.	Keine ausgebildeten Spermatozoen. Zahlreiche abgestossene Mutter- und Tochterzellen.	Etwas vermehrt.	Reichliche, meist in Gruppen liegende, grosse Zwischenzellen, einzelne leicht pigmentirt.	3
4.	R. Zimmer, 37 Jahre alt. Gut genährt, kräftig gebaut.	Pneumonia fibrinosa, Peribronchitis caseosa apicis pulmonis dextr.	Keine ausgebildeten Spermatozoen, Tochterzellen und Kerntheilungsfiguren. Zahlreiche abgestossene Zellen.	Reichlich.	Zahlreich, einzeln und in kleineren Gruppen, ohne Pigment.	2
5.	K. Wittmoser, 37 Jahre alt. Fett, kräftig gebaut.	Pneumonia fibrinosa, Endocarditis chronica valv. mitralis.	Keine ausgebildeten Spermatozoen. Keine Kerntheilungen und Tochterzellen.	Sehr reichlich.	Zahlreiche vereinzelt liegende Zwischenzellen, ohne Pigment.	7
6.	K. Busch, 38 Jahre alt. Mässig genährt.	Pneumonia fibrinosa.	Keine ausgebildeten Spermatozoen, Kerntheilungsfiguren und Tochterzellen. Zahlreiche abgestossene Zellen.	Gering.	Reichlich, meist in Gruppen angeordnet, oft mit sehr reichlichem braunen Pigment.	3
7.	A. Franke, 40 Jahre alt. Mässig genährt.	Pneumonia fibrinosa.	Keine ausgebildeten Spermatozoen, Kerntheilungsfiguren und Tochterzellen. Zahlr. abgestossene Zellen.	Gering.	Vereinzelt liegende Zwischenzellen, ohne Pigment.	3

	alt. Gut genährt, sehr kräftig gebaut.		matozoen, keine Tochterzellen. Spärliche Karyokinesen in den Mutterzellen.		grösseren Gruppen liegende Zwischenzellen, meist mit braunem Pigment.	Dauer der Krankh. 4
9.	C. Gellhorn, 43 Jahre alt. Gut genährt, sehr kräftig gebaut.	Pneumonia fibrinosa, Atrophia granularis renum.	Keine ausgebildeten Spermatozoen. Keine Kerntheilungen und Tochterzellen. Kanälchen klein.	Sehr reichlich.	Mässig viele, einzelne und in kleineren Gruppen liegende Zwischenzellen. Zum Theil mit Pigment.	5
10.	J. Skammonsky, 46 Jahre alt. Ziemlich gut genährt.	Pneumonia fibrinosa, Atrophia fusca myocardii.	Reichliche ausgebildete Spermatozoen und Tochterzellen. Zahlreiche abgestossene Zellen mit den verschiedensten Kernen im Lumen.	Gering.	Zahlreiche, meist in Gruppen liegende, braun pigmentirte Zwischenzellen.	4
11.	A. Pertlin, 47 Jahre alt. Gut genährt.	Pneumonia fibrinosa, Phthisis pulmonum apicis utriusque.	Sehr spärliche ausgebildete Spermatozoen, reichliche Kerntheilungen und Tochterzellen. Viele abgestossene Zellen.	Leicht vermehrt.	Reichliche, in Gruppen liegende, meist stark braun pigmentirte Zwischenzellen.	6
12.	A. Weiss, 47 Jahre alt. Mässig genährt.	Pneumonia fibrinosa.	Sehr spärliche ausgebildete Spermatozoen. Viele Tochterzellen frei im Lumen. Viele Karyokinesen.	Gering.	Reichliche, meist stark braun pigmentirte grosse Zwischenzellen.	1
13.	R. Hecht, 47 Jahre alt. Gut genährt, kräftig gebaut.	Pneumonia fibrinosa, Cirrhosis hepatis incip.	Ziemlich zahlreiche ausgebildete Spermatozoen. reichliche Kerntheilung und Tochterzellen. Viele abgestossene Zellen.	Gering.	Ziemlich viele vereinzelt und in Gruppen liegende Zwischenzellen, nur ganz wenige mit geringem Pigment.	4
14.	H. Schulz, 48 Jahre alt. Gut genährt, kräftig gebaut.	Pneumonia fibrinosa, Myocarditis fibrosa, Phthisis pulmon. apic. sin.	Ganz geringe Mengen fertiger Spermatozoen. Zahlreiche frei im Lumen liegende Tochterzellen.	Ziemlich reichlich.	Ziemlich zahlreich, einzeln und in Gruppen, bisweilen mit braunem Pigment.	2

No.	Name, Alter, Ernährungszustand	Todesursache	Spermatogenese	Zwischensubstanz	Zwischenzellen	Krankenhausaufenthalt in Tagen
15.	K. Bader, 49 Jahre alt. Mässig genährt.	Pneumonia fibrinosa, Atrophia granularis renum.	Ganz vereinzelt ausgebildete Spermatozoen, wenige Tochterzellen. Keine Kerntheilungsfiguren.	Gering.	Wenige, meist in Gruppen liegende, leicht pigmentirte grosse Zwischenzellen.	1
16.	E. Ahlert, 49 Jahre alt. Gut genährt.	Pneumonia fibrinosa, Myocarditis fibrosa, Endocarditis chronic. deformans.	Keine ausgebildeten Spermatozoen. Tochterzellen und Kerntheilungsfiguren.	Leicht vermehrt.	Reichliche, meist in Gruppen liegende, stark pigmentirte Zwischenzellen.	4
17.	Ullvitz, 52 Jahre alt. Mässig genährt.	Pneumonia fibrinosa, Syphilis constitutionalis.	Keine ausgebildeten Spermatozoen. Abgestossene Tochterzellen reichlich im Lumen.	Sehr reichlich.	Gering vereinzelt und in kleinen Gruppen, oft braun pigmentirt.	3
18.	W. Heptner, 55 Jahre alt. Gut genährt.	Pneumonia fibrinosa, Abscessus cerebri.	In manchen Kanälchen reichliche ausgebildete Spermatozoen. Reichliche Tochterzellen und Karyokinesen.	Gering.	Ziemlich viele vereinzelt liegende pigmentfreie Zwischenzellen.	4
19.	W. Hannse, 60 Jahre alt. Gut genährt, kräftig gebaut.	Pneumonia fibrinosa, Polysarcia cordis, Potatorium.	Sehr wenige ausgebildete Spermatozoen. Viele Karyokinesen und Tochterzellen.	Ziemlich reichlich.	Wenige, bisweilen mit braunem Pigment erfüllte Zwischenzellen.	5
20.	F. Gürke, 59 Jahre alt. Mässig genährt.	Pneumonia fibrinosa, Metamorphosis adiposa cordis, Endocarditis chronica deformans, Aneurysma aortae.	Zahlreiche fertige Spermatozoen und Tochterzellen und Karyokinesen der Mutterzellen.	Sehr reichlich.	Sehr reichliche, fast das ganze Zwischengewebe erfüllende, stark pigmentirte, grosse Zwischenzellen.	2
21.	W. Rodominski, 26 Jahre alt. Mässig genährt.	Typhus abdominalis, Pneumonia lob. inf. utriusque.	Ganz geringe Mengen ausgebildeter Spermatozoen. Karyokinesen und Tochterzellen ziemlich reichlich.	Ziemlich reichlich.	Reichlich, in Gruppen zusammenliegend.	5 Dauer der Krankh. 8

22.	H. Reinecke, 27 Jahre alt. Schlecht genährt.	Typhus abdominalis, Pneumonia lob. inf. utriusque.	Keine ausgebildeten Spermatozoen. Nur geringe Tochterzellen. Mutterzellen ohne Karyokinesen.	Reichlich.	Sehr reichlich, in Gruppen, ohne Pigment.	5 Dauer 24
23.	R. Kaleske, 30 Jahre alt. Mässig genährt.	Typhus abdominalis, Pneumonia lob. inf. utriusque.	Keine ausgebildeten Spermatozoen. Nur wenige Tochterzellen, keine Karyokinese. Wenige abgestossene Zellen im Lumen.	Sehr reichlich.	Sehr zahlreiche. Nur sehr wenige leicht braun pigmentirt.	10 Dauer 21
24.	C. Heide, 37 Jahre alt. Mässig genährt.	Typhus abdominalis, Pneumonia fibrinosa.	Keine ausgebildeten Spermatozoen. Keine Karyokinesen. Wenige Tochterzellen frei im Lumen.	Reichlich.	Viele in grossen Gruppen liegende, meist sehr stark braun pigmentirte Zwischenzellen.	7 Dauer 56
25.	P. Wolff, 38 Jahre alt. Gut genährt, sehr kräftig gebaut.	Typhus abdominalis, Peritonitis purulenta.	Viele ausgebildete Spermatozoen, zahlreiche Vorstufen derselben, Kerntheilungen und Tochterzellen.	Reichlich.	Reichlich in Gruppen, meist mit braunem Pigment.	3 Dauer 17
26.	P. Heldmann, 15 Jahre alt. Gut genährt, kräftig gebaut.	Scarlatina, Laryngitis, Amygdalitis diphtherica.	Wenige fertige Spermatozoen. Reichliche Kerntheilungen, Tochterzellen und Vorstufen von Spermatozoen.	Sehr gering.	Sehr wenige pigmentfreie Zwischenzellen.	1
27.	F. Cellwiet, 17 Jahre alt. Dürftig genährt.	Sepsis, Methämaglobinurie.	Sehr viele ausgebildete Spermatozoen. Viele Karyokinesen und Tochterzellen.	Sehr gering.	Sehr gering, ohne Pigment.	1
28.	F. Korduan, 18 Jahre alt. Gut genährt.	Scarlatina.	Sehr viele ausgebildete Spermatozoen. Viele Karyokinesen und Tochterzellen.	Sehr gering.	Sehr wenige, ohne Pigment.	3
29.	Bath, 19 Jahre alt. Gut genährt, kräftig gebaut.	Tetanus.	Sehr viele ausgebildete Spermatozoen, Karyokinesen und Tochterzellen.	Sehr gering.	Reichlich, meist in Gruppen zusammenliegend, ohne Pigment.	2

No.	Name, Alter, Ernährungszustand	Todesursache	Spermatogenese	Zwischensubstanz	Zwischenzellen	Krankenhausaufenthalt in Tagen
30.	O. Schütze, 21 Jahre alt. Mässig genährt.	Peritonitis purulenta e perforatione processus vermiformis.	Sehr spärliche ausgebildete Spermatozoen. Reichliche Vorstufen; Karyokinesen, Tochterzellen.	Sehr gering.	Sehr wenige, meist braun pigmentirte Zwischenzellen.	3
31.	J. Volbert, 26 Jahre alt. Gut genährt.	Meningitis cerebrospinalis epidemica.	Wenige fertige Spermatozoen. Zahlreiche Karyokinesen und Tochterzellen.	Ziemlich reichlich.	Wenige, zum Theil in Gruppen liegende pigmentfreie Zwischenzellen.	4
32.	Schuldt, 30 Jahre alt. Gut genährt.	Laryngitis, Tracheitis fibrinosa.	Viele ausgebildete Spermatozoen. Vorstufen, Karyokinesen und Tochterzellen.	Sehr gering.	Wenige, ohne Pigment.	2
33.	O. Cornehl, 30 Jahre alt. Abgemagert.	Polyarthritis acuta, Endocarditis verrucosa, Embolia arteriae foss. Sylviae, Encephalomalacia.	Keine ausgebildeten Spermatozoen. Spärliche Karyokinesen, keine Tochterzellen.	Ziemlich reichlich.	Ziemlich viele einzeln, zum Theil in Gruppen liegende, darunter wenige pigmentirte Zwischenzellen.	29
34.	S. Arndt, 38 Jahre alt. Kräftig gebaut, gut genährt.	Erysipelas et Infiltratio phlegmonosa profunda faciei.	Sehr wenige ausgebildete Spermatozoen. Tochterzellen und Vorstufen der Spermatozoen reichlich.	Gering.	Wenige pigmenthaltige Zwischenzellen.	2
35.	F. Albrecht, 41 Jahre alt. Ziemlich gut genährt.	Polyarthritis acuta, Endocarditis verrucosa aortica mitralis, pulmonalis, tricuspidalis, Endocarditis chronica.	Sehr wenige ausgebildete Spermatozoen, sowie sehr wenige Tochterzellen.	Reichlich.	Sehr gering, ohne Pigment.	12
36.	J. Kolberling, 43 Jahre alt. Gut genährt.	Phlegmona colli profunda.	Sehr spärliche ausgebildete Spermatozoen. Sehr zahlreiche Tochterzellen und gut erhaltene Karyokinesen.	Sehr gering.	Wenige, oft leicht braun pigmentirt.	2

selben geht hervor, dass bei diesen Thieren während des Winterschlafes die Spermatogenese völlig aufhört und erst wieder kurze Zeit nach dem Erwachen beginnt.

Eine Gesammtbetrachtung der 36 beobachteten Fälle von acuten Allgemeinerkrankungen zeigt nun, dass in 15 Fällen fast ein gänzlicher Ruhezustand der Spermatogenese (Stadium 3 und 4) eingetreten war. Zwölfmal fanden sich nur noch ganz spärliche und vereinzelte voll entwickelte Spermatozoen (Stadium 2) und nur in 9 Fällen schien die Allgemeininfection den Verlauf der Spermatogenese nicht gestört zu haben. Im Ganzen konnte ich also in 27 Fällen, d. i. in 75 pCt., einen äusserst schädlichen Einfluss der acuten Allgemeinerkrankung auf den Prozess der Samenbildung constatiren. Das Alter der Patienten scheint hierbei von keiner besonderen Wichtigkeit zu sein; denn bei jungen Leuten war die Spermatogenese häufig ganz erloschen, während sie bei älteren Individuen, z. B. in den Jahren von 40—60, oft noch recht gut erhalten war. Eine grössere Bedeutung möchte ich der Dauer der Infection zuschreiben, doch konnte der Beginn der Erkrankung meist nicht mehr genau festgestellt werden.

Der zweite Theil meiner Arbeit erstreckt sich auf Beobachtungen an 37 Individuen, die an verschiedenen chronischen Leiden zu Grunde gegangen waren.

Die Untersuchung wurde in der gleichen Weise, wie oben ausgeführt und ich lasse auch hier bei der Unterscheidung und Beurtheilung der einzelnen Fälle bezüglich der Spermatogenese die oben skizzirten vier Stadien zur Geltung kommen.

Besprechen möchte ich zuerst den Befund, wie er an 14 Testikeln von Individuen gewonnen wurde, die an Phthisis pulmonum, bisweilen complicirt durch Tuberculose noch anderer Organe, gestorben waren. Die Leichen, denen die Hoden entnommen wurden, waren, dem gewöhnlichen Verlauf der Krankheit entsprechend, meist sehr stark abgemagert. Die Testikel erschienen makroskopisch meist etwas dürftiger als normal, liessen jedoch sonst keine besonderen Veränderungen erkennen. Bei der mikroskopischen Untersuchung fiel vor allen ein Merkmal sofort in die Augen. In 12 Fällen zeigte sich nehmlich eine mehr oder weniger stark ausgeprägte Vermehrung der Zwischensub-

stanz gegenüber der Masse der Kanälchen. Die Zwischensubstanz war in manchen Fällen (No. 38, 39, 49) sogar in so bedeutendem Maasse vorhanden, dass sie der Fläche, die die Summe der Kanälchen auf den Schnitten einnahm, gleichkam, einmal dieselbe sogar übertraf. Die Zwischensubstanz bestand in allen diesen Fällen, wie gewöhnlich, aus lockerem, oft weitmaschigem, kernarmem, fibrillärem Bindegewebe. Nur zwei Fälle (No. 37 und 41) zeigten in dieser Beziehung ein mehr normales Verhalten.

Bezüglich der Zwischenzellen konnte in 7 Fällen eine deutliche Vermehrung constatirt werden, eine Thatsache, die auch Hansemann in seiner schon oben citirten Arbeit erwähnt.

Die Tubuli selbst waren entschieden kleiner geworden. Ihre Wand erschien in den meisten Fällen fibrös verdickt und an vereinzelten Stellen hyalin degenerirt.

Die Function der Organe war in allen 14 Fällen ausserordentlich stark beeinträchtigt und meistens ganz erloschen. Das Bild, wie es die Kanälchen neunmal (No. 39, 40, 42, 43, 44, 46, 47, 48, 49) darboten, sei kurz durch einige Worte skizzirt. Es fand sich meist ein weites Lumen, in dem bisweilen einige abgestossene Zellen mit zerfallenem Kern sichtbar waren. Nirgends bemerkte man ausgebildete Spermatozoen oder Tochterzellen. Dem Lumen zunächst lagen 1 oder 2 Zellreihen mit bläschenförmigem, grösserem, ovoidem Kern mit 1 oder 2 Kernkörperchen. Von Chromatinfäden oder gar Kerntheilungsfiguren fand sich keine Spur. Der verdickten Wand der Kanälchen anliegend sah man die Stammzellen mit kleinem rundem, meist stark mit Hämatoxylin gefärbtem Kern. Es war also ein völliger Zustand der Ruhe (Stadium 4) in diesen Fällen nachzuweisen. Hierher gehören noch 2 weitere Fälle (No. 38 und 50) die sich nur insofern um etwas absondern, als die Kerne der Mutterzellen noch einzelne Chromatinknäuel oder Chromatinfäden zeigten. Im Fall 45 sah man neben vereinzelt erhaltenen karyokinetischen Figuren in den Kernen der Mutterzellen noch Tochterzellen in grösserer Anzahl. Von diesem fast regelmässigen Befund sondern sich nur die Fälle No. 37 und 41 ab, die keine Vermehrung der Zwischensubstanz, keine Verdickung der Kanälchenwand erkennen liessen. Auch war die Läsion der Func-

tion hier erst in das von mir als 2 bezeichnete Stadium getreten; denn neben spärlichen ausgebildeten Spermatozoen fanden sich noch viele Tochterzellen und ziemlich gut erhaltene karyokinetische Kerntheilungsfiguren der Mutterzellen.

Bei der Beschreibung von 7 untersuchten Fällen, die an malignen Tumoren zu Grunde gegangen waren, kann ich mich etwas kürzer fassen, da der Befund sehr ähnlich dem oben geschilderten. Die Zwischensubstanz war bis auf einen Fall (No. 51) stets beträchtlich vermehrt. Die Kanälchen waren klein, ihre Wand verdickt. Ruhezustand fand sich 3mal bei Fall 54, 55 und 57, Stadium III bei Fall 52 und Stadium II bei Fall 53 und 56. Nur Fall 51 sondert sich von dieser Reihe erheblich ab, da die Testikel hier in gutem Zustande der Entwickelung gefunden wurden. Erklärlich wird dies dadurch, dass das Individuum nicht dem Grundübel (Carcinoma recti), sondern einer hinzugetretenen Perforationsperitonitis plötzlich erlag.

Wichtig erscheint mir diese Thatsache im Vergleiche mit den beiden Fällen No. 37 und 41 aus nachstehendem Grunde. Der Fall von Carcinom zeigte, ebenso wie die beiden Fälle von Phthise, noch einen leidlich guten Ernährungszustand im Gegensatze zu allen anderen hierher gehörigen Fällen. Da nun gerade in dem Falle von Carcinom die Testikel noch normale Function hatten, in den beiden Fällen von Phthise im Gegensatze zu allen übrigen Fällen noch geringe Spermatogenese vorhanden war, so scheint mir der Schluss berechtigt, dass erst die durch die lange Dauer der Erkrankung auftretenden, höchsten Grade von Kachexie die Spermatogenese bei den chronischen Erkrankungen gänzlich aufheben.

Einen entschieden von den vorher geschilderten Fällen abweichenden Befund erhielt ich in 4 Fällen, die an einem chronischen Nierenleiden gestorben waren. Hier war eine Functionsstörung durchaus nicht zu bemerken. Es fand sich keine auffallende Vermehrung des interstitiellen Gewebes, nur im Fall 59 konnte dasselbe als ziemlich reichlich vorhanden bezeichnet werden. Im Fall 61, bei einem 92jährigen Individuum, fand sich stellenweise starke Verdickung der Gefässwände und in diesen Partien des Organs Verdickung und hyaline Degeneration der Wand der Tubuli zugleich mit mangelhafter Entwickelung der specifischen Zellen. In den intacten Theilen war die Spermatogenese jedoch noch ganz gut im Gange, nur in der Reichlichkeit der vorhandenen ausgebildeten Spermatozoen und Tochterzellen

liess sich ein Zurückstehen gegenüber jüngeren Individuen bemerken. Im Ganzen zeigten also diese 4 Fälle, was bei dem hohen Alter von 73, 76 und 92 Jahren besonders in's Gewicht fallen dürfte, ein normal functionirendes Organ.

Gleichfalls hierher zu rechnen sind noch No. 63 und 65 der Liste, die an einem chronischen Herzfehler zu Grunde gegangen waren. Auch hier sah ich keine auffallende Herabsetzung des spermatogenetischen Prozesses.

Bei 3 weiteren Fällen chronischer Affectionen fand sich ein gänzliches Darniederliegen der Entwickelung (IV. Stadium). Es sind dies je ein Fall von Vitium cordis (No. 64), Pleuritis purulenta (No. 62) und Diabetes mellitus (No. 68).

Zwei Diabetesfälle (No. 66 und 67) zeigten endlich noch geringe Beeinflussung der Function der Testikel, indem die Zahl der Spermatozoen deutlich abgenommen hatte.

Am Schlusse dieser Betrachtungen möchte ich noch folgende Punkte besonders hervorheben. Bei chronischen Erkrankungen lässt sich fast immer eine leichte Zunahme der Zwischensubstanz nachweisen, bei solchen chronischen Affectionen, die mit Kachexie einhergehen, findet sich fast regelmässig eine starke Vermehrung des interstitiellen Gewebes und eine Verdickung der Wand der Kanälchen[1]). Die Spermatogenese war unter 21 beobachteten Fällen der letzten Art 16 mal als gänzlich erloschen anzusehen. Unter den übrigen beobachteten 11 Fällen anderer Erkrankung fand sich diese Thatsache nur noch 3 mal, 8 mal schien die Function noch ganz oder ziemlich normal zu sein.

Besondere Veränderungen an den grossen Zwischenzellen der Testikel machten sich nur in geringem Maasse geltend. Sie erschienen deutlich vermehrt bei den 5 von Typhus abdominalis und bei der Hälfte der phthisischen zur Untersuchung gelangten Fälle. Sonst konnte keine besondere Eigenthümlichkeit in der Art ihres Auftretens etwa einer bestimmten Krankheit entsprechend beobachtet werden. Einen Zusammenhang mit dem Prozess der Spermatogenese konnte ich nirgends bemerken. Auch hinsichtlich des Alters liess sich keine Regelmässigkeit in dem Vorkommen derselben nachweisen. Im Allgemeinen gewann ich den Eindruck, dass sie bei jugendlichen, geschlechtsreifen Individuen in etwas geringerer Menge auftreten, doch fanden sich auch bei älteren Individuen oft nur sehr wenige derselben. Dasselbe gilt bezüglich des braunen Pigmentes, das so häufig in diesen Zellen gefunden wird.

[1]) Eine Vermehrung des interstitiellen Gewebes liess sich auch nachweisen an verschiedenen Fällen acuter Erkrankung, die mit chronischen Leiden, Phthisis pulmonum, Syphilis constitutionalis, chronischen Herz- oder Nierenleiden complicirt waren und ist hier diese Erscheinung wohl auch dem Einfluss der chronischen Erkrankung zu Last zu legen (s. No. 3, 4, 5, 9, 11, 14, 16, 17, 19, 20, 33, 35).

No.	Name, Alter, Ernährungszustand	Todesursache	Spermatogenese	Zwischensubstanz	Zwischenzellen	Krankenhausaufenthalt in Tagen
37.	Vir. annor. 18. Ziemlich gut genährt.	Phthisis pulmonum.	Spärliche fertige Spermatozoen in einzelnen Kanälchen. Ziemlich viele Karyokinesen und Tochterzellen.	Gering.	Vereinzelt, ohne Pigment.	
38.	Hoffmann, 23 Jahre alt. Stark abgemagert.	Phthisis pulmonum caseosa, ulcerosa. Ulcera tubercul. intestin.	Keine ausgebildeten Spermatozoen und keine Vorstufen. Sehr wenige Karyokinesen; keine Tochterzellen. Kanälchen klein.	Sehr reichlich.	Wenige vereinzelte und in kleinen Gruppen, ohne Pigment.	20
39.	E. Schiele, 23 Jahre alt. Abgemagert.	Phthisis pulmonum caseosa, ulcerosa.	Keine ausgebildeten Spermatozoen, keine Karyokinesen, keine Tochterzellen. Kanälchen klein.	Ausserordentlich reichlich, grösseren Raum einnehmend als die Kanälchen.	Gering, ohne Pigment.	21
40.	Wielspatat, 28 Jahre alt. Abgemagert.	Phthisis pulmonum. Ulcera tubercul. laryngis.	Keine ausgebildeten Spermatozoen. Keine Karyokinesen. Keine Tochterzellen.	Reichlich.	Ziemlich reichlich, einzeln und in Gruppen, bisweilen mit braunem Pigment.	
41.	E. Deutschendorf, 30 Jahre alt. Ziemlich gut genährt.	Phthisis pulmonum caseosa, ulcerosa.	Geringe Mengen ausgebildeter Spermatozoen. Ziemlich zahlreiche Karyokinesen und Tochterzellen. Kanälchen gut entwickelt.	Gering.	Sehr wenige, ohne Pigment.	6
42.	Vir. annor. 30.	Phthisis pulmonum.	Keine fertigen Spermatozoen. Keine Kerntheilungsfiguren. Abgestossene Zellen.	Ziemlich reichlich.	Gering und vereinzelt liegend, mit geringem Pigment.	
43.	Vir. annor. 32.	Phthisis pulmonum.	Keine ausgebildeten Spermatozoen. Keine Kerntheilungsfiguren.	Ziemlich reichlich.	Gering, einzeln und in kleineren Gruppen, mit geringem Pigment.	

No.	Name, Alter, Ernährungszustand	Todesurursache	Spermatogenese	Zwischensubstanz	Zwischenzellen.	Krankenhausaufenthalt in Tagen
44.	Vir. annor. 39.	Bronchitis et Pleuritis tuberculosa.	Keine ausgebildeten Spermatozoen. Keine Karyokinesen. Keine Tochterzellen.	Reichlich.	Gering, mit spärlichem braunem Pigment.	
45.	W. Naemsch, 43 Jahre alt. Abgemagert.	Phthisis pulmonum caseosa ulcerosa. Ulcera tuberculosa intestin.	Keine ausgebildeten Spermatozoen. Wenige Kerntheilungsfiguren und Tochterzellen.	Ziemlich reichlich.	Ziemlich reichlich, meist in kleinen Gruppen. Stark braun pigmentirt.	
46.	Vir. annor. 44.	Phthisis pulmonum.	Keine ausgebildeten Spermatozoen. Keine Kerntheilungsfiguren.	Ziemlich reichlich.	Reichlich, meist in Gruppen, mit reichlichem braunem Pigment.	
47.	P. Hose, 47 Jahre alt. Stark abgemagert.	Phthisis pulmonum. Tubercula miliaria peritonei lienis, renum, hepatis. Meningit. tubercul.	Keine ausgebildeten Spermatozoen. Keine Karyokinesen. Keine Tochterzellen. Kanälchen ziemlich klein.	Reichlich.	Ziemlich viele, einzeln liegend, ohne Pigment.	17
48.	J. Walker, 56 Jahre alt. Stark abgemagert.	Phthisis pulmonum. Atrophia fusca myocardii.	Keine ausgebildeten Spermatozoen, keine Karyokinesen, keine Tochterzellen. Kanälchen klein.	Reichlich.	Reichlich, oft in Gruppen, reichlich mit braunem Pigment.	
49.	Chr. Bauer, 60 Jahre alt. Sehr abgemagert.	Phthisis pulmonum. Atrophia granularis renum.	Keine ausgebildeten Spermatozoen, keine Karyokinesen, keine Tochterzellen. Kanälchen klein.	Sehr reichlich.	Reichlich, einzeln und in Gruppen. Sehr stark mit braunem Pigment angefüllt.	
50.	O. Christopf, 78 Jahre alt. Mässig genährt.	Peribronchitis fibrosa, caseosa. Pleuritis tuberculosa. Tuberculosis peritonei. Atrophia fusca myocardii. Endocarditis chronic. deformans.	Keine ausgebildeten Spermatozoen. Nur wenige Zellen mit karyokinetischem Kern, keine Tochterzellen.	Reichlich.	Ziemlich reichlich, einzeln und oft in Gruppen. Stark mit braunem Pigment angefüllt.	2
51.	Th. Unger, 30 Jahre alt. Ziemlich gut genährt.	Carcinoma recti et Carcinomata metastatica peritonei. Peritonitis fibrin. diffusa.	Sehr zahlreiche ausgebildete Spermatozoen und Vorstufen derselben. Zahlreiche Karyokinesen und	Gering.	Gering, einzeln, zum Theil leicht braun pigmentirt.	

52.	Stimm, 38 Jahre alt. Dürftig genährt.	Sarcoma maxill. infer. et Sarcomata metastatica pleurae utriusque.	Keine ausgebildeten Spermatozoen: keine Vorstufen. Wenige Tochterzellen. Reichliche Karyokinesen der Kerne der Mutterzellen.	Etwas vermehrt.	Gering, einzeln gelegen, vereinzelte leicht braun pigmentirt.	[illegible]
53.	Vir. annor. 45.	Carcinoma linguae.	Wenige ausgebildete Spermatozoen. Karyokinesen. Tochterzellen.	Ziemlich reichlich.	Gering, meist leicht braun pigmentirt.	
54.	W. Bandlow, 47 Jahre alt. Abgemagert.	Carcinoma recti ulcer. Endocarditis chronic. mitral. et aort.	Kanälchen sehr klein. Keine Spermatozoen, keine Karyokinesen, keine Tochterzellen, keine abgestossenen Zellen.	Reichlich.	Sehr zahlreich, meist zusammenliegend. Nur wenige mit braunem Pigment.	30
55.	W. Tietze, 58 Jahre alt. Sehr stark abgemagert.	Carcinoma oesophagi et Carcinomata metastat. glandul. lymphatic. Nephritis chronica haemorrh.	Kanälchen klein. Mit 2 bis 3 Zelllagen mit ruhendem Kern. Keine Spermatozoen. Karyokinesen. Tochterzellen.	Reichlich.	Sehr gering, einzeln liegend, ohne Pigment.	32
56.	K. Kort, 60 Jahre alt. Stark abgemagert.	Carcinoma ventriculi et Carcinomata metastatica. Glandul. lymphat. epigastr. et hepatis.	Kanälchen oft hyalin degenerirt. Stellenweise noch ausgebildete Spermatozoen, Karyokinesen und Tochterzellen.	Reichlich.	Reichlich in Gruppen liegend und stark mit braunem Pigment angefüllt.	
57.	Buckenthier, 63 Jahre alt. Abgemagert.	Carcinoma renis sin. Pleuritis sero-fibrin. sin.	Kanälchen klein. Keine Spermatozoen, keine Tochterzellen, keine Karyokinesen. Lumen leer.	Ausserordentlich reichlich.	Sehr spärlich. Wenige pigmentfreie vereinzelt liegende Zellen; ganz selten in kleineren Gruppen angeordnet.	
58.	E. Stibbe, 28 Jahre alt. Etwas abgemagert.	Atrophia granularis renum. Hypertrophia ventriculi sin. cordis. Bronchopneumonia multiplex.	Sehr reichliche ausgebildete Spermatozoen, Karyokinesen, Tochterzellen.	Gering.	Ziemlich gering, meist in kleinen Gruppen zusammenliegend; ohne Pigment.	
59.	Th. Spielhagen, 73 Jahre alt. Leidlich genährt.	Atrophia granularis renum. Bronchopneumonia multipl. Metamorphosis adiposa et Atrophia fusca myocardii.	Kanälchen ziemlich klein. Reichliche ausgebildete Spermatozoen, Karyokinesen und Tochterzellen.	Ziemlich reichlich.	Gering, in kleinen Gruppen liegend, ohne Pigment.	

No.	Name, Alter, Ernährungszustand	Todesursache	Spermatogenese	Zwischensubstanz	Zwischenzellen.	Krankenhausaufenthalt in Tagen
44.	Vir. annor. 39.	Bronchitis et Pleuritis tuberculosa.	Keine ausgebildeten Spermatozoen. Keine Karyokinesen. Keine Tochterzellen.	Reichlich.	Gering, mit spärlichem braunem Pigment.	
45.	W. Naemsch, 43 Jahre alt. Abgemagert.	Phthisis pulmonum caseosa ulcerosa. Ulcera tuberculosa intestin.	Keine ausgebildeten Spermatozoen. Wenige Kerntheilungsfiguren und Tochterzellen.	Ziemlich reichlich.	Ziemlich reichlich, meist in kleinen Gruppen. Stark braun pigmentirt.	
46.	Vir. annor. 44.	Phthisis pulmonum.	Keine ausgebildeten Spermatozoen. Keine Kerntheilungsfiguren.	Ziemlich reichlich.	Reichlich, meist in Gruppen, mit reichlichem braunem Pigment.	
47.	P. Hose, 47 Jahre alt. Stark abgemagert.	Phthisis pulmonum. Tubercula miliaria peritonei lienis, renum, hepatis. Meningit. tubercul.	Keine ausgebildeten Spermatozoen. Keine Karyokinesen. Keine Tochterzellen. Kanälchen ziemlich klein.	Reichlich.	Ziemlich viele, einzeln liegend, ohne Pigment.	17
48.	J. Walker, 56 Jahre alt. Stark abgemagert.	Phthisis pulmonum. Atrophia fusca myocardii.	Keine ausgebildeten Spermatozoen, keine Karyokinesen, keine Tochterzellen. Kanälchen klein.	Reichlich.	Reichlich, oft in Gruppen, reichlich mit braunem Pigment.	
49.	Chr. Bauer, 60 Jahre alt. Sehr abgemagert.	Phthisis pulmonum. Atrophia granularis renum.	Keine ausgebildeten Spermatozoen, keine Karyokinesen, keine Tochterzellen. Kanälchen klein.	Sehr reichlich.	Reichlich, einzeln und in Gruppen. Sehr stark mit braunem Pigment angefüllt.	
50.	O. Christopf, 78 Jahre alt. Mässig genährt.	Peribronchitis fibrosa, caseosa. Pleuritis tuberculosa. Tuberculosis peritonei. Atrophia fusca myocardii. Endocarditis chronic. deformans.	Keine ausgebildeten Spermatozoen. Nur wenige Zellen mit karyokinetischem Kern, keine Tochterzellen.	Reichlich.	Ziemlich reichlich, einzeln und oft in Gruppen. Stark mit braunem Pigment angefüllt.	2

52.	Simm, 38 Jahre alt. Dürftig genährt.	Carcinoma [illegible] et Sarcomata metastatica pleurae utriusque.	[illegible] matozoen; keine Vorstufen. Wenige Tochterzellen. Reichliche Karyokinesen der Kerne der Mutterzellen.	[illegible] mehrt.	[illegible] vereinzelte leicht braun pigmentirt.	
53.	Vir. annor. 45.	Carcinoma linguae.	Wenige ausgebildete Spermatozoen. Karyokinesen. Tochterzellen.	Ziemlich reichlich.	Gering, meist leicht braun pigmentirt.	
54.	W. Bandlow, 47 Jahre alt. Abgemagert.	Carcinoma recti ulcer. Endocarditis chronic. mitral. et aort.	Kanälchen sehr klein. Keine Spermatozoen, keine Karyokinesen, keine Tochterzellen, keine abgestossenen Zellen.	Reichlich.	Sehr zahlreich, meist zusammenliegend. Nur wenige mit braunem Pigment.	30
55.	W. Tietze, 58 Jahre alt. Sehr stark abgemagert.	Carcinoma oesophagi et Carcinomata metastat. glandul. lymphatic. Nephritis chronica haemorrh.	Kanälchen klein. Mit 2 bis 3 Zelllagen mit ruhendem Kern. Keine Spermatozoen. Karyokinesen. Tochterzellen.	Reichlich.	Sehr gering, einzeln liegend, ohne Pigment.	32
56.	K. Kort, 60 Jahre alt. Stark abgemagert.	Carcinoma ventriculi et Carcinomata metastatica. Glandul. lymphat. epigastr. et hepatis.	Kanälchen oft hyalin degenerirt. Stellenweise noch ausgebildete Spermatozoen, Karyokinesen und Tochterzellen.	Reichlich.	Reichlich in Gruppen liegend und stark mit braunem Pigment angefüllt.	
57.	Buckenthier, 63 Jahre alt. Abgemagert.	Carcinoma renis sin. Pleuritis sero-fibrin. sin.	Kanälchen klein. Keine Spermatozoen, keine Tochterzellen, keine Karyokinesen. Lumen leer.	Ausserordentlich reichlich.	Sehr spärlich. Wenige pigmentfreie vereinzelt liegende Zellen; ganz selten in kleineren Gruppen angeordnet.	
58.	E. Stibbe, 28 Jahre alt. Etwas abgemagert.	Atrophia granularis renum. Hypertrophia ventriculi sin. cordis. Bronchopneumonia multiplex.	Sehr reichliche ausgebildete Spermatozoen, Karyokinesen, Tochterzellen.	Gering.	Ziemlich gering, meist in kleinen Gruppen zusammenliegend; ohne Pigment.	
59.	Th. Spielhagen, 73 Jahre alt. Leidlich genährt.	Atrophia granularis renum. Bronchopneumonia multipl. Metamorphosis adiposa et Atrophia fusca myocardii.	Kanälchen ziemlich klein. Reichliche ausgebildete Spermatozoen, Karyokinesen und Tochterzellen.	Ziemlich reichlich.	Gering, in kleinen Gruppen liegend, ohne Pigment.	

No.	Name, Alter, Ernährungszustand	Todesursache	Spermatogenese	Zwischensubstanz	Zwischenzellen	Krankenhausaufenthalt in Tagen
60.	O. Kratz, 76 Jahre alt. Gut genährt.	Nephritis chronic. haemorrhagia. Bronchopneumon. lob. inf. dextr. Atrophia fusca myocard.	Zahlreiche fertige Spermatozoen, Karyokinesen, Tochterzellen. Kanälchen sehr gut entwickelt.	Sehr gering.	Vereinzelt und in kleinen Gruppen gering; ohne Pigment.	
61.	W. Hübner, 92 Jahre alt. Mässig genährt.	Atrophia granular. renum. Cholecystitis apostematosa. Peritonitis purulenta circumscripta.	Kanälchen gut entwickelt. Zahlreiche fertige Spermatozoen; mässige Mengen von Kerntheilungen und Tochterzellen.	Leicht vermehrt.	Gering, in grösseren Gruppen, ohne Pigment.	
62.	L. Zupke, 41 Jahre alt. Stark abgemagert.	Pleuritis purulenta dextr. Bronchopneumonia lob. inf. sin.	Kanälchen klein. Keine ausgebildeten Spermatozoen. Keine Karyokinesen. Keine Tochterzellen. Zellen mit ruhenden Kernen in 2—3 Lagen.	Sehr reichlich.	Gering, ohne Pigment.	Dauer der Krankh. 6 Mon.
63.	K. Pucknus, 53 Jahre alt. Gut genährt.	Aneurysmata aort., Hypertrophia et Dilatatio cordis.	Ziemlich viele ausgebildete Spermatozoen, Kerntheilungen und Tochterzellen.	Gering.	Ziemlich reichlich und stark braun pigmentirt.	
64.	W. Noack, 57 Jahre alt. Schlecht genährt.	Myocarditis fibrosa. Atrophia fusca myocardii. Bronchopneumonia multiplex.	Keine ausgebildeten Spermatozoen. Ganz spärliche Karyokinesen. Kern der Mutterzellen bläschenförmig. Keine Tochterzellen.	Reichlich.	Ganz wenige leicht pigmentirte grosse Zwischenzellen.	
65.	C. Mindasch, 68 Jahre alt. Ziemlich gut genährt.	Endocarditis chronica deformans. Myocarditis fibrosa et Atrophia fusca myocardii.	Kanälchen stellenweise in Folge von Endoarteriitis hyalin degenerirt. In den intacten Partien viele ausgebildete Spermatozoen, Karyokinesen und Tochterzellen.	Ziemlich gering in den intacten Partien.	Reichlich, meist stark braun pigmentirt.	
66.	O. Wolter, 20 Jahre alt. Stark abgemagert.	Diabetes mellitus. Pneumonia fibrin. recens lob. inf. sin.	Kanälchen gut entwickelt. Wenige ausgebildete Spermatozoen, zahlreiche Karyo-	Sehr gering.	Sehr gering, meist einzeln liegend, ohne Pigment.	3

			kinesen und Tochterzellen. Viele abgestossene Zellen.			
67.	P. Jörgensen, 23 Jahre alt. Mässig genährt.	Diabetes mellitus. Bronchopneumonia multiplex. Pleuritis fibrin. sin. Syphilis constitutionalis.	Vereinzelte ausgebildete Spermatozoen. Viele Mutterzellen mit Karyokinesen und Tochterzellen. Zahlreiche abgestossene Zellen.	Sehr gering.	Sehr gering, meist einzeln, bisweilen leicht braun pigmentirt.	2
68.	W. Reichel, 53 Jahre alt. Ziemlich gut genährt, sehr anämisch.	Diabetes mellitus. Anaemia permagna universalis. Phthisis pulm. lob sup. dextr. Atrophia granularis pancreatis.	Kanälchen sehr klein. Keine ausgebildeten Spermatozoen, keine Karyokinesen und Tochterzellen.	Sehr reichlich.	Gering, meist in kleinen Gruppen, ohne Pigment.	49
69.	Gorsak, 29 Jahre alt. Kräftig gebaut, gut genährt.	Ueberfahren. Fractura costarum. Haematothorax. Ruptura hepatis.	Sehr zahlreiche ausgebildete Spermatozoen, reichliche Tochterzellen. Mutterzellen mit Kernen in karyokinetischer Theilung.	Gering.	Wenige, ohne Pigment.	
70.	P. Schumann, 37 Jahre alt. Kräftig gebaut, gut genährt.	Fractura cranii baseos.	Sehr gut, wie in 69.	Gering.	Wenige, einzeln und in kleinen Gruppen, mit hellbraunem Pigment in einzelnen Zellen.	
71.	Friebel, 38 Jahre alt. Gut genährt.	Intoxication durch Blausäure.	Sehr gut, wie in 69.	Gering.	Wenige, einzeln und in kleinen schlauchförmig angeordneten Gruppen. Einzelne mit geringem Pigment.	0
72.	H. Linke, 40 Jahre alt. Gut genährt, kräftig gebaut.	Schusswunde des Schädels.	Sehr gut, wie in 69.	Gering.	Wenige, meist mit braunem Pigment.	
73.	F. Lotbert, 47 Jahre alt. Ziemlich gut genährt.	Acute Arsenvergiftung. Gastroenteritis recens.	Sehr gut, wie in 69.	Etwas vermehrt.	Etwas reichlicher, einzeln und in grösseren, strangförmigen Gruppen, mit ganz geringem Pigment in einzelnen Zellen.	
74.	A. Kümpel, 51 Jahre alt. Gut genährt, kräftig gebaut.	Fractura baseos cranii.	Sehr gut, wie in 69.	Gering.	Einzeln und wenige in Gruppen liegend, einige mit geringer Pigmentanhäufung.	

Am Schlusse dieser Arbeit sei es mir gestattet, noch einige Beobachtungen über das Vorkommen von Fett in den Hoden, die bei frischer Untersuchung der Präparate oder nach Behandlung derselben mit Flemming'scher Lösung auffielen, folgen zu lassen.

Die fettigen Zustände der Hoden sind in neuerer Zeit mehrfach erwähnt worden. Lubarsch sagt in diesem Archiv Bd. 145 S. 323: „Ebenda wurden sie (nehmlich Krystalle) bei der fettigen Degeneration der Epithelien, wie sie namentlich bei allgemeinen Kachexien und mit Anämien verbundenen Leiden so regelmässig auftritt, nicht vermisst.“ Und weiter S. 330: „Das Auffinden der Krystalloide wurde erschwert durch die so verbreitete fettige Degeneration der Hodenepithelien in allen uns frühzeitig zur Untersuchung kommenden Fällen, wodurch das Gesichtsfeld oft mit Fetttröpfchen überschwemmt war“; endlich S. 337: „Auch hier war die Untersuchung durch das Vorhandensein von Fetttröpfchen in den Hodenepithelien einigermaassen erschwert“. Mit Rücksicht auf die zu erwartende vorliegende Arbeit schreibt Hansemann (dieses Archiv Bd. 148 S. 365): „Weiter möchte ich hier die Hoden erwähnen, deren Kanälchenepithelien ganz regelmässig Fett enthalten und zwar als physiologischen Zustand. Es ist durchaus irrthümlich, wenn Lubarsch diese Fetttröpfchen als eine Metamorphose bei Kachexie und Anämie darstellt. Mit der Pubertätszeit treten in jedem Hoden die Fetttröpfchen auf und fehlen nach meiner Erfahrung in keinem Falle.“ Ganz kürzlich hat dieser Satz Lubarsch zu einer Aeusserung in den Ergebnissen der allgemeinen Pathologie, 3. Jahrgang, 1896, veranlasst, in der er einmal seine Ansichten über die Beziehung der Fettmetamorphose zur Fettinfiltration entwickelt und dann die Priorität für die Entdeckung der fettigen Zustände in den Hoden beansprucht (S. 636). Was zunächst den letzten Punkt betrifft, so dürfte Lubarsch vielleicht das Handbuch der Gewebelehre von Kölliker (3. Aufl. 1859) zur Einsicht empfohlen werden, wo S. 517 wörtlich zu lesen ist: „In jugendlichen Subjecten sind diese Zellen blass und fein granulirt, mit den Jahren sammeln sich jedoch in ihnen immer mehr Fettkörnchen an, die bald eine leicht gelbliche, zum Theil bräunliche Farbe der Samenkanälchen bedingen“. Was aber die erste Frage betrifft, so gebraucht Lubarsch den Ausdruck

Fettmetamorphose gar nicht, sondern Fettdegeneration und stellt sich dabei vor, dass die Zelle degenerirt unter gleichzeitiger Infiltration von Fett. Wie das Fett in die Zellen hineinkommt soll hier nicht discutirt werden. Es handelt sich um die Frage: Ist der fettige Zustand ein regressiver oder ein progressiver. Lubarsch fasst ihn nach seinen neuesten Aeusserungen als einen regressiven auf, wie einmal aus der Verwendung des Wortes „Degeneration" hervorgeht, zweitens aber aus folgendem Passus (S. 636 a. a. O.): „Trotzdem halte ich es auch jetzt noch nicht für bewiesen, dass dieser Zustand ein physiologischer ist und ob es sich nicht auch hier um einen regressiven Vorgang handelt; denn Verbrecher, die monatelang im Gefängniss gelebt haben und Kranke, die nach längerer oder kürzerer Dauer ihrer Krankheit erliegen, sind kein Material, an dem man das Vorkommen physiologischer Zustände sicher nachweisen kann. Und nur solches Material stand mir, und wahrscheinlich auch Hansemann[1]) zu Gebote." Wie schon Hansemann sich äusserte, können wir diese Anschauung Lubarsch's nicht theilen. Ob er Metamorphose, wie wir uns ausdrücken, oder Degeneration, wie er sich ausdrückt, sagt, ist hier zunächst ganz gleichgültig; die Frage dreht sich um den regressiven oder progressiven Ernährungszustand, bezw. darum, ob es sich hier um einen pathologischen, degenerativen Prozess oder eine physiologische Erscheinung handelt. Nach den weiter unten folgenden ausgedehnten Untersuchungen, die wir angestellt haben, können wir mit Sicherheit behaupten, dass die Anwesenheit von Fett allen Hoden von der Pubertätszeit bis in das höchste Alter eigenthümlich ist und sich sowohl bei Menschen, wie bei Thieren, gesunden, wie kranken, vorfindet.

Nachdem diese historischen und literarischen Fragen erledigt, lasse ich nachstehend meine Beobachtungen, wie sie an dem oben angeführten und noch weiterem Material gewonnen wurden, folgen. Untersucht man frische Zupfpräparate von Hoden geschlechtsreifer Individuen, so sieht man unter dem

[1]) Diese Behauptung ist gänzlich aus der Luft gegriffen und entspricht nicht der Wirklichkeit, wie die Tabellen beweisen, in denen sich Unglücksfälle, Selbstmorde mit schnell folgendem Tod und vor Allem frisch getödtete, gesunde Thiere befinden.

Mikroskop bei schwacher Vergrösserung stets eine mehr oder weniger starke Trübung des Parenchyms, die sich mit starker Linse als aus kleinsten und grösseren, hellglänzenden, das Licht stark brechenden Körnchen bestehend erweist. Was die Anordnung derselben betrifft, so sieht man sie in den Zellen, die der Kanälchenwand anliegen, am reichlichsten und grössten. Nach dem Lumen zu werden sie etwas spärlicher und auch kleiner. Durch Zusatz von Essigsäure oder Kalilauge zu dem Präparate werden dieselben nicht gelöst, sondern treten, da sich das Gewebe stark aufhellt, nur um so deutlicher hervor. Mit Osmiumsäure, bezw. Flemming'scher Lösung behandelt, erscheinen sie tief schwarz gefärbt. Durch Alkohol, Aether und Chloroform konnte man aus feingeschnittenem Hodenparenchym einen fettigen Körper extrahiren. Es kann demnach wohl keinem Zweifel mehr unterliegen, dass die besprochenen Körnchen kleinste Fettkügelchen sind.

In Schnitten, die mit dem Gefriermikrotom theils von frischen, theils von in Flemming'scher Lösung gehärteten Objecten hergestellt wurden, konnte man besonders schön das Verhalten des Fettes zu den einzelnen Zellen der Kanälchen, sowie der Zwischensubstanz sehen. Bei sehr starker Vergrösserung liess sich an geeigneten Objecten stets die Integrität der fetthaltigen Zellen nachweisen. Dieselben zeigten stets einen gut erhaltenen Kern und liessen keine degenerativen Erscheinungen des Protoplasmas erkennen. Auch sah man in den so gefundenen Kanälchen oft reichliche, gut ausgebildete Spermatozoen.

Um über die Bedeutung des Fettes nähere Aufschlüsse zu erlangen, speciell um festzustellen, ob wir es hier mit einem pathologischen, degenerativen Prozess oder mit einer physiologischen Erscheinung zu thun haben, wurden umfangreiche Untersuchungen angestellt. Es wurden im Laufe der Zeit bearbeitet 6 Testikel von noch ganz gesunden, kräftigen Männern im Alter von 29—51 Jahren (No. 69—74 der Liste), die eines plötzlichen und gewaltsamen Todes gestorben waren. Zwei von diesen waren an einem Bruch der Schädelbasis, einer an Zerreissung innerer Organe, einer an einer Schusswunde des Kopfes, einer an einer acuten Arsenvergiftung, einer an einer Intoxication mit Blausäure zu Grunde gegangen. Die Hoden waren in allen

diesen Fällen besonders gut entwickelt und die Organe des übrigen Körpers erwiesen sich bei der Section mit Ausnahme natürlich der durch die Art des Todes betroffenen Theile als ganz intact. Bei allen diesen Fällen liess sich nun in übereinstimmender Weise stets ein etwas mehr oder weniger reichlicher Fettgehalt der specifischen Hodenzellen, sowie der Zellen der Zwischensubstanz nachweisen. Es zeigte sich überall das oben des näheren auseinandergesetzte Bild. Nach der Härtung und Färbung fand sich ein völlig normales Organ in bester Entwickelung mit reichlichen Spermatozoen, Tochterzellen und Karyokinesen in den Kernen der Mutterzellen, kurz völlige Integrität der vorher mit Fett erfüllt gewesenen Gebilde. Manchmal lagen die Verhältnisse sogar so günstig, dass man in vielen in Karyokinese begriffenen Zellen noch deutlich die achromatische Substanz erkennen konnte. Gewiss ein Beweis, dass in den Zellen keine regressiven Veränderungen in vivo bestanden haben konnten.

Es wurden des weiteren nun die Hoden von geschlechtsreifen Individuen jeden Alters, die an acuten und chronischen Krankheiten der verschiedensten Art gestorben waren, auf ihren Gehalt an Fett untersucht. Dabei hat sich nun herausgestellt, dass das Fett etwas mehr oder weniger reichlich in allen Fällen vorhanden war. Ein Einfluss der Erkrankungen, der auf die Spermatogenese, wie vorher auseinandergesetzt wurde, doch ein bedeutender ist, liess sich betreffs des Auftretens der Fettkörnchen nicht constatiren. Auch bei kachektischen, marantischen Leiden, bei denen von Spermatogenese nichts mehr zu sehen war, fanden sich die Fettkörnchen in reichlichem Maasse. Obwohl sich die Organe in 16 dieser Fälle (siehe No. 10, 13, 18, 20, 25, 27, 28, 29, 32, 51, 58, 59, 60, 61, 63, 65) nach der Härtung und Färbung als intact erwiesen und reichlich gut erhaltene Spermatozoen und schöne Kerntheilungsfiguren in den Hoden erkennen liessen, möchte ich dieselben doch nicht als ganz einwandsfrei hinstellen. Denn der Krankheitsprozess könnte ja immerhin eine fettige regressive Veränderung hervorgerufen haben. Bei der Constanz des Befundes jedoch — ich vermisste denselben in keinem Falle bei geschlechtsreifen Individuen — drängt sich jedoch die Ansicht auf, dass jedenfalls neben der vielleicht vorhandenen fettigen Degeneration der Zellen, der

grösste Theil des Fettes einer physiologischen Eigenthümlichkeit des Hodenparenchyms zugeschrieben werden muss.

Zum Vergleiche untersuchte ich ferner noch die Hoden verschiedener Thiere, von denen die Organe oft direct nach der Tödtung zur Bearbeitung gelangten. Bei diesen fand ich einen dem Menschen ähnlichen Fettgehalt beim Stier, Eber, Kater, Kaninchen, Meerschweinchen, Ratte und Wiesel.

Eine Abweichung von den obigen constanten Befunden liess sich nur bei der Untersuchung der Testikel von Neugebornen und Kindern im Alter von 2, 4, 7, 8 und 13 Jahren, bei denen die Hoden je nach dem Alter mehr oder weniger unentwickelt waren und bei denen speciell nichts von Spermatogenese zu sehen war, nachweisen. Es fanden sich in den Zupfpräparaten, sowie in den Mikrotomschnitten entweder keine oder nur ganz vereinzelte Fettkörnchen.

Bei zwei 14jährigen Knaben, von denen einer an einem Vitium cordis, der andere an Scarlatina zu Grunde gegangen, zeigte sich dagegen reichlicher Fettgehalt der Zellen der Kanälchen. Pathologische Veränderungen konnten nach der Härtung und Färbung an den Zellen und den Kernen nicht nachgewiesen werden. Es fanden sich vielmehr schon die normalen Verhältnisse eines entwickelten Hodens, reichliche Kerntheilungen und gut ausgebildete Spermatozoen.

Die Thatsache, dass der Fettgehalt in kindlichen unentwickelten Organen nicht vorhanden ist oder nur in ganz verschwindend geringem Maasse in den Jahren vor der Pubertät auftritt, mit der Geschlechtsreife des Menschen sich aber plötzlich ausserordentlich reichlich bemerkbar macht, drängt uns die Ansicht auf, dass das Fett mit der Spermatogenese in einem engen Zusammenhange steht und vielleicht bei dem lebhaften Entwickelungsprozess, der in den Hoden stattfindet, als Nährmaterial verwandt wird. Mit dieser Annahme ist allerdings nicht die Thatsache in Einklang zu bringen, dass das Fett niemals wieder verschwindet, insbesondere auch nicht bei allen an Kachexie auf phthisischer oder krebsiger Basis zu Grunde gegangener Individuen, bei denen die Spermatogenese gänzlich erloschen war.

XXI.

Ueber Brachydactylie und Hyperphalangie.

(Aus der Kgl. Universitäts-Poliklinik für orthopädische Chirurgie in Berlin.)

Von Dr. Joachimsthal,
Privatdocenten an der Universität zu Berlin.

(Mit 7 Textabbildungen.)

Im Mai 1896 hat Leboucq [1]) der belgischen Akademie der Medicin über drei anatomisch untersuchte Fälle von Brachydactylie Bericht erstattet, von denen besonders der erste durch seine Seltenheit unser Interesse beansprucht. Liessen sich doch beiderseits — eine Anomalie, die beim Menschen vorher nicht zur Beobachtung gelangt war — im Zeige- und Mittelfinger vier gelenkig mit einander verbundene Phalangen auf das Deutlichste unterscheiden.

Ich skizzire zunächst kurz die von Leboucq mitgetheilten Fälle:

Es handelte sich in der ersten Beobachtung um eine von einer 46jährigen Patientin stammende, der anderen Seite gleichgebildete Hand, an der eine beträchtliche Verkürzung des Zeige- und Mittelfingers auffiel und bei Berücksichtigung des Vorhandenseins nur je einer Beugefalte an der Volarseite den Eindruck hervorrief, als wären beide Finger nur mit zwei Phalangen ausgestattet. In der That ergaben sich hier bei der anatomischen Nachforschung vier Glieder. Am Zeigefinger (Fig. 1) waren die 1. und 3. Phalanx kurz und breit, die 2. und 4. wie gewöhnliche Phalangen gestaltet, letztere nach Art einer normalen Nagelphalanx. Am Mittelfinger (Fig. 2) nahm die Länge der Glieder progressiv von dem 1. bis zum 3. ab; dann folgte wiederum ein normal grosses Nagelglied. Alle Knochen zeigten überknorpelte Gelenkflächen, die Mittelhandknochen,

Figur 1. Figur 2.

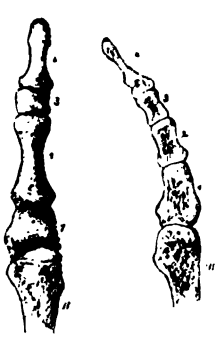

½ der natürl. Grösse.

[1]) Leboucq, De la brachydactylie et de l'hyperphalangie chez l'homme. Bull. de l'Académie royale de médecine de Belgique. Séance du 30 mai 1896. p. 544.

sowie das 2. und 4. Glied deutlich eine Scheidung in Dia- und Epiphysen. Zwischen dem Metacarpus und dem 1. Gliede bestand die normale Gelenkverbindung, die Articulationsflächen zwischen 1. und 2. Phalanx waren fast eben; einem seichten Eindruck an dem distalen Theil der 1. entsprach eine Vorwölbung an dem proximalen Theil der 2. Phalanx. Die distale Gelenkfläche der letzteren war in transversaler Richtung concav. An dem 3. Gliede bestanden zwei convexe Flächen und an dem Nagelgliede dem entsprechend eine Concavität.

Der oberflächliche Beuger inserirte an der 3., der tiefe nach Durchbohrung des oberflächlichen an der 4. Phalanx. Ebenso inserirte der Extensor digit. long. mit Ausnahme eines mittleren, zur 3. Phalanx ziehenden Stranges an dem 4. Gliede, die Interossei in dem ligamentösen Apparat der Articulatio metacarpo-phalangea und an der Basis der 1. Phalanx. Die 1. und 2. Phalanx entsprachen also der normalen Grundphalanx, die vorhandene 3. der normalen Zwischen-, die 4. der normalen Nagelphalanx.

In den beiden weiteren Beobachtungen handelte es sich um Längenreductionen einzelner Glieder an Fingern und Zehen.

Diese Leboucq'schen Mittheilungen, namentlich die von ihm durch die Section festgestellte Hyperphalangie bei gleichzeitiger Brachydactylie veranlassten mich, bei einer Anzahl von in meiner Beobachtung befindlichen Patienten mit angebornen Fingerverkürzungen mittelst Röntgen-Aufnahmen die genaueren Verhältnisse der Knochen festzustellen. Die auf diese Weise erhaltenen Details erscheinen mir interessant genug, um sie weiteren Kreisen bekannt zu geben.

Fall 1. Beiderseitige Brachydactylie am Zeige- und Mittelfinger und Hyperphalangie am Zeigefinger.

Die 27jährige, bis auf die zu schildernden Anomalien an beiden Händen normale, 160 cm grosse Patientin weiss über Verbildungen in der Ascendenz nichts zu berichten. Eine 29- und eine 22jährige Schwester haben, wie sie selbst — wenn auch weniger ausgesprochen — verkürzte Zeige- und Mittelfinger. Der einzige Bruder ist selbst normal gestaltet, besitzt jedoch eine 1jährige Tochter mit den gleichen Fingerverbildungen, ebenso wie dies bei einem frühzeitig verstorbenen Knaben der älteren Schwester der Fall war. Unsere Patientin selbst ist Mutter eines jetzt 4jährigen, normalen Knaben. Von den verbildeten Familienmitgliedern habe ich nur die 22jährige Schwester zu untersuchen vermocht, von der weiter unten die Rede sein wird (s. Fall 2).

Die beiden Hände der Kranken zeigen genau die gleiche Verbildung. Sie erscheinen plump und fett und in der Mittelhand relativ zu breit; als wesentlich verkürzt erweist sich der Zeige- und namentlich der Mittelfinger. Der normal bewegliche Daumen ist, am ulnaren Rande gemessen, 5,5 cm lang; dieselbe Länge besitzen, von der Interdigitalfalte aus, Zeige- und

kleiner Finger; der Mittelfinger ist 1 cm kürzer, während der Ringfinger die Länge von 7,5 cm erreicht. Sämmtliche Finger haben normale Nägel; an dem rechten kleinen Finger besteht eine permanente leichte Beugestellung in dem ersten Zwischengelenk. An der Volarfläche zeigen Ring- und kleiner Finger die beiden normalen Beugefalten, während Mittel- und Zeigefinger nur je eine solche aufweisen. Thenar und Hypothenar sind gut entwickelt, die Hohlhandfurchen zeigen das normale Gepräge.

Von den beiden Händen der Patientin wurden Röntgen-Aufnahmen gefertigt. Da sich die Lichtquelle von dem Object in der beträchtlichen Entfernung von 50 cm befand, so gewann man auf dem Bilde scharfe, den normalen Maassen entsprechende Umrisse der einzelnen Knochen (Fig. 3)[1].

Es ergeben sich Handwurzel und Mittelhand als normal, ebenso die beiden Daumenglieder. An den 2. Mittelhandknochen schliesst sich ein aus vier Abschnitten zusammengesetzter Finger. Ganz analog dem von Lebouc q

Figur 3.

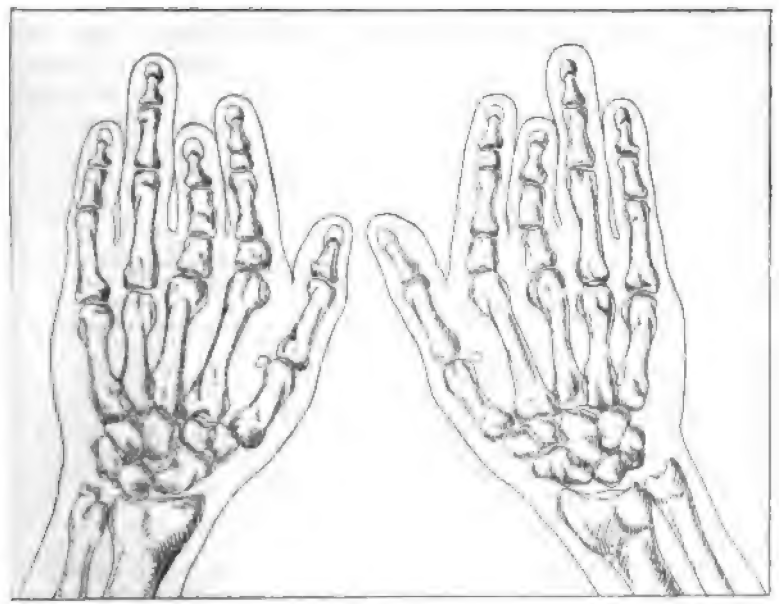

beschriebenen Befunde, sind wiederum das 1. und 3. Glied kurz und breit, das 2. und 4. lang und nach Art der normalen Fingerglieder in der Mitte

[1]) Es handelt sich bei den folgenden Figuren um den Röntgen-Bildern entsprechende Zeichnungen im verkleinerten Maassstabe. Die Photographien selber wurden dem Congress der Deutschen Gesellschaft für Chirurgie 1897 demonstrirt.

eingeschnürt. Die proximale Gelenkfläche des 1. und 2. Gliedes erscheint leicht concav, die übrigen Articulationsflächen sind, soweit dies aus dem Bilde beurtheilt werden kann, plan. Auf den 3. Metacarpus folgen drei Phalangen, deren 1. und 2. durch scheinbar platte Gelenkflächen mit einander zusammenstossen. Der proximale Abschnitt des 1. und 3. Gliedes erscheint leicht ausgehöhlt. Fast gewinnt man nach dem Bilde den Eindruck, als repräsentirten die beiden ersten Phalangen nur einen in der Continuität getheilten Knochen, an den sich dann das 3. Glied direct ansetzt.

Die beiden folgenden Finger bieten das normale Verhalten. Die Längenverhältnisse der Knochen, sowie der ganzen Finger und der einzelnen Strahlen (Mittelhandknochen und Finger) der als Beispiel gewählten linken Hand erhellen aus der beigefügten Tabelle, auf der gleichzeitig die von Pfitzner[1]) für die Frauenhand zusammengestellten anatomischen Durchschnittsmaasse und die Differenz diesen gegenüber angegeben sind. Die Maasse sind in Millimetern verzeichnet, die einzelnen Glieder eines jeden der fünf neben einander befindlichen Strahlen folgen sich in verticaler Richtung. Dabei sind jedesmal neben den Maassen der verbildeten Hand die normalen und weiterhin die positive, bezw. negative Differenz berechnet[2]). Bei der mir übrigens von Herrn Professor Leboucq bestätigten vollkommenen Analogie meiner Beobachtung mit der seinigen, habe ich angenommen, dass auch in meinem Falle die vorhandene 1. und 2. Phalanx des Zeigefingers der normalen Grundphalanx entsprechen und demnach die Maasse für diese beiden Glieder in die der Grundphalanx entsprechende Rubrik eingetragen.

Tabelle I.

	I.		II.		III.		IV.		V.	
	Abn.	Norm.	Abn.	Norm.	Abn.	Norm.	Abn.	Norm.	Abn.	Norm.
Met.	33	41,4	58	62,1	50	59,8	42	54,0	40	50,0
Diff.	—8,4		—4,1		—9,8		—12		—10	
Gph. a	28	27,7	10	37,0	14	41,2	40	38,8	31	30,6
Gph. b			24							
Diff.	+0,3		—3,0		—27,2		+1,2		+0,4	
Mph.	—	—	6	22,4	17	27,1	23	25,8	12	18,2
Diff.	—		—16,4		—10,1		—2,8		—6,2	
Eph.	20	20,4	16	16,0	17	16,0	16	17,3	15	15,7
Diff.	—0,4		0		+1		—1,3		—0,7	
Finger	48	47,9	56	75,4	48	84,9	79	81,7	58	64,4
Diff.	+0,1		—19,4		—36,9		—2,7		—6,4	
Strahl	81	89,2	114	137,4	98	144,7	121	135,8	98	114,5
Diff.	—8,2		—23,4		—46,7		—14,8		—16,5	

[1]) W. Pfitzner, Beiträge zur Kenntniss des menschlichen Extremitätenskelets. Schwalbe's morphologische Arbeiten. Bd. 1. S. 37.

[2]) Die Mittelwerthe für Finger und Strahl sind in der Pfitzner'schen Tabelle ebenfalls berechnet, nicht durch Addition der einzelnen Mittelwerthe gewonnen; daher stimmt oft die Decimalstelle nicht.

Fall 2. Brachydactylie am Zeige- und Mittelfinger. Hyperphalangie am rechten Zeigefinger.

Die 22jährige, 161 cm grosse Schwester der besprochenen Patientin zeigt äusserlich nur insofern von dieser verschiedene Hände, als Zeige- und Mittelfinger nicht so extrem gegenüber der Norm verkürzt sind, wie dies soeben beschrieben wurde, und dass sich in dem Gelenk zwischen 1. und 2. Phalanx des kleinen Fingers eine permanente Beugestellung von etwa 30° bemerkbar macht. Die Länge des Daumens beträgt, am ulnaren Rande gemessen, 5 cm, die der übrigen Finger von der Interdigitalfalte aus der Reihe nach 5,5, 6, 7,5 und 5,5 cm. Sämmtliche Finger besitzen die normalen Beugefalten. Eine in gleicher Weise wie in dem vorigen Falle gefertigte Röntgen-Aufnahme (Fig. 4) ergiebt nun linkerseits eine normale

Figur 4.

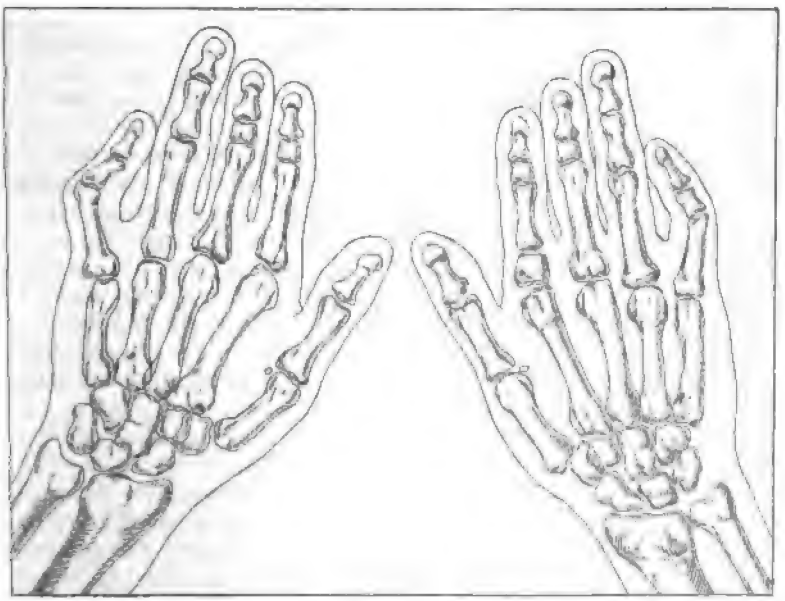

Zahl von Gliedern, indess eine beträchtliche Verkürzung der Zwischenphalangen am Zeige- und Mittelfinger. Die genaueren Maassverhältnisse zeigt die folgende, nach Art der obigen hergestellte Tabelle (S. 434).

Rechterseits befindet sich bei sonst völlig gleichen Verhältnissen, speciell bei gleicher Länge des Zeigefingers, in dem Index wiederum die Gliederung in 4 Phalangen. Die Länge der beiden Theile der im Ganzen ebenso wie links 39 mm langen Grundphalanx beträgt hier 10 und 27 mm. Die Differenz von 2 mm entfällt auf die Distanz beider Phalangen in dem Zwischengelenk.

Tabelle II.

	I.		II.		III.		IV.		V.	
	Abn.	Norm.	Abn.	Norm.	Abn.	Norm.	Abn.	Norm.	Abn.	Norm.
Met.	36	41,4	61	62,1	53	59,8	48	54,0	42	50,0
Diff.	—5,4		—1,1		—6,8		—6,0		—8,0	
Gph.	30	27,7	39	37,0	41	41,2	42	38,8	31	30,6
Diff.	+2,3		+2,0		—0,2		+3,2		+0,4	
Mph.	—	—	7	22,4	8	27,1	20	25,8	15	18,2
Diff.	—		—15,4		—19,1		—5,8		—3,2	
Eph.	20	20,4	15	16,0	15	16,0	16	17,3	15	15,7
Diff.	—0,4		—1,0		—1,0		—1,3		—0,7	
Finger	50	47,9	61	75,4	64	84,9	78	81,7	61	64,4
Diff.	+2,1		—14,4		—20,9		—3,7		—3.4	
Strahl	86	89,2	122	137,4	117	144,7	126	135,8	103	114,5
Diff.	—3,2		—15,4		—27,7		—9,8		—11,5	

Fall 3. Brachydactylie am 2.—5. Finger.

Der 27jährige Patient zeigt an beiden Händen eine höchst auffällige Verkürzung des 2.—5. Fingers, eine Anomalie, die nach seiner Angabe auch bei seiner Mutter bestand, während andere Familienmitglieder, speciell vier Geschwister, frei von Verbildungen sind. Sämmtliche Finger zeigen an der Volarseite nur je eine Beugefalte, mit Ausnahme des Ringfingers, der deren zwei besitzt. In dem Zeigefinger, dessen erstes Glied vom Metacarpus in einem Winkel von etwa 30° ulnarwärts abweicht, während das Endglied, ebenso wie dasjenige des kleinen Fingers wieder eine Richtungstendenz nach der radialen Seite aufweisen, glaubt man nur zwei Phalangen zu fühlen; an den übrigen Fingern lässt eine aufmerksame Untersuchung die Mittelphalangen als wesentlich verkürzte Knochen palpiren. Das Röntgen-Bild (Fig. 5) zeigt auf das klarste diese verkürzten Theile und erweist auch in dem Zeigefinger ein etwa kirschkerngrosses Mittelglied. Bemerkenswerth ist noch die auf die Winkelstellung der Grundphalanx zum Metacarpus zu beziehende, abweichende Gestalt ihrer Basis. Indem sie auf der radialen Seite wesentlich weiter proximalwärts heraufreicht als auf der ulnaren, gewinnt sie eine entfernte Aehnlichkeit mit der Form einer Basis metatarsi quinti.

Figur 5.

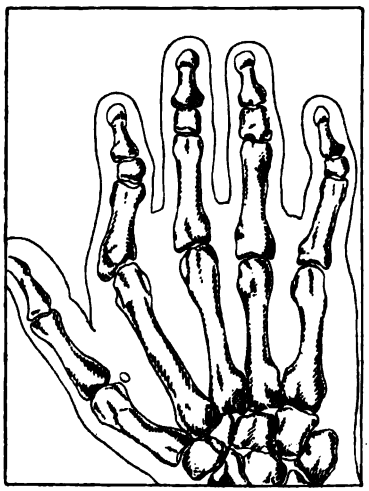

In der Tabelle sind die von Pfitzner für die Männerhand zusammengestellten anatomischen Durchschnittsmaasse zum Vergleich herangezogen.

Tabelle III.

	I.		II.		III.		IV.		V.	
	Abn.	Norm.	Abn.	Norm.	Abn.	Norm.	Abn.	Norm.	Abn.	Norm.
Met.	36	44,5	64	65,5	60	62,8	53	56,7	50	52,6
Diff.	—8,5		—1,5		—2,8		—3,7		—2,6	
Gph.	32	29,4	37	38,8	41	43,4	39	41	31	32,4
Diff.	+3,6		—1,8		—2,4		—2		—1,4	
Mph.	—	—	7	23,5	9	28,5	11	27,2	7	19,2
Diff.	—		—18,5		—19,5		—16,2		—12,2	
Eph.	22	22,6	20	17,7	20	18,6	19	19,1	18	17,3
Diff.	—0,6		+2,3		+1,4		—0,1		+0,7	
Finger	54	52	64	80,1	70	90,5	69	87,2	56	68,8
Diff.	+2		—16,1		—20,5		—18,2		—12,8	
Strahl	90	96,5	128	145,6	130	153,4	122	143,9	106	121,4
Diff.	—6,5		—17,6		—23,4		—21,9		—15,4	

Fall 4. Beiderseitige abnorme Kürze des 5. Mittelhandknochens.

Bei der aus gesunder Familie stammenden, 12jährigen Patientin reicht beiderseits die Spitze des kleinen Fingers nur bis zur Basis der Mittel-

Figur 6.

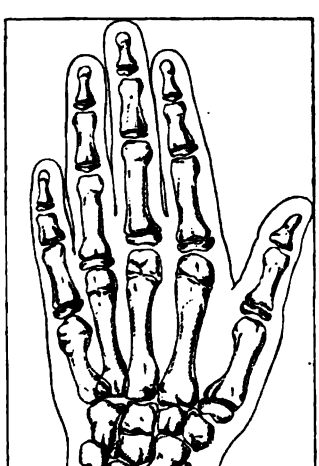

Figur 7

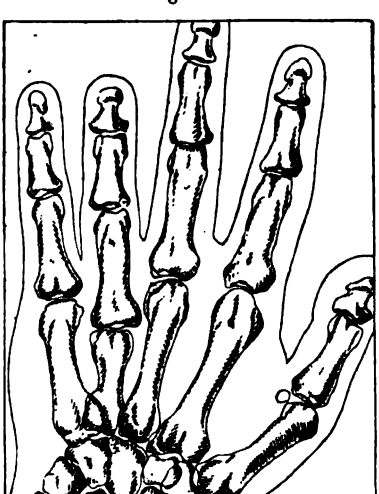

phalanx des Ringfingers. In Uebereinstimmung damit endigt der Metacarpus digiti minimi 1,5 cm weiter proximalwärts als der benachbarte Mittelhandknochen (3,1 : 4,6). Die abnorme Kürze des Os metacarpus V, die auf der

Röntgen-Aufnahme (Fig. 6) auf's deutlichste hervortritt, fällt klinisch namentlich dann auf, wenn die Patientin die Hand zur Faust ballt.

Fall 5. Beiderseitige abnorme Kürze des 4. Mittelhandknochens.

Die gleiche Verbildung wie in dem vorherbesprochenen Fall, indess hier beiderseits am 4. Mittelhandknochen, zeigt eine 25jährige, sonst normale Patientin (Fig. 7). Der Ringfinger reicht mit seinem distalen Ende nur ebenso weit wie der kleine Finger und zwar in Folge einer Längenreduction seines Mittelhandknochens. Dieser ist 33 mm lang, während seine Nachbarknochen eine Länge von 60 und 51 mm erreichen.

An den hier mitgetheilten Beobachtungen interessirt einmal die abnorme Kürze einzelner Finger, bezw. diejenige einzelner Theile derselben, besonders aber die in den beiden ersten Fällen durch Röntgen-Aufnahmen erwiesene überzählige Bildung.

Angeborne Verkürzungen der Finger (Brachydactylie) können sowohl durch Längenreduction der in ihrer Zahl normalen Glieder als durch Fehlen einzelner Phalangen bedingt sein. Die Mittheilung solcher Längenreductionen, wie sie in allen unseren Beobachtungen wiederkehren, theilweise anatomisch untersucht, verdanken wir Gubler[1]), Pfitzner[2]) und Leboucq. Für die zweite Gruppe liegen, abgesehen von den Fällen von fast vollständigem Fehlen der Hände mit nur andeutungsweise vorhandenen Fingern, in der Literatur bisher auffallender Weise nur klinisch untersuchte Fälle vor. Ich erwähne die Beobachtung von Kellis[3]), in der in einer Familie bei den weiblichen Gliedern seit zehn Generationen nur der Daumen vollständig gebildet war, während an den übrigen Fingern entweder zwei oder wenigstens eine Phalanx fehlten. Bei Gruber's[4]) Patienten bestand ein Defect der Mittelphalangen an allen Fingern und Zehen. Schwegel[5]),

[1]) Gazette médicale. 1850. p. 636.

[2]) W. Pfitzner, Beiträge zur Kenntniss des menschlichen Extremitätenskelets. Schwalbe's morphol. Arb. Bd. IV. S. 544.

[3]) Kellis, vergl. v. Ammon, Die angebornen chirurgischen Krankheiten des Menschen. Berlin 1842. S. 96.

[4]) W. Gruber, Beobachtungen des Defects der Mittelphalangen an allen Fingern und Zehen, am Lebenden beobachtet. Oesterreich. Zeitschr. für praktische Heilkunde. 1865. No. 43.

[5]) Schwegel, Die Entwickelungsgeschichte der Knochen des Stammes und der Extremitäten. Sitzungsber. der Kaiserl. Akademie der Wissenschaften. Wien 1858. S. 31.

Fort[1]), Kümmel[2]) und ich selbst[3]) sahen Kranke mit nur zweigliedrigen Fingern; in einer weiteren Beobachtung von Schwegel hatten alle Finger nur eine Phalanx. In den Fällen von Menière[4]), Thompson[5]), Gruber und Fränkel[6]) betraf der Phalangenmangel nur einen oder zwei Finger. Ob in allen diesen Fällen in der That die Beschränkung der Zahl der Phalangen bestand, oder nicht vielmehr die Brachydactylie in einem Theil derselben gleichfalls auf einer Längenreduction der in normaler oder selbst Ueberzahl vorhandenen Glieder beruhte, kann auf Grund der in dieser Arbeit zusammengestellten Fälle ernstlich erwogen werden.

Noch höheres Interesse beansprucht indess die Hyperphalangie, die in der Thierreihe nur bei den Cetaceen und einigen Sirenen vorkommt. Beim Menschen ist eine Vermehrung der normalen Zahl der Fingerglieder in einer kleinen Anzahl von Fällen am Daumen beschrieben worden. Ich selbst glaubte über eine diesbezügliche Beobachtung bei einem 2jährigen Mädchen zu verfügen. Das Röntgen-Bild klärte mich indess, indem der zu dem scheinbar dreigliedrigen Daumen gehörige Mittelhandknochen eine distalwärts liegende Epiphyse besass, darüber auf, dass es sich in diesem Falle um einen Mangel des Daumens und um Verdoppelung des Zeigefingers handelte. An den vier ulnarwärts liegenden Fingern sind ausser von Leboucq und mir überzählige Bildungen bisher nicht beschrieben worden.

Die zunächst für sie in Frage kommende Möglichkeit einer frühzeitigen Ablösung der proximalen Epiphyse des ersten Zeigefingergliedes von ihrer Diaphyse mit darauf folgender selbstständiger Entwickelung beider Knochentheile lässt sich bei Berücksichtigung der Form und Grösse der überzähligen Glieder,

[1]) J. A. Fort, Des difformités congénitales et acquises des doigts et des moyens d'y remédier. Paris 1869. p. 90.

[2]) Werner Kümmel, Die Missbildungen der Extremitäten durch Defect, Verwachsung und Ueberzahl. Biblioth. med. E. Heft 3. 1895. S. 25.

[3]) G. Joachimsthal, Ueber congenitale Fingeranomalien. Zeitschr. für orthopäd. Chir. Bd. II. S. 441.

[4]) Arch. de médecine. 1 série. No. 16. p. 378.

[5]) Lancet. 1861. Vol. II. p. 11.

[6]) Fränkel, Ein Fall von erblicher Deformität. Berl. klin. Wochenschr. 1871. No. 35.

ferner der von Leboucq durch die Section festgestellten Thatsache des Vorhandenseins wohlgebildeter Dia- und Epiphysen in jedem Segment und endlich der in unserem 2. Falle constatirten gleichen Länge beider Zeigefinger trotz einseitiger Ueberzahl nicht aufrecht erhalten.

Ohne dass uns bisher eine Erklärung des Zustandekommens solcher überzähligen Bildungen zu Gebote stände, müssen wir uns damit begnügen, festzustellen, dass es sich in diesen Fällen um eine ererbte Neigung zu intrauterinen Spaltbildungen im Bereiche der 1. Phalanx mit selbständiger Weiterentwickelung der gespaltenen Theile gehandelt habe.

XXII.

Beiträge zur Kenntniss des Nervensystems und der Netzhaut bei Anencephalie und Amyelie.

(Aus den pathologisch-anatomischen und anatomischen Instituten der Universität Lund.)

Von Karl Petrén, Docenten an der Universität Lund, und Gustaf Petrén, Assistenten am anatomischen Institut Lund.

(Schluss von S. 379.)

(Mit 2 Textabbildungen.)

Wir wollen jetzt die früheren mikroskopischen Untersuchungen des centralen Nervensystems bei Anencephalie in's Auge fassen, um herauszufinden, inwieweit die von uns erhaltenen Befunde auch in der Beschreibung derselben erwähnt worden sind. Das weitaus grösste Material ist von Schürhoff mitgetheilt worden. Er hat nehmlich 9 Fälle mikroskopisch untersucht, von denen jedoch nur zwei (VI und VII) sich auf einem Entwickelungsstadium befanden, das demjenigen unserer Fälle etwa entsprach; in den 7 anderen hatte das centrale Nervensystem eine weit beträchtlichere Ausbildung erreicht, so dass sogar das verlängerte Mark ziemlich gut entwickelt war. Weiter haben Leonowa, Arnold, Darvas und Bulloch je

einen Fall beschrieben, von denen jedoch nur der von Bulloch ein so wenig entwickeltes Nervensystem darbot, wie die von uns untersuchten Fälle.

Diese sämmtlichen Verfasser haben die relativ gute Entwickelung der Hinterstränge und des grössten Theils der grauen Substanz, insbesondere der Vorderhörner, beobachtet. Dies ergiebt eine Bestätigung des von uns oben formulirten Gesetzes, dass die Neurone erster Ordnung normal angelegt werden. Die Reihe der Beweise dafür hat aber früher eine Lücke dargeboten, indem man dem Zustande der Spinalganglien keine Aufmerksamkeit widmete. Eine Ausnahme findet man nur in der Beschreibung des einen der Schürhoff'schen Fälle, wo die Spinalganglien an einem Stücke (aus dem Halsmark) durch den Schnitt getroffen waren; es wird angegeben, dass sie nichts Auffallendes zeigten.

In der etwas älteren Literatur giebt es aber eine Angabe, die der Aufmerksamkeit der späteren Untersucher entgangen zu sein scheint. Manz, der mehrere Fälle von Anencephalie (zum Theil auch mit Amyelie complicirt) untersucht hat, erwähnt nehmlich, dass „die Untersuchung der Spinalganglien Nervenzellen in grosser Zahl und von normalem Bau ergab".

Durch unsere Untersuchungen haben wir das Verhalten der Spinalganglien an zahlreichen, verschiedenen Stellen nachgewiesen, und wir können jetzt das constante Vorkommen einer normalen Entwickelung der Spinalganglien bei Anencephalie als sicher festgestellt betrachten.

In allen hiehergehörigen Fällen hat man dagegen ein fast völliges Fehlen der Vorder-Seitenstränge und besonders der Pyramidenbahnen beobachtet. Nur Arnold, dessen Fall doch eine verhältnissmässig beträchtliche Entwickelung des Gehirns zeigte, glaubt annehmen zu können, dass das Fehlen der Pyramidenbahnen nicht als ein vollständiges, sondern nur als ein theilweises zu definiren sei. Die von ihm für diese Behauptung gegebenen Gründe scheinen jedoch nicht völlig beweiskräftig zu sein. Besonders wollen wir hervorheben, wie der Umstand, dass es auf den von den Pyramidenbahnen sonst eingenommenen Feldern vereinzelte Nervenfasern giebt, nicht als ein Grund für die partielle Entwickelung dieser Bahnen ange-

LIBRARY OF THE UNIVERSITY OF

führt werden kann, weil wir jetzt wissen, dass an diesen Feldern vereinzelte Nervenfasern anderen Ursprunges als die Pyramidenfasern normal vorkommen. Diese Beobachtung widerspricht demnach unseres Erachtens nicht dem bei allen sonstigen Untersuchungen gefundenen Verhalten, dass die motorischen Neurone zweiter Ordnung fehlen.

Es bleibt noch die sehr interessante Frage nach dem Verhalten der sensorischen Neurone zweiter Ordnung zurück. Unter den diesen Neuronen zugehörenden Ganglienzellen im Rückenmarke sind die in den Clarke'schen Säulen befindlichen diejenigen, deren Zustand man am leichtesten feststellen kann. Wir haben oben berichtet, dass wir in den Fällen I und II, den einzigen, in welchen der Zustand der umliegenden Theile des Rückenmarks eine gute Ausbildung der Clarke'schen Säulen erwarten liess, keine diesen Bildungen zugehörenden Ganglienzellen haben finden können. Schürhoff hat in einem seiner Fälle diese Säule in normaler Weise vorhanden gefunden. Nur in zwei der sonstigen 8 Fälle, in denen das Rückenmark von ihm untersucht wurde, waren am Orte der Clarke'schen Säule vereinzelte Ganglienzellen zu beobachten, in den übrigen Fällen gar keine. Auch Leonowa und Bulloch haben das Fehlen der betreffenden Bildungen nachgewiesen. Darvas hat in der Beschreibung seines Falles ihren Zustand gar nicht erwähnt. Nur Arnold giebt an, sie normal entwickelt gefunden zu haben.

Wir kommen jetzt zu der Frage nach dem Verhalten der von den Ganglienzellen der Clarke'schen Säulen stammenden Kleinhirnseitenstrangbahn. Vorher wollen wir aber in diesem Zusammenhange einer Angabe von Loewenthal in Bezug auf den Ursprung dieser Bahn einige Aufmerksamkeit widmen. Dieser Verfasser berichtet nehmlich, dass er nach experimentellen Läsionen des hinteren, lateralen Theiles des Rückenmarks, und zwar auch in seinem allerobersten Theile, bei Hunden und Katzen das Auftreten einer ausgesprochenen Atrophie der Ganglienzellen der Clarke'schen Säulen nachgewiesen habe. Ferner giebt er an, dass die Kleinhirnseitenstrangbahnen zu gleicher Zeit nur eine mässige Schrumpfung zeigten. Auf Grund dieser Beobachtung behauptet er mit Bestimmtheit, dass diese Bahnen nicht von den Ganglienzellen der Clarke'schen Säulen ihren Ursprung nehmen.

Wie man sieht, geräth er durch diese, auf seinen Experimenten fussende Schlussfolgerung in völligen Widerspruch zu der jetzt allgemein herrschenden Auffassung von dem Ursprunge dieser Bahnen.

Was die Deutung seiner Experimente betrifft, so mag es wohl erlaubt sein, die nahe liegende Möglichkeit zu erwägen, dass die Atrophie der Ganglienzellen der Clarke'schen Säulen die Folge einer retrograden Degeneration der von ihnen aufsteigenden Bahnen sei, die durch den experimentellen Eingriff verletzt wurden. Diese unsere Annahme ist um so wahrscheinlicher, als Loewenthal seine Experimente an sehr jungen Thieren ausgeführt hat, bei welchen bekanntlich die retrograde Degeneration leichter eintritt. Bezüglich der Angabe von Loewenthal, dass er die Atrophie der Zellen der Clarke'schen Säulen auch in einem Falle, wo „die Kleinhirnseitenstrangbahn nur an zwei Stellen in kaum nennenswerther Weise berührt war", beobachtet hat, mag es berechtigt sein, eine weitere Bestätigung abzuwarten.

Andere Beobachtungen, welche die betreffende Ansicht von Loewenthal stützen könnten, haben wir in der Literatur nicht finden können, und wenn man sich die grosse Anzahl von Thatsachen verschiedener Art vergegenwärtigt, welche für die heutige Auffassung von dem Ursprunge der Kleinhirnseitenstrangbahn aus den Ganglienzellen der Clarke'schen Säulen sprechen, so kann man sich mit vollem Recht gegen die Auffassung von Loewenthal abweisend verhalten.

Kehren wir jetzt zu der Frage nach dem Verhalten der Kleinhirnseitenstrangbahn bei der Anencephalie zurück. In den von uns studirten Fällen haben wir das Vorkommen dieser Bahn nicht nachweisen können. In Bezug auf den Zustand dieser Bahn drückt sich Schürhoff in den epikritischen Bemerkungen über seine Fälle in widersprechender Weise aus. So sagt er einmal (S. 52), dass „die Kleinhirnseitenstrangbahn in allen Fällen verkleinert war, und zwar in wenig schwankender, nicht sehr starker Weise"; an anderer Stelle (S. 67) spricht er von „der starken Reduction der Fasern (nehmlich dieser Bahn) in den Fällen 1—5 und 8 und ihrem Fehlen bei dem 6 und 7 Hemicephalen". Durchmustert man aber die Beschreibung der Fälle dieses Verfassers, so findet man Angaben, die mit dem zuerst citirten

Ausspruche gar nicht übereinstimmen; im Falle III: „Die Kl. S. Str. B. nur sehr schwach ausgebildet"; im Falle V: „die Kl. S. Str. B. ist nur durch schwache Bündel vertreten"; im Falle VI: „die Kl. S. Str. B. ist eben so wenig wie die Clarke'sche Säule auffindbar"; im Falle VII: „eine Kl. S. Str. B. ist mit Sicherheit eben so wenig nachweisbar, wie die Clarke'sche Säule". Wir müssen also annehmen, dass die Entwickelung dieser Bahnen in den Fällen von Schürhoff sehr mangelhaft gewesen ist, und zwar auch dann, wenn wir die von dem Verfasser gemachte Annahme gelten lassen wollen, dass die am Platze der betreffenden Bahnen angetroffenen Nervenfasern thatsächlich diesen Bahnen entsprachen. Diese Annahme scheint uns aber immer etwas zweifelhaft bleiben zu müssen, weil die Ganglienzellen der Clarke'schen Säulen im Allgemeinen vollständig gefehlt haben. Leonowa und Bulloch haben in ihren Fällen diese Bahnen nicht entwickelt gefunden. Nur Darvas erwähnt in aller Kürze, dass die aufsteigenden Kleinhirnbahnen vorhanden waren; aus der beigefügten Figur scheint jedoch hervorzugehen, dass diese Bahnen in ihrem Umfange reducirt waren. Arnold giebt an, dass die betreffenden Bahnen in seinem Falle „in der Entwickelung zurückgeblieben waren". Durch diese Beobachtung wird es wahrscheinlich gemacht, dass auch in dem Falle von Arnold die Ganglienzellen der Clarke'schen Säulen nicht normal entwickelt gewesen sind; eine Andeutung davon giebt auch der Verfasser, da er erwähnt, dass „die Clarke'schen Säulen an der einen Seite etwas dünner und ärmer an Zellen, als an der anderen sind".

Wir werden also zu dem Schlusse geführt, dass die betreffende Abtheilung der sensorischen Neurone zweiter Ordnung, nehmlich die Ganglienzellen der Clarke'schen Säulen und die Kleinhirnseitenstrangbahn, bei Anencephalie fast immer vollständig oder doch beinahe vollständig fehlt. Eine Ausnahme bilden nur die Fälle von Arnold und von Darvas, in denen wir indessen eine Reduction der betreffenden Theile annehmen können. Auch zeigten diese Fälle eine relativ beträchtlichere Entwickelung des Gehirns, weshalb wir dieselben vielleicht nicht mit vollem Recht als Anencephalie bezeichnen können.

Die anderen im Rückenmark vorhandenen, den sensorischen Neuronen zweiter Ordnung zugehörigen Bahnen, nehmlich die Gower'sche und auch die von Edinger angenommene gekreuzte Bahn im Vorderseitenstrangreste, waren, wie wir schon in der Epikrise des ersten Falles hervorgehoben haben, nicht in solcher Weise angeordnet, dass ihr Zustand sich mit derselben Deutlichkeit, wie derjenige der Kleinhirnseitenstrangbahn, feststellen lässt. Der einzige Verfasser, der sich über den Zustand dieser Bahnen ausspricht, ist Schürhoff. Er sagt nehmlich (S. 67): „es war nur der aus den Rückenmarkszellen stammende, in den Vorderseitensträngen verlaufende Antheil (nehmlich die Bahn der sensorischen Neurone zweiter Ordnung, zu welchen Schürhoff die Kleinhirnseitenstrangbahn nicht rechnet) vorhanden: wenigstens zeigte sich an keiner Stelle des betreffenden Areales ein Ausfall". Diesen Modus, Schlussfolgerungen zu ziehen, müssen wir mit Bestimmtheit zurückweisen. Die ganzen Vorderseitenstränge, also auch das Gebiet, in welchem die Fasern der Edinger'schen Bahn zerstreut liegen, eingerechnet, waren nehmlich in hohem Maasse reducirt; in welcher anderen Weise könnte man wohl erwarten, dass der „Ausfall" dieser Bahnen, die nirgends ein Sammelfeld einnehmen, sich zeigen sollte?

Den citirten Ausspruch von Schürhoff können wir demnach als nicht genügend begründet bezeichnen, und wenn auch andererseits keine ganz sichere Beobachtung über das Verhalten der betreffenden Bahnen vorgebracht worden ist, so müssen wir es doch auf Grund der sehr rudimentären Entwickelung der ganzen Vordersietenstränge, auch in Bezug auf die früher mitgetheilten, mikroskopisch untersuchten Fälle von Anencephalie, als sehr wahrscheinlich annehmen, dass der betreffende Antheil der sensorischen Neurone zweiter Ordnung, nehmlich die Gower'schen und Edinger'schen Bahnen, niemals angelegt worden ist. Da die gekreuzte Edinger'sche Bahn sich im verlängerten Mark in die Schleife direct fortsetzen sollte, so giebt auch der zugleich erwähnte Zustand der Schleife in den Schürhoff'schen Fällen einen ganz bestimmten Grund gegen die oben citirte Ansicht desselben Verfassers ab.

Im verlängerten Mark treten bekanntlich noch andere Abtheilungen der sensorischen Neurone zweiter Ordnung auf, nehm-

lich die Ganglienzellen der Hinterstrangkerne, deren Axencylinder — wenigstens zum grossen Theil — in die Bildung der Schleife eintreten[1]). In unseren Fällen, wie auch in denjenigen von Bulloch, war ja nichts von diesen Theilen zu finden, weil das verlängerte Mark überhaupt fehlte. In der Mehrzahl der früher mitgetheilten Fälle hatte dagegen das verlängerte Mark eine ziemliche Entwickelung erreicht. Schürhoff spricht sich darüber in folgender Weise aus: „Die Hinterstrangkerne waren in allen Fällen — — — stark verkleinert gegenüber dem Controlpräparate. Am auffallendsten war aber ausserdem die ausserordentlich geringe Anzahl von Ganglienzellen in denselben; dies musste in allen Fällen sofort in die Augen springen. — — Die Schleifenbahn erreichte in allen Fällen im Gegensatze zu den starken Hintersträngen nur einen äusserst geringen Umfang und bestand nur aus wenigen Fasern.“ Leonowa hat das Fehlen der Hinterstrangkerne nachgewiesen; die Schleife war „wenigstens sehr reducirt“.

Bei Arnold finden wir folgenden Ausspruch: „Die Kerne der Hinterstränge traten schon makroskopisch als kuglige Erhebungen hervor; um so bemerkenswerther ist die geringe Entwickelung der Schleife“. Dies wird weniger sonderbar, wenn man beachtet, dass der Verfasser an anderem Orte hervorhebt, dass die Ganglienzellen der genannten Kerne „nicht sehr deutlich sind“. Wir haben bei dem Verfasser keine anderen Angaben hierüber finden können, doch betont er, dass die Bahnen der Hinterstränge von den Kernen ab nach oben abnahmen. Waren diese Partien hier zum Theil ausgebildet, so wäre dies ja in Uebereinstimmung mit der vorhandenen Entwickelung der Clarke'schen Säulen und der überhaupt grösseren Ausbildung des Gehirns in diesem Fall. Wir finden demnach, dass die betreffende Abtheilung der sensorischen Neurone zweiter Ordnung, also die Ganglienzellen der Hinterstrangkerne und die

[1]) Wir lassen hier die Frage, über welche der Eine von uns sich unlängst ausgesprochen hat (K. Petrén, Deux cas de tabes avec ophthalmoplégie externe etc. Nord. med. Archiv. 1897. No. 27), unerwähnt, nehmlich ob ein Theil der Axencylinder von den Ganglienzellen der Hinterstrangkerne einen anderen Verlauf als zur Schleife hat, weil diese Frage in diesem Zusammenhange kein besonderes Interesse hat.

Schleife, in allen Fällen, die mit Recht als wahre Anencephalie bezeichnet werden können, entweder gar nicht oder nur sehr wenig entwickelt gewesen ist.

Es giebt endlich eine noch nicht erwähnte Abtheilung der sensorischen Neurone zweiter Ordnung, nehmlich die Kerne der sensorischen Cranialnerven und die von ihnen stammenden, aufsteigenden Bahnen. Die von uns studirten Fälle müssen wir hier wegen des völligen Fehlens des verlängerten Marks ausser Betracht lassen. In dem von Leonowa mitgetheilten Falle war der sensorische Vaguskern nicht vorhanden, derjenige des Hypoglossus dagegen gut entwickelt. Darvas schildert, wie die gemeinsame, sensorische Glossopharyngeus-Vaguswurzel, die bekanntlich dem Ganglion petrosum entstammt, also den Neuronen erster Ordnung angehört, nur auf ein aus Glia bestehendes Gebiet stiess, d. h. der sensorische Vaguskern fehlte. Die Hypoglossuskerne dagegen waren gut entwickelt. Arnold bemerkt, dass er „über die Kerne des Glossopharyngeus und Vagus ganz bestimmte Angaben nicht zu machen vermochte, weil sie sich in dem von Blutungen und Gefässen durchsetzten Gewebe nicht abgrenzen liessen". Schürhoff giebt an, dass der Vaguskern in den Fällen 6 und 7 nur schwach angedeutet, in 2, 4 und 5 vermindert, in den anderen aber in normalem Zustande vorhanden war. Dabei ist jedoch zu bemerken, dass Schürhoff, so weit wir haben finden können, nirgends den Zustand der Ganglienzellen dieses Kernes ausdrücklich erwähnt.

Es ist sogleich ersichtlich, dass, wenn Schürhoff wirklich in den angegebenen Fällen das Vorkommen ausgebildeter Ganglienzellen in dem sensorischen Vaguskerne constatirt hat, dies eine Ausnahme von dem sonst beobachteten Fehlen der sensorischen Neurone zweiter Ordnung wäre, welches Fehlen doch, wie oben hervorgehoben ist, von anderen Verfassern auch in Bezug auf diesen Kern nachgewiesen worden ist.

Durch diese Auseinandersetzung haben wir das, wenn auch vielleicht nicht ohne jede Ausnahme, doch fast überall gültige Gesetz für die Entwickelung des Nervensystems bei Anencephalie feststellen können, dass die Neurone erster Ordnung normal, diejenigen zweiter aber gar nicht angelegt werden.

Es bleibt uns nur noch ein Theil des Rückenmarks übrig, dessen Verhalten wir bisher unerwähnt gelassen haben, nehmlich die Seitenhörner. Es ist uns gelungen, diese Theile mit der in ihnen vorhandenen Ganglienzellengruppe trotz der umgebenden, nahe angrenzenden grossen Blutungen in unserem ersten Falle in leidlich gut ausgebildetem Zustande nachzuweisen. Die in den anderen Fällen erhaltenen Präparate gestatten uns nicht, ein bestimmtes Urtheil über den Zustand dieser Gebilde abzugeben. Arnold und Darvas machen über diesen Punkt keine Angaben. Bulloch berichtet, dass die Seitenhörner im Brustmark nur angedeutet waren, und dass keine Ganglienzellen in ihnen beobachtet wurden. In der Beschreibung von Leonowa wird erwähnt, dass die Seitenhörner im Lendenmark fehlten (vergl. unten), nach oben aber hervortraten, dass „sie schon auf der Höhe der Halsanschwellung, wenn auch nicht bedeutend, entwickelt sind, doch deutlich genug, um aus der allgemeinen Masse der grauen Substanz abgetheilt zu sein.“ Hier kamen auch Ganglienzellen zum Vorschein. Schürhoff berichtet, dass er in mehreren Fällen im Lendenmark die Nichtentwickelung der Seitenhörner mit der zugehörigen Gruppe von Ganglienzellen beobachtet hat. Im Brustmark waren dagegen die Seitenhörner vorhanden und in den genügend gut conservirten Fällen waren Ganglienzellen hier stets nachweisbar. In seiner Epikrise spricht sich dieser Verfasser weiter dahin aus, dass die Ganglienzellen des Seitenhorns im Lendenmark wahrscheinlich ihre Fasern zu den Muskeln der Zehen senden, dass demnach das Fehlen der betreffenden Ganglienzellengruppe vielleicht in Zusammenhang mit sonst nicht beobachteten (und sogar nicht nachgesuchten) Anomalien dieser Muskeln zu setzen sein könnte.

In Bezug auf diese Schlüsse muss zuerst hervorgehoben werden, dass die Muskeln der Zehen nach der jetzt allgemein angenommenen Auffassung vom Sacralmark und vom fünften, nicht aber von den höheren Lendennerven innervirt werden (Edinger, Leyden und Goldscheider). Weiter müssen wir bemerken, dass die Seitenhörner bekanntlich weder im Lenden-, noch im unteren Brustmark deutlich hervortreten, sondern erst im oberen Brustmark ihre eigentliche Ausbildung erreichen.

Wir können folglich die Angaben von Schürhoff in der

Weise auslegen, dass die Seitenhörner normal entwickelt waren. Das völlige Fehlen dieser Bildung ist also nur in dem Falle von Bulloch sicher festgestellt worden und die Annahme, dass das Seitenhorn bei Anencephalie im Allgemeinen zur Entwickelung kommt, scheint uns berechtigt zu sein. Es ist sogar ersichtlich, dass, wenn man von dem oben aufgestellten Gesetz für die Entwickelung des Nervensystems bei Anencephalie ausgeht, das Vorhandensein der Ganglienzellengruppe in den Seitenhörnern in diesen Fällen dafür spricht, dass diese Zellen den motorischen Neuronen erster Ordnung oder vielleicht Commissuralbahnen angehören.

Wir kommen jetzt zu der Frage, ob wir die Ursachen der nachgewiesenen Begrenzung in der Anlage des Nervensystems in diesen Fällen auffinden können. Das Fehlen der Clarke'schen Säulen ist ja, wie wir oben hervorgehoben haben, schon mehrmals vorher beobachtet worden. Ueberhaupt ist es auffällig, dass dies bei der ersten Betrachtung befremdende Verhalten nicht noch mehr die Aufmerksamkeit der Forscher auf sich gezogen hat. Es darf nehmlich nicht vergessen werden, dass es sich um eine Ganglienzellengruppe handelt, die inmitten des sonst in der Hauptsache normal entwickelten Rückenmarks liegt, und die doch nahezu constant ganz fehlt. Diese Nichtentwickelung der Clarke'schen Säulen (wie ebenso der Kleinhirnstrangbahn) können wir nicht als eine retrograde Degeneration, d. h. als Folge der Zerstörung des Kleinhirns auffassen, weil eine solche aus denselben Gründen (d. h. der Zerstörung des verlängerten Marks) auch die Hinterstränge und die Spinalganglien umfasst haben müsste. Es ist deshalb ersichtlich, dass die Annahme irgend eines schädlichen, äusseren, mechanischen Factors unmöglich das Zustandekommen dieser Zustände erklären kann. Zwar wissen wir aus der Embryologie, dass der Hals der Hinterhörner, die Clarke'schen Säulen und die hintere Partie der Seitenstränge, wo später die Seiten-Pyramidenbahnen und die Kleinhirn-Seitenstrangbahnen zum Vorschein kommen, d. h. in der Hauptsache eben die Theile des Rückenmarks, die bei der Anencephalie niemals zur Entwickelung kommen, einen gemeinsamen Ursprung, nehmlich aus dem Schaltstücke der Wand des embryonalen Medullarkanales haben (Dejerine). Die Annahme

eines äusseren, mechanischen Einflusses, der eben das Schaltstück des embryonalen Medullarrohres in seiner ganzen Längenausdehnung zerstört hatte, lässt sich aber nicht gut machen. So bleibt unseres Erachtens nichts Anderes übrig. als das fast constante Vorkommen derselben Begrenzung in der Anlage des Nervensystems damit zu erklären, dass es sich um einen Systemdefect handelt.

In unseren sämmtlichen Fällen haben wir Blutungen im Rückenmarksgewebe gefunden, die von unten nach oben an Umfang zunahmen und in den verschiedenen Fällen sich mehr oder weniger weit nach unten erstreckten. Sie sind vorher erwähnt worden. Schürhoff spricht sich in Bezug auf die Blutungen folgendermaassen aus: „In den Schnitten durch die Rückenmarke der verschiedenen Fälle fanden sich mehr oder weniger zahlreiche Blutungen, deren Menge und Grösse im Allgemeinen um so grösser war, je weiter cerebral gelegen der Schnitt war. Nur im Rückenmark des 1. Falles waren keine Blutungen vorhanden.“ In diesem Falle traten sie jedoch, wenn auch nur in spärlicher Menge, im verlängerten Mark auf. Weiter bemerkt Schürhoff, dass die Blutungen in der Medulla oblongata fast durchweg von viel grösserem Umfange waren, als im Rückenmark, was auch aus der Beschreibung der Fälle deutlich hervorgeht. Arnold erwähnt das Auftreten von Blutungen im Halsmark, die nach oben an Umfang zunahmen. Die anderen Verfasser dagegen machen keine Angaben über das Vorkommen von Blutungen, was jedoch den Schluss, dass solche nicht da gewesen seien, nicht berechtigt. Im Gegentheil können wir als sehr wahrscheinlich annehmen, dass Blutungen im Rückenmark bei Anencephalie fast immer vorkommen und von oben nach unten an Umfang constant abnehmen. Wir haben schon oben die Gründe auseinandergesetzt, weshalb wir diese Blutungen als den Ausdruck einer von unten nach oben stetig abnehmenden Wachsthumsenergie der angelegten Theile des Rückenmarks auffassen.

In einem Falle von partieller Rachischisis, mit Hydrocephalus und grossem Nabelbruch complicirt, haben wir im Rückenmark Blutungen nachgewiesen, die sich etwa wie diejenigen der Anencephalie verhielten. Eine kurze Schilderung folgt hier:

Männlicher Fötus. Körperlänge 35 cm. Der Kopf vergrössert, misst an seinem grössten Umfange 34 cm. Es giebt auch grosse, nicht ossificirte Zwischenräume zwischen den deckenden Knochen des Cranium. Nabelbruch mit umfangreicher Eventration. Die Extremitäten deformirt.

Die Wirbelsäule ist in ihrem hinteren Theile nach hinten gespalten. Von der Spitze des Kreuzbeins und in einer Ausdehnung von 4 cm nach oben, d. h. bis zu etwas oberhalb der Spin. iliae post. super. fehlt nehmlich die Haut und eine bräunliche, halbflüssige, schleimige, die hintere Seite der Wirbelkörper deckende Masse liegt frei und unbedeckt. Die Wirbelsäule oberhalb dieser Partie ist normal entwickelt.

Die erwähnte Masse, wie auch das weiter nach oben gelegene Rückenmark wurden mikroskopisch untersucht.

Bei Durchmusterung von Querschnitten aus der weichen Masse im Gebiete der Rachischisis selbst waren wir nicht wenig erstaunt, als wir Nervengewebe in einer Anordnung fanden, die seinen Ursprung aus dem Rückenmark deutlich erkennen liess. In der für unsere Kenntnisse von hiehergehörenden Missbildungen grundlegenden Arbeit von Recklinghausen wird es nehmlich so geschildert, als wenn man bei der partiellen Rachischisis im Grunde der offenen Wirbelrinne zwar Nervengewebe, und zwar sowohl Nervenfasern als Ganglienzellen, wenn auch nur in spärlicher Zahl, nachweisen könne, aber nur als eine in den Maschen des hier befindlichen, sehr stark entwickelten Gefässnetzwerkes ganz unregelmässig zerstreute Substanz.

In unserem Falle aber erscheint etwa in der Mitte der betreffenden Masse der Centralkanal mit einer gut entwickelten Epithelbekleidung ausgestattet. Er besitzt zwar die Form einer sagittal gerichteten Spalte, öffnet sich aber nicht nach hinten. Seitwärts vom Medullarkanal sind die Vorderhörner mit ihren grossen, wenn auch ziemlich stark zerfallenden Ganglienzellen ganz sicher zu erkennen. Ihr Gehalt an Gefässen und zwar besonders an Capillaren ist ganz colossal. Die Hinterhörner dagegen treten nicht in ganz deutlicher Weise hervor, und wenn auch das Rückenmark ziemlich stark in der Querrichtung ausgezogen ist, so ist doch seine Anordnung in Form einer Platte nicht so auffällig, wie wir sie in Bezug auf den obersten Theil des Halsmarks in unseren Fällen I und IV von Anencephalie geschildert haben. Die Wurzeln sind in gut entwickeltem Zustande vorhanden. In den weichen Häuten, die das vorhandene Rücken-

marksgewebe umgeben, giebt es stark erweiterte Gefässe und ganz colossale Blutungen.

Dieser Fall lehrt uns demnach, dass das Rückenmark am Orte einer partiellen Rachischisis eine, wenn auch nicht normale, so doch weit bessere Entwickelung erreichen kann, als es von Recklinghausen beobachtet worden ist.

Am oberen Ende der Wirbelspalte hat sich die Anordnung des Rückenmarksgewebes dahin geändert, dass die äussere Form des Organs, gleichwie seine Eintheilung in graue und weisse Substanz, in ziemlich normaler Weise hervortritt. Die Gefässe sind auch hier sehr zahlreich und es giebt ausgedehnte Blutungen im Rückenmark.

In Bezug auf das Rückenmark oberhalb der Wirbelspalte wollen wir in Kürze Folgendes erwähnen: Ziemlich grosse und zahlreiche Blutungen sind in der ganzen Ausdehnung des Organs vorhanden, zuweilen über den Querschnitt fast gleichförmig vertheilt, an anderen Orten aber an der Peripherie am meisten ausgesprochen. Der Gehalt an Gefässen ist überall vermehrt. Die Form des Rückenmarks, gleichwie die Eintheilung des Querschnitts in graue und weisse Substanz, sind fast normal. So sind auch die Seitenstränge ziemlich gut entwickelt. Am Orte der Clarke'schen Säulen liessen sich Ganglienzellen nachweisen, doch haben wir an keinem der untersuchten Stücke diese Ganglienzellengruppe in so reichlicher Ausbildung angetroffen, als im normalen Rückenmark. Es ist aber zu bemerken, dass auch die Ganglienzellen der Vorderhörner nirgends in gut ausgebildetem Zustande vorhanden waren, wie es auch an Nissl'schen Präparaten deutlich hervortrat.

Jedenfalls ist der Unterschied im Verhalten der Seitenstränge und der Clarke'schen Säulen in diesem Falle, beim Vergleich mit demjenigen bei der Anencephalie, auffällig.

Spinalganglien sind in mehreren Schnitten angetroffen worden; sie zeigen gar keine Abweichung von normalen Verhältnissen.

Wir haben hier diese kurzen Angaben über das Verhalten des Rückenmarks gemacht, weil in der sonst so vollständigen Beschreibung sämmtlicher hiehergehörigen Missbildungen von Recklinghausen die Frage nach dem Zustande des Rückenmarks

ober-, bezw. unterhalb der Rachischisis oder der Cystenbildungen fast gar nicht erwähnt wird. Nur in Bezug auf einen Fall (nehmlich XIII) von Myelomeningocele sacralis giebt er an, dass der Brusttheil des Rückenmarks von einem sehr zellen- und gefässreichen Gewebe eingenommen (oder vielleicht eher ersetzt) war, in dem keine markhaltigen Nervenfasern sich entdecken liessen. Die weissen Stränge traten erst im Halsmark auf.

Inwiefern Blutungen im Rückenmark vorgekommen sind, erwähnt Recklinghausen nicht. Angaben über diesen Punkt haben wir auch sonst in der Literatur nicht finden können. Wir müssen deshalb die Frage dahingestellt sein lassen, ob solche Blutungen bei der Rachischisis, gleichwie bei den etwa analogen Myelomeningocelen und Myelocystomeningocelen, im Allgemeinen vorkommen. Jedenfalls glauben wir, indem wir auf die bezüglich der Blutungen bei Anencephalie erwähnten Gründe hinweisen, zu dem Schlusse berechtigt zu sein, dass die Blutungen, gleichwie die Vermehrung der Zahl der Gefässe im Rückenmark, in dem von uns hier mitgetheilten Fall mit einer mangelhaften Wachsthumsenergie der nervösen Elemente in Zusammenhang gebracht werden müssen. Dafür spricht auch die ungenügende Entwickelung der nervösen Elemente selbst. Wenn diese Auffassung richtig ist, so müssen wir annehmen, dass die Herabsetzung der Wachsthumsenergie nicht, wie bei der Anencephalie, in einer Richtung stetig abnimmt, dass sie vielmehr im untersten Theil des Rückenmarks, nahe an der Wirbelspalte, nach unten grösser wird.

Jetzt wollen wir erörtern, ob unsere Untersuchungen und die oben gemachte Darlegung der von uns und von früheren Forschern studirten Fälle von Anencephalie im Stande sind, einen Beitrag zu unserer Auffassung von den Ursachen dieser Missbildung abzugeben. Ehe wir diese Frage zu beantworten versuchen, wollen wir den bisher allgemein herrschenden Auffassungen von der Entstehungsweise dieser Missbildung ein wenig Aufmerksamkeit widmen.

Schon Morgagni und Haller haben bekanntlich die Ansicht ausgesprochen, dass die Anencephalie von einer angebornen Kopfwassersucht abhänge, welche die Gewebe des Gehirns und des Rückenmarks zerstöre, und indem sie die Häute desselben

ungemein ausdehne, die Schliessung der Schädelhöhle und Wirbelsäule verhindere. Diese Auffassung scheint seitdem eine lange Zeit die herrschende gewesen zu sein. Beim Studium dieser Missbildung widmete man besonders der äusseren Morphologie Aufmerksamkeit, beschäftigte sich aber weniger mit Feststellung ihrer Ursachen.

In etwas späterer Zeit hat besonders Förster eine ähnliche Auffassung energisch geltend gemacht. Dieser Verfasser nimmt nehmlich an, dass ein Hydrops des Medullarrohres oder seiner Hüllen, der immer in einer sehr frühen Zeit des embryonalen Lebens eintreten sollte, zuweilen Hydrocephalus, bezw. Hydrorachis, anderenfalls Hydrencephalocele, bezw. Hydromyelocele verursache; dass aber „die ursprüngliche Wasseranhäufung in einigen Fällen so bedeutend ist, dass dadurch eine Spaltung der Knochenhöhle und Hüllen des Medullarrohres und eine mehr oder weniger vollständige Zerstörung des Gehirns und Rückenmarks bewirkt wird“, d. h. eine Anencephalie. Förster stellt also die Anencephalie als eine Unterabtheilung des Hydrops canalis medullaris auf. Besondere Gründe, um die Richtigkeit seiner Ansicht zu stützen, scheint Förster nicht für erforderlich erachtet zu haben. Nur erwähnt er in der Beschreibung dieser Missbildung, dass die Masse an der Basis cranii in einigen Fällen „an der Oberfläche rauh und zottig und an ihren Rändern mit zottigen Fetzen zerrissener Membranen umgeben ist“. Vom Hirn selbst war keine Spur vorhanden. Die die Schädelbasis deckenden Theile stellen nach Förster „die Reste der geborstenen und nach Abfluss der Wasser auf die Schädelbasis niedergesunkenen Hirnhäute dar“. Es ist ja gar nicht nöthig, den Nachweis zu führen, dass diese von Förster aufgestellte Behauptung ganz und gar hypothetisch ist.

Dieser Ansicht von der Entstehung der Anencephalie ist seitdem von mehreren Verfassern, und zwar unter Anderen von Panum, Hannover und Ahlfeld, beigetreten worden. Panum hat zwei menschliche Embryonen, 6, bezw. 10 Wochen alt, die er als anencephalische auffasst, beschrieben; da er keine mikroskopische Untersuchung derselben vorgenommen hat, kann man aus der Beschreibung Gründe für die genannte Auffassungsweise nicht entnehmen.

Andererseits hat Dareste die Richtigkeit der Förster'schen Auffassung bezweifelt. Als einen Grund gegen dieselbe führt er an, dass die hydrocephalischen Embryonen im Allgemeinen auf einem frühen Stadium des embryonalen Lebens zu Grunde gehen, während die anencephalen am öftesten reif geboren werden. Die Ursache der Anencephalie glaubt Dareste in einer mangelhaften Entwickelung des „Capuchon cephalique" des Amnion gefunden zu haben; dieser sollte auf das Kopfende des Embryo drücken und eine Verzögerung des Abschlusses des Medullarrohrs bewirken.

Bestimmte Gründe gegen die Förster'sche Anschauung glaubt Perls durch eingehendes Studium des zurückgebliebenen Theils des Cranium bei Anencephalen finden zu können. Er weist nehmlich nach, dass die Schädelbasis bei Anencephalie entweder eine leicht nach oben gerichtete Convexität (in den Fällen mit offenstehendem Foramen occipitis), oder eine hochgradige rechtwinklige, selbst spitzwinklige Knickung der Pars basilaris ossis occipitis gegen das Keilbein (in den Fällen mit zum Theil entwickelter Occipitalschuppe) zeigt. Weiter hebt er hervor, dass diese Form der Schädelbasis, und zwar besonders die letztgenannte, nicht der Wirkung eines von innen ausgeübten Druckes entspricht, wie es die Förster'sche Auffassung fordert: durch die Annahme eines Druckes von aussen wäre dagegen das Entstehen dieser Form der Schädelbasis leicht begreiflich. Perls schliesst sich deshalb der Ansicht von Dareste an, dass der Druck des Amnion die Anencephalie verursacht.

Diese Ansicht ist von Marchand und Duval angenommen, von Ahlfeld dagegen bestritten worden. Dieser Verfasser führt nehmlich an, dass die stark convexe Form der Schädelbasis erst nach der Berstung der — nach der Auffassung von Ahlfeld — hydropisch erweiterten Hirnblasen entstanden sein kann, indem der vorher vorhandene Druck der Hirnblasen danach aufhört.

Eine von den früheren Verfassern abweichende Ansicht ist von Lebedeff aufgestellt worden, welcher Anencephalen auf einem frühen embryologischen Entwickelungsstadium, nehmlich mehrere Hühnerembryonen und einen 9 mm langen menschlichen, untersucht hatte, und zwar auch mikroskopisch. Die Annahme äusserer mechanischer Einwirkungen als Ursache der Missbildung weist Lebedeff zurück, fasst letztere vielmehr als ein Fortbestehen

der Medullarplatte auf, ohne dass es zur Bildung eines Medullarrohres komme. Die primäre Ursache dieser Störungen in der Entwickelung der Medullarplatte läge nach Lebedeff in den meisten Fällen in starken Verkrümmungen des Embryokörpers. Hierzu ist zu bemerken, dass Beobachtungen von Acephalie, complicirt mit solchen Verkrümmungen des Embryokörpers, welche die Lebedeff'sche Theorie bestätigen könnten, später niemals mitgetheilt worden sind. Weiter ist es ja, wie schon Recklinghausen und Jacoby hervorgehoben haben, ganz auffällig, dass Lebedeff, auch wenn seine Annahme richtig wäre, gar nicht auf eine wahrhaft primäre Ursache der Missbildung gekommen ist.

Aus dieser kurzen Auseinandersetzung dürfte es einleuchten, dass die Versuche, die Entstehung der Anencephalie durch rein mechanische Einwirkungen zu erklären, nicht gut gelungen sind, indem keine der aufgestellten Theorien durch thatsächliche Beobachtungen bestätigt worden ist. Eine andere Auffassungsweise ist schon früh ausgesprochen worden. So schreibt 1829 v. Baer, der einen ganz jungen acephalischen Schweinsembryo beobachtet hatte: „Ich glaube, dass dieser Fall eine so frühe Entstehung des Schädel- und Kopfmangels nachweist, dass man die Ursprünglichkeit dieses Falles, d. h. die Begründung derselben im Keime annehmen darf, wenn auch oft der Schädelmangel Folge eines Wasserkopfes sein mag". Auch Förster, der doch die Bedeutung des Hydrops canalis medullaris so scharf hervorgehoben hat, spricht sich an einem Orte — wie es scheint, etwas inconsequent — folgendermaassen aus: „Doch lassen sich nicht alle Missbildungen dieser Reihe (d. h. die als eine unvollständige Bildung der Schädel- und Wirbelhöhle bezeichnete) auf solche Weise (nehmlich durch Hydrops) erklären und bei manchen derselben bleibt nichts übrig, als auf einen ursprünglichen Mangel des Bildungsmaterials für die erste Anlage der betreffenden Theile zurückzugehen, welchen wir vorläufig nicht weiter enträthseln können".

In seiner eingehenden Arbeit über die Spina bifida kommt Recklinghausen zu dem Schlusse, dass die primäre Ursache der Rachischisis, die bekanntlich sich oftmals zusammen mit Anencephalie vorfindet und dieser Missbildung bezüglich des Rücken-

marks analog ist, in die Zeit der ersten Embryonalanlage zurück zu datiren ist, und in einem Wachsthumsmangel, einer localen Aplasie besteht, die sich nach Recklinghausen's Ansicht besonders auf das Blastoderm erstreckt.

In Bezug auf einen von ihm untersuchten Fall von Anencephalie setzt Arnold als seine Ansicht auseinander, dass die Heterogenesie der Medullarplatte das Primäre sei (in diesem Fall fanden sich nehmlich am Orte des Gehirns cystische Räume mit einer Epithelbekleidung vor, offenbar eine von dem Medullarblatte entstammende Bildung). Weiter betont dieser Verfasser besonders, weshalb man die mangelhafte Entwickelung des Cranium als bedingt durch diejenige des Gehirns auffassen müsse; er sucht also nicht, wie Recklinghausen, den primären Fehler in dem Blastoderm.

Auch Jacoby, der einen anencephalischen Schweinsembryo auf einem frühen Stadium untersucht hat, nimmt eine primäre Agenesie als die Ursache der Missbildung an.

Die kritische Untersuchung der von uns, sowie der von früheren Forschern mitgetheilten Fälle hat uns schon vorher mit grösster Wahrscheinlichkeit zu dem Schlusse geführt, die Begrenzung in der Entwickelung des Nervensystems bei Anencephalie als den Ausdruck eines Systemdefects in der Anlage aufzufassen, und zwar in der Weise, dass vermuthlich nur die Neurone erster Ordnung überhaupt angelegt werden, diejenigen zweiter aber ganz oder fast ganz fehlen und während des ganzen Embryonallebens gefehlt haben. Es ist sogar ersichtlich, dass dies Ergebniss unserer Untersuchungen der Annahme mechanischer Ursachen für diese Missbildung völlig widerspricht und sich nur mit der von Recklinghausen vertheidigten und nach seiner grundlegenden Arbeit mehrfach acceptirten Ansicht, dass man die ursprüngliche Ursache nur in einer primären Aplasie finden könne, in Uebereinstimmung bringen lässt. Für diese Auffassungsweise glauben wir eine neue Stütze beigebracht zu haben.

Andererseits ist es ersichtlich, dass unsere Annahme von einem primären System-Defect in der Anlage des Nervensystems nicht ganz mit der Auffassung von Recklinghausen übereinstimmt, da dieser Autor das Hauptgewicht auf die

Aplasie des Blastoderms legt, während wir das Verlegen der primären Aplasie in das Medullarblatt selbst fordern. Mit der Annahme einer solchen primären Aplasie als Ursache der Acephalie steht ja auch die von uns bezüglich der Blutungen im Rückenmark gezogene Schlussfolgerung in voller Uebereinstimmung, nehmlich dass dieselben die Folge einer mangelhaften Wachsthumsenergie der einmal angelegten nervösen Elemente seien. Die Frage nach den Ursachen der partiellen Rachischisen und der ähnlichen Missbildungen lassen wir, als ausserhalb des Rahmens dieser Arbeit liegend, auf sich beruhen.

Bei der Discussion der Ursachen der Anencephalie können wir die bekannten Experimente von O. Hertwig nicht unbeachtet lassen. Er liess Eier von Rana fusca sich in einer 0,6procentigen Lösung von Kochsalz entwickeln. Die Embryonen erreichten dabei nur ein Alter von 5—6 Tagen und zeigten eine Missbildung von constantem Typus, die darin bestand, dass die Hirnplatte sich nicht geschlossen hatte, die Medullarrinne folglich hier offenstehend geblieben war. Man muss deshalb annehmen, dass die Embryonen, wenn sie sich weiter hätten entwickeln können, wahrscheinlicherweise Anencephalen geworden wären.

Unter Berücksichtigung dieser Experimente können wir die Möglichkeit nicht abweisen, dass auch die spontan auftretende Anencephalie die Folge irgend welcher abnormen chemischen Zusammensetzung der Nahrungsflüssigkeiten des Embryo sein kann. Andererseits ist es zu bemerken, dass die von Hertwig experimentell erzeugten Anencephalen in einem frühen embryonalen Entwickelungsstadium verstarben, während die menschlichen Anencephalen im Allgemeinen reif und mit sogar auffallend gut entwickeltem Körper geboren werden, welcher Umstand die Uebereinstimmung zwischen beiden Fällen doch unvollständig macht. Offenbar müssen wir die Möglichkeit im Auge behalten, dass dieselbe Missbildung in concreten Fällen aus verschiedenen Ursachen entstehen kann. Wenn also auch die Möglichkeit nicht ganz ausgeschlossen ist, dass die Aplasie des Medullarblattes, die wir als die nächste Ursache der Anencephalie aufgefasst haben, durch Bedingungen, welche dem bei den Hertwig'schen Experimenten wirkenden Factor in irgend wel-

cher Weise analog sind, hervorgerufen werden kann, so ist doch auch die Möglichkeit vorhanden, dass diese Aplasie eine wahrhaft primäre wäre und sich auf eine abnorme Anlage des Keimes selbst zurückführen liesse.

Wenn die von uns aufgestellte Theorie von der Anencephalie als einem Systemdefect bestätigt würde, läge es wohl näher, das Entstehen der Missbildung durch eine abnorme Anlage des Keimes selbst, als durch eine während des Embryonallebens einwirkende Ursache, wie bei den Hertwig'schen Experimenten, zu erklären.

In diesem Zusammenhange dürfte es von Interesse sein, zu erwähnen, dass es nach Angaben in der Literatur mehrmals beobachtet worden ist, dass diese Missbildung bei mehr als einem Kinde derselben Mutter aufgetreten ist (Duval, Hannover, Gade), welche Beobachtungen offenbar für eine fehlerhafte Anlage als Ursache der Anencephalie sprechen.

Schliesslich wollen wir hervorheben, dass es auch unter den Nervenkrankheiten Beispiele einer hereditär auftretenden Aplasie oder, mit anderen Worten ausgedrückt, einer verminderten Wachsthumsenergie gewisser Abtheilungen des Nervensystems giebt, und zwar solcher Abtheilungen, die als functionell abgegrenzte Systeme bezeichnet werden können.

Dabei wollen wir zuerst die spinale, progressive Muskelatrophie in's Auge fassen. Durch mehrere Beobachtungen von Hoffmann und Werding wissen wir nehmlich, dass diese Krankheit zuweilen, wenn auch nur ganz ausnahmsweise, familiär vorkommt. In diesen Fällen tritt die Muskelatrophie schon im ersten Lebensjahre auf und verursacht nach wenigen Jahren einen tödtlichen Ausgang. Bei der anatomischen Untersuchung hat man eine hochgradige Atrophie der motorischen Ganglienzellen im ganzen Rückenmarke, eine starke Degeneration der vorderen Rückenmarkswurzeln und weniger schwere Veränderungen der peripherischen Nerven nachgewiesen. Es scheint deshalb berechtigt anzunehmen, dass eine Herabsetzung der Wachsthumsenergie der motorischen Neurone erster Ordnung, und zwar eine angeborne, die Ursache der genannten anatomischen Veränderung und also auch diejenige der betreffenden Krankheit ausmacht. Diese Auffassung nimmt Werding ausdrücklich an.

Auch die sog. neurale Form der progressiven Muskelatrophie (Typus Charcot-Marie der französischen Verfasser), die der jetzt abgehandelten Krankheit nahe steht, ist in diesem Zusammenhange zu berücksichtigen. Diese Krankheit greift fast immer mehrere Mitglieder derselben Familie an und beginnt in der Regel in der zweiten Hälfte der Kindheit. Zuweilen ist das Auftreten der Krankheit in mehreren (sogar 5, Dejerine) Generationen in derselben Familie festgestellt worden. Es giebt eine ziemlich reichliche Casuistik von klinischen Beobachtungen: da die Krankheit aber einen sehr langwierigen Verlauf hat, sind nur sehr spärliche anatomische Untersuchungen ausgeführt worden. Auch sind diese unter einander nicht völlig übereinstimmend. So haben Oppenheim und Cassirer in ihrem Falle bezüglich des Nervensystems einen in der Hauptsache negativen Erfolg der Untersuchung gehabt, dagegen eine primäre, stark ausgesprochene Myopathie gefunden. Dabei unterschied sich dieser Fall von dem gewöhnlichen Typus dieser Krankheit in der Hinsicht, dass jede hereditäre Disposition fehlte. Die übrigen anatomisch untersuchten Fälle [nehmlich von Virchow[1]), Friedreich, Dubreuille und Marinesco] haben in übereinstimmender Weise gezeigt, dass die anatomische Grundlage der Krankheit in einer Degeneration der peripherischen Nerven besteht, die von der Peripherie nach dem Centrum abnimmt und die in 3 von den genannten Fällen (nehmlich denjenigen von Virchow, Friedreich und Marinesco) mit einer Sklerose der Hinterstränge des Rückenmarks verbunden war. Da die klinischen Symptome — wenigstens im Allgemeinen — eine Affection auch der sensorischen Nervenfasern angeben, und die Hinterstränge zum grössten Theil dem Neuron erster Ordnung angehören, lässt dies Verhalten der Hinterstränge sich gut mit der naheliegenden Auffassung in Uebereinstimmung bringen, dass die Ursache des Leidens in einer angebornen Herabsetzung der Wachsthumenergie der Neurone erster Ordnung zu suchen ist, und zwar, wie die klinischen Symptome angeben, überwiegend derjenigen motorischen Function. Da die Krank-

[1]) Vielleicht darf jedoch der Fall von Virchow der gleich unten abgehandelten Neuritis vom Typus Dejerine zugerechnet werden (vergl. K. Petrén).

heit sich gewöhnlich erst in der zweiten Hälfte der Kindheit kund giebt, muss man annehmen, dass die Wachsthumenergie der betreffenden Theile des Nervensystems oder mit anderen Worten, der betreffenden Systeme eine genügende gewesen sei, um ihre Entwickelung bis zu einem gewissen Punkte zu bewirken, dass sie aber die bei dem fortschreitenden Wachsthume immer grösseren Ansprüche zuletzt nicht erfüllen könne.

Der eine von uns (K. Petrén) hat in einer früheren Arbeit nachzuweisen versucht, dass theils die interstitielle, hypertrophische und progressive Neuritis vom Type Dejerine (Dejerine et Sottas, Gombault et Mallet), theils die multiplen allgemeinen Neurome sich aller Wahrscheinlichkeit nach auf eine verminderte Wachsthumsenergie der peripherischen Nervenfasern, und zwar sowohl der motorischen, als der sensorischen, oder wenigstens auf eine, im Vergleich mit der Wachsthumsenergie des Bindegewebes der Nerven relative Verminderung der Wachsthumsenergie der Nervenfasern zurückführen lassen. Die bei der erstgenannten Krankheit beobachtete Degeneration der Hinterstränge lässt sich ja bei der Ausdehnung der Entwickelungshemmung auf sämmtliche Neurone erster Ordnung gut erklären. Da die beiden erwähnten Leiden, wenn auch nicht immer, doch am häufigsten familiär auftreten, so liefern auch diese Krankheiten Beispiele einer offenbar angebornen Herabsetzung der Wachsthumsenergie gewisser Abtheilungen des Nervensystems.

Vielleicht könnten wir in diesem Zusammenhange die hereditäre, familiäre Form der spastischen Spinalparalyse (Strümpell) als Beispiel einer angebornen, mangelhaften Wachsthumsenergie der motorischen Neurone zweiter Ordnung anführen. Da Strümpell aber in dem einzigen hiehergehörigen, anatomisch untersuchten Falle auch eine Degeneration der Hinterstränge und der Kleinhirnseitenstrangbahnen gefunden hat, so scheint die pathologische Anatomie dieser Krankheitsform etwas mehr complicirt zu sein, indem sich die anatomischen Veränderungen nicht auf ein System beschränkt haben. Deshalb lassen wir diese Krankheit ausser Betracht. Weiter lassen wir unerwähnt die cerebrale Diplegie, die progressive Bulbärparalyse, die Ophthalmoplegie, die amyotrophische Lateralsklerose, die Friedreich'sche Krankheit, die cerebellare Ataxie, welche sämmt-

liche Krankheiten mehr oder weniger oft familiär auftreten (vergl. Higier); ihre anatomischen Veränderungen sind theils ungenügend erforscht, theils nicht so gut, als die oben erwähnten Krankheiten, auf bestimmte Systeme begrenzt.

Die Ergebnisse unserer Untersuchungen am Nervensysteme bei Anencephalie haben wir dahin gedeutet, dass eine wahrscheinlich ganz vollständige Aplasie gewisser Systeme des Nervensystems, vermuthlich verbunden mit einer relativen Aplasie der vorhandenen Systeme, sich vorfindet. Andererseits mag unsere kurze Darlegung der oben erwähnten Nervenkrankheiten die Wahrscheinlichkeit der Annahme zeigen, dass diese letzteren in einer relativen Aplasie gewisser Systeme, und zwar einer weitaus geringeren, als der bei der Anencephalie vorkommenden, bestehen. Weiter haben wir gefunden, dass beide Formen von Aplasie familiär und die letztgenannte sogar in mehreren Generationen derselben Familie auftreten können. Es lässt sich nicht ganz leugnen, dass auch das hereditäre Auftreten einer partiellen Aplasie des Nervensystems mit der Annahme irgend welcher chemischen Veränderung der Nahrungsflüssigkeiten des Embryo als ihrer Ursache erklärt werden könnte, in welchem Falle diese chemische Veränderung durch eine abnorme Eigenschaft irgend welcher Art bei der Mutter bedingt sein müsste. Aber es scheint, dass das Vererben einer solchen Eigenschaft schwerlich — wenigstens nach unseren jetzigen Kenntnissen — angenommen werden könnte; das hereditäre Auftreten der genannten Nervenkrankheiten, wie auch das mehrmals beobachtete Vorkommen von mehreren Anencephalen unter den Kindern einer Mutter, sprechen wohl mit Bestimmtheit für eine im Keime selbst vorhandene fehlerhafte Anlage als Ursache der Aplasie. Ein sicheres Urtheil darüber abzugeben, ist nicht möglich. Zuletzt brauchen wir wohl kaum hinzuzufügen, dass auch die Annahme einer primären, von einer fehlerhaften Anlage des Keimes selbst herrührenden Aplasie, wenn sie bestätigt würde, das Entstehen dieser Missbildung im wahren Sinne des Wortes gar nicht erklärt hätte.

Ein Fall von Anencephalie und totaler Amyelie.

Der weibliche Fötus besitzt eine Körperlänge von 29 cm und ist ziemlich gut ernährt.

Der Kopf entbehrt ganz eines cranialen Theiles. Die Basis cranii stellt sich als eine etwas convexe Fläche dar und ist von der gewöhnlichen, schwammigen Masse bedeckt.

Die Wirbelsäule ist in ihrer ganzen Länge nach hinten offen. Nachdem man die Weichtheile an ihrer hinteren Seite weggenommen hat, erscheint die Wirbelsäule als eine 3 cm breite, seichte, nach hinten offene Furche. Der mittlere Theil des Grundes dieser Furche wird von der hinteren Fläche der Wirbelkörper, der laterale von Knochenfortsätzen, welche durch Synchondrose mit den Wirbelkörpern vereinigt sind, gebildet. Diese Fortsätze verlaufen erst gerade lateralwärts und bilden zwischen einander die Foramina intervertebralia, deren „innere" Lumina demnach gerade nach hinten gerichtet sind. Lateralwärts von diesen Foramina nehmen die Fortsätze eine Richtung lateralwärts und nach unten und erreichen in den verschiedenen Theilen der Wirbelsäule eine zwischen 0,7 und 1 cm wechselnde Länge. Im Hals- und Brusttheile sind diese Fortsätze schmaler und länger,

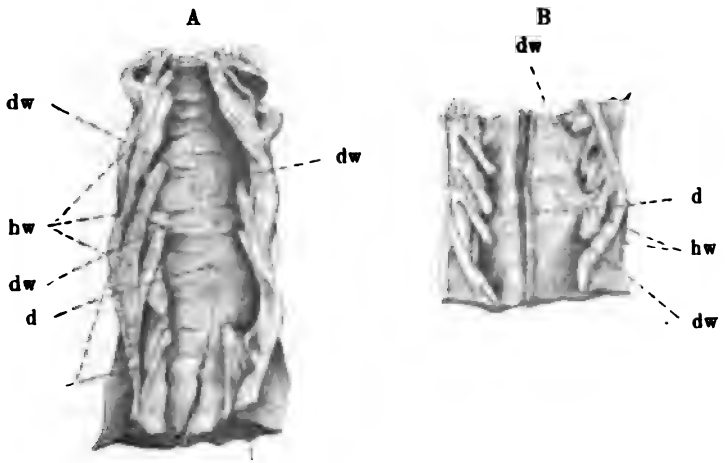

Fall von totaler Amylie. Die hintere Fläche des Inhaltes der Wirbelrinne. Die Membran (Pia mater), welche die vorhandenen hinteren Wurzeln deckt, ist in der Mittellinie gespalten und ihre beiden Hälften sind lateralwärts gezogen. Ein Theil des Inhaltes der Wirbelrinne, etwa im Niveau der unteren Brustwirbel, war schon bei der Zeichnung zur mikroskopischen Untersuchung weggeschnitten worden. A der obere zurückgebliebene Theil. B der untere zurückgebliebene Theil. d die hintere Fläche der Dura mater. hw die hinteren Wurzeln. dw die Stellen, wo diese durch die Dura verlaufen.

im Lendentheile kürzer und breiter. Im Brusttheile erstrecken sie sich hinter den hinteren Enden der Rippen, so dass die Rückenmusculatur sich zum Theil zwischen diesen und den genannten Fortsätzen eingeklemmt befindet. Das hier beschriebene Verhalten dieser Fortsätze, gleichwie auch ihre Grösse und Form lassen uns sicher erkennen, dass sie die beiden Hälften der Wirbel-

bogen ausmachen, welche sich nicht in normaler Weise in der Mittellinie vereinigt, sondern die oben angegebene laterale Richtung angenommen haben.

Der hinteren Fläche der Wirbelkörper am nächsten liegt eine feste, nach oben an Dicke zunehmende Membran, offenbar die Dura mater. An ihrer vorderen Seite, gerade hinter den Intervertebrallöchern, liegt jederseits eine Reihe kleiner Spinalganglien. Im unteren Theile der Wirbelsäule sind sie frei und ganz vor der Dura mater gelegen, in ihrem oberen Theile sind sie mehr oder weniger vollständig in die hier dickere Dura eingebettet. Von diesen Ganglien nehmen Nerven ihren Ursprung, theils in der Richtung nach vorn, welche man durch die Intervertebrallöcher verfolgen kann, theils nach hinten. Die letzteren gehen durch die Dura; alsdann theilt sich jede Nervenwurzel in einige wenige Stränge, die einen Durchmesser von etwa 0,5—1 mm besitzen. Diese sind von einer dünnen Membran bedeckt und zusammengehalten und verlaufen — nachdem sie die Dura passirt haben — im oberen Theile der Wirbelsäule in der Richtung nach unten und ein wenig nach hinten (Fig. A S. 461), im unteren dagegen nach oben (Fig. B S. 461). Sie können im Allgemeinen 2—3 cm weit verfolgt werden, verlieren sich danach aber in der genannten, sie überlagernden dünnen Membran.

Die von der Wirbelsäule gebildete Furche zeigt zwar keinen anderen Inhalt, als die Dura mater, die erwähnten Nervenwurzeln und die diese bedeckende dünne Membran. Auch die mikroskopische Untersuchung lässt nicht die geringste Spur eines Rückenmarks entdecken. Die Querschnitte zeigen ausser den oben erwähnten Theilen nichts anderes, als zwischen den Wurzeln gelegene, ziemlich stark erweiterte Gefässe. Die Spinalganglien und ihre Ganglienzellen sind gut entwickelt und ihr Gewebe bietet auch sonst ein völlig normales Aussehen dar.

Auch aus der Netzhaut haben wir Schnitte angefertigt. Die genauere Feststellung des Zustandes dieses Organes war an dem schon alten Spirituspräparate etwas erschwert. Indess beobachtet man, dass die beiden Körnerschichten in offenbar ganz normalem Zustande vorhanden sind. Stäbchen und Zapfen treten nicht ganz deutlich hervor; vielleicht kann dies der nicht völlig genügenden Conservirung zugeschrieben werden. Die Nervenfaserschicht fehlt völlig. Die Ganglienzellenschicht dagegen ist vorhanden; in ihr beobachtet man eine ziemliche Menge von (durch Alaun-Hämatoxylin) gefärbten Kernen. Die vorhandenen Kerne sind aber nicht in der für Ganglienzellenkerne speciell charakteristischen Weise gefärbt und liegen in ziemlich grossen, fast leeren Räumen; von dem durch Alaun-Hämatoxylin sich ziemlich stark färbenden Körper der Ganglienzelle ist aber nichts zu finden. Wir können deshalb bestimmt behaupten, dass es unzweideutige Ganglienzellen nirgends giebt.

Bei der makroskopischen Untersuchung scheint die Musculatur normal entwickelt zu sein. Von den Rückenmuskeln, gleichwie auch vom Musc. biceps brach. haben wir Schnitte angefertigt. Die Muskelfasern erscheinen deutlich quergestreift und die Schnitte bieten auch sonst ein normales Aussehen dar.

Es handelt sich also hier um einen Fall, wo sowohl das Gehirn als das Rückenmark fehlte. In jüngster Zeit sind nur zwei mikroskopisch untersuchte Fälle dieser Art mitgetheilt worden (Leonowa, Gade). Schon 1870 hat jedoch Manz 7 Fälle von Anencephalie untersucht, in denen „die ganze oder der grösste Theil der Wirbelsäule gespalten war und damit auch das Rückenmark theilweise oder ganz fehlte". Das Verhalten der Spinalganglien und der spinalen Wurzeln bietet bei diesen Fällen von Amyelie das grösste Interesse dar. Manz giebt, wie wir schon erwähnt haben, in Kürze an, dass er „in den Spinalganglien Nervenzellen in grosser Zahl und von normalem Bau" gefunden hat. Weiter erwähnt er, dass er das Vorhandensein „der spinalen Wurzeln" festgestellt habe. Eine genauere Beschreibung des Verhaltens der Wurzeln, die eine kritische Prüfung dieser Angabe ermöglichte, giebt er nicht; wir müssen daher, um die Möglichkeit des Vorkommens von vorderen Wurzeln bei Amyelie annehmen zu können, noch weitere Beobachtungen abwarten.

Die anderen 3 Fälle (nehmlich die von Leonowa und von Gade und der unsere) stimmen darin mit einander überein, dass man jede Bildung, die als vordere Wurzeln gedeutet werden könnten, vermisst. Weiter waren die Spinalganglien in diesen Fällen normal oder fast normal entwickelt; man fand Nervenstämme, die von diesen Ganglien sowohl in peripherischer, als in centraler Richtung verliefen. Man könnte sogar mit Grund sagen, dass die central gerichteten Nervenstämme, mit anderen Worten, die hinteren Wurzeln in die Höhle, hier also in die Rinne der Wirbelsäule hineingewachsen sind und das Rückenmark hier vergebens suchten. Wie auch Leonowa in Bezug auf seinen Fall scharf betont hat, liefern diese Fälle sichere Beweise dafür, dass die sensorischen Nervenfasern der Neurone erster Ordnung nicht im centralen Nervensystem ihre Kerne haben, sondern dass die Spinalganglien als ihre Kerne aufzufassen sind. Diese Thatsache ist heute schon durch zahlreiche Beobachtungen verschiedener Art sicher festgestellt, wie auch allgemein anerkannt worden. Das grösste Interesse scheinen uns aber diese Beobachtungen dadurch darzubieten, dass sie die auffallend grosse

Selbständigkeit der Anlage der Spinalganglien zeigen, insbesondere wie lange und wie vollständig diese Bildungen und die von ihnen entstammenden Nerven sich beim völligen Fehlen des centralen Nervensystems entwickeln können.

Der Verlauf der hinteren Wurzeln hat in den verschiedenen Fällen ziemlich stark gewechselt. In dem Falle von Leonowa hatten sämmtliche Wurzeln eine aufsteigende Richtung und einen auffallend langen Verlauf, so dass sogar eine den am meisten caudalen Ganglien entstammende Wurzel bis zum Occipitalknochen reichte. Sowohl in unserem Falle, als in dem von Gade haben dagegen die Wurzeln eine abweichende Anordnung gezeigt, indem die des oberen Theils der Wirbelsäule nach unten, die des unteren nach oben verliefen. Die Ursache dieses convergirenden[1]) Verlaufs der Wurzeln glaubt Gade darin zu finden, dass das Wachsthum der dünnen Membran, welche die Wurzeln bedeckt (vermuthlich die umgebildete Pia mater), in einem gewissen und zwar frühen Stadium der embryonalen Entwickelung aufgehört hat, während die Wirbelsäule ihr Wachsthum fortgesetzt hat. Da die Wurzeln schon an der genannten Membran befestigt waren, mussten sie einen convergirenden Verlauf annehmen. Diese Erklärung scheint nicht gut mit der Thatsache zu harmoniren, dass wir in unserem Falle die erwähnte Membran auch im oberen Theile der Wirbelsäule nachgewiesen haben. Auch war in unserem Falle die von Gade beschriebene Lordose der Wirbelsäule nicht vorhanden. Ueberhaupt müssen wir die Frage nach den Ursachen des beschriebenen Verlaufes der Wurzeln dahingestellt sein lassen.

Die von uns oben beschriebene, sehr eigenthümliche Anordnung der Wirbelbogen, die sich von den Körpern aus lateralwärts erstrecken und hinter den Rippen gelegen sind, ist früher nicht beobachtet worden. Leonowa giebt an, dass die Bogen vollständig gefehlt haben; Gade aber drückt sich in folgender — nicht ganz deutlicher — Weise aus: „Arcus ist zusammen mit Corpus in der Breite ausgezogen". Die Frage, wie man das von

[1]) Gade bezeichnet den Verlauf der Wurzeln als divergirend, weil er von ihrem freien Ende ausgeht. Es scheint uns richtiger, vom Ursprunge dieser Wurzeln, d. h. von den Spinalganglien aus, zu rechnen.

uns gefundene Verhältniss der Wirbelbogen erklären soll, müssen wir unberührt lassen.

In unserem Fall haben wir die sehr bemerkenswerthe Beobachtung von Leonowa bestätigen können, dass die Muskelfasern — trotz der vollständigen Abwesenheit der motorischen Ganglienzellen, der vorderen Wurzeln und aller Wahrscheinlichkeit nach auch jedes Theils der motorischen Nervenfasern — eine normale Ausbildung erreicht haben. In Uebereinstimmung mit Leonowa können wir diese Thatsache nicht in anderer Weise deuten, als dass der Einfluss der motorischen Nerven auf die Ernährung der Muskeln nicht in der frühesten Entwickelungszeit vorhanden ist, sondern sich erst später einstellt.

In der neurologischen Literatur haben wir eine Beobachtung gefunden, die unseres Erachtens für diese Schlussfolgerung spricht. Bezüglich eines Falles der oben von uns abgehandelten familiären Form der progressiven, spinalen Muskelatrophie hebt nehmlich Hoffmann hervor, dass, trotz der schweren Erkrankung der nervösen Elemente der Vordersäulen des Rückenmarks, trotz der so starken Degeneration der vorderen Rückenmarkswurzeln und der ausgesprochenen, wenn auch nicht so auffälligen Degeneration der peripherischen Nerven, sich nur eine „einfache" Atrophie — abgesehen von wenigen hypertrophischen Fasern — der Muskeln ohne Kernvermehrung, eher mit Kernschwund, so lange die Fasern überhaupt noch als schmale Gebilde zu erkennen waren, aber mit völlig gut erhaltener Querstreifung fand. Da die betreffende Krankheit hereditär ist und schon im ersten Lebensjahr auftritt, lässt sich das von Hoffmann hervorgehobene Missverhältniss zwischen der Zerstörung der Nerven- und der Muskelfasern am leichtesten durch das von Leonowa und uns nachgewiesene Verhalten erklären, dass die Muskelfasern während des Embryonallebens eine vom Einfluss der Nervenfasern unabhängige Entwickelungsfähigkeit besitzen.

Die Augen boten in dem Falle von Gade eine vielfache Missbildung dar: Mikrophthalmie und Defect des ganzen vorderen Theils des Auges, wenigstens einerseits. Veränderungen dieser Art sind weder in den Fällen von Leonowa und Hegler, noch in dem unsrigen vorhanden gewesen. Auch Manz, der eine

sorgfältige Untersuchung der Netzhaut in 8 Fällen von mit mehr oder weniger vollständiger Rachischisis verbundener Anencephalie vorgenommen hat, fand in keinem Fall Missbildungen derselben Art, wie Gade. Diesen Befund von Gade können wir also als eine zufällige Complication bezeichnen.

Bezüglich des Auges bietet die Netzhaut das hauptsächliche Interesse dar. Das Verhalten der Stäbchen und Zapfen ist ein etwas wechselndes gewesen. Gade fand diese Gebilde gut entwickelt, Leonowa hat an ihrem Platz nur macerirte Massen, Hegler, wie wir, nur undeutliche Bildungen gefunden. Manz hat in 5 Fällen die Netzhaut in frischem Zustande untersucht und in sämmtlichen eine geschlossene Lage von Stäbchen und Zapfen, nur mehr oder weniger gut conservirten, nachgewiesen. Wenn wir einerseits die in allen Fällen normale Entwickelung der äusseren Körperschicht in Betracht ziehen, andererseits die grosse Empfindlichkeit dieses Terminalapparates bedenken, so scheint uns die Annahme berechtigt, dass die Stäbchen und Zapfen constant normal oder fast normal entwickelt gewesen sind.

In den sämmtlichen citirten Fällen (zu welchen noch ein von Wahl beschriebener Fall hinzuzufügen ist), wie auch in dem unsrigen, hat jede Spur der Nervenfaserschicht der Netzhaut gefehlt und in den Sehnerven sind niemals Nervenfasern nachgewiesen worden. Völlige Uebereinstimmung zeigen auch diese sämmtlichen Fälle darin, dass unzweideutige Ganglienzellen in der Ganglienzellenschicht niemals nachgewiesen worden sind.

Die übrigen Schichten der Netzhaut sind immer normal gefunden worden.

Wir sind demnach durch diese kritische Darlegung zu dem Schlusse geführt worden, dass die Befunde bei der Untersuchung der Netzhaut an einfacher und an mit Amyelie verbundener Anencephalie constant sind, und zwar in der Weise, dass nur die Nervenfasern- und die Ganglienzellenschichten gefehlt haben. Diese Thatsache können wir offenbar mit voller Berechtigung auch so ausdrücken, dass ein Systemdefect der Netzhaut sich vorfindet, und zwar in der Weise, dass die Neurone erster und zweiter Ordnung normal angelegt und ent-

wickelt worden sind, diejenigen dritter aber ganz fehlen; ebenso wie wir vorher in Bezug auf das Rückenmark und das verlängerte Mark das Vorhandensein eines Systemdefects als höchst wahrscheinlich nachgewiesen haben. Was die Netzhaut betrifft, so können wir diesen Schluss mit noch grösserer Bestimmtheit aussprechen.

Es ist wohl kaum nöthig, auch hier hervorzuheben, dass die Feststellung eines Systemdefects in der Anlage der Netzhaut den Theorien von äusseren, mechanischen Ursachen der betreffenden Missbildung in ganz bestimmter Weise widerspricht. Die Entwickelung der sonstigen Theile der Netzhaut zeigt deutlich, dass die Augenblasen in normaler Weise angelegt worden sind. Welche äussere Ursache hätte danach unter Schonung der Körnerschichten die Ganglienzellenschicht zerstören können? Der beobachtete Systemdefect der Netzhaut lässt sich offenbar nur mit der Annahme einer fehlerhaften Anlage als Ursache der Missbildung in Uebereinstimmung bringen. Die von Recklinghausen bezüglich der Rachischisis und den verwandten Missbildungen vorgeschlagene Auffassung, nach welcher diese fehlerhafte Anlage in dem Blastoderm zu suchen wäre, lässt sich in Bezug auf den Defect in der Netzhaut nicht vertheidigen, weil sämmtliche vom Blastoderm entstammende Bildungen im Auge in normaler Weise entwickelt sind. Daher sind wir auch hier zu der Annahme einer fehlerhaften Anlage des Medullarblattes selbst mit Nothwendigkeit geführt worden.

Die Untersuchungen der Netzhaut geben keine Aufschlüsse über die vorher abgehandelte und noch unentschiedene Frage, ob diese fehlerhafte Anlage durch irgend welche chemische Veränderung der Nahrungsflüssigkeiten des Embryo hervorgerufen ist, oder ob sie — was uns wahrscheinlicher erscheint — vom Keime selbst herstammt.

Literatur.

Ahlfeld, Die Missbildungen des Menschen. Leipzig 1882.

Arnold, J., Gehirn, Rückenmark und Schädel eines Hemicephalus von dreitägiger Lebensdauer. Ziegler's Beiträge. Bd. XI. S. 407. 1891.

v. Baer, K. E., Schädel- und Kopfmangel an Embryonen von Schweinen u. s. w. Verhandl. der Kais. Leop. Carol. Akad. der Naturforscher. Bd. 14. S. 827. 1829.

Bulloch, William, The central nervous system of an Anencephalous Foetus. Journal of Anatomy and Physiology. Vol. XXIX. p. 276. 1895.

Dareste, Sur la production artificielle des monstruosités. Paris 1877. Cit. nach Lebedeff und Perls. — Recherches sur le mode de formation de la fissure spinale. Comptes rendues de l'academie des sciences. 1879. p. 1042.

Darvas, Ueber das Nervensystem eines Anencephalus, verglichen mit dem Nervensystem normaler Neugeborner. Anatomischer Anzeiger. Ergänzungsheft zum IX. Bande. S. 187. 1894.

Dejerine, J., Anatomie des centres nerveux. Paris 1895. — Contribution à l'étude de la névrite interstitielle, hypertrophique et progressive de l'enfance. Revue de Médecine. T. 16. p. 881. 1896.

Dejerine, J., et Sottas, J., Sur la névrite interstitielle, hypertrophique et progressive de l'enfance. Mémoires de la société de biologie. 1893. p. 63.

Dubreuilh, William, Étude sur quelques cas d'atrophie musculaire. Revue de Médecine. 1890. p. 441.

Duval, Mathias, Pathogénie générale de l'embryon tératogénique. Traité de pathologie générale par Ch. Bouchard. Paris 1895. p. 159.

Edinger, Ludwig, Vorlesungen über den Bau der nervösen Centralorgane des Menschen und der Thiere. Leipzig 1896.

Flechsig, P., Die Leitungsbahnen im Gehirn und Rückenmark des Menschen. Leipzig 1876. Nach Arnold a. a. O. citirt.

Friedreich, N., Ueber progressive Muskelatrophie, über wahre und falsche Muskelhypertrophie. Berlin 1873.

Förster, August, Die Missbildungen des Menschen. Jena 1861.

Gade, F. G., Et tilfaelde af anencefalie og total amyelie med flere andre dannelsesfeil. Norsk Magazin for Laegevidenskaben. 55 Aargang. sid 715. 1894.

Geoffroy Saint-Hilaire, M. Isidore, Histoire générale et particulière des anomalies de l'organisation chez l'homme et les animaux. Paris 1836.

Gombault, Albert, et Mallet, Un cas de tabes ayant débuté dans l'enfance. Archives de médec. expérim. et d'anatom. pathol. T. 1. p. 385. 1889.

Hannover, Adolph, Den menneskelige hjerneskaals bygning ved Anencephalia og misdannelsens forhold til hjerneskallens primordialbrusk. Vidensk. Selsk. Skr., 6 Raekke, naturvid. og mathem. Afd., I, 8—10. Kjobenhavn 1882.

Hegler, Joseph, Das Auge bei Anencephalie. Inaug.-Diss. Würzburg 1893.

Hertwig, Oscar, Beiträge zur experimentellen Morphologie und Entwickelungsgeschichte. 1. Die Entwickelung des Froscheies unter dem Einfluss schwächerer und stärkerer Kochsalzlösungen. Archiv für mikroskopische Anatomie. Bd. XLIV. S. 285. 1895.

Higier, Heinrich, Ueber die seltenen Formen der hereditären und familiären Hirn- und Rückenmarkskrankheiten. Deutsche Zeitschr. für Nervenheilkunde. Bd. 9. 1897.

Hoffman, J., Zur Lehre von der Syringomyelie. Deutsche Zeitschr. für Nervenheilkunde. Bd. 3. S. 1. 1893. — Ueber chronische spinale Muskelatrophie im Kindesalter, auf familiärer Basis. Ebendaselbst. Bd. 3. S. 427. 1893. — Weiterer Beitrag zur Lehre von der hereditären progressiven spinalen Muskelatrophie im Kindesalter. Ebendaselbst. Bd. 10. S. 292. 1897.

Jacoby, Martin, Ueber sehr frühzeitige Störungen in der Entwickelung des Centralnervensystems. Dieses Archiv. Bd. 147. S. 149. 1897.

Joffroy et Achard, De la myélite cavitaire. Arch. de physiol. norm. et patholog. 1887. II. p. 435.

Lebedeff, A., Ueber die Entstehung der Anencephalie und Spina bifida bei Vögeln und Menschen. Dieses Archiv. Bd. 86. S. 263. 1881.

v. Leonowa, O., Ein Fall von Anencephalie. Archiv für Anatomie und Physiologie. 1890. S. 403. — Zur pathologischen Entwickelung des Centralnervensystems. (Ein Fall von Anencephalie combinirt mit totaler Amyelie.) Neurolog. Centralbl. Jahrg. 12. S. 218 und 263. 1893.

Leyden, E., Ueber Hydromyelus und Syringomyelie. Dieses Archiv. Bd. 67. S. 1. 1876.

Leyden, E., und Goldscheider, Die Erkrankungen des Rückenmarkes und der Medulla oblongata. Wien 1897.

Loewenthal, N., Neuer experimentell-anatomischer Beitrag zur Kenntniss einiger Bahnen im Gehirn und Rückenmark. Internationale Monatsschrift für Anatomie und Physiologie. Bd. X. S. 168, 252 und 269. 1893.

Manz, W., Das Auge der hirnlosen Missgeburten. Dieses Archiv. Bd. 51. S. 313. 1870.

Marchand, Eulenburg's Realencyclopädie. Bd. 9. S. 135. 1881.

Marinesco, Contribution à l'étude de l'amyotrophie Charcot-Marie. Arch. de pathologie expérimentale et comparée. 1895. p. 920. Cit. nach Dejerine.

Minor, Cit. nach Leyden und Goldscheider, a. a. O.

Oppenheim und Cassirer, Ein Beitrag zur Lehre von der sogenannten progressiven neurotischen Muskelatrophie. Deutsche Zeitschr. für Nervenheilkunde. Bd. 10. S. 143. 1896.

Panum, P. L., Bidrag til kundskab om misdannelsernes oprindelse. Nordiskt Medicinskt Archiv. Bd. 1. S. 1. 1869.

Perls, M., Lehrbuch der allgemeinen Pathologie. Stuttgart 1894.

Petrén, Karl, Beiträge zur Kenntniss der multiplen allgemeinen Neurome. Nordiskt Medicinskt Archiv. Bd. 30. No. 10. 1897.

v. Recklinghausen, F., Untersuchungen über die Spina bifida. Dieses Archiv. Bd. 105. S. 243 und 373. 1886.

Redlich, Emil, Die Amyloidkörperchen des Nervensystems. Jahrbücher für Psychiatrie. Bd. 10. S. 1. 1892.

Schlesinger, Hermann, Die Syringomyelie. Leipzig und Wien 1895.

Schultze, F., Ueber Spalt-, Höhlen- und Gliombildung im Rückenmark und in der Medulla oblongata. Dieses Archiv. Bd. 87. S. 510. 1882. — Weitere Beiträge zur Lehre von der centralen Gliose des Rückenmarks mit Syringomyelie. Dieses Archiv. Bd. 102. S. 435. 1885.

Schürhoff, C., Zur Kenntniss des Centralnervensystems der Hemicephalen. Bibliotheca medica. Abtheilung C. Heft 3. 1894.

Simon, Th., Beiträge zur Pathologie und pathologischen Anatomie des Centralnervensystems. Archiv für Psychiatrie. Bd. V. Cit. nach Schlesinger.

Strümpell, A., Ueber eine bestimmte Form der primären combinirten Systemerkrankungen des Rückenmarks. Archiv für Psychiatrie. Bd. 17. S. 217. 1886.

Virchow, Rud., Ein Fall von progressiver Muskelatrophie. Dieses Archiv. Bd. 8. S. 537. 1855. — Die Betheiligung des Rückenmarks an der Spina bifida und die Hydromyelie. Dieses Archiv. Bd. 27. S. 575.

de Wahl, Ed., De retinae textura in monstro anencephalico disquisitiones microscopicae. Dissert. Dorpat 1859. Cit. nach Manz, a. a. O.

Werding, G., Zwei frühinfantile hereditäre Fälle von progressiver Muskelatrophie unter dem Bilde der Dystrophie, aber auf neurotischer Grundlage. Archiv für Psychiatrie. Bd. 22. S. 437. 1891. — Die frühinfantile progressive spinale Amyotrophie. Archiv für Psychiatrie. Bd. 26. S. 706. 1894.

XXIII.

Zur Actinomyces-Frage.

(Zugleich eine Entgegnung an Herrn Dr. van Niessen.)

Von Prof. Max Wolff und Prof. James Israel
in Berlin.

Herr Dr. van Niessen, der in verhältnissmässig kurzer Zeit die ätiologisch schwierigsten Krankheiten, Krebs, Syphilis, Maul- und Klauensuche theils ausführlich, theils „praecursorisch" bearbeitet hat und eine ganze Reihe hierhergehöriger Mittheilungen in baldige Aussicht stellt, hat im vorletzten Bande dieses Archivs seine Thätigkeit auch der Actinomykose zugewandt („Die Actinomyces-Reincultur", dieses Archiv Bd. 150, S. 482).

Mit der ihm eigenthümlichen Sicherheit erklärt derselbe in Bezug auf die bisherigen Mittheilungen: „man sieht aus Allem, es fehlt die für die neuere Richtung der Medicin so unerlässliche, mykologische Vorkenntniss, das Studium dieses hochinteressanten und nicht genügend gewürdigten Zweiges des Botanik" (a. a. O. S. 492). Aus der Mehrzahl der bisherigen Arbeiten spricht „mangelhafte Sachkenntniss der mykologischen Culturtechnik", „Unkenntniss" über den Begriff der Spore; bei den Impfversuchen ist „von der Mehrzahl der Autoren nicht mit Reinculturen operirt worden, und wo Impfactinomykose erzeugt wurde, ist dieselbe die Folge von indirect und mehr unbeabsichtigt mit eingebrachtem ursprünglichem Material an Körnchen, bezw. an Partikelchen solcher, die keimfähig waren". Als einen weiteren Mangel der bisherigen Arbeiten erklärt Herr van Niessen „das Fehlen genügender und ausführlicher Zeichnungen und sonstiger exacter illustrativer Darstellungen der Culturerzeugnisse", — eine Angabe, der wir hier gleich die uns durch die Liberalität des Herausgebers dieses Archivs bewilligten 43 Photogramme und 4 Zeichnungen zu unserer Arbeit gegenüberstellen möchten.

Dass nach diesen Ausstellungen Herr van Niessen zu der Ueberzeugung gelangte, dass keiner der bisherigen Arbeiten, die

sich culturell-mykologisch und zum Theil experimentell-pathologisch mit der Actinomykose befasst haben, wirklich der ächte Actinomyces zu Grunde lag, wird man gewiss nur natürlich finden.

Diesen Bemerkungen des Herrn van Niessen gegenüber liegt es uns hier nur ob, die Unrichtigkeiten zu widerlegen, die derselbe mit Bezug auf unsere Arbeit („Ueber Reincultur des Actinomyces und seine Uebertragbarkeit auf Thiere" von Prof. Max Wolff und Dr. James Israel. Dieses Archiv Bd. 126, S. 11—59) ausgesprochen hat.

Gleich die erste Bemerkung: „Genannte zwei Forscher hatten Anfangs mit Boström nicht übereinstimmende Resultate; eine Nachprüfung ergab dann solche", enthält eine derartige Unrichtigkeit. Gerade das Gegentheil sagt unsere Arbeit auf S. 13: „Erst nach gänzlichem Abschlusse unserer Versuche erschien die ausführliche Publication von Boström. Das Studium dieser Arbeit liess in sehr wesentlichen Punkten Abweichungen von unseren Resultaten erkennen, welche uns bei der Werthschätzung der Boström'schen Publication zu einer sorgfältigen Nachprüfung eines Theils unserer Versuchsergebnisse veranlassten. Diese nochmalige Prüfung hat unsere von Boström abweichenden Resultate nur zu bestätigen vermocht." —

Herr van Niessen sagt dann S. 489 weiter: „Keine Reinculturen hatten schliesslich auch Wolff und Israel ihren Zeichnungen und Impfversuchen zu Grunde gelegt". Es handelt sich bei dem, was wir als Reinculturen des Actinomyces beschrieben und zu den Impfversuchen verwandt haben, nach Niessen um Verunreinigungen und Culturen von irgend einem bei den Versuchen untergelaufenen Fadenbacterium, das den eigentlichen Actinomyces überwuchert hat. Unsere positiven Impfversuche an Thieren, wie die schliessliche Umwandlung der von uns verimpften Kurzstäbchen, die wir als die Grundform für die verschiedenen Wuchsformen des Actinomyces ansehen, zu typischen Drusen, beruhen nach Niessen auf einer Täuschung durch zufällige Beimengungen ursprünglicher, vielleicht auch keimfähiger Actinomycesbestandtheile zu den Culturen obigen beliebigen Fadenbacteriums.

I. Zu den eben mitgetheilten Unterstellungen des Herrn

van Niessen bemerken wir zunächst in Bezug auf den entscheidenden Punkt jeder Untersuchung auf bakterielle Krankheitserreger, nehmlich in Bezug auf die künstliche Erzeugung der Krankheit bei Thieren, Folgendes:

Es war früher Niemandem gelungen, durch Uebertragung von Culturen des Actinomyces auf Thiere eine der menschlichen Actinomykose analoge Erkrankung zu erzeugen. Dem gegenüber haben wir bei 22 Thieren — Kaninchen, Meerschweinchen, Hammel, — welche mit unseren Strahlenpilzculturen in die Bauchhöhle inficirt worden waren, mit Ausnahme des Hammels in allen Fällen intraperitonäale, multiple, hirsekorn- bis pflaumengrosse Tumoren erzeugt, die damals 17mal durch die Section nachgewiesen wurden, während bei 4, zur Zeit der Veröffentlichung unserer Arbeit noch lebenden Thieren, die Tumoren durch die Bauchdecken hindurch zu fühlen waren. Eines der letzteren Thiere, das erst 1½ Jahre nach Veröffentlichung der Arbeit zur Section kam, ergab, wie Wolff in der Berliner med. Gesellschaft[1]) demonstrirt hat, ausser mehreren Tumoren in der Bauchhöhle noch einen Tumor von Pflaumengrösse in der Leber.

Besonders bemerkenswerth war die mikroskopische Untersuchung, und zwar vorwiegend der kleinsten Knötchen, welche mit einer Ausnahme, in allen Fällen das Vorhandensein der typischen Actinomycesdrusen mit allen den Varietäten nachwies, wie wir sie von der menschlichen Strahlenpilzkrankheit kennen. Das histologischs Verhalten der von uns erzeugten Impftumoren entsprach so völlig dem der Actinomycesgeschwülste, dass competente Untersucher, denen wir die Präparate in ver-

[1]) s. Wolff, Demonstration von Actinomykose-Präparaten. Berl. med. Gesellschaft. 1895. S. 58. Der Lebertumor ist besonders wichtig als ein auf experimentellem Wege erzeugter Fall von metastatischer Leberactinomykose beim Thiere. Der Tumor zeigte frisch einen weichen, talgartigen Inhalt und in diesem Inhalt fielen sofort hirsekorn- bis linsengrosse Körnchen auf von ganz derselben schwefelgelben Färbung, wie sie in den actinomykotischen Heerden beim Menschen vorkommen. Die mikroskopische Untersuchung wies nach, dass diese Körnchen typische Actinomycesvegetationen waren. Der Tumor wird in der Sammlung des pathologischen Institutes aufbewahrt.

schiedenen medicinischen Gesellschaften öffentlich vorgelegt haben, dieselben für vollkommen analog mit der genuinen Actinomykose beim Menschen und beim Rinde erklärt haben.

Es beweist nun eine sehr naive, durch Organismen-Kenntniss und Bekanntschaft mit den üblichen Methoden ungetrübte Auffassung, wenn Herr van Niessen der Meinung ist, dass wir alle diese positiven Resultate und typischen Actinomycesvegetationen mit Culturen von irgend einem beliebigen überwuchernden Fadenbacterium erhalten haben, dem zufällig ursprüngliche Actinomycesbestandtheile beigemengt waren.

Zunächst kann man gewiss mit Recht fragen, warum alle anderen Forscher, die doch auch von Actinomykose-Fällen bei ihren Culturen ausgingen und demnach, um bei der Anschauungsweise des Herrn van Niessen zu bleiben, auch Beimengungen ursprünglicher Actinomycesbestandtheile in ihren Culturen haben mussten, niemals mit diesen Culturen positive Thierimpfungen bekommen haben.

Sodann waren es, wie die Versuchsprotocolle und Photogramme ergeben haben, stets nur Reinculturen dieser im Sinne des Herrn van Niessen überwuchernden Species irgend eines beliebigen Fadenbacteriums, die wir zu unseren Thierimpfungen mit positivem Erfolg verwandt haben. Andere Formen, als die Grundform, das einfache, gleichmässig protoplasmatische Kurzstäbchen, und die aus diesem durch Impfung und Rückimpfung (aus künstlichen Tumoren) von uns genetisch nachgewiesenen weiteren Wuchsformen sind in den Culturen, ausgiebiger mikroskopischer Untersuchung zu Folge, überhaupt gar nicht zur Beobachtung gelangt.

Schliesslich sind die von Herrn van Niessen uns untergeschobenen „zufälligen Beimengungen ursprünglicher Actinomyces-Bestandtheile“ zu unseren Culturen nach den üblichen Vorstellungen um so mehr ausgeschlossen, als wir die Culturen in späten Generationen, in der 5., 8., 10., 11. bis 13. Generation, sämmtlich mit positivem Erfolg, den Thieren beigebracht haben. Mit derartigen Unterstellungen, wie sie Herr van Niessen ohne Beweis aus der Luft greift, ist es nicht schwer, alle positiven Impferfolge mit Culturen auch bei jeder anderen Thierkrankheit zu discreditiren.

II. Wie leicht es Herr van Niessen mit seinen Behauptungen nimmt, geht weiter aus dem von ihm aufgestellten Satze hervor: „Die Methode zur Gewinnung von Reinculturen aus Eiern ist absolut verwerflich“ (a. a. O. S. 490). Dieser ebenfalls ohne jeden Beweis aufgestellten, daher subjectiven und deshalb eigentlich werthlosen Behauptung gegenüber möchten wir Folgendes bemerken. Wir haben nach dieser von uns bei der Actinomyces-Cultur zuerst geübten Methode Folgendes erreicht: a) Aus den unter allen Cautelen in die Eier eingebrachten primären Formen, den kurzen, plumpen, ziemlich gleichmässigen Stäbchen, wurden prachtvolle lange Fadennetze cultivirt, welche das bei menschlicher Actinomykose vorkommende Fadengeflecht oft an Mächtigkeit noch übertrafen und unter anderen auch die von Herrn van Niessen gewünschten Fäden in deutlicher (a. a. O. S. 30) dichotomischer Verzweigung zeigten. b) Mit einer in einem gekochten Ei entwickelten Cultur 3. Generation, welche Pilzrasen der sub a beschriebenen Art enthielt, wurde ein Kaninchen in die Bauchhöhle inficirt. Die Section ergab einen Tumor von Markstück-Umfang an der vorderen Peritonäalfläche und in der Umgebung desselben mehrere kleine gelbliche Knötchen, die mikroskopisch den Bau von Actinomyces-vegetationen zeigten (s. Vers. 4). c) Rückimpfungen mit dem ausgedrückten Material der kleinen Tumoren sub b auf Agar ergaben wiederum das auf letzterem Nährboden gewöhnliche Wachsthum des Pilzes in Gestalt zahlreicher Knötchen, die mikroskopisch kürzere und etwas längere Stäbchen neben kokkenartigen Elementen enthielten (s. S. 42, Vers. 4; vergl. auch Photogr. Taf. VI, Fig. 5; Taf. VII, Fig. 1 und 2). d) Schliesslich wurden durch directe Weiterimpfung eines nach Eiercultur-Infection (sub b) erzeugten Tumors in die Bauchhöhle eines anderen Kaninchens, bei letzterem Thiere 7 erbsen-, haselnuss- bis mehr als pflaumengrosse Tumoren an verschiedenen Stellen der Bauchhöhle erzeugt. Der talgartige Inhalt der Tumoren bestand mikroskopisch aus Actinomyces-colonien, die in zahlreiche multinucleäre Eiterkörperchen und grosse Fettkörnchenzellen eingebettet waren (s. Vers. 7). — Wir wollen hier nur noch hinzufügen, dass wir letztere Tumoren, die also primär einer Eiercultur ihre Entstehung verdankten,

sowie die zugehörigen mikroskopischen Präparate wegen ihrer überraschenden Aehnlichkeit mit menschlicher Actinomykose auf dem 19. Congress der Deutschen Gesellschaft für Chirurgie öffentlich demonstrirt haben.

Mehr als die angeführten Resultate sub a—d von einer „absolut verwerflichen" Methode zu verlangen, wäre unbillig.

III. Wenn somit in dem mitgetheilten Ergebniss unserer Thierversuche schon der Beweis liegt für die Zuverlässigkeit unserer Culturen, wie dies auch von anderer Seite bereits hervorgehoben worden ist, so müssen wir doch ganz kurz noch auf einige weitere Sätze des Herrn van Niessen eingehen. Derselbe sagt: dass die „Cultur ohne Keulen" im Thierkörper plötzlich Keulen erzeugt, ist für mich nur ein Beweis, dass Wolff und Israel indirect die ursprüngliche Actinomyceskeime mit eingebracht haben, denn die ächten Actinomyces-Colonien haben selbst in den ersten Stadien der Mycelbildung in Gelatine stets kolbenförmige Elemente, wenn auch nicht gleich in der im Thierkörper angetroffenen, strahlenförmigen Anordnung" (a. a. O. S. 490.) Dem gegenüber verweisen wir auf S. 37 unserer Arbeit. Wir heben daselbst die Thatsache hervor, dass wir durch Injection von Culturen „ohne die grossen Keulen" im Thierkörper so häufig die Entwickelung ganz charakteristischer Keulen an der Peripherie typischer Drüsen zu Stande kommen sahen. Das in der Arbeit gesperrt gedruckte Wort „grosse" ist in dem Citat Niessen's einfach weggefallen. —

Wie steht es denn nun aber überhaupt mit der „Keulenfrage" bei unseren Actinomycesculturen? Wir haben in den Agar-, Eier- und Bouillon-Culturen allerdings keine Bildungen angetroffen, welche mit den bekannten grossen, glänzenden, beim Menschen an der Peripherie der Actinomycesdrusen vorkommenden Keulen identisch waren. Wohl aber haben wir in Eierculturen und besonders häufig in den Agarculturen knopfförmige, olivenförmige oder auch noch etwas länger ausgezogene kleinere Anschwellungen an dem einen Ende kurzer und mittlerer Stäbchen, sowie längerer Fäden beobachtet und photographirt. Aehnliche kleine Endanschwellungen der Pilzfäden hat auch Boström gesehen und dieselben als die ersten Anfänge der grossen glänzenden Keulen gedeutet, eine Auffassung, die wir

damals als ansprechend erklärten, wenngleich wir auf gewisse, wesentlich aus dem differenten Färbungsvermögen resultirende Unterschiede zwischen beiden Arten von Anschwellungen hingewiesen haben. — Neuere Beobachtungen von Actinomyces-Vegetationen haben uns aber der Auffassung Boström's, dass die grossen glänzenden Keulen durch allmähliche Vergrösserung von kleineren Endanschwellungen entstehen können, noch näher geführt.

Wir haben neuerdings gelegentlich bei demselben Fall von Actinomyces neben einander Uebergangsformen von einer geringen Auftreibung der Fadenendstücke bis zur Bildung typischer Keulen successive beobachten können und auch Uebergänge der Färbungsintensität von kleinen leicht und intensiv sich färbenden Kolben zu ausgebildeten grossen, den kernfärbenden Anilinfarbstoffen gegenüber sich ablehnend verhaltenden Keulenformen gesehen. Von einer „plötzlichen" Erzeugung von Keulen im Thierkörper aus einer „Cultur ohne Keulen", wie sie Herr van Niessen uns gegenüber componirt, ist also gar nicht die Rede. Es handelt sich vielmehr um eine successive Entwickelung der von uns verimpften Organismen, die bereits in vielen Fällen mit kleinen knopfförmigen Endanschwellungen versehen waren, zu den typischen grossen Keulen im Thierkörper.

Wir müssen uns hier versagen, weiter auf die Keulenfrage einzugehen, insonders auf die Sicherheit, mit der er den Kugel-, Kolben- und Zapfenformen die Bedeutung als „Fruchtzellbildungen" zuschreibt, während diese Gebilde von anderer Seite — auch von uns in Bezug auf die ausgebildeten, grossen Keulenformen — keineswegs als Reproductionsorgane, sondern als degenerative Bildungen aufgefasst werden, entstanden durch regressive Metamorphose an der Pilzscheide. Wer sich aber weiter für eine Reihe unbewiesener, fast an die Generatio spontanea erinnernder Erklärungsmöglichkeiten der Entstehung der kleinen Pilzelemente der Kolben-, Oliven- und Zapfenzellen interessirt, den möchten wir auf S. 513 — 514 der Arbeit des Herrn van Niessen hinweisen.

IV. Worauf begründet nun Herr van Niessen alle seine Behauptungen und was hat er unseren positiven Thierimpfungen seinerseits entgegenzusetzen? Es sind einzig und allein seine Culturen höchst verschiedenartiger Organismen und die

phantasiereichen Deutungen dessen, was er alles gesehen haben will. Denn Phantasie besitzt Herr van Niessen, wie Jeder zugeben muss, der von dieser Actinomykose-Arbeit, sowie von seinen früheren Arbeiten Kenntniss nimmt.

Bei Actinomykose cultivirte er nicht weniger als 3 sehr differente Pilzarten aus demselben actinomykotischen Eiter. Einen Actinomyces von braunem Aussehen, Act. fuscus, den er in erster Linie für die Causa morbi ansieht und von dessen botanischer Rubricirung er noch absteht; eine graue Species, Act. cereus oder Cladosporium Actinomycosis, den er gleichfalls als einen Erreger der Krankheit anspricht und in dem er botanisch einen Repräsentanten der Species „Cladosporium" sieht, einer als Pflanzenparasit bekannten Microphytenart, die theils Hefe-, theils Trichophytencharakter erkennen lässt; schliesslich eine grünblühende, sehr feinsporige Penicilliumart, die vielfach die Culturen der beiden anderen Species, „die mir bereits rein erschienen" nach einiger Zeit überwucherte, bezw. stark vermischte, deren causalen Zusammenhang mit der Actinomykose er noch dahingestellt lässt, aber für wahrscheinlich hält. Hiermit noch nicht genug, entdeckte er während der Correctur der Arbeit noch eine 4. dem Act. fuscus systematisch verwandte Pilzspecies von olivgrüner Farbe aus dem Urin einer wahrscheinlich actinomykotischen Pyämie.

Noch ergiebiger ist die Ernte der verschiedenartigsten Species von Organismen durch Herrn van Niessen bei der Syphilis. Hier findet und züchtet er zum Theil nicht weniger als 3 verschiedene Staphylokokken-Species, ferner eine Bacillenart, sodann trichophytische Elemente in fast allen Entwickelungsstadien dieser so pleomorphen Mycetengruppen, schliesslich noch einen eigenartigen, bis dahin unbekannten, pflanzlichen Protisten, der wegen seiner unregelmässigen Gestalt schwer unter die Mikroben-Arten zu rubriciren ist.

Herr van Niessen neigt nun sehr der Auffassung zu (dieses Archiv. 1897. Bd. 149. S. 124—154), dass alle diese Mikrophyten, jeder für sich allein oder auch in Combinationen, die verschiedenen Syphilisformen bedingen [1]).

[1]) Während der Correctur erscheint ein noch nicht abgeschlossener „neuer Beitrag zur Syphilisätiologie" von Herrn van Niessen (Centralbl.

Bei der Gonorrhoe kann nach Niessen der Gonococcus, aber auch der Staphylococcus aureus für sich die Ursache der Erkrankung sein. —

Aus den mitgetheilten Proben sieht man, einen Mangel an Causae morbi für jede einzelne Krankheit giebt es nach Herrn van Niessen nicht.

Wir aber fragen, ob es bei einem solchen „Neben- und Durcheinander" der verschiedenartigsten Organismen für jede Krankheit so wunderbar ist, wenn die Arbeiten von Herrn van Niessen, worüber er selbst in einer früheren Arbeit (dieses Archiv. Bd. 149. S. 124) Klage führt, keine weitere Beachtung oder eine abfällige Beurtheilung und keine Nachprüfungen erfahren haben.

Und wie steht es denn, um zu der Actinomykose zurückzukehren, gegenüber den positiven Thierversuchen mit unseren

für Bakt. 1898. 2—4), in dem er wieder der Meinung ist, dass der von ihm a. a. O. beschriebenen Streptobacillenspecies eine wesentliche, wenn nicht die alleinige causale Bedeutung für die Syphilisätiologie zukommt. Er fügt aber hinzu: „Es wäre dies vor der Hand keineswegs damit gleichbedeutend, dass ich meine bisherigen Arbeitsresultate auf diesem Gebiete als fehlgeschlagen umstosse". —

In Bezug auf eine andere von Herrn van Niessen bearbeitete Krankheit, die „Maul- und Klauenseuche" (Berl. Thierärztl. Wochenschr. 1897. No. 8 und 9) geht aus den neueren Untersuchungen von Löffler und Frosch (Centralbl. für Bakteriol. 1897. No. 10 und 11) zweifellos hervor, dass das von Niessen gezüchtete und als der Erreger der Maul- und Klauenseuche (Aphthenseuche) erklärte „Microphyton Aphthonoseos" nicht die richtige Causa morbi ist. Nach diesen Autoren haben sich alle bisherigen Funde von Bakterien als Erreger der Krankheit als accidentelle erwiesen. Die „Zufriedenheit" von Herrn van Niessen mit dem bisherigen Versuchsergebniss bei einer einzigen Ziege, der er eine Bouillon-Cultur seines Organismus an verschiedenen Stellen beigebracht hat, erscheint um so wunderbarer, als die mit dieser erzeugte Krankheit sehr weit von der typischen Maul- und Klauenseuche entfernt ist, wie ich solche in früherer Zeit wiederholt bei Schweinen nach Impfung mit aus Blasen entnommener Lymphe bekommen habe. Zudem geben Löffler und Frosch a. a. O. ausser anderen Thieren auch die Ziegen als solche an, die sich bei ihren Versuchen überhaupt nicht künstlich inficiren liessen. — Wolff.

Culturen, mit Thierimpfungen der von Herrn van Niessen gezüchteten Culturen?

Herr van Niessen hat „vor der Hand“ von Impfungen mit seinen Culturen Abstand genommen, er hält sogar dieses entscheidende Postulat jeder bakteriellen Untersuchung auf Krankheitserreger — das um so dringender ist, je verschiedenartiger die Organismen sind, die er aus dem actinomykotischen Eiter gezüchtet hat — bei dieser Mikrophyten-Species nicht für unbedingt nothwendig. Den unserer Meinung nach einzig zwingenden Beweis für die Richtigkeit seiner Züchtungsresultate, die Hervorbringung typischer Impfactinomykose durch Uebertragung der angeblichen Reinculturen auf Thiere, hat Niessen vor der Hand nicht geliefert. In Bezug auf diesen Punkt müssen wir ein Citat, das Herr van Niessen von einem auch von uns sehr geschätzten Bakteriologen, von Herrn Carl Fraenkel in seiner Arbeit giebt, etwas erweitern. Herr Niessen citirt, vermuthlich um seine Culturen in das rechte Licht zu setzen, den Ausspruch von Carl Fraenkel in seinem Grundriss der Bakterienkunde: „es ist bis jetzt noch keinem Forscher gelungen, beweisführende Reinculturen des Strahlenpilzes zu erhalten“. So steht es allerdings in einer früheren Auflage von Fraenkel.

Hätte Herr van Niessen sich aber die letzte Auflage angesehen, so würde er Folgendes gelesen haben: „Ueber die gelungene Züchtung des Actinomycespilzes ist im Laufe der letzten Jahre von den verschiedensten Seiten berichtet worden. Doch liessen alle diese Angaben einen Zweifel an ihrer unbedingten Richtigkeit namentlich deshalb noch zu, weil es nicht glücken wollte, von den künstlichen Culturen aus erfolgreiche Uebertragungen auf Thiere vorzunehmen.

Erst jüngst ist diese Lücke durch die gemeinschaftlichen Versuche von M. Wolff und J. Israel ausgefüllt worden. Auf Agar-Agar, besonders aber im Innern roher Hühnereier, nach dem ihnen bekannten, von Hüppe eingeführten Verfahren, kam es zur Entstehung gelblich-weisser Vegetationen, die aus einem vielfach verschlungenen, dichten Pilzmycel zusammengefilzt waren. Nach der Injection der Agarmassen in die Bauchhöhle von Kaninchen entwickelten sich eigenthümliche Veränderungen am Peritonäum, deren actinomykotischer Charakter durch die mikro-

skopische Untersuchung mit Sicherheit festgestellt werden konnte" (Fraenkel, Grundriss der Bakterienkunde. 1891. S. 504).

V. Zum Schluss noch einige Bemerkungen über die botanische Stellung der Actinomyceten und über die Unität der Krankheit.

Gegenüber den eigentlichen „monomorphen" Bakterien mit constanter Wuchsform haben wir damals die Strahlenpilze in unserer Arbeit zu der höher organisirten Gruppe der sog. „pleomorphen" Bakterien gezählt, welche die Fähigkeit besitzen, bei ihrer Entwickelung einen weiteren Formenkreis zu durchlaufen. Wir waren zu dieser Classification veranlasst wegen der verschiedenen Wuchsformen, die bei dem Actinomyces in den Culturen sowohl als in den Krankheitsheerden zur Beobachtung gelangt waren, deren Grundform nach unseren zahlreichen methodisch von Tag zu Tag angestellten Untersuchungen das einfache gleichmässig protoplasmatische Kurzstäbchen war, aus dem dann die weiteren Formen hervorgingen, theils als fadenförmige Elemente, theils als spiralig gewundene Organismen, theils als segmentirte oder „kokkenartig" gegliederte Stäbchen oder Fäden und schliesslich im Thierkörper als keulentragende Drüsen. Für die Schimmelpilznatur des Actinomyces konnten wir, unseren fortgesetzten Untersuchungen zufolge, keine Befunde constatiren.

Dem gegenüber war es Herrn van Niessen „bereits aus dem Aspect des Pilzes in Eiter und Gewebe nicht zweifelhaft", dass der Actinomyces zu den Blastomyceten, bezw. Trichophyten gehöre (a. a. O. S. 495).

Competentere Beobachter haben das nicht sehen können. Nach Boström (Untersuchungen über die Actinomykose des Menschen. Ziegler's Beiträge zur patholog. Anatomie und allg. Pathol. Bd. 9. Heft 1. 1890) gehört der Actinomyces ebenfalls zu den pleomorphen Bakterien, und zwar zu der Cladothrixgruppe.

Baumgarten (Pathol. Mykologie. Bd. 2. S. 869) rechnet denselben sowohl auf Grund der Beobachtungen an Actinomyceskörnern, als namentlich auf Grund der künstlichen Züchtungsversuche gleichfalls zu den pleomorphen Bakterien.

Ziegler hält es in der neuesten Auflage seines Lehrbuchs (1898) für richtiger, ihn zu den polymorphen Bakterien, als zu

den Fadenpilzen zu zählen. — Aber auch in dem neuen, namentlich auf Systematik beruhenden Lehrbuch der Mikroorganismen von Flügge rechnet Kruse den Actinomyces keineswegs einer Mikrophytenart zu, die im Sinne von Niessen theils Hefe-, theils Schimmelpilzcharakter erkennen lässt, sondern einer besonderen Gruppe, den Streptothricheen, deren Aehnlichkeit mit den Schimmelpilzen nur eine äusserliche ist, „während sie der Bakterien nahe verwandt sind“ (Flügge, „Die Mikroorganismen u. s. w.“. 1896. Bd. 2. S. 50).

Zur Beruhigung von Herrn van Niessen, der uns die Zurechnung des Actinomyces zu den pleomorphen Bakterien ganz besonders zu verübeln scheint, wollen wir aber hinzufügen, dass wir uns der Schwierigkeit, dem Actinomyces eine gesicherte Stellung im „System“ zu geben, wohl bewusst sind und dass wir die dem Actinomyces damals von uns zugewiesene botanische Stellung keineswegs für eine unumstössliche halten. Auch bei verschiedenen anderen Mikrophyten ist ja bekanntlich wegen der Variabilität in der Erscheinungsform und wegen der Uebergänge noch keine Uebereinstimmung der Meinungen in Bezug auf ihre botanische Unterbringung vorhanden und so wollen wir zugeben, dass über die botanische Stellung des Actinomyces eine allen Anforderungen entsprechende Entscheidung noch aussteht, wenngleich wir bis jetzt noch keine bessere botanische Stellung als die unter die pleomorphen Bakterien kennen.

VI. Was nun schliesslich die Frage von der Unität der Strahlenpilzkrankheit anbetrifft, so ist neuerdings mehrfach die Ansicht vertreten worden, dass die Actinomykose in Wirklichkeit gar keine einheitliche Krankheit sei, sondern dass wir es mit einer Gruppe von Erkrankungen zu thun haben.

Nach Kruse (a. a. O. S. 51) scheint es, dass unter dem Namen der Actinomykose Prozesse zusammengefasst werden, die wenigstens von zwei verwandten, aber nicht identischen Mikroorganismen verursacht werden.

Nach Unna (Deutsche Medicinal-Zeitung. 1897. No. 6) sollen wir uns sogar an den Gedanken gewöhnen, dass es eine ganze Reihe verschiedener Strahlenpilzarten giebt, welche sich sehr nahestehende, aber nicht völlig identische Krankheiten erzeugen.

Dem gegenüber halten wir alle bisher für diese Anschauung angegebenen klinischen und ätiologischen Gründe für hypothetisch, keineswegs für zwingend.

Was zunächst die von Unna hervorgehobene Verschiedenheit des klinischen Bildes zwischen menschlicher und thierischer Actinomykose, sowie die klinischen Differenzen in den einzelnen Fällen von Actinomykose des Menschen selbst anbetrifft, so nöthigen dieselben durchaus nicht zur Annahme verschiedener Pilzarten. — Die Unterschiede in dem klinischen und anatomischen Bilde der einzelnen Fälle menschlicher Actinomykose finden ihre genügende Erklärung und sind abhängig von der primären Eintrittsstelle des Actinomyceskeims (Mund, Respirationsorgane, Darmtractus), von der Ausbreitung des Prozesses entweder nur in der Continuität oder auf entferntere Organe durch Aspiration (in die Lungen), bezw. durch embolische Verschleppung, von der Bedeutung der secundär befallenen Organe und der Zahl der metastatischen Heerde, von dem Grade der Virulenz der Actinomyceten selbst und schliesslich von der anderweitig und auch von uns selbst gesehenen Mischinfection mit anderen eitererregenden Mikroorganismen (Staphyl. aureus, albus, Streptoc. pyogenes). — Die Verschiedenheit ferner der klinischen Erscheinungsform der Actinomykose beim Rind und Mensch — erstere mit ihrem mehr localen, geschwulstbildenden Charakter, letztere mit dem fortschreitenden und gewebszerstörenden Charakter und den nicht seltenen multiplen, zur Eiterung führenden Heerden in den verschiedensten Stellen — ist durchaus nicht ohne Weiteres auf verschiedene Pilzarten bei Mensch und Thier zurückzuführen, wie Unna annimmt. Abgesehen davon, dass die angegebene Differenz im klinischen Bilde durchaus nicht immer zutrifft, wird diese Annahme Unna's positiv dadurch widerlegt, dass wir unsere von menschlicher Actinomykose herstammenden Culturen so häufig mit positivem Erfolge auf Thiere übertragen haben und bei letzteren Krankheitsprodukte erzeugt haben, welche makroskopisch durch ihren vorwiegend geschwulstbildenden Charakter, sowie durch ihre mikroskopischen Eigenschaften vollkommen mit der Actinomykose des Rindes übereinstimmten.

Der fernere Hinweis von Unna auf die Thierpathologie,

welche durch die Unterscheidung des Strahlenpilzes der Schweinemusculatur vom gewöhnlichen Strahlenpilz des Rindes bereits eine bedeutsame und für die menschliche Pathologie vorbildliche klinische Trennung der verschiedenen Arten eingeleitet zu haben meint, findet darin seine Erledigung, dass die von Unna hier gemeinte Schweine-Actinomykose gar keine Actinomykose ist, sondern nach neueren Untersuchungen von Olt (Archiv für wissenschaftliche und praktische Thierheilkunde. 1897. Bd. 23) eine Streptokokken-Krankheit, was Unna entgangen zu sein scheint.

So viel über die klinischen Gründe, die zu der Hypothese verschiedener Strahlenpilzarten Anlass gegeben haben.

Was nun die morphologischen und culturellen Gründe für eine solche Trennung in verschiedene Arten anbetrifft, so müssen wir dazu Folgendes bemerken. Die von Unna zunächst hervorgehobene Schwankung der Grösse der Drusen in den einzelnen Fällen beweist nichts für seine Auffassung, denn wir haben oft genug in einem und demselben Fall sowohl bei menschlicher, als bei experimenteller Actinomykose kleine und grosse Drusen und alle Uebergänge zwischen beiden neben einander gesehen. — Eben so wenig kann der Wechsel in der feineren Struktur des Pilzes in den einzelnen Fällen zur Aufstellung differenter Arten verwerthet werden, wie Unna dies thut. Die „Kokken- oder Stäbchenreihen“ an Stelle der meistens glatten, langgliedrigen Fäden, das Fehlen der „Dichotomie“ der Fäden, sowie das Fehlen der „Kolben“, das Fehlen der „Ausstrahlung“ der Fäden in manchen Fällen sind keineswegs Merkmale für verschiedene Arten des Pilzes, wie Unna annimmt, sondern alle diese Dinge gehören genetisch zusammen; es sind verschiedene Wuchsformen eines und desselben pleomorphen Actinomycespilzes, wie unsere zahlreichen (methodisch angestellten) Untersuchungen der Culturen und die Resultate der Thierimpfungen ergeben haben. Selbstverständlich brauchen nun aber nicht alle diese Formen immer gleichzeitig in jeder Actinomyces-Vegetation oder auch in jedem einzelnen Fall von Actinomykose vorhanden zu sein, wenngleich sich alle oder die meisten der genannten Formen oft genug neben einander in demselben Fall von menschlicher Actinomykose vorfinden. Was

aber besonders hier hervorzuheben ist und gegen die Aufstellung einer Artverschiedenheit auf die angegebenen morphologischen Differenzen hin spricht, ist die Thatsache, dass wir in den mit denselben Reinculturen künstlich erzeugten Tumoren ebenfalls mannichfache Wechsel in der feineren Struktur der Pilzvegetationen nachzuweisen vermochten, wie wir sie von der menschlichen Strahlenpilzkrankheit her kennen. Es fanden sich u. a. bei dieser experimentell erzeugten Actinomykose theils bei verschiedenen Thieren, theils auch bei demselben Thier Rasen mit Keulen, Rasen ohne Keulen, sowie, was auch beim Menschen zur Beobachtung gelangt ist, Rasen, die an einem Abschnitt des Umfanges nur Keulen, an dem anderen nur lange Fäden ausstrahlten. Es hängen diese Dinge, ausser von anderen Gründen, zum Theil gewiss von dem Alter der Drusen, bezw. von der Krankheitsdauer ab.

Wir kommen schliesslich zu dem letzten von Unna als Grund zur Annahme verschiedener Arten angegebenen Punkt, zur Farbendifferenz. Es giebt in der That verschiedenfarbige Actinomyceskörner bei menschlicher Actinomykose. Wir selbst haben ausser gelblichen und hyalinen, ganz farblosen Körnchen, die uns am häufigsten begegnet sind, auch graue, braune, grünliche Körnchen bei menschlicher Actinomykose gesehen. Diese verschiedenfarbigen Pilzkörnchen fanden sich aber nicht nur in dem einen oder dem anderen Falle vor, sondern es wurden auch verschiedenfarbige Körnchen gleichzeitig neben einander in demselben Falle angetroffen. — In Bezug auf die Pigmentbildung in den Culturen und in den experimentell erzeugten Tumoren hat Wolff bei seiner Demonstration von Actinomykose-Präparaten in der Berl. med. Gesellschaft (a. a. O.) Angaben gemacht, die hier nachzusehen sind. Bei den früheren Culturen war die Farbstoff-Production eine sehr mässige gewesen. Die Culturen erschienen Anfangs hyalin, später grau, opak; bei älteren Culturen war eine schwach gelbliche Färbung sichtbar. — In den weiter fortgesetzten Culturen, die Wolff in der Berl. med. Gesellschaft demonstrirt hat und die im Uebrigen mikroskopisch Reinculturen der stets beobachteten Art waren, ist alsdann auch eine sehr deutliche Production von gelbgrünem Farbstoff zu Stande ge-

kommen, wie solcher auch bei menschlicher Actinomykose vorkommt.

Aehnlich liegen die Verhältnisse bei den künstlich erzeugten Tumoren. Auch hier war bei den Geschwülsten der frühzeitiger, nach Ablauf von 4—7 Wochen, getödteten Thiere die Pigmentbildung lange nicht so stark, als bei dem Lebertumor des erst 1½ Jahre nach der Impfung gestorbenen und in der Berl. med. Gesellschaft von Wolff demonstrirten Thieres. Hier zeigten die hirsekorngrossen Körnchen in dem talgartigen Inhalt des Tumors eine exquisit schwefelgelbe Färbung, die wegen ihrer Identität mit Körnchen in actinomykotischen Heerden beim Menschen sofort zur richtigen Diagnose führten.

Es kommen also in der That Schwankungen in der Pigmentbildung beim Actinomyces vor, sowohl bei menschlicher Actinomykose als bei Reinculturen, sowie bei Tumoren, die mit diesen Reinculturen erzeugt worden sind.

Aehnliche, zum Theil noch intensivere Farbstoffschwankungen sind aber bekanntlich auch bei anderen Organismen, z. B. Micrococcus prodigiosus, Bacillus pyocyaneus, Bacillus cyanogenus beobachtet worden. In diesen Fällen lässt sich aber mit Bestimmtheit nachweisen, dass dieselbe ursprüngliche Species bei Veränderung der Lebensbedingungen, je nach Nährboden, Alter, Temperatur, Luftzutritt, Reaction, Einwirkung von Antiseptica, verschiedene Farbstoffe zu bilden im Stande ist. So liegt die Sache aller Wahrscheinlichkeit nach auch beim Actinomyces. Die verschiedene Farbstoffproduction des Actinomyces ist erst als die Folge veränderter Lebensbedingungen anzusehen, wie solche auch unter natürlichen Verhältnissen, bei dem chronischen Verlauf der Erkrankung gewiss vorkommen müssen. Eine Berechtigung, aus den verschiedenfarbigen Actinomyceskörnern auf verschiedenartige, durch diese bedingte Krankheiten zu schliessen, wie Unna dies thut, liegt demnach nicht vor.

Schliesslich hält Kruse (a. a. O. S. 51) auf Grund der culturellen Eigenschaften die Trennung des Actinomyces in 2 verschiedene Species für geboten. Die eine Species ist nach Kruse die von Boström cultivirte, die andere die von uns durch die Cultur isolirte.

Die Unterscheidung differenter Arten des Actinomyces durch die Cultur würde principiell gewiss annehmbarer sein, als auf die bisher angegebenen unsicheren Merkmale hin. Man würde sogar bei Berücksichtigung des culturellen Verhaltens zu der Annahme einer noch grösseren Anzahl von Species gelangen, als Kruse beschreibt, da die Culturen der verschiedenen anderen Autoren, die sich mit Actinomyces beschäftigt haben, hierzu genügend Anlass geben könnten. Allein gegenüber allen diesen Angaben von den verschiedensten Seiten über gelungene Culturversuche müssen wir noch einmal, in Uebereinstimmung mit Fraenkel, den Zweifel an ihrer Zuverlässigkeit wegen des Mangels beweisender Thierversuche hervorheben. Es ist bisher, wie bereits bemerkt, nur mit den von uns cultivirten Actinomycespilzen gelungen, diesen entscheidenden Punkt zu erledigen. Wir können deshalb auch die Annahme verschiedener Species des die Actinomykose erzeugenden Krankheitserregers auf Grund des culturellen Verhaltens bis auf Weiteres nicht acceptiren.

Die Namengebung für den von uns gemeinschaftlich cultivirten Actinomyces nach dem einen oder anderen von uns oder nach uns beiden als besondere und noch dazu nicht gewöhnliche Species halten wir für um so weniger zutreffend als auch, was Kruse zu vermuthen scheint, klinische Differenzen der beiden Fälle, die den Ausgangspunkt für unsere Culturen geben, in keiner Weise vorhanden waren, gegenüber den zahlreichen anderen von uns beobachteten Fällen menschliche Actinomykose.

„Ueber etwaige klinische Differenzen dieser Form von Actinomykose berichten die Autoren nichts“ sagt Kruse a. a. O. S. 57. Das geschah deshalb nicht, weil es sich sowohl in dem ersten Falle von geschlossener retromaxillarer actinomykotischer Geschwulst, als in dem zweiten Falle von offener Lungen- und Brustdrüsenactinomykose um „Schulfälle“ handelte, von denen der erste bereits vor der Eröffnung, d. h. vor dem mikroskopischen Nachweis von keulentragenden Drusen aus der Anamnese und den klinischen Symptomen mit Sicherheit diagnosticirt worden war.

Wenn wir somit aus den angeführten Gründen die Actinomykose bis auf Weiteres als eine einheitliche und eigen-

artige Krankheit ansprechen und uns gegenüber der Multiplicität der Krankheitserreger ablehnend verhalten müssen, so wird damit die Aehnlichkeit oder auch Verwandtschaft der Actinomykose mit anderen Pilzkrankheiten, z. B. dem Madurafuss, nicht in Abrede gestellt.

XXIV.

Ueber Eisenresorption und Ausscheidung im menschlichen und thierischen Organismus.

(Aus der medicinischen Universitätsklinik zu Zürich.
Director: Prof. Dr. Eichhorst.)

Von Dr. A. Hofmann,
I. Assistenzarzt.

(Hierzu Taf. X.)

Obwohl es kaum einen Praktiker geben dürfte, der die Erfolge der Eisentherapie bei anämischen und chlorotischen Zuständen ernstlich leugnete und auf ihre Anwendung Verzicht leisten möchte, waren die Versuche, eine exacte, experimentelle Beweisführung von der wirklich statthabenden Resorption des gereichten Eisens zu liefern, lange Zeit von wenig befriedigenden Resultaten begleitet. Die Verfahren, deren man sich zur Lösung dieser Frage bediente, waren im Wesentlichen zweierlei Art: Die Einen verglichen die Menge des zugeführten Metalles mit derjenigen des vom Organismus wieder abgegebenen oder prüften den Eisengehalt der Organe selbst mittelst quantitativer Bestimmung oder mikrochemischen Verfahrens nach Darreichung von Fe-Präparaten. Dieser mehr indirecten Methode, die von den Meisten angewandt und in den verschiedensten Variationen ausgeführt wurde, steht diejenige gegenüber, mittelst welcher man den Vorgang der Resorption selbst auf mikrochemischem Wege zu beobachten versuchte.

Um in Kürze ein Bild von dem Entwickelungsgange dieser vielumstrittenen Frage zu geben, seien die wesentlichsten Re-

sultate der verschiedenen Untersuchungen in chronologischer Reihenfolge mitgetheilt.

A. Mayer[1]) spritzte Katzen Eisenpräparate intravenös ein und sah ein Mal nach Zusatz von Schwefelammonium Schwarzfärbung des Darminhaltes und ein Mal Grünfärbung der Magen- und Darmschleimhaut. Bidder und Schmidt[2]) kommen auf Grund ihrer Versuche zu dem Resultate, dass nach Fe-Darreichung eine vermehrte Ausscheidung dieses Metalles durch die Darmwand stattfinde. Quincke[3]) fand nach Einführung von fruchtsaurem Eisen in den Dünndarm deutliche Spuren von Fe im Harn. Scherpf[4]) spritzte Kaninchen eine Eisenpeptonatlösung subcutan ein und konnte schon nach einer Stunde Fe im Urin nachweisen. Er prüfte auch die Resorption von Eisenalbuminaten und Eisenpeptonaten von den Darmschlingen aus und kommt zu dem Schlusse, dass in den alkalisch reagirenden Darmpartien das Eisen als Alkalialbuminat oder Peptonat zur Resorption gelangt, im Magen dagegen wahrscheinlich direct in die Blutbahn trete und durch das Blutalkali in eine Alkalieiweissverbindung umgewandelt werde. Hamburger[5]) der, wie eine Reihe Anderer[6]) vor ihm (Simon 1842, Fleitmann und H. Rose 1849, Lehmann, Bidder und Schmidt 1852, Magnier 1872, Boussingault 1874, Dietl 1875), im Harne stets Eisen gefunden hatte, konnte bei gesteigerter Eisenzufuhr nur eine geringe Zunahme des Harneisens constatiren. Der grösste Theil des Fe fand sich im Kothe wieder und da er nach Anlegung einer Gallenfistel keine Fe-Ausscheidung durch die Galle fand und Quincke auch eine Fe-Ausscheidung durch die Darmwand leugnete, kam er zu dem Schlusse, dass nur minimale Mengen von dem per os gereichten Eisen überhaupt in den Kör-

[1]) A. Mayer, De ratione qua ferrum mutatur in corpore. Dorpat 1850.

[2]) Bidder und Schmidt, Die Verdauungssäfte und der Stoffwechsel. Mitau und Leipzig 1852.

[3]) Quincke, Ueber das Verhalten der Fe-Salze im Thierkörper. Reichert's und du Bois Reymond's Archiv. 1868.

[4]) Scherpf, Ueber Resorption und Assimilation des Eisens. Würzburg 1878.

[5]) Hamburger, Die Aufnahme und Ausscheidung des Eisens. Zeitschr. für physiol. Chemie. II. 1878. IV. 1880.

[6]) Cit. nach Hamburger.

per aufgenommen werde. Glävecke[1]) gab Eisen subcutan und untersuchte mikroskopisch und chemisch die Ausscheidungswege. Er fand, dass das in die Circulation gebrachte Fe wieder ausgeschieden werde, zum grösseren Theile durch die Niere, zum kleineren durch die Leber. Die Magen-, Darm- und Speicheldrüsen, sowie das Pankreas betheiligten sich dabei nicht. Debierre und Linossier[2]) bestimmten den Fe-Gehalt des Blutes bei einem Hunde vor der Eisenbehandlung und fanden nach langer Fe-Darreichung trotz wiederholten Aderlasses, dass das Blut mehr Eisen als vorher enthielte.

Einen vollständigen Umschlag in der Lehre von der Eisenresorption brachte das Jahr 1885, als Bunge[3]) behauptete, dass nur das in der Nahrung als eine sehr complicirte Verbindung enthaltene Eisen resorbirt werde, während alle als Medicamente gereichte Eisenpräparate nur insofern indirect wirkten, als sie sich im Darme zu Schwefeleisenverbindungen umwandelten und so die organischen Eisenverbindungen vor einer Zersetzung schützten. Diese neue Theorie, und es war nichts mehr als eine solche, behauptete lange das Feld und trotz zahlreicher Arbeiten der Folgezeit gelang es erst spät, den exacten Beweis ihrer Unrichtigkeit zu erbringen.

Zaleski[4]) injicirte Thieren Fe direct in die Blutbahn und verglich die blutfrei gemachten Organe alsdann mit denen normaler, nicht mit Eisen behandelter Thiere. Er kam zu dem Resultate, dass die Leber das einzige Organ sei, in welchem das in die Blutbahn eingespritzte Eisen angesammelt werde, und somit durch diese auch die Ausscheidung des Metalles durch die Darmwand vor sich gehe. Jacoby[5]) gab Kaninchen und Hunden Eisen subcutan und intravenös und fand im ersteren

[1]) Glävecke, Inaug.-Diss. Kiel 1883.

[2]) Debierre et Linossier, Bull. de Therap. CVIII. 1885.

[3]) Bunge, Ueber die Wirkung des Eisens und seiner Präparate. Zeitschr. für physiol. Chemie. IX. 1. 1885.

[4]) Zaleski, Zur Frage über die Ausscheidung des Eisens aus dem Thierkörper und zur Frage über die Menge dieses Metalles bei hungernden Thieren. Archiv für exper. Path. und Pharmakol. XIII. 5 und 6. 1887.

[5]) Jacoby, Inaug.-Diss. Strassburg 1887. — Ueber die Schicksale der in die Blutbahn gebrachten Eisensalze. Archiv für exper. Path. und Pharmakol. XXVIII. 3 und 4. 1891.

Falle im Harn keine, im letzteren positive Eisenreaction mit Schwefelammonium. Nach ihm scheiden die Nieren höchstens 2—4 pCt. des injicirten Eisens aus, die Darmwand bis 15 pCt., 50 pCt. werden in der Leber deponirt. Gottlieb[1]) konnte nach Fe-Gaben keine Zunahme der Fe-Ausscheidung im Urin feststellen. Hunde, denen er Eisen subcutan beibrachte, schieden fast die ganze Menge im Darme aus, doch geht die Ausscheidung sehr langsam vor sich, 20—65 pCt. werden zunächst in der Leber deponirt, von wo aus es, da der Gehalt der Galle an Fe sehr gering ist, der der Darmwand aber nicht vermehrt ist, ganz allmählich durch die Epithelien des Darmes wieder ausgeschieden wird. Runeberg[2]) stellte Versuche an Menschen an und fand bei Darreichung medicamentöser Dosen keine Zunahme der Eisenausscheidung im Harne. Busch[3]) constatirte an sich selbst nach dem Essen von Eidottern und Hämoglobin eine nicht sofort auftretende, aber deutliche Zunahme des Harneisens. Somoileff[4]) fand, dass sich bei der Aufnahme des Eisens im Thierkörper hauptsächlich die Leukocyten betheiligten, die sich im Blute selbst oder in den Lebercapillaren mit dem in diesen Organen enthaltenen Eisen beluden. Nach Lipski[5]) findet eine Eisenvermehrung im Knochenmark nach intravenöser Injection von Eisen statt und er glaubt, dass ausser dem aus dem Blute direct durch die Nieren ausgeschiedenen Eisen eine Ausscheidung des Metalles durch Leukocyten, die die Darmwand durchwandern, statthat. Stende[6]) wies nach intravenöser Fe-Injection sofort

[1]) Gottlieb, Beiträge zur Kenntniss der Eisenausscheidung durch den Harn. Archiv für exper. Path. und Pharmakol. XXVI. 1889. — Ueber die Ausscheidungsverhältnisse des Eisens. Zeitschr. für physiol. Chemie. XV. 1891.

[2]) Runeberg, Ueber die Aufnahme und Ausscheidung des Eisens aus dem Organismus. Arbeiten aus dem pharmakolog. Institut zu Dorpat. Herausgegeben von Prof. Kobert. 1891—93.

[3]) Busch, Ebendaselbst.

[4]) Somoileff, Beiträge zur Kenntniss des Verhaltens des Eisens im thierischen Organismus. Ebendaselbst.

[5]) Lipski, Ueber die Ablagerung des Eisens im thierischen Organismus. Ebendaselbst.

[6]) Stende, Mikroskop. Untersuchungen über die Vertheilung des in grossen Dosen eingespritzten Eisens im Organismus. Ebendaselbst.

eisenhaltige Leukocyten in den Lebercapillaren nach. Nach grösseren Dosen zeigte sich Eisen auch in den Glomeruli der Niere und in der Milzpulpa, während der Magen und Darm an Drüsen und Zotten keine Fe-Reaction gab. Dagegen konnte er Fe nachweisen in der Submucosa, den Gefässen und dem lymphatischen Apparate des Darmes. Kunkel[1]) fand durch analytische Bestimmungen, dass im Magen kein Eisen resorbirt werde, dagegen durch den Darm. Vergleichende quantitative Eisenbestimmungen bei Mäusen ergaben, dass die Thiere ohne Fe-Fütterung nur ein Drittel der Fe-Menge im Körper enthielten von der, welche sich bei Mäusen nach Eisenfütterung fand. Ebenso liessen vergleichende Bestimmungen die Leber als den Ort erkennen, wo das Metall abgelagert werde. Schliesslich fütterte er Hunde gleichmässig mit Milch, gab einem davon ein Eisenpräparat und entzog darauf jedem wöchentlich ein Drittel seiner Gesammtblutmenge, im Ganzen 7mal. Der ohne Fe gelassene Hund wurde stark anämisch, der andere nicht, die inneren Organe, auf ihren Eisengehalt untersucht, gaben ein entsprechendes Resultat. Auf mikrochemischem Wege suchte Berry[2]) den Nachweis der Resorption zu führen und behandelte die Organe von Fröschen, denen er Eisen in den Rückenlymphsack eingespritzt und per os gegeben hatte, mit Ferrocyankali-Salzsäure, mit Rhodankalium und Schwefelammonium und kam zu dem Resultate, dass es unmöglich sei, mit diesen Reagentien Eisen in den Magen- und Darmepithelien nachzuweisen. Socin[3]) fütterte Hunde mit Eidotter und konnte eine Vermehrung des Harneisens beobachten. Doch gelangt nur ein kleiner Theil des Hämatogens zur Resorption. Voit[4]) prüfte die Resorption anorganischer Eisenverbindungen und von Oxyhämoglobinlösung in abgebundenen (Hermann'schen) Dünndarmschlingen und fand,

[1]) Kunkel, Zur Frage der Eisenresorption. Archiv für die ges. Physiol. L. 1 und 2. 1891. — Blutbildung aus anorganischem Eisen. Archiv für Physiol. LXI. 11 und 12. 1895.

[2]) Berry, Zur Frage der Eisenresorption. Inaug.-Diss. Zürich 1892.

[3]) Socin, In welcher Form wird das Eisen resorbirt? Zeitschr. für physiol. Chemie. XV. 1892.

[4]) Voit, Fr., Beiträge zur Frage der Secretion und Resorption im Dünndarm. Zeitschr. für Biologie. XXIX. 1893.

dass nur eine geringe Menge Fe im Darm resorbirt werde, diese Menge zum geringen Theil wieder durch die Niere, zum grössten Theile durch die Darmwand selbst, kaum wohl durch die Galle ausgeschieden werde. Macallum[1]) untersuchte gleichfalls wie Berry auf mikrochemischem Wege den Resorptionsvorgang von anorganischem Eisen und konnte in den Epithelien des Duodenums, bei grösseren Gaben in denen des ganzen Dünndarmes sich eine Resorption vollziehen sehen. Hall[2]) reichte seinen Versuchsthieren Carniferrin und sah sich das Eisen in allen Körpertheilen, hauptsächlich aber in Leber und Milz niederschlagen. Er glaubt, dass es nicht durch die Lymph-, sondern durch die Blutbahn aufgenommen werde. In einer zweiten Arbeit kommt er zu dem Resultate, dass auch bei ganz eisenfreier Nahrung eine ständige Ausscheidung des Metalles aus dem Organismus statthabe, die schliesslich zu einer Eisenverarmung führe. Verfolgte er mittelst Schwefelammoniumzusatz den Resorptionsvorgang im Darmkanale, so zeigte sich dieser nur deutlich an den Epithelien des Duodenums, undeutlich im Jejunum und gar nicht im Ileum. Das resorbirte Fe dient zur Bildung von Hämoglobin, da sich dieses vermehrt. Ein Theil des Eisens wird in der Milzpulpa aufgespeichert, später findet es sich auch in der Leber. Die Resorption findet nicht durch die Lymphbahnen statt, sondern das Fe tritt in das Pfortaderblut über. Woltering[3]) behauptete, dass die Leber der Ansammlungsort für das Fe im Organismus sei. Mangangaben steigerten nicht den Eisengehalt der Leber, wodurch er die Theorie Bunge's widerlegte, dass das anorganische Eisen nur eine schützende Wirkung für das Nahrungseisen habe. Denn Mangan verbindet sich eben so leicht wie Eisen mit den Schwefelalkalien des Darmes und doch steigt bei seiner Verabreichung der Fe-Gehalt

[1]) Macallum, Of the absorption of iron in the animal body. Journal of Physiol. XVI. 3 and 4. 1894.

[2]) Hall, Ueber die Resorption des Carniferrins. Archiv für Anatomie und Physiolog. Physiolog. Abth. 5 und 6. 1894. — Ueber das Verhalten des Eisens im thierischen Organismus. Ebendaselbst. 1 und 2. 1896.

[3]) Woltering, Ueber die Resorbirbarkeit der Eisensalze. Zeitschr. für physiol. Chemie. XXI. 2 und 3. 1895.

im Organismus nicht. Cloetta[1]) fütterte Hunde eine Zeit lang mit Milch, bestimmte regelmässig den Fe-Gehalt des Kothes und Urins und fand, nachdem er ihnen Hämatin oder Hämoglobin gereicht hatte, im Magen- und Darminhalt sogar etwas mehr Fe. Demnach soll Eisen in dieser Form nicht zur Resorption gelangen. Gaule[2]) gab Kaninchen Eisenchlorid und Carniferrin und bestätigte nicht nur die Resorption organischer, sondern auch anorganischer Eisenverbindungen, nachdem sich diese mit den organischen Substanzen des Mageninhalts in eine organische Eisenverbindung verwandelt haben. Die Resorption findet ausschliesslich im Dünndarm durch die Darmepithelien und die centralen Lymphgefässe der Zotten statt. Bereits nach einer Stunde lässt sich in der Milz eine Ablagerung von Eisen constatiren. Der Vorgang der Resorption ist ein vollkommen normaler und nicht aus einer Störung der normalen Thätigkeit zu erklären. In einer zweiten, kurz darauf erschienenen Arbeit theilte er mit, dass er bereits nach 40 Minuten das resorbirte Eisen in der Lymphe des Ductus thorac. nachgewiesen habe und folgert aus seinen ersten und diesen Versuchen, dass das anorganische Eisen sich im Magen mit einem Kohlehydrat paare, diese Verbindung im Dünndarm gelöst werde, das Fe durch die Epithelien, die Lymphwege des Darms und der Mesenterialdrüsen in den Duct. thoracicus gelange, wo es wieder als organische Verbindung, wahrscheinlich an einen Eiweisskörper gebunden, nachgewiesen werden könne. Quincke und Hochhaus[3]) erbrachten gleichfalls den Nachweis der Resorption verschiedener Eisenpräparate, indem sie hauptsächlich Mäuse, daneben auch einzelne Ratten, Kaninchen, Meerschweinchen und Hunde mit Eisenkäse fütterten und die Organe alsdann mit Schwefelammo-

[1]) Cloetta, Ueber die Resorption des Eisens in Form von Hämatin und Hämoglobin im Magen- und Darmkanal. Archiv für exper. Path. und Pharmakol. XXXVII. 1896.

[2]) Gaule, Ueber den Modus der Resorption des Eisens und das Schicksal einiger Eisenverbindungen im Verdauungskanal. Deutsche med. Wochenschr. 1896. No. 19. — Der Nachweis des resorbirten Eisens in der Lymphe des Ductus thorac. Ebendaselbst. 1896. No. 24.

[3]) Quincke und Hochhaus, Ueber Eisenresorption und Ausscheidung im Darmkanal. Archiv für exper. Path. und Pharmakol. 1896. XXXVII. 2 und 3.

nium und Ferrocyankalium-Salzsäure prüften. Das Resultat ihrer Untersuchungen fassen sie dahin zusammen, dass bei Mäusen medicamentös zugeführtes Eisen ausschliesslich im Dünndarm resorbirt wird, und jedenfalls zum Theil durch die Lymphbahn den Mesenterialdrüsen zugeführt, zum Theil durch die Blutbahn aufgenommen werde. Das sogenannte Nahrungseisen werde wahrscheinlich an derselben Stelle resorbirt. Ein Unterschied des Resorptionsmodus bei den verschiedenen Eisenpräparaten ist nicht zu erkennen. Die Ausscheidung des Fe geschieht bei Mäusen, Fröschen, Kaninchen und Meerschweinchen durch die Schleimhaut des Coecums und Dickdarms, doch scheinen die einzelnen Darmtheile je nach der Thierspecies in verschiedenem Grade an derselben betheiligt zu sein. Sie scheint in zeitlichen und örtlichen Schüben durch die Auswanderung von Leukocyten und Abstossung von Epithelien stattzufinden. Bei Mäusen und Ratten nimmt auch die Niere an der Fe-Ausscheidung theil.

War somit durch eine ganze Reihe von Untersuchungen die Aufnahme des Eisens durch den Organismus sehr wahrscheinlich gemacht, durch die letzten (Macallum, Hall, Gaule, Quincke und Hochhaus) aber unumstösslich erwiesen, so war man wohl auch berechtigt, von diesen nur an Thieren vorgenommenen Experimenten auf eine auch beim Menschen statthabende Resorption zu schliessen. Immerhin war bis jetzt der stricte Beweis einer solchen nicht erbracht worden. Auf Anregung meines hochverehrten Chefs, des Herrn Prof. Dr. Eichhorst, dem ich auch an dieser Stelle hierfür meinen besten Dank ausspreche, stellte ich diesbezügliche Untersuchungen an und prüfte die Organe von Personen, die kein Eisen und solcher, die kürzere oder längere Zeit Fe in medicamentöser Dosis erhalten hatten. Des weiteren legte ich mir die Frage nach dem Verbleib des vom Körper aufgenommenen Metalles vor und suchte diese durch eine Reihe von Thierversuchen zu beantworten. Die Resultate seien im Folgenden mitgetheilt.

Bei allen Untersuchungen ging ich in der Weise vor, dass ich vom Magen, allen Abschnitten des Darms, Leber, Niere und Milz mehrere Stücke nach sorgfältiger Abspülung mit physiologischer Kochsalzlösung in 70procentigen Alkohol, dem nach Hall's Angaben etwas Schwefelammonium zugesetzt war, legte,

sie am nächsten Tage in absoluten brachte, in Paraffin einbettete, schnitt und nach behutsamer Entfernung allen Paraffins die Schnitte in $(NH_4)_2S$ brachte. Hierin verblieben sie etwa ¾ Stunden, wurden dann ganz kurz in destillirtem Wasser abgespült und in Glycerin betrachtet. Bei einigen Thierversuchen wandte ich neben dieser Methode des Vergleiches halber auch Ferrocyankalium-Salzsäure an, kann aber die Angaben Quincke's nur bestätigen, dass dieses Verfahren weit hinter dem ersteren zurücksteht. Gerade die in feinsten schwarzgrünen Körnchen oder die als diffuse Grünfärbung der Gewebe auftretende Fe-Reaction bei der Schwefelammoniummethode tritt bei der anderen nicht in entsprechender Weise ein, während sie in stärker eisenhaltigen Partien in den mit Lithioncarmin gefärbten Präparaten ebenfalls schöne Bilder giebt.

I. Untersuchung menschlicher Organe.

Gruppe a.

Zur Untersuchung kamen die Organe von 6 Personen, welche keine Eisenpräparate erhalten hatten und deren Nahrung in den letzten Tagen ante mortem im Wesentlichen aus Milch, Griesbrei, Fleisch, Wein u. ä. bestanden hatte. Die Verarbeitung der Organe begann natürlich sofort nach der Section, doch fand diese einige Male erst 2 Tage nach dem Tode statt.

1. 40jähriger Mann. Section nach 24 Stunden. Makroskopisch im Verdauungstractus keine Fe-Reaction. Mikroskopisch: Magen keine Reaction. Im Duodenum in ganz vereinzelten Zotten in der Spitze des bindegewebigen Stromas hie und da eine blass- oder deutlich grünverfärbte Zelle. Weder in diesen noch in den Epithelien körnige Niederschläge. Jejunum bis Rectum und Niere keine Fe-Reaction. Leber schon makroskopisch grünlich, mikroskopisch zeigten sich vorwiegend in der Peripherie der Acini zahlreiche Leberzellen, die diffus grün gefärbt sind und zahlreiche feinste und grössere schwarze Körnchen in wechselnder Zahl (meist 3—5) enthielten. Noch stärkere Fe-Reaction giebt die Milzpulpa, die fast ganz diffus grün verfärbt ist und reichlich Zellen aufweist, die entweder ganz schwarzgrün tingirt sind oder solche Körnchen von verschiedener Grösse enthalten. Follikel Fe-frei.

2. 40jähriger Mann. Tuberculosis pulmonum. Section nach 2 Tagen. Magen keine Reaction. An einzelnen spärlichen, grünlich gefärbten Zellen des oberen Zottenstromas im Duodenum wenige schwarze Körnchen. Uebriger Dünndarm und Colon eisenfrei. Im oberen Abschnitte des Rectums im

Bindegewebe zwischen den Drüsen einzelne wenige grünliche Zellen mit reichlichen schwarzen Körnchen. Eben solche vereinzelt auch weiter unten in der Submucosa. Niere keine, Leber ziemlich starke, Milzpulpa starke Reaction.

3. 33jährige Frau. Nephritis interstitialis. Section nach 2 Tagen. Magen und Dünndarm keine Reaction. Im Colon hie und da eine spärliche Rundzelle in der Submucosa diffus grün. Rectum keine Reaction. Leber und Milzpulpa starke Reaction, Niere zeigt an ganz vereinzelten gewundenen Harnkanälchen hie und da eine diffus grün gefärbte Epithelzelle.

4. 33jähriger Mann. Insufficient. et stenos. aort. et mitral. Section nach 1 Tag. Ganzer Magen-Darmkanal keine Reaction. Hie und da eine Epithelzelle eines Harnkanälchens diffus grün. Spärliche Leberzellen in der Peripherie der Läppchen grünlich mit schwarzen Körnchen besetzt. Milzpulpa starke, diffuse, dunkelgrüne Reaction, weniger körnchenhaltige Zellen. Follikel nur ganz vereinzelte grünliche Rundzellen.

5. 72jähriger Mann. Insufficientia mitral. Magen keine Reaction. Vereinzelte Zellen der Submucosa und des oberen Zottenstromas im Duodenum grün verfärbt. Auch im oberen Theile des Jejunums noch vereinzelte solcher Zellen. Weiter unten keine Reaction. Leber schon makroskopisch grün. Besonders in der Peripherie der Acini und entlang den interlobulären Gefässen reichliche diffus grün gefärbte und mit schwarzgrünen Körnchen gefüllte Zellen, spärlichere in den Läppchencentren. Auch Milzpulpa starke Reaction. Niere zeigt an zwei Harnkanälchen ziemlich reichliche, dunkelgrün gefärbte Epithelzellen, an anderen Stellen keine Reaction.

6. 54jähriger Mann. Tuberculosis miliaris. Section nach 8 Stunden. Magen keine, Duodenum geringe Reaction. Ganz vereinzelte Zellen der Submucosa und der Zottenspitze diffus grün gefärbt, einzelne enthalten kleinste schwarze Körnchen. Der übrige Darm giebt keine Reaction. Milz, Leber und Niere wurden nicht untersucht.

Gruppe b.

Die folgenden 4 Personen hatten Eisen in medicamentöser Dosis erhalten, No. 7—9 mehrere Monate lang, No. 10 einen Tag vor dem Exitus.

7. 26jähriger Mann. Tuberculosis pulmonum, laryngis et intestinor. Er nahm 15 Wochen lang folgende Pillen: Ferr. lact. 10,0. Acid. arsenicos, 0,1. Pulv. et succ. Liquirit. q. s. ut f. pil. No. C. 3mal täglich 2 Pillen. Die Tagesdosis betrug demnach 0,6 Ferr. lact. = (rund) 0,06 reines Eisen. Allmählicher, langsam zunehmender Collaps. Die letzten Pillen nahm er etwa 1½ Tage ante mortem. Section nach 2 Tagen.

Magen keine Reaction. Im Duodenum hie und da eine diffus grün gefärbte, schwarze Körnchen enthaltende Zelle in der Submucosa, desgl. im oberen Theile des Jejunums; der übrige Darm ist eisenfrei. Leber sehr ge-

ringe Reaction, nur ganz spärliche, grünliche Leberzellen mit einzelnen Körnchen. Niere zeigt hie und da ein dunkelgrünes Harnkanälchenepithel. Milz sehr starke Reaction, diffus dunkelgrün, reichlich grosse Zellen mit feinen und grösseren schwarzen Körnchen vollgepfropft.

8. 28jähriger Mann. Tuberculosis pulmon. Hatte dieselben Pillen wie No. 7 etwa 8 Wochen lang genommen, also Ferr. lact. 0,6 = 0,06 Fe täglich. Auch er collabirte gegen das Ende zu allmählich und nahm etwa die letzten 2 Tage keine Pillen mehr. Section am folgenden Tage.

Magen eisenfrei. Im Duodenum enthalten ganz spärliche Zellen des oberen Zottenstratums feine schwarzgrüne Körnchen. Der übrige Darm keine Reaction, Leber makroskopisch hellgrün, mikroskopisch sämmtliche Leberzellen diffus hellgrün, mit mehr und weniger reichlichen feinen Körnchen erfüllt, besonders reichlich in der Peripherie der Läppchen. Auch in den Lebercapillaren einzelne körnchenhaltige Rundzellen. Milzpulpa sehr starke Reaction, diffus dunkelgrün, zahlreiche mit schwarzen Körnern stark beladen, stellenweise dicke schwarze Haufen vom Umfange mehrerer Zellen. Doch lässt sich an ihrer Gestalt meist erkennen, dass es sich um eine Anhäufung stark eisenhaltiger Rundzellen handelt. Niere ganz vereinzelt eine grünliche Epithelzelle.

9. 43jähriger Mann. Tuberculosis pulmonum et laryngis. Dieser Patient hatte die erwähnten Eisenpillen ohne Acid. arsenicos. erhalten, also gleichfalls 0,6 Ferr. lact. pro die = 0,06 Fe. Er hatte sie 8 Wochen lang genommen, die letzten etwa 16 Stunden ante mortem, Section nach 2 Tagen. Bei ihm zeigte sich eine unzweideutige Fe-Resorption, deren Bild von dem der vorhergehenden Fälle wesentlich verschieden war.

Magen keine Reaction. Das obere Duodenum zeigte bei schwacher Vergrösserung keine diffuse Zottengrünfärbung. Die erhaltenen Zottenepithelien zeigen in ihrem oberen, dem freien Rande zugekehrten Theile in spärlicher Zahl feinste schwarze Körnchen, 2—5 in einer Zelle, die sich vorwiegend in den Epithelien der oberen Zottenhälfte finden. Das bindegewebige Stroma der Zotte enthält im obersten Theile, hie und da auch die Submucosa einzelne Rundzellen, welche blass oder dunkelgrün gefärbt sind und entweder mehrere kleinste, oder 1—3 dickere, schwarzgrüne Körnchen enthalten. Im Ganzen ist aber die Reaction noch gering gegenüber dem unteren Duodenalabschnitte, in dem sich bei einem Theile der Schnitte das eben geschilderte Bild findet, bei einem anderen aber die obere Hälfte bis ¾ der Zotten diffus grün gefärbt sind (Fig. 1). Sehr reichliche Epithelien der oberen Zottenhälfte enthalten die bereits erwähnten feinsten dunkelgrünen oder schwarzen Körnchen, die meist den über dem Zellkerne gelegenen Theil erfüllen, in einzelnen aber auch die ganze Zelle besetzt haben (Fig. 2). Im obersten Abschnitte des Zottenstromas liegen einzelne oder zu Haufen vereinigte Rundzellen, die mehr oder weniger intensiv grün gefärbt sind und meist grössere dunkelgrüne Körner enthalten. Wo es den Anschein hat, dass hie und da schwarze Körnchen frei in dem Gewebe eingebettet

sind, lässt eine zweckentsprechende Einstellung der Linse sie auch an dem ungefärbten Präparate meist als Zelleinschlüsse erkennen. Nur in selteneren Fällen gelingt dies nicht, dann lässt aber auch hier die Gruppirung der Körnchen ihre Zusammenlagerung in einer Zelle vermuthen. Diese Zellen lassen sich in der Axe der Zotten weiter nach abwärts verfolgen, werden immer spärlicher und verschwinden am Grunde der Zotten fast vollständig. In der Submucosa zeigen sie sich nur vereinzelt, desgleichen in den Lymphfollikeln. Das obere Jejunum giebt nur eine minimale Reaction, indem hier nur ganz vereinzelte Zellen der Submucosa grün gefärbt sind. Unteres Jejunum und Ileum keine Reaction. Im Colon und oberen Rectum finden sich zwischen den Drüsen sehr spärliche, grünlich gefärbte Zellen mit schwarzen Körnchen, die im unteren Rectum etwas reichlicher sind. Leber makroskopisch hellgrün, mikroskopisch enthält die Peripherie der Läppchen mässig reichliche grün gefärbte Zellen mit spärlichen schwarzen Körnchen. Milzpulpa giebt starke, Niere keine Reaction.

10. 50jährige Frau. Pleuro-pneumonia fibrinos. sinistr. total. Sie erhielt Morgens 10 Uhr, Mittags 3 und Nachts 12 Uhr je 20 Tropfen Liq. ferr. albuminat., entsprechend einer Gesammtmenge von 0,012 Fe. 8 Stunden nach der letzten Gabe tritt der Exitus ein. Section nach 1 Tag.

Magen und oberes Duodenum keine Reaction. Im unteren Duodenum an ganz spärlichen Zottenepithelien vereinzelte schwarze Körnchen, im Stroma der Zotte hie und da eine blasse grüne Zelle. Sonst im ganzen Dünndarm und Colon keine Reaction. Im oberen Rectum zwischen den Drüsen vereinzelte blassgrüne Rundzellen. Leber sehr geringer Eisengehalt, in der Peripherie der Läppchen vereinzelte grüne Zellen mit spärlichen Körnchen. Milzpulpa gleichfalls geringe, Niere keine Fe-Reaction.

Fassen wir das Resultat dieser Untersuchungen nochmals kurz zusammen: Auch bei Personen, denen neben ihrer gemischten oder vorwiegend animalischen Kost kein Eisen gereicht worden war, finden wir in den meisten Fällen im Duodenum einen geringen Eisengehalt, der an einzelne wenige Zellen des Zottenstromas und der Submucosa gebunden ist. Indessen war diese Fe-Reaction so gering, dass man an einzelnen Schnitten erst längere Zeit suchen musste, um eine solche, sich durch ihre Grünfärbung mit $(NH_4)_2S$ als eisenhaltig erweisende Zelle aufzufinden. Niemals begegnete mir unter diesen Fällen eine in Resorption begriffene Epithelzelle, desgleichen erwiesen sich die tieferen Schichten der Darmwand eisenfrei. Einmal fand ich auch im oberen Abschnitte des Jejunums einen geringen Eisengehalt. Seltener war noch der Befund von eisenhaltigen Zellen im Dickdarm, wo einmal im Colon, ein anderes Mal im oberen

Rectum solche in spärlicher Zahl angetroffen wurden. Sie lagen sämmtlich im Bindegewebe zwischen den Drüsen, nie erwiesen sich die Epithelien derselben oder ihr Lumen eisenhaltig.

Dieser Befund lehrt, dass auch aus unserer alltäglichen Nahrung Eisen in nachweisbarer Menge durch die Darmwand aufgenommen wird und dass diese Aufnahme fast ausschliesslich durch das Duodenum, in ganz geringem Grade vielleicht auch durch die obersten Abschnitte des Jejenums stattfindet. Sie wird verrichtet durch Zellen, welche von dem in löslicher Form befindlichen Eisen durchdrungen werden, nachdem es, wie aus der anderen Untersuchungsreihe folgt, durch die Epithelien der Darmwand aufgenommen worden ist. Dass bei diesen Fällen niemals eine Epithelresorption und nur sehr spärliche, eisenhaltige Rundzellen beobachtet wurden, mag seinen Grund haben in der geringen Menge des zur Resorption gelangenden Eisens gegenüber der resorbirenden Fläche, und der Zerstörung zahlreicher Epithelien durch die post mortem bis zur Section eintretende Fäulniss im Darmkanal. Welche Deutung den eisenhaltigen Zellen im Dickdarm zukommt, soll weiter unten gezeigt werden.

Diese geringe Eisenreaction des Verdauungstractus zeigte sich auch bei 3 von 4 Fällen, welchen Eisen kürzere oder längere Zeit in medicamentöser Dosis gegeben worden war. Trotz der beträchtlichen Eisenmengen, welche No. 7 und 8 im Laufe der Zeit consumirt hatten, war das Bild der eisenhaltigen Darmwand kaum verschieden von dem der ersten Fälle. Es ist dies um so auffälliger, als sich bei den unten zu beschreibenden Thierversuchen auch nach tagelangem Aussetzen der Eisengabe noch reichliche eisenhaltige Zellen fanden, und es muss daher beim Menschen ein rascherer Transport des Eisens durch diese Zellen aus der Darmwand in den Organismus angenommen werden. Dazu kommt noch, dass in den Fällen 7 und 8 eine lange andauernde Agonie bestand und 1½, bezw. 2 Tage ante mortem kein Eisen mehr gegeben werden konnte. Immerhin genügt es für den Nachweis der wirklich statthabenden Resorption, wenn es zufällig glückte, auch nur in einem Fall die resorbirenden Zellen mitten in ihrer Thätigkeit zu überraschen, zu fixiren und die Einzelheiten des Vorgangs unter dem Mikroskop zu beobachten. Dies war der Fall bei No. 9.

Hier, wo es sich gleichfalls um Eisengaben in medicamentösen, geringen Dosen handelte und somit der alte, oft erhobene Einwand wegfällt, dass das Eisen die Darmwände anätze und demnach keine normale, physiologische Resorption vorläge, zeigte der Dünndarm schon makroskopisch stellenweise eine hell- und dunkelgrüne Färbung. Mikroskopisch erwiesen sich zahlreiche Zotten in ihrer oberen Hälfte diffus grün gefärbt. Zotten, deren Epithelien noch gut erhalten waren, zeigten diese mehr oder weniger erfüllt von feinsten schwarzen Körnchen, während das Protoplasma und der Kern der Epithelzellen selbst farblos war. Hatte das Eisen die Epithelzelle durchwandert, so wurde es von Zellen aufgenommen, die alsdann entweder diffus grün waren oder bei stärkerem Eisengehalt das Metall in kleinen und grösseren Körnchen enthielten. Diese Transportzellen, wie ich sie nennen möchte, drangen dann in der Mitte der Zotte, dem Centralkanal in die Tiefe, wo sie allmählich immer spärlicher wurden und in der Submucosa oder den Lymphfollikeln nur noch vereinzelt anzutreffen waren. War der Eisengehalt einer Zotte so reichlich, dass eine diffuse Grünfärbung des Zottenstromas zu Stande kam, so waren die Transportzellen doch stets intensiver gefärbt und schienen das Metall, das in löslicher Form das umgebende Gewebe durchdrungen hatte, schliesslich in stärkerer Concentration in sich aufzunehmen. Im Ganzen zeigte der obere Dünndarmabschnitt geringeren Eisengehalt, im oberen Jejunum verschwand er allmählich ganz.

Als Organ, in dem das vom Organismus aufgenommene Eisen zur Ablagerung kommt, ist in erster Linie die Milz zu nennen. Schon frühere Untersuchungen [Graanboom[1]), Stahel[2]), Peters[3])] des Eisengehalts menschlicher Organe nach verschiedenen Krankheiten hatten Milz und Leber als die Orte kennen gelehrt, in denen vor Allem pathologische Eisenablagerungen zu

[1]) Graanboom, Quantitative chemische Untersuchungen von menschlichen Organen in einzelnen pathologischen Zuständen. Inaug.-Diss. Amsterdam 1881.

[2]) Stahel, Der Eisengehalt in Leber und Milz in verschiedenen Krankheiten. Dieses Archiv. Bd. 85. 1881.

[3]) Peters, Beobachtungen über Eisenablagerungen in den Organen bei verschiedenen Krankheiten. Inaug.-Diss. Kiel 1882.

University of California LIBRARY Medical Department

Stande kämen, und auch für Fe, das von aussen eingeführt wurde, muss die Milz als die hauptsächlichste Depotstätte angesehen werden. Zwar enthielt sie auch in den Fällen 1—5 meist reichlich Eisen, doch war ihr Gehalt in den lange mit Fe behandelten Fällen stets beträchtlich gestiegen. Weniger deutlich war dies Verhältniss an der Leber zu erkennen, die, auch in den ersten Fällen zuweilen ziemlich eisenhaltig, in der zweiten Gruppe nur eine mässige Steigerung ihres Fe-Gehaltes erkennen liess.

Neben der Niere, die in beiden Gruppen hier und da eine grüngefärbte eisenhaltige Epithelzelle eines Harnkanälchens aufwies, doch bei der letzteren nicht in deutlich höherem Grade, kommt als Hauptort der Ausscheidung des Metalles aus dem Körper der Dickdarm in Betracht. Da indessen die diesbezüglichen Befunde in den menschlichen Organen von denen bei den Versuchsthieren nur quantitative Unterschiede bieten, aber erst bei diesen der stricte Beweis geführt wurde, dass es sich um einen Ausscheidungsprozess im Colon und Rectum handele, so mag ihre Besprechung weiter unten erfolgen.

II. Untersuchungen an Thieren.

Um die Frage der Resorption und der Ausscheidung des Eisens näher studiren und zu diesem Zweck die Anordnung der Versuche nach Belieben treffen zu können, bediente ich mich auch des Thierversuches. Ich wählte junge Meerschweinchen, einige immer womöglich gleichalterig, mit demselben Futter aufgezogen oder von demselben Wurfe.

Sehr bald stellte es sich heraus, dass der Eisengehalt des Verdauungstractus bei diesen Thieren auch ohne besondere Eisengaben sehr viel reichlicher ist als bei den Menschen, und dass dieser wiederum viel beträchtlicher ist bei Grünfutter als bei Haferfütterung. Im weiteren Verlauf meiner Untersuchungen wandte ich deshalb nur noch die letztere an.

Als Eisenpräparat gab ich Ferrum oxydat. saccharat. solubile, das als leicht in Wasser lösliches Pulver per os und subcutan bequem zu geben war und das bei seiner bekannten, auch in grösseren Dosen leichten Bekömmlichkeit dem Vorwurf einer Anätzung des Darmes nicht ausgesetzt ist. In einem Fall prüfte

ich auch das Ferratin auf seine Resorptionsfähigkeit. Das Ferr. oxydat. saccharat. solubile soll mindestens 2,8 pCt. Fe, Ferratin etwa 6 pCt. Fe enthalten.

Die Thiere wurden in verschiedenen Holzkästen gehalten, in denen ihnen keine Gelegenheit gegeben war, an Gitterdraht, Nägeln und Aehnlichem uncontrolirbare Eisenmengen nebenher aufzunehmen.

Gruppe a.

Meerschweinchen 1, 2 und 3 stammen von demselben Wurf und werden gleichmässig bei Grünfutter gehalten.

No. 1. Erhält kein Fe. Magen keine Fe-Reaction. Oberes Duodenum enthält ziemlich reichliche diffus grün gefärbte und schwarze Körnchen von verschiedener Grösse bergende Zellen, die vorwiegend im oberen Zottentheile gelegen, in ihrem Centralkanale nach unten spärlicher werden und sich in der Submucosa und einzelnen Lymphfollikeln nur vereinzelt finden. Nur hie und da eine in Resorption begriffene Epithelzelle mit 3—5 feinsten dunklen Körnchen in ihrem Inneren. Das untere Duodenum bietet dasselbe Bild in geringerem Grade. Einzelne Schnitte aus dem oberen Jejunum enthalten ganz spärliche blassgrüne Zellen in der Submucosa. Das übrige Jejunum und Ileum eisenfrei. Im Colon liegen zwischen den Drüsen, die selbst ganz Fe-frei sind, ziemlich reichliche, heller und dunkler grün gefärbte Zellen, die nach der Darmoberfläche zu spärlicher werdend dort im Bindegewebe zwischen den Drüsenausführungsgängen nur in einzelliegenden Exemplaren angetroffen werden. Dasselbe, nur sehr viel schwächere Bild zeigt das Rectum. Leber und Nieren geben keine, die Milzpulpa starke Eisenreaction.

No. 2. Erhält 0,5 Ferr. oxyd. sacch. solub. per os in 40 ccm Wasser gelöst = 0,015 Fe. Nach 2 Stunden wird es getödtet. Der Magen ist stark mit Grünfutter gefüllt. Magenwand keine Reaction. Dünndarm dasselbe Bild wie No. 1, eine reichlichere Fe-Resorption lässt sich nicht constatiren. Colon wie bei No. 1, Rectum keine Reaction. Desgleichen Leber und Niere, Milzpulpa starke Reaction.

No. 3. Erhält an 4 auf einander folgenden Tagen 0,5 Ferr. oxyd. sacch. solub., im Ganzen 2,0 = 0,06 Fe per os in Wasser. 3 Stunden nach der letzten Gabe wird es getödtet. Magen keine Reaction. Duodenum: an zahlreichen Epithelien, die streckenweise diffus grün gefärbt erscheinen, reichliche, feinste, schwarze Körnchen im oberen Theil der Zelle, hie und da auch die ganze Zelle erfüllend. Diese resorbirenden Epithelien sitzen vorwiegend an den oberen $\frac{2}{3}$ der Zotte, spärlich an tieferen Stellen. Im obersten Theile des Zottenstratums dichte Haufen von Rundzellen, die meist sehr stark grün gefärbt sind und reichliche schwarzgrüne Körner von verschiedener Grösse enthalten. Sie sind nach unten zu in der Mitte der

Zotten in einer Reihe angeordnet, reichen bis zum Grunde der Zotte, werden hier spärlicher an Zahl und finden sich nur noch vereinzelt in der Submucosa und den Lymphfollikeln. Im unteren Abschnitte des Duodenums ist dieser Fe-Gehalt noch stärker wie im oberen. Oberes Jejunum: hie und da noch eine körnchenhaltige Epithelzelle, und vereinzelte körnerhaltige grüne Zellen in der Zottenspitze. Unteres Jejunum und Ileum keine Reaction. Im Colon liegen im Bindegewebe zwischen den Drüsen sehr zahlreiche dunkelgrüne Rundzellen, die oft mit dicken schwarzen Körnern vollgepfropft sind. Besonders reichlich und in dichten Haufen finden sie sich in der Submucosa und zwischen den untersten Drüsenabschnitten. Die Drüsen selbst sind eisenfrei, desgleichen das Darmepithel. Im oberen Rectum ist diese Reaction sehr viel schwächer und verschwindet fast ganz im unteren Rectum. Niere keine Reaction. Leber enthält in der Peripherie der Läppchen einzelne grünliche Zellen mit geringem feinkörnigem Inhalte. Milzpulpa sehr starke Reaction.

No. 4. Etwa gleichalteriges Meerschweinchen, nicht von demselben Wurfe. Erhält an 2 auf einander folgenden Tagen je 0,5 Ferr. oxyd. sacch. = 0,03 Fe. 3 Stunden nach der letzten Gabe wird es getödtet. Im Dünndarm im Ganzen dasselbe Bild wie bei No. 3, im Colon und Rectum die Zahl der zwischen den Drüsen liegenden eisenhaltigen Zellen geringer wie bei 3, aber doch reichlicher, wie in den beiden ersten Fällen. Leber und Niere keine, Milz starke Reaction.

Obwohl schon bei Meerschweinchen No. 1 der Eisengehalt des Dünndarms ein ziemlich beträchtlicher war und einzelne Epithelzellen sich als in Resorption begriffen zeigten, so war doch bei No. 3 und 4 nach den Eisengaben dieses Bild der Resorption so prägnant, der quantitative Unterschied ein so beträchtlicher, dass an einer wirklich statthabenden Resorption anorganischen, nicht in der Nahrung enthaltenen Eisens nicht mehr gezweifelt werden kann. Dass in Fall 2 eine merkliche Zunahme der Fe-Reaction noch nicht eingetreten war, lag offenbar an der kurzen Zeit von 2 Stunden, nach der das Thier getödtet wurde, und an der starken Füllung des Magens.

Um den schon mit der Grünfütterung verbundenen Eisengehalt der Darmwand zu verringern, liess ich diese bei der folgenden Gruppe ganz bei Seite und gab den Thieren nur Hafer.

Gruppe b.

Hierher gehören 6 Thiere, die anstatt Grünfutter 10 bis 12 Tage vor den Eisengaben nur Hafer erhielten. Der Unter-

schied in dem Eisengehalt des Darms dieser Thiere war ein auffallender gegenüber No. 1 und 2 der ersten Gruppe.

No. 5. Hat nur Hafer, kein Eisen bekommen. Magen keine Reaction. Das Duodenum lässt bei schwacher Vergrösserung kaum eine Reaction erkennen, bei starker finden sich in der Spitze einzelner spärlicher Zotten wenige blasse oder etwas dunkelgrüne Zellen, die nur hie und da ein dunkles Körnchen enthalten. An den Zottenepithelien keine Fe-Reaction. Im unteren Dünndarm noch geringe Reaction. Im Vergleich zu No. 1 ist der Eisengehalt ein äusserst geringer. Der übrige Dünndarm eisenfrei. Im Colon zwischen den Drüsen ziemlich reichliche blasse und dunkelgrüne, nur wenige Körner haltende Zellen. Im Rectum noch geringere Reaction. Leber und Niere keine Reaction. Milzpulpa blassgrün, enthält nur mässig viel dunklere Zellen mit reichlicherem Eisengehalt. Reaction im Ganzen geringer wie in den früheren Fällen.

No. 6. Etwas älteres Thier. Nur Hafer, kein Eisen. Organe geben etwa dasselbe Bild wie bei 5, nur im Colon und der Milz ist der Fe-Gehalt etwas reichlicher.

No. 7. Meerschweinchen von demselben Wurfe wie No. 6. Erhält an 6 auf einander folgenden Tagen je 0,25 Ferr. oxyd. saccharat., am 7. Tage 4mal diese Dosis mit 2½ stündiger Unterbrechung. Im Ganzen 0,075 Fe. 2 Stunden nach der letzten Gabe wird es getödtet. Magen keine Reaction. Im Duodenum sehr starke Fe-Reaction an den Epithelien und den Zotten. Im oberen Jejunum eine Anzahl schwarze Körnchen haltender grüner Zellen, die erst im oberen Ileum allmählich verschwinden und vorwiegend in den Zottenspitzen, im unteren Dünndarm mehr in der Submucosa liegen. Colon schon makroskopisch sehr starke Fe-Reaction, mikroskopisch das schon oben erwähnte Bild, oft dicke, schwarzgrüne Rundzellenhaufen. Auch einige wenige Darmepithelien enthalten feinste schwarze Körnchen. Rectum oben geringe, weiter unten noch spärlichere Reaction. Niere zeigt einzelne wenige eisenhaltige Epithelien an Harnkanälchen, Leberzellen an der Peripherie der Acini geben schwache Reaction, Milzpulpa sehr starker Eisengehalt.

No. 8. Junges Thier. Erhält an 6 auf einander folgenden Tagen je 0,25 Ferr. oxyd. sacch., am 7. 3mal 0,25, am 8. 4mal 0,5 Ferr. oxyd. saccharat., im Ganzen = 0,127 Fe. 2 Stunden nach der letzten Gabe wird es getödtet. Magen keine Reaction. Am Dünndarm fast sämmtliche Zotten bis zum Fusse grün gefärbt. Sehr reichliche Haufen stark eisenhaltiger Zellen in den Zottenspitzen, reichliche Zottenepithelien in Resorption begriffen. Submucosa und noch reichlicher die Lymphfollikel enthalten eisenhaltige Zellen. Im oberen Jejunum noch spärliche eisenhaltige Zellen in den Zottenspitzen, Epithelien eisenfrei, im unteren Jejunum allmählich verschwindende Reaction. Colon sehr reichlich eisenhaltig, einzelne Epithelien mit feinsten schwarzen Körnchen besetzt. Rectum oben viel schwächere,

unten wieder etwas reichlichere Reaction. Hier finden sich zwischen den Drüsen an einzelnen Stellen bis zum Darmepithel vordringende eisenbeladene Zellen, an zwei Stellen eine solche, die sich zwischen den Epithelien durchdrängend, die Oberfläche der Darmwand zu erreichen sucht. Leber fast keine, Niere sehr geringe, Milzpulpa sehr starke Reaction.

No. 9. Gleichalterig wie 8. Erhält an 14 auf einander folgenden Tagen je 0,5 Ferr. oxyd. sacch., am 15. 4mal 0,5, im Ganzen = 0,27 Fe. Nach 1¾ Stunden wird es getödtet. Magen keine Reaction. Duodenum sehr starke Reaction, im oberen Jejunum noch vereinzelte Zottenepithelien mit feinsten schwarzen Körnchen erfüllt, in den Zottenspitzen noch einzelne dunkelgrüne Körner haltige Zellen, einzelne blasse auch noch im unteren Jejunum. Ileum keine Reaction, Colon sehr stark Fe-haltig. Epithelien fast Fe-frei, nur sehr wenige enthalten freie Körnchen. Oberes Rectum: schwächerer Eisengehalt, nach unten zu abnehmend. An den Nieren sehr spärliche eisenhaltige Epithelien, Leber makroskopisch schon diffus hellgrün, mikroskopisch fast alle Zellen, stärker in der Peripherie der Läppchen, grün, aber nur sehr wenig körnchenhaltig. Milzpulpa sehr stark eisenhaltig.

No. 10. Junges Meerschweinchen. Erhält lange Zeit Hafer, dann an 2 auf einander folgenden Tagen je 2mal 0,25, am 3. Tage 3mal 0,25 Ferratin, im Ganzen = 0,105 Fe. Nach 2 Stunden wird es getödtet. Magen keine Reaction. Das obere Duodenum zeigt an allen Zotten sehr starke Reaction. In den oberen ⅔ der Zotten fast alle Epithelien mit mehr oder weniger reichlichen Körnchen gefüllt, zahlreiche in Haufen liegende, stark eisenhaltige Zellen in der Zottenspitze, in der Zottenaxe in dichter Reihe bis zum Grunde reichend. Im unteren Duodenum Eisengehalt etwas geringer, besonders die Zahl der in Resorption begriffenen Epithelien nicht mehr so sehr reichlich. Im oberen Jejunum hie und da eine blassgrüne Zelle in der Zottenspitze. Unteres Jejunum und Ileum keine Reaction. Colon zeigt starken Eisengehalt an Zellen, aber auch reichlich an Darmepithelien, die mit feinsten schwarzen Körnchen besetzt sind. Oberes Rectum sehr geringe, unteres keine Fe-Reaction. Leber und Niere keine, Milz schwache Reaction. Nur einzelne Zellen der Pulpa enthalten Fe in Körnerform, die anderen sind meist diffus hellgrün verfärbt.

War schon durch die Thierversuche der Gruppe a die Resorption des anorganischen Eisens zweifellos dargethan, so wurde sie noch deutlicher durch den Gegensatz der Befunde zwischen den Thieren ohne und mit Eisengaben der Gruppe b. Bei jenen nur minimaler Fe-Gehalt der Zotten, keine Spur eines Resorptionsvorganges an den Zottenepithelien nachzuweisen, die Milzpulpa bereits weniger eisenhaltig, — bei diesen die Epithelien in voller Resorption begriffen, dichte Haufen von eisenhaltigen Transportzellen, im Begriffe, das Metall auf dem Wege

des Lymphstromes durch den Centralkanal der Zotte, den tieferen Lymphbahnen und Lymphfollikeln dem Organismus zuzuführen. Am schönsten und intensivsten war dieses Bild bei No. 10 ausgeprägt, einem Thiere, das etwa 3 Wochen, also länger wie die anderen derselben Gruppe, nur Hafer bekommen hatte und durch den geringen Eisengehalt der Milz bereits eine Verarmung an Eisen anzeigte, auf die auch Hall aufmerksam machte. Hier schien der resorbirende Apparat im Duodenum ganz besonders gierig das Eisen aufzunehmen, denn Zotte an Zotte zeigte massenhafte, reichlich mit Fe-Körnchen beladene Epithelien. Dabei war nirgends eine Destruction dieser zarten Gebilde oder der anderen Gewebstheile zu erkennen, die noch lebenswarm in Alkohol gelegten Organe zeigten keine Spur einer Verätzung durch das eingebrachte Eisen. Dass auch der Magen in keinem Falle Fe-Reaction gab, spricht unbedingt gegen eine chemische Läsion der Magendarmwand. Im Ganzen war das Bild der Resorption hier wie bei dem menschlichen Darm dasselbe, ein Unterschied bestand nur in quantitativer Beziehung: Der Eisengehalt dieser Organe war ohne besondere Eisengaben ein minimaler gegenüber den mit Gras und selbst den mit Hafer gefütterten Thieren. Auch der Eisengehalt des menschlichen Darms von No. 9 erreichte nicht den Grad, den man bei einzelnen Versuchsthieren antraf. Bei längerer Zeit fortgesetzten Eisengaben betheiligte sich zuweilen auch das obere Jejunum, in einem Falle sogar das ganze Jejunum in geringem Grade an der Resorption, eine Thatsache, die ich der Behauptung Anderer entgegenstellen möchte, dass der Ort der Resorption einzig und allein das Duodenum sei. Immerhin gebe ich Quincke und Hall zu, dass in den meisten Fällen und bei kleineren Eisengaben die Resorptionsthätigkeit des Duodenums eine so mächtige ist, dass die des übrigen Dünndarms dagegen fast ganz verschwindet oder in Wirklichkeit gleich Null ist.

Auch in den Thierversuchen erwies sich die Milz als die Hauptablagerungsstätte des Eisens. In den Fällen, wo durch eine alleinige Haferfütterung eine Verarmung des Organismus an Fe sich durch ein Blasswerden der Milzpulpa anzeigte, wo an die Stelle reichlicher eisenhaltiger Rundzellen mit ihrem schwarzen körnigen Inhalte blassgrüne Rundzellen getreten waren, zeigten

sich schon nach kurzer Zeit wieder Eisenanhäufungen in körnerhaltigen Zellen. Dauerten die Eisengaben längere Zeit, so fand sich stets eine diffuse, dunkelgrüne Verfärbung der Pulpa, in der oft grosse Haufen schwarzer eisenhaltiger Zellen zusammenlagen. Sehr viel geringer war der Eisengehalt der Leber, der auch nur in Fällen längerer Eisengaben (s. auch nächste Gruppe) langsam, aber deutlich zunahm. Meist zeigte eine diffuse blassgrüne Verfärbung der Leberzellen den geringen Fe-Gehalt an, der stets in der Peripherie der Acini stärker war, oder es traten in diesen peripherisch gelegenen Zellen noch feinste schwarze Körnchen, 2—5 an der Zahl auf. Des Vergleichs halber untersuchte ich die Leber von 5 anderen gesunden Meerschweinchen, welche kein Fe erhalten hatten. 2mal fand ich eine geringe, die Peripherie der Läppchen betreffende diffuse helle Grünfärbung der Zellen, 1mal auch vereinzelte feinste schwarze Körnchen in denselben, in den 3 anderen Fällen keine Fe-Reaction. Nie begegnete ich eisenhaltigen Rundzellen in den Lebercapillaren.

Neben der Niere, die als Ausscheidungsorgan des Metalls nur in geringem Grade eine Rolle spielt, ist der Dickdarm und speciell das Colon dasjenige Organ, das durch seinen starken Eisengehalt und die Form desselben die Vermuthung nahe legt, hier erfolge zum grössten Theil wieder die Ausscheidung des überflüssigen Metalls aus dem Organismus. Es ist an sich schon auffallend und unwahrscheinlich, dass, nachdem die Eisenresorption im Dünndarm vollständig aufgehört hat, sich im Dickdarm dieser Vorgang nochmals, und zwar in bedeutender Intensität wiederholen sollte. Aber auch die Anordnung der Fe-tragenden Zellen war im Dickdarm eine andere wie im Duodenum. Hier reichliche, in Resorption begriffene Zottenepithelien, besonders an den obersten Abschnitten derselben, eisenbeladene Transportzellen im Inneren der Zotten, oben zu Haufen gelagert, nach unten zu vereinzelter werdend und allmählich verschwindend — dort in der Submucosa und zwischen dem Grunde der Drüsen dichte, schwarzgrüne Haufen von eisenhaltigen Zellen, oft dicke, unregelmässig begrenzte Plaques bildend, nach oben zu, immer im Bindegewebe zwischen den völlig eisenfreien Drüsen gelagert, eine schmälere Reihe einzelner dieser Zellen, oft bis zum Darmepithel vordringend, an einzelnen Stellen dasselbe durchwandernd,

ıs Epithel selbst nur in geringer In- und Extensität zuweilen it schwarzen Körnchen durchsetzt: diese beiden Bilder, grund- ›rschieden in der Anordnung der Transportzellen, legten auch ne verschiedene Deutung nahe und Quincke sprach deshalb esen Vorgang im Dickdarme als einen Ausscheidungsprozess an.

Um mir über diesen Punkt noch grössere Gewissheit zu ›rschaffen, liess ich Thiere, denen ich Eisen gegeben hatte, nige Zeit ohne Fe bloss bei Haferfütterung, ehe ich ihre Or- ıne untersuchte, von dem Gedanken ausgehend, dass die Fe- usscheidung die Resorption überdaure, jene also noch gefunden erde, wenn diese schon zu Ende sei. Anderen Versuchsthieren ıb ich, um eine Darmresorption überhaupt zu umgehen, Fe ıbcutan und prüfte alsdann die Darmausscheidung. Die Re- ıltate waren folgende:

Gruppe c.

No. 11. Meerschweinchen mit Hafer gefüttert. Erhält an 20 auf ein- nder folgenden Tagen je 0,5 Ferr. oxyd. sacch. solub., im Ganzen = 0,3 Fe. 2 Stunden nach der letzten Gabe wird es getödtet. Magen keine Reaction. m oberen Theile des Duodenums an einzelnen Zotten noch wenige in Re- orption begriffene Epithelien, stellenweise noch ziemlich reichliche eisen- altige Transportzellen. Doch ist die Reaction im Ganzen geringer wie bei llen Thieren, die bald nach der Eisendarreichung getödtet wurden. Im un- eren Duodenum noch schwächerer Fe-Gehalt. Der übrige Dünndarm eisenfrei.

Colon sehr stark eisenhaltig in der bereits oben geschilderten Weise; beres Rectum zeigt schwächere Reaction, mehr einzeln liegende Zellen egenüber den dicken schwarzen Haufen des Colons, im unteren Rectum ıoch geringerer Fe-Gehalt. Leber mässig starke, Niere geringe, Milz sehr tarke Fe-Reaction.

No. 12. Gleichalteriges Meerschweinchen. Nur Haferfütterung. Erhält ın 19 auf einander folgenden Tagen je 2 mal 0,5 Ferr. oxyd. sacch., im ›anzen = 0,57 Fe. Nachdem das Fe 6 Tage ausgesetzt war und während lieser Zeit der Stall täglich gewechselt und gereinigt wurde, wird es ge- ödtet. Magen keine Reaction. An den Duodenalepithelien keine Reaction, n einzelnen Zottenspitzen des oberen Duodenums noch ziemlich reichliche ›isenhaltige Zellen, etwas weniger wie bei No. 11, im unteren Duodenum ıoch wenige solcher Zellen, im oberen Jejunum hie und da noch eine blass- grüne Zelle, der übrige Dünndarm eisenfrei.

Colon giebt sehr starke Eisenreaction (Fig. 3), die im oberen Rectum viel spärlicher, unten noch geringer wird. Leber, Milz und Niere wie bei 11.

No. 13. Da No. 12 auch nach 6tägigem Aussetzen noch Fe im Dünn- darm gezeigt hatte, erhält dieses Thier an 10 auf einander folgenden Tagen

je 2 mal 0,5 Ferr. oxyd. sacch., im Ganzen = 0,3 Fe, bleibt 12 Tage ohne Eisen, während der Stall täglich gewechselt wird, und wird dann getödtet. Magen keine Reaction. An der grossen Mehrzahl der Duodenalzotten kein Fe, nur an ganz einzelnen in der Spitze noch vereinzelte diffus grüne und Körnchen haltige Zellen. Der übrige Dünndarm eisenfrei.

Colon sehr starke (Fig. 4) Eisenreaction, auch ziemlich reichliche feinste schwarze Körnchen enthaltende Darmepithelien. Im oberen Rectum viel geringere, im unteren wieder etwas stärkere Reaction. Nieren sehr geringe, desgl. Leber, Milzpulpa starke Fe-Reaction.

Diese Versuche lehren, dass bei längere Zeit fortgesetzten grösseren Eisengaben das Metall nicht nur von Wanderzellen aufgenommen wird, die es schnell in dem Lymphstrom weiter transportiren, sondern dass auch fixe Zellen sich damit beladen können, ebenso wie das ganze Zottenstratum in einzelnen Fällen diffus grün gefärbt war. Diese geben das einmal aufgenommene Eisen anscheinend nur langsam wieder ab, da trotz Haferfütterung und täglicher Reinigung des Stalles, so dass die Thiere von ihrem eigenen, eisenhaltigen Koth nicht fressen konnten, noch nach 6 Tagen solche eisenhaltigen Zellen in ziemlich reichlicher Menge in den Zottenspitzen angetroffen wurden. Auch das Fehlen eisenhaltiger, in Resorption begriffener Epithelzellen in diesen Fällen spricht gegen eine erneute Resorption von Eisenmengen, die das Thier in Folge uncontrolirbarer Versuchsfehler noch immer aufgenommen hätte.

Bezüglich der Ausscheidungsthätigkeit des Dickdarms waren diese Versuche gleichfalls sehr lehrreich, doch glaubte ich durch Umgehung der Darmresorption und subcutane Application des Eisens dieselbe noch unumstösslicher beweisen zu können.

Ich gab deshalb No. 14, das gleichfalls nur Hafer erhielt, an einem Tage 0,5 Ferr. oxyd. sacch. in 3 ccm H_2O gelöst subcutan, am folgenden Tage dieselbe Dosis noch 2 mal, im Ganzen 0,045 Fe. 2½ Stunden nach der letzten Injection wird es getödtet. Magen keine Reaction, Duodenum zeigt einzelne blassgrüne Zellen in den Zottenspitzen, etwa in dem Grade, wie die nur mit Hafer ohne Fe gefütterten Thiere No. 5 und 6. Der übrige Dünndarm eisenfrei.

Im Colon reichliche eisenbeladene Zellen zwischen den Drüsen, doch geringer an Zahl wie im folgenden Falle. Rectum enthält noch weniger Eisen. Leber sehr geringer, Niere kein, Milz ziemlich reichlicher Fe-Gehalt.

No. 15. Meerschweinchen mit Hafer gefüttert, erhält an 4 auf einander folgenden Tagen je 2 mal 0,5 Ferr. oxyd. sacch. subcutan. 20 Stunden nach der letzten Injection wird es getödtet. Magen keine Reaction. Am oberen

Duodenum an ganz vereinzelten Zottenspitzen wenige blassgrüne, wenig Körnchen haltige Zellen, im unteren Duodenum noch geringerer Eisengehalt, briger Dünndarm enthält kein Fe.

Im Colon starke Reaction, zwischen den Drüsen sehr reichliche eisenbeladene Zellen, die nach oben zum Darmepithel vordringen. An einer Stelle auch eine das Epithel durchwandernde eisentragende Zelle. Im oberen Rectum sehr viel spärlichere, im unteren noch geringere Reaction. Niere sehr geringe, Leber minimale, Milzpulpa starke Reaction.

Hiernach ist als erwiesen anzusehen, dass sowohl nach per os gereichten, als subcutan applicirten Eisengaben im Colon, viel weniger im Rectum eine an In- und Extensität bedeutende Eisenausscheidung stattfindet. Allerdings fanden wir auch bei fast eisenfreier Nahrung eine geringe beständige Ausscheidung des Metalles durch den Dickdarm, doch ist die Steigerung dieser Ausscheidung nach Eisengaben eine so gewaltige, das ganze Colon stets schon makroskopisch so intensiv dunkelgrün gefärbt, dass an einer raschen Wiederausfuhr des künstlich beigebrachten Eisens nicht zu zweifeln ist. Neben diesen Darmtheilen kommt die Niere für die Ausscheidung des überschüssigen, in Milz und Leber nicht deponirten Eisens nur in verschwindendem Grade in Betracht. In welch' quantitativem Verhältniss aber diese gereichten und wieder ausgeschiedenen Eisenmengen zu einander stehen, welche Differenzen in dieser Beziehung bei normalen und krankhaften Blutverhältnissen bestehen, welche Stelle überhaupt das Eisen bei der Blutbildung spielt und welche chemischen Verbindungen es auf seinem Wege durch den Organismus eingeht, diese und ähnliche Fragen bleiben noch in Fülle zu beantworten. Nur den Schluss dürfte man noch aus meinen Untersuchungen ziehen können, dass das Metall nach seiner Resorption durch die Duodenalepithelien und bei seiner Ausscheidung durch das Colon mit einem Eiweisskörper gepaart ist, was sich aus der stets mehr oder wenigen intensiven diffusen Grünfärbung der ganzen Transportzelle ergiebt. Dies würde die Angaben Gaule's, der durch chemische Reaction der eisenhaltigen Lymphe zu demselben Schlusse kommt, bestätigen.

Zum Schlusse möchte ich die Ergebnisse vorstehender Untersuchungen nochmals kurz zusammenfassen:

Die Mittheilung Anderer, dass nicht nur das in der Nahrung enthaltene, sondern auch das in medicamentösen Dosen ge-

reichte anorganische Eisen im Dünndarm resorbirt wird, kann ich bestätigen, doch ist bei grösseren oder länger fortgesetzten Gaben auch das Jejunum zuweilen in geringem Grade an der Resorption betheiligt. Das durch die Epithelien aufgenommene Fe wird durch Transportzellen auf dem Wege der Lymphbahn dem Organismus zugeführt. Hier wird es sehr schnell und reichlich in der Milz, langsam und nur zu geringem Theile in der Leber in den specifischen Zellen dieser Organe deponirt. Auch ohne Eisengaben findet eine allmähliche Ausscheidung des Körpereisens durch den Dickdarm in geringem Grade statt, die sich am auffälligsten durch eine Eisenverarmung der Milz documentirt. Nach Eisendarreichung nimmt diese Ausfuhr rasch und bedeutend zu und ist bei Meerschweinchen das Colon, in viel geringerem Grade das Rectum als die Ausscheidungsstätte zu betrachten. Diese Ausscheidung verrichten gleichfalls eisenbeladene Transportzellen, welche das Darmepithel entweder durchwandern oder an dasselbe seine Eisenkörnchen zur Weiterbeförderung abgeben.

Auch bei dem Menschen findet eine Resorption von Nahrungseisen in nachweisbaren Mengen statt, ebenso werden anorganische Eisensalze in analoger Weise wie beim Meerschweinchen resorbirt, in Milz und Leber zum Theile deponirt, zum Theile durch den Dickdarm, in geringem Maasse durch die Nieren, ausgeschieden.

Erklärung der Abbildungen.

Tafel X.

Fig. 1. Querschnitt durch das untere Duodenum einer Person (No. 9) nach Eisengaben. Mit Schwefelammonium behandelt. Leitz Obj. 4 Ocul. 1.

Fig. 2. Eine in Resorption begriffene Zotte derselben Person. Leitz Obj. 7. Ocul. 3. (Ausnahmsweise gut erhaltene Zotte.)

Fig. 3. Längsdurchschnitt durch das Colon von Meerschweinchen No. 12. Leitz Obj. 4 Ocul. 1.

Fig. 4. Längsdurchschnitt durch das Colon von Meerschweinchen No. 13. Leitz Obj. 7 Ocul. 3.

XXV.

Zur Aetiologie der „zapfenförmigen Fortsätze“ am Kleinhirn.

Von Dr. W. Ophüls,
Assistenten am Pathologischen Institut zu Göttingen.

(Hierzu Taf. XI und XII.)

Chiari[1]) hat zuerst darauf aufmerksam gemacht, dass unter gewissen Umständen Theile des Kleinhirns durch das Foramen magnum mit dem Ende der Medulla oblongata in den Wirbelkanal eintreten und neben derselben, sowie neben dem oberen Halsmark eine ganze Strecke nach abwärts reichen können. Diese „zapfenförmige Fortsätze“, wie er sie nennt, liegen der Medulla regelmässig seitlich und hinten an. Wie Chiari mittheilt, beobachtete er sie unter 4276 Obductionen 14 mal. Die Zapfenbildung war einseitig in einem Falle, asymmetrisch in neun Fällen, symmetrisch in vier Fällen. In der weitaus überwiegenden Mehrzahl der Fälle (9mal) war diese ungewöhnliche Bildung bedingt durch eine Verlängerung sowohl der Tonsille des Kleinhirns, als auch des angrenzenden Theils des Lobus posterior inferior. Dreimal waren allein die Tonsillen verlängert. Es ist bemerkenswerth, dass in diesen Fällen die Fortsätze nur eine geringe Länge hatten, und dass es sich bei ihnen um symmetrische Veränderungen auf beiden Seiten handelte. Es bleibt also abgesehen von den oben genannten nur ein Fall von symmetrischer Fortsatzbildung übrig. Bei 2 Fällen bildete an einer Seite (beidemal rechts) der mediale Abschnitt des Lobus posterior inferior allein den der Medulla anliegenden Zapfen, während auf der anderen Seite daneben auch die Tonsille vergrössert war. Die Länge der Fortsätze war gewöhnlich keine

[1]) Chiari, Ueber Veränderungen des Kleinhirns, des Pons und der Medulla oblongata in Folge von congenitaler Hydrocephalie des Grosshirns. Denkschriften der mathem.-naturwissenschaftlichen Classe der kaiserl. Akademie der Wissenschaften. Wien 1895. Bd. LXIII. S. 71.

bedeutende. Die kürzesten ragten nur eben in den Wirbelkanal hinein; der längste, der gefunden wurde, reichte bis hinab zum 4. Cervicalnerven. Pathologische Veränderungen in dem Gewebe der Fortsätze: schwielige Verdichtung der Molecularschicht. Defect der Purkinje'schen Zellen, schwielige Verödung der Markleisten wurden in 5 Fällen durch das Mikroskop aufgedeckt. Ergriffen war zumeist die Spitze und der Theil der Fortsätze, der seitlich dem Knochen aufläg. Gewöhnlich bestanden schwielige Verdickungen der Pia über den veränderten Stellen. Das übrige Kleinhirn war in einem Fall, bei dem ein sehr hochgradiger Hydrocephalus bestand und die Incisura tentorii weiter war wie gewöhnlich, im Ganzen abgeplattet und besass auf der oberen Fläche eine ziemlich tiefe, circulär verlaufende Furche. Dieselbe wurde durch den freien Rand des Tentorium, das nur den lateralen Theil der oberen Kleinhirnfläche bedeckte, hervorgerufen.

Die Medulla oblongata war in 6 Fällen theils in frontaler, theils in sagittaler Richtung abgeplattet. In 4 Fällen war dieselbe von dem stärkeren Fortsatz deutlich auf die Seite gedrängt worden. In einem Fall bestand vorn an der Uebergangsstelle von Medulla oblongata in Halsmark ein Eindruck durch den in das Lumen des Wirbelkanals vorspringenden Zahn des Epistropheus. Bei einem unter einer Anzahl von Fällen, bei denen eine mikroskopische Untersuchung der Medulla vorgenommen wurde, bestand eine Verschmälerung des dem grösseren Fortsatz entsprechenden Pyramidenstrangs; in den übrigen fanden sich Veränderungen, die, wie Chiari selbst hervorhebt, sicher nicht durch die zapfenförmigen Fortsätze bedingt waren.

Bei allen von Chiari beobachteten Fällen war ein mehr oder weniger ausgesprochener Hydrocephalus internus vorhanden.

Chiari sagt hierüber[1]) „Ohne Hydrocephalie fand ich die zapfenförmigen Fortsätze niemals; ebenso wurden sie vermisst in allen Fällen von acuter Hydrocephalie und in solchen Fällen von chronischer Hydrocephalie, in welchen die Hydrocephalie augenscheinlich erst später acquirirt worden war, sei es in Folge von Atrophie des Gehirns, oder in Folge von Circulations-

[1]) a. a. O. S. 72.

störungen oder auch chronischer Entzündung des Gehirns und seiner Häute. Durch hochgradige intracranielle Drucksteigerungen erschienen zwar mitunter bei acquirirter chronischer Hydrocephalie die Tonsillen mit ihren unteren Enden etwas hineingepresst in das Foramen occipitale magnum, eine eigentliche zapfenförmige Verlängerung hatten dieselben aber dabei nie erfahren."

Eine bestimmte Beziehung zwischen dem Grade der congenitalen Hydrocephalie des Grosshirns und der Bildung der zapfenförmigen Fortsätze besteht nicht.

Ueber die Entstehung dieser Kleinhirnfortsätze äussert sich Chiari folgendermaassen[1]): „Fragt man, wie die Entstehung der geschilderten, zapfenförmigen Fortsätze des Kleinhirns zu erklären ist, so ist wohl zweifellos, dass dieselbe ihre Ursache in der Hydrocephalie des Grosshirns gehabt hatte. Bei der durch die Hydrocephalie des Grosshirns resultirenden Volumenszunahme der Grosshirns innerhalb der Schädelhöhle hatte das Kleinhirn in dem für gewöhnlich zugewiesenen Theile der Schädelhöhle nicht genug Platz gehabt. Die Tonsillen und die medialen Theile der Lobi inferiores waren gegen den Wirbelkanal hingedrängt worden und waren als zapfenförmige Fortsätze in denselben eingetreten. Dieses Eintreten der genannten Theile des Kleinhirns in den Wirbelkanal möchte ich mir aber nicht als eine lediglich passive Verdrängung dieser Theile denken, sondern es vielmehr als eine Wachsthumsanomalie auffassen, die darin bestand, dass diese Theile des Kleinhirns, weil sie nicht mehr genug Platz in der Schädelhöhle fanden, eben in den Wirbelkanal hineinwuchsen. Damit stimmt die Thatsache, dass die zapfenförmigen Verlängerungen des Kleinhirns ausschliesslich nur in Fällen von Hydrocephalia congenita des Grosshirns angetroffen wurden, also in solchen Fällen, wo die Hydrocephalie des Grosshirns so früh eingesetzt hatte, dass die Wachsthumsentwickelung des Kleinhirns, bereits in frühen Stadien dadurch beeinflusst werden konnte."

Zum Schluss des Capitels, das über die hier in Betracht kommenden Veränderungen handelt, hebt Chiari noch hervor,

[1]) a. a. O. S. 86.

dass der congenitale Hydrocephalus offenbar allein nicht genüge, um den zur Hervorrufung der Fortsätze nöthigen Druck auf das Kleinhirn auszuüben, sondern dass in den meisten Fällen noch ein begünstigendes Moment hinzukommen müsse; etwa ein mangelhaftes Knochenwachsthum an der Convexität, welches mit der Ausdehnung des Grosshirns nicht Schritt hält und dadurch den intracraniellen Druck noch steigere, oder auch eine abnorme Weite der Incisura tentorii. Durch den letzteren Umstand werde das Kleinhirn einer Druckwirkung vom oberen Schädelraum aus leichter zugängig.

So wahrscheinlich nach seinen Beobachtungen die Annahme Chiari's erscheint, die in Frage stehenden Veränderungen seien immer durch einen Hydrocephalus und zwar speciell immer durch einen congenitalen bedingt, so lassen sich doch einige Bedenken gegen seine Auffassung nicht ganz unterdrücken.

Was zuerst die congenitale Natur des Hydrocephalus in den von Chiari beobachteten Fällen betrifft, so finden sich unter den 14 Beobachtungen 3, bei denen das Vorhandensein eines Hydrocephalus ausser aller Frage steht (seine Fälle VII, VIII, und IX). Diesen schliesst sich als 4. ein Fall an, bei dem eine offenbar schon im Fötalleben entstandene Rindenveränderung die Annahme sehr nahe legt, dass auch der vorhandene Hydrocephalus auf congenitale Veränderungen zurückzuführen ist. In 2 Fällen dagegen bestanden Erkrankungen, die wohl geeignet erscheinen, zur Erklärung einer Flüssigkeitsansammlung in den Hirnhöhlen herangezogen zu werden, nehmlich einmal Rachitis, das andere Mal Atrophie des Gehirns bei einem 68jährigen Mann. Chiari selbst weist auf diese Schwierigkeiten hin, nimmt jedoch in beiden Fällen wegen der grossen Menge des Ergusses in die Hirnhöhlen an, dass[1]) „die chronische Hydrocephalie, wenigstens ihrer Hauptsache nach eine congenitale gewesen war". In den übrigen 8 Fällen[1]) „gelangte man zu der Diagnose der chronischen Hydrocephalie als einer congenitalen Hydrocephalie einerseits durch die Berücksichtigung des meist deutlichen, mitunter sehr weit über das normale Maass hinausgehenden grösseren Schädelumfanges und anderer-

[1]) a. a. O. S. 86.

seits durch die Ausschliessung aller anderer, sonst etwa chronische Hydrocephalie bedingenden Momente". Wie Chiari mit diesen Worten selbst zu erkennen giebt, war eine beträchtliche Vergrösserung des Schädelumfanges nicht immer vorhanden. In den Fällen, wo dieselbe nicht bestand, lässt sich wohl eine absolut sichere Entscheidung darüber nicht treffen, ob wir es bei ihnen wirklich mit einer congenitalen Hydrocephalie zu thun haben oder nicht.

Auch die so häufig beobachtete Asymmetrie der Fortsätze (10 unter 14 Fällen) lässt sich bei der Annahme, dass die Fortsätze durch den Druck des Hydrocephalus allein hervorgerufen werden, nur schwer verstehen. Es wäre doch wahrscheinlicher, dass durch eine gleichmässige Druckwirkung von oben, wie man sie von einem Hydrocephalus erwarten muss, wenigstens in den meisten Fällen symmetrische Veränderungen zu beiden Seiten der Medulla hervorgerufen werden würden.

Den sicheren Nachweis aber dafür, dass eine derartige Fortsatzbildung am Kleinhirn nicht immer durch einen Hydrocephalus bedingt zu sein braucht, liefert ein Fall, der vor einiger Zeit am pathologischen Institut zu Göttingen zur Section kam. Die Verhältnisse lagen hier kurz folgendermaassen[1]):

Fall I. E. S., 43jähriger Rangiermeister. Section 52. 1897/98. (Dr. Aschoff.)

Dolichocephaler Schädel mit glatter Oberfläche. Schädeldach von entsprechender Schwere. An der Innenfläche ist dasselbe auffällig weiss gefärbt, durch gleichmässig ausgebreitete Osteophytbildung. An der Innenfläche des Stirnbeins finden sich förmliche knochensplitterartige Verdickungen. Diploe ziemlich dick. Bei Durchtrennung der Dura entleert sich beiderseits Blut in geringer Menge. Im Sin. longitud. dunkles, geronnenes Blut. Die Innenfläche der Dura über den Parietallappen mit kleinfingerdicken Auflagerungen versehen, welche nach den Seiten, nach hinten und nach vorn allmählich abflachend in die Dura übergehen. Hauptsächlich bestehen dieselben aus blutigen und fibrinösen Massen mit gelblichen und braunen Fleckungen. Die kuchenartigen, platten Verdickungen der Durainnenfläche zeigen besonders auf der Höhe deutliche Fluctuation.

Bei der Betrachtung[2]) des Gehirns von unten fällt eine starke Defor-

[1]) Aus den Sectionsprotocollen sind nur die Angaben, die für die hier in Frage kommenden Veränderungen von Wichtigkeit erschienen, ausführlicher wiedergegeben.

[2]) Die folgende Beschreibung entspricht den Verhältnissen, wie sie jetzt

mität im Verlauf der Arteria basilaris, an der Medulla und am Kleinhirn auf. Die Arteria basilaris entsteht aus 2 gleich starken Arteriae vertebralis. Ihr Anfangstheil liegt etwa 3 mm nach links von der Medianlinie, und von hier verläuft sie auf der vorderen Fläche des sonst symmetrischen Pons nach vorn in einem nach rechts convexen Bogen. Dabei überschreitet sie etwas die Mittellinie nach rechts. Entsprechend dem Verlauf der Arterie zeigt die vordere Ponsfläche eine bogenförmige Furche (Fig. 1). Legt man einen geraden Stab vorn zwischen die Hemisphären und hinten auf die Mitte des Pons, so sieht man, dass die Rhaphe der Medulla oblongata von der so erhaltenen Mittellinie ein wenig nach rechts abweicht. Die Medulla oblongata ist an ihrer vorderen Fläche etwas abgeplattet und zeigt hier etwa 1¾ cm unterhalb des Endes des Pons eine eben erkennbare Delle. Wie sich bei der Section leicht feststellen liess, ist dieselbe durch den stark in den Wirbelkanal hineinragenden Zahn des Epistropheus bedingt. Die linke Olive ist deutlich ausgeprägt, die rechte hebt sich gar nicht von der Umgebung ab. Die rechte Seite der Medulla erscheint breiter wie die linke. Entsprechend der Verbreiterung ist die rechte Hälfte der Medulla von vorn nach hinten zusammengedrückt; der betreffende Durchmesser ist also kleiner, wie auf der linken Seite. Diese Veränderung der Medulla ist offenbar durch eine Druckwirkung des gleich zu beschreibenden Kleinhirnzapfens bedingt.

Auf der rechten Seite wird die Medulla von einem zapfenförmigen, von der unteren Fläche des Kleinhirns entspringenden Fortsatz, der seitlich und hinten der Medulla kurz anliegt, durch das Foramen magnum hindurch in den Wirbelkanal begleitet (Fig. 1). Derselbe hat eine Länge (von der Impressio jugularis an gemessen) von 1,7 cm, eine Dicke an seiner Basis von 1,2—1,3 cm. Er liegt der Medulla mit einer 1,7 cm breiten Fläche an. Zwischen Fortsatz und Medulla kann man den Maassstab 2,7 cm weit nach oben vorschieben. Sein vorderer und lateraler Abschnitt wird von dem medialen Theil des Lobus posterior inferior, sein hinterer und medialer von der Tonsille gebildet.

Auf der linken Seite ragt der entsprechende Abschnitt des Kleinhirns nur wenig, etwa 0,9 cm über die Unterfläche des Kleinhirns hervor. Er ist aber von derselben ebenfalls durch eine scharf ausgesprochene Furche getrennt. Ein senkrechter Durchschnitt durch die ganze Länge des rechtsseitigen Fortsatzes wurde mikroskopisch untersucht. Abgesehen von einer kleinen Hämorrhagie auf der Grenze von Molecular- und Körnerschicht an der Spitze des Fortsatzes wurde nichts Pathologisches gefunden.

Die rechte Kleinhirnhemisphäre erscheint im Ganzen etwas kleiner wie die linke; dem entsprechend war auch die rechte hintere Schädelgrube deutlich kleiner und flacher wie die linke.

an dem gehärteten Präparat vorliegen. Die Befunde stimmen übrigens in jeder Beziehung mit dem bei der Section Beobachteten überein.

Das Hinterhauptsloch ist auffallend asymmetrisch[1]) und zwar so, dass der von der Schuppe des Hinterhauptbeins umschlossene, also der hintere und laterale Abschnitt desselben rechts (auf der Seite der Zapfenbildung) bedeutend weiter ist wie links, während der von den Partes laterales begrenzte Theil links ein wenig weiter erscheint. Die Länge des Foramen magnum beträgt 3,85 cm. Denkt man auf der unteren Fläche des Corpus des Hinterhauptbeins eine Mittellinie gezogen und nach hinten zu verlängert, so nimmt dieselbe etwa den auf Fig. 2 angedeuteten Verlauf. Wie man sieht ist nicht nur der am weitesten nach hinten reichende Abschnitt des Hinterhauptlochs, sondern auch die Crista occipitalis externa nach rechts von dieser Mittellinie gelegen. Es ist also der ganze hintere Abschnitt des Hinterhauptbeins etwas nach rechts verschoben. Misst man die Entfernung des Randes des Hinterhauptloches von der Mittellinie von hinten beginnend auf beiden Seiten von ½ zu ½ cm, so erhält man folgende Zahlen:

rechts	links
12,0 mm	6,5 mm
15,0 -	10,5 -
17,0 -	15,0 -
17,5 -	16,0 -
12,0 -	12,0 -
10,0 -	11,0 -
5,0 -	5,5 -

die die Art und Grösse der Asymmetrie gut erkennen lassen.

Bei der Eröffnung der Ventrikel entleert sich kein besonderer Inhalt. Eine Erweiterung der Ventrikel ist nicht zu constatiren, sie erscheinen im Gegentheil klein.

Frische Endocarditis verrucosa. Aeltere Pericarditis Frische Pleuritis beiderseits. Pleuritis adhaesiva dextra. Schluckpneumonie. Stauungsleber und -nieren. Doppeltes Nierenbecken und doppelter Ureter rechts.

In dem eben beschriebenen Fall haben wir es mit einer gut ausgeprägten, stark asymmetrischen Fortsatzbildung am Kleinhirn zu thun, und doch fehlte eine hydrocephalische Veränderung am Grosshirn vollständig. Auf die Bedeutung, die meines Erachtens die Asymmetrie des Foramen magnum für die Fortsatzbildung hat, werde ich weiterhin zu sprechen kommen. Zuvor möchte ich noch über 4 weitere Fälle berichten, bei denen ebenfalls Fortsatzbildungen am Kleinhirn vorhanden waren[2]).

[1]) siehe Fig. 2. Dieselbe stellt die das Foramen magnum umschliessenden Knochentheile von unten gesehen in halber natürlicher Grösse dar.

[2]) Siehe Orth, Arbeiten aus dem pathol. Inst. in Göttingen, Dritter Bericht, Nachr. der k. Ges. der Wiss. zu Göttingen, math.-naturw. Klasse. 1896. Heft 3.

Bei zweien von denselben war eine Flüssigkeitsansammlung in den Seitenkammern vorhanden. Dieselbe war in beiden Fällen eine so geringfügige und trat an Bedeutung so sehr gegen anderweitige schwere Gehirnveränderungen zurück, dass man schwerlich die Entstehung der Fortsätze auf dieselbe zurückführen kann. Bei dem 3. Fall, der ein altes Sammlungspräparat betrifft, über das keine näheren Angaben vorhanden sind, lässt sich das vollkommene Fehlen eines Ergusses in die Hirnhöhlen natürlich nicht mehr mit Sicherheit erweisen. Andererseits kann ein solcher, wenn er überhaupt vorhanden war, nach den anatomischen Verhältnissen nur ein sehr geringfügiger gewesen sein. Es würden dann also die oben angestellten Erwägungen auch auf diese Beobachtung Anwendung finden können.

Fall II. H. D., 21jähriger Kaufmann. Section 135. 1895/96. (Prof. Orth.)

Die Dura ist am Schädeldach etwas adhärent. Sie zeigt ihre gewöhnliche Transparenz. In der Stirngegend lässt sich beiderseits eine kleine Falte aufheben, doch drängt beim Durchschneiden der Dura das Gehirn sich hervor. Das ist besonders rechts hinten der Fall, wo die Dura der Pia dicht anliegt und beider Oberflächen einen matten Glanz besitzen. Die Gehirnwindungen besonders hinten an einander gepresst und abgeplattet. Am Occipitallappen wölbt sich ein 4½ cm im Durchmesser haltender, halbkugliger Tumor vor. Auf der linken Seite zeigen die Gehirnwindungen auch Abplattung und Gegeneinanderpressung, aber weniger als rechts. Piagefässe nur mässig gefüllt.

Pigmentirung der Pia der Pars cervicalis medullae. Asymmetrien an den grossen Gefässen der Basis; Nervi abducentes erscheinen etwas abgeplattet. Grosser Abscess im Occipital- und Temporallappen der rechten Seite.

In den Höhlen der linken Hemisphäre befinden sich kleine Mengen klarer Flüssigkeit, ein wenig, aber nicht erheblich mehr als gewöhnlich. Dafür sind rechts nur ein paar Tropfen vorhanden und die Decke des rechten Seitenventrikels ist offenbar seitlich streckenweise mit dem Boden desselben verwachsen.

An der Gehirnbasis sieht man beiderseits von der Basis des kleinen Gehirns zwei pyramidal gestaltete Fortsätze zur Seite der Medulla in den Wirbelkanal sich erstrecken[1]). Jeder

[1]) siehe Fig. 3 und 4. Das Hervorragen der Fortsätze über die untere Kleinhirnfläche ist bei der dargestellten Ansicht von unten nicht so deutlich, als wenn man das Präparat mehr von vorn und oben her betrachtet, etwa in der Blickrichtung wie dieselbe bei den Zeichnungen Chiari's oder bei unserer Fig. 1 gewählt worden ist.

Fortsatz besteht aus 2 Theilen, einem nach hinten und etwas lateral von der Medulla gelegenen, und einem seitlich von derselben gelegenen Abschnitt. Der erstere (Fig. 3 und 4t) entspricht der verlängerten Tonsille. Die zwischen den Tonsillen und dem Rest des Kleinhirngewebes gelegene, tief einschneidende Furche hat rechts eine Tiefe von etwa 1,3, links eine solche von 1,2 cm. Ausser dieser Verlängerung zeigen die Tonsillen eine Abplattung von medial und vorn nach lateral und hinten. Durch diese Abplattung sind sie zu dünnen, zwischen Medulla und dem übrigen Kleinhirn gelegenen Gebilden umgestaltet[1]). Ihre Breite beträgt links 1,2, rechts 1,3 cm und ihre ganze Länge links 2,2, rechts 2,4 cm. Die rechte Tonsille hat eine Dicke von etwa 5 mm, die linke eine solche von 4 mm. Seitlich wird die mantelartige Umhüllung der Medulla etwa bis zur Höhe der vorderen Fläche fortgesetzt durch die ebenfalls verlängerten medialen Abschnitte des Lobus posterior inferior. Die Furche, die diese vorspringenden Theile von dem Rest desselben Lappens abgrenzt und die eine directe Fortsetzung der zwischen Tonsille und übrigem Kleinhirn gelegenen Furche ist, ist rechts hinten 1,2, links hinten 0,9 cm tief. Nach dem Pons zu wird die Furche immer seichter und endet beiderseits am unteren Rand der Flocculi. Die Dicke der Zapfen des Lobus posterior inferior beträgt rechts 8, links 7 mm. Ihre vordere schmale Begrenzungsfläche hat auf der linken Seite eine Länge von 2,4, rechts eine solche von 2,6 cm.

Brücke und Medulla sind völlig symmetrisch.

Es wurde ein senkrechter Durchschnitt durch die linke Tonsille mikroskopisch untersucht.

Die Molecularschicht ist an vielen Stellen, besonders aber dort, wo der Fortsatz dem Knochen angelegen hat, deutlich verschmälert. An den veränderten Stellen finden sich keine Purkinje'sche Zellen. Die Pia lässt nirgends auffallende Veränderungen erkennen. In dem der Spitze des Fortsatzes zunächst liegenden Bezirk ist die Markleiste im Centrum der Kleinhirnläppchen auffallend schmal oder fehlt auch vollständig.

Dilatation des rechten Ventrikels des Herzens. Geringes Atherom der Aorta. Bronchitis. Tonsillitis lacunaris und apostematosa. Hyperplasie der Milz. Stauungsnieren und -leber. Blutungen in der Schleimhaut des Magens und des Duodenum.

Fall III. L., 28jähriger Arbeiter. Section 207. 1895/96. (Prof. Orth.)

Starke Verkrümmung der Wirbelsäule. Entsprechende Asymmetrie des Schädels. Die Nähte sind mit Ausnahme der Lambdanaht nur sehr undeutlich sichtbar. Die hintere Hälfte der Seitenwandbeine und ein Theil der Schuppe des Hinterhauptbeins zeigen eine auffallende weisse Färbung und sehr viele Gefässlöcher. Der Schädel lässt sich leicht von der Dura ab-

[1]) Die Gestaltung der Tonsillen ist besonders auf Fig. 4 gut zu erkennen, die bei hochgehobener Medulla (der Einfachheit halber ist ein idealer Durchschnitt angegeben) gezeichnet worden ist.

heben. Er ist dünn. Die Dura liegt der Pia beiderseits fest an. Links erscheinen die einander berührenden Oberflächen von Dura und Pia deutlich trocken.

Die Medulla erscheint in auffälliger Weise eingebettet in zwei seitliche Vorbuchtungen des Kleinhirns, die sich etwa 1¼ cm über die Umgebung erheben und durch eine deutliche Furche von dem übrigen Kleinhirn abgegrenzt sind. Besonders auf der linken Seite läuft die Erhebung in eine seitliche Spitze aus, die mit der Medulla im Foramen magnum gelegen war.

Mikroskopisch zeigten die Fortsätze durchaus das Verhalten von normalem Kleinhirngewebe.

Otitis media purulenta auf der linken Seite mit fast völliger Zerstörung des Trommelfells. Eitrige Thrombophlebitis des linken Sinus transversus. Eitrige Meningitis. Abscess im linken Temporallappen mit Durchbruch in den linken Seitenventrikel. Ansammlung von Eiter in demselben, ohne dass derselbe eine bedeutende Erweiterung aufwiese. Eben so wenig ist der rechte Ventrikel erweitert.

Emphysem und Missstaltung der Lunge. Missstaltung der Leber. Hyperplasie der Milz. Parenchymatöse Veränderungen im Herzmuskel und in den Nieren.

Fall IV. Sammlungspräparat No. 27.

Etwa hühnereigrosser, derber Tumor in der linken Hälfte des Pons und dem linken Grosshirnschenkel. Derselbe hat den Boden des 4. Ventrikels durchbrochen und reicht nach vorn bis in die Gegend der Vierhügel. Die Wandungen an der Convexität erscheinen breit und abgeplattet; die Sulci eng. Die Seitenventrikel lassen keine auffallende Erweiterung erkennen.

Die Medulla oblongata ist beiderseits eingefasst von zwei vorspringenden Wülsten, die von der Basis des Kleinhirns ausgehen. Dieselben werden gebildet von den vergrösserten Tonsillen. Sie nehmen ihren Anfang seitlich von der Medulla in der Höhe der Oliven und begleiten die Medulla eine Strecke weit nach abwärts. Der rechte Fortsatz ragt nur wenig, etwa 5 mm hervor, während der linke von der Impressio jugularis gemessen, eine Länge von 13 mm besitzt. Von dem Rest des Kleinhirns setzen sich beide Fortsätze scharf ab. Die Dicke der zapfenförmigen Bildungen beträgt beiderseits etwa 8 mm. Die Fläche, mit der sie der Medulla anliegen, ist beiderseits 2 cm breit und rechts 2, links 2½ cm lang.

Bei der mikroskopischen Untersuchung fanden sich an der untersuchten Stelle normale Verhältnisse.

Bei dem nun noch zu erwähnenden Fall von deutlich ausgesprochener Zapfenbildung, den wir zu beobachten Gelegenheit hatten, war allerdings ein sehr hochgradiger Hydrocephalus vor-

handen. Die Entstehung desselben ist aber wohl auf eine Compression der Vena magna Galeni zurückzuführen. Jedenfalls waren keine Anzeichen dafür vorhanden, dass derselbe als eine congenitale Veränderung aufzufassen sei.

Fall V. Chr. W., 44jähriger Mann. Section 228. 1894/95. (Prof. Orth.)

Das Schädeldach lässt sich ohne grosse Mühe entfernen. Es ist ungewöhnlich dünn. Die Dura lässt die Gehirnwindungen gut durchscheinen. Man kann vorn beiderseits nur eine kleine Falte emporheben. Die Dura liegt der Pia fest an. Beide Oberflächen haben einen matten Glanz. Die Windungen des Gehirns auf der ganzen Oberfläche sind abgeplattet, am meisten in der Gegend der Centralwindungen. Die kleinen Gefässe der Pia sind nur unvollkommen gefüllt, die grossen bandartig. Nach Herausnahme des Gehirns sammelt sich in der hinteren Schädelgrube kaum ein Tropfen Flüssigkeit. Die Brücke erscheint zu beiden Seiten auffällig abgeplattet. Die Arteria basilaris verläuft nicht in der Mittellinie, sondern in flachem Bogen nach rechts. Der Bogen setzt sich in die linke Arteria vertebralis fort, während die rechte nur als ein kleiner Seitenast erscheint. Auch die Medulla erscheint unregelmässig gestaltet und abgeplattet. Die Consistenz ist an der rechten hinteren Partie des Pons und etwas auch an der Medulla oblongata weicher. Mikroskopisch findet man Körnchenzellen in den Pyramidensträngen.

Das kleine Gehirn zeigt an der oberen Fläche der Medulla einen besonders auf der rechten Seite hervortretenden Fortsatz, der an der Spitze eine dunkelrothe, etwas fleckige Färbung zeigt und eine sehr weiche Consistenz besitzt. Auch seitlich von der Medulla erscheint das rechte Kleinhirn verdickt. Die Verdickung reicht nach vorn bis an den Glossopharyngeus heran, der wohl etwas platter wie auf der anderen Seite erscheint, aber noch weisse Färbung besitzt. Die Höhlen des Grosshirns enthalten eine wasserklare Flüssigkeit und sind stark ausgedehnt. Besonders fällt die Ausdehnung des Vorderhorns auf beiden Seiten auf. Das Ependym fühlt sich derb an. Seine Oberfläche ist glattt. Auch der dritte und vierte Ventrikel sind durch Flüssigkeitsansammlung erweitert. Das Ependym des 4. Ventrikels ist gekörnt. Keine Tuberkel in den Plexus und Telae.

Im rechten Corpus striatum ein kirschkerngrosser, in der rechten Kleinhirnhemisphäre ein taubeneigrosser, von erweichtem Kleinhirngewebe umgebener Conglomerattuberkel. Durch den von der Neubildung auf der rechten Seite neben der Rautengrube auf die Medulla ausgeübten Druck erscheint dieselbe nach links dislocirt, und zwar in der Ausdehnung von 1½ cm. Dieser Theil der Medulla ist gegen den unteren abgeknickt, so dass eine tiefe Furche die beiden von einander trennt. Durchschnitte durch den Pons und die Medulla oblongata zeigen überall Verschiebungserscheinungen

und Erweiterungen. Flache Exostose am Stirnbein. Knochenplättchen in der Pia mater spinalis. Tuberculose der Nebennieren und der Lymphknoten. Alte tuberculöse Veränderungen in beiden Lungenspitzen. Hydrops der Gallenblase. Gallensteine.

Leider konnte eine genaue mikroskopische Untersuchung des Fortsatzes in diesem Falle, bei dem offenbar Veränderungen in dem Gewebe desselben vorhanden waren, nicht stattfinden, frisch waren zahlreiche Körnchenzellen gefunden worden.

Fassen wir noch einmal kurz die thatsächlichen Befunde bei unseren 5 Beobachtungen zusammen, so waren die zapfenförmigen Fortsätze in 2 Fällen hauptsächlich einseitig entwickelt (Fall I und V) und zwar beidemal rechts. Bei Fall II, III, und IV war eine asymmetrische Fortsatzbildung vorhanden) bei Fall II rechts, bei III und IV links stärkere Entwickelung der Fortsätze. Bei Fall I, II, und V waren sowohl Tonsille wie medialer Theil des Lobus posterior inferior an der Zapfenbildung betheiligt, bei Fall IV nur die Tonsillen, bei III sind keine näheren Angaben über diesen Punkt vorhanden. Mikroskopisch liessen sich in Fall I und II Veränderungen in dem zur Zapfenbildung verwandten Gewebe feststellen, und zwar bei I ein kleiner hämorrhagischer Heerd an der Spitze des Fortsatzes, bei II eine Verschmälerung der Molecularschicht mit Defect der Purkinje'schen Zellen und zwar waren diese Veränderungen, wie bei den entsprechenden Fällen von Chiari, an den Stellen am ausgesprochensten, wo der Fortsatz dem Knochen aufgelegen hatte. Ausserdem war eine Atrophie der Markleiste vorhanden. Bei Fall V war der Fortsatz ödematös und von Blutungen durchsetzt.

Die Medulla war bei Fall I durch den vorhandenen grossen Fortsatz deutlich comprimirt. Ausserdem wies sie an der vorderen Fläche einen dellenförmigen Eindruck auf, der durch den in das Lumen des Wirbelkanals vorspringenden Kopf des Epistropheus bedingt war. Die Veränderungen an der Medulla bei Fall V sind wohl mehr auf eine Druckwirkung des Conglomerattuberkels in der rechten Kleinhirnhemisphäre zurückzuführen.

Ein Erguss in die Hirnhöhlen fehlte bei Fall I vollkommen. Bei Fall II war eine ganz geringe Flüssigkeitsansammlung, bei III eine ebenso geringe Eiteransammlung im linken Seitenventrikel vorhanden. Bei Fall IV fehlen genaue Angaben. Die

anatomischen Verhältnisse lassen aber eine stärkere Hydrocephalie mit Sicherheit ausschliessen. Endlich bestand bei Fall V ein bedeutender Hydrocephalus, der durch eine Compression der Vena magna Galeni bedingt war.

Bei allen unseren Fällen waren neben der Zapfenbildung Veränderungen vorhanden, die wohl geeignet erscheinen, eine Raumbeschränkung in der Schädelhöhle hervorzurufen. Auch wir müssen daher im Einvernehmen mit Chiari einer Steigerung des intracraniellen Druckes den grössten Einfluss für das Zustandekommen der Kleinhirnfortsätze zuschreiben. Während aber Chiari annimmt, dass dieser gesteigerte Druck schon sehr frühzeitig auf das sich noch entwickelnde Organ einwirken müsse, so müssen wir aus unseren Beobachtungen schliessen, dass auch das schon ausgebildete Kleinhirn in Folge einer Druckwirkung jene Missstaltung erfahren könne und zwar wird man hierbei nicht mehr an ein actives Hineinwachsen der betreffenden Kleinhirnabschnitte in den Wirbelkanal denken dürfen, sondern wohl nur an ein passives Hineingedrängtwerden.

Gegen diese letztere Annahme liesse sich allerdings anführen, dass dann die in den Wirbelkanal verlagerten Kleinhirntheile durch ihre Gestalt und die Art ihres Zusammenhangs mit dem übrigen Kleinhirn erkennen lassen müssten, dass eine solche Verdrängung stattgefunden hat. Ich glaube aber, dass gerade beim Kleinhirn das nicht nothwendiger Weise der Fall zu sein braucht. Dasselbe besteht aus einzelnen, auf einander liegenden, durch tiefe Spalten getrennten Blättern. Durch diese Anordnung ist eine isolirte Verschiebung eines umgrenzten Kleinhirnabschnittes ermöglicht, ohne dass sich das angrenzende Gewebe an der Verschiebung zu betheiligen brauchte.

Die Drucksteigerung allein kann aber nicht genügen, um eine Fortsatzbildung an der Basis des Kleinhirns entstehen zu lassen. Fälle, die das beweisen, gehören nicht zu den Seltenheiten. Eben so wenig scheint die Stärke des Druckes, die Plötzlichkeit, mit der die Drucksteigerung sich entwickelt, und die Localisation des Heerdes, von dem die Drucksteigerung ausgeht, von Bedeutung zu sein. Ich glaube deshalb auch nicht, dass die beiden von Chiari zur Erklärung der Thatsache, dass bei congenitalem Hydrocephalus nicht immer Zapfenbildung ent-

steht, beigebrachten Momente hier in Betracht kommen können, da sie nur eine Steigerung des auf dem Kleinhirn lastenden Druckes hervorrufen können.

Sehr naheliegend aber scheint mir eine andere Annahme zu sein, um ihr Auftreten in dem einen Fall, ihr Fehlen in dem anderen zu erklären, nehmlich die, dass eine intracranielle Drucksteigerung nur dann eine Gestaltveränderung an den die Medulla umgebenden Abschnitten des Kleinhirns hervorrufen kann, wenn zur Seite der Medulla ein genügend grosser Raum zur Verfügung steht, in den hinein die betreffenden Theile des Kleinhirns vor dem Drucke ausweichen können. Besonders deutlich weist hierauf unser Fall I hin. Bei demselben hat sich ein nennenswerther Fortsatz nur an der Seite entwickelt, wo die Weite des Foramen magnum dem betreffenden Kleinhirntheil den Eintritt in den Wirbelkanal gestattete.

Durch diese Erwägungen wird zugleich die Frage aufgeworfen, welcher Art sind die normalen topographischen Verhältnisse am Eingang in den Wirbelkanal, speciell wie beschaffen sind die gegenseitigen Raumverhältnisse des unteren Endes der Medulla oblongata und des oberen Endes des Wirbelkanals, der dasselbe umfasst? Da über diesen Punkt genauere Untersuchungen, soweit mir bekannt, nicht vorliegen, so schien es geboten, sich zuerst hierüber zu orientiren.

Es hat einige Schwierigkeiten, topographische Untersuchungen an dem gewöhnlichen Sectionsmaterial vorzunehmen, da eingreifendere Operationen in der Regel vermieden werden müssen. Aus diesem Grunde habe auch ich darauf verzichten müssen, mir in situ eine genaue Anschauung von den zu studirenden Lageverhältnissen zu machen und habe meine Zuflucht zu einer Art von Reconstructionsverfahren genommen.

In einer Reihe von Fällen wurde also folgendermaassen vorgegangen. Um eine möglichst genaue Vorstellung davon zu bekommen, ein wie grosser Raum gewöhnlich das untere Ende der Medulla bei seinem Eintritt in den Wirbelkanal umgiebt, wurde derselbe vor Eröffnung des Schädels, um jede Möglichkeit der Verlagerung der betreffenden Theile auszuschliessen, mit Paraffin injicirt. Zu dem Behufe wurde zuerst der Durasack im unteren Ende der Halswirbelsäule eröffnet, um dem Liquor

cerebrospinalis einen Abfluss zu gestatten. Dann wurde das geschmolzene Paraffin durch ein feines Loch in der hinten zwischen Hinterhauptloch und Atlas ausgespannten Haut vermittelst einer Canüle unter geringem Druck einfliessen lassen. Hierauf wurde der Schädel in gewöhnlicher Weise eröffnet, und sein Inhalt entleert. Hierbei blieb der Paraffinausguss gewöhnlich am Präparat haften und trug bei der nun folgenden Härtung von Medulla und Kleinhirn nicht unwesentlich dazu bei, die Theile in ihren natürlichen Lageverhältnissen zu erhalten. Die Härtung wurde in einer 10 procentigen Lösung von Formol in Müller'scher Flüssigkeit vorgenommen. Die besten Resultate in Bezug auf die Erhaltung der natürlichen Form wurden erzielt, wenn man das Präparat zwischen 2 dicken Watteschichten in der Härtungsflüssigkeit schwimmen liess, in der Weise, dass die Medulla nach unten lag.

Ferner wurde vom Eingang in den Wirbelkanal, sowie von den anliegenden Theilen der hinteren Schädelgrube ein Gypsabguss angefertigt. Durch Anlegen von correspondirenden Schnitten durch den so gewonnenen Gypsblock und das gehärtete Präparat, und Vereinigung der entsprechenden Umrisslinien zu einer Zeichnung, liessen sich Durchschnitte construiren, die den ursprünglichen Verhältnissen wenigstens sehr nahe kommen mussten. In Figur 5—12 auf Taf. XII ist eine Reihe von solchen Durchschnitten wiedergegeben. Da die zapfenförmigen Fortsätze gewöhnlich hinten und lateral von der Medulla liegen, so wurden als Durchschnitt nicht eine einfach frontale, sondern zwei, beiderseits von hinten lateral nach vorn medial verlaufende, etwa 45° gegen die Frontale geneigte senkrechte Ebenen gewählt, die so angelegt wurden, dass sie nach vorn zu convergirend, sich etwas vor dem Boden des 4. Ventrikels, der bekanntlich fast senkrecht steht, schnitten. In den Zeichnungen zeigen die Ebenen nicht ihre natürliche Neigung gegen einander, sondern sind einfach neben einander abgebildet.

Betrachtet man Fig. 5—12, so erkennt man, dass die Grenze zwischen hinterer Schädelgrube und dem Eingang in den Wirbelkanal bei Erwachsenen (von solchen stammen Fig. 5—11) an der vom Durchschnitt getroffenen Stelle in der Regel eine recht scharfe ist. Punkt a (in Fig. 5—12) entspricht nun

aber nicht immer dem Rande des Foramen magnum[1]
er ist gewöhnlich auf der Höhe eines seitlich von
an der Innenseite des Hirnhauptbeins hervortretenden
wall gelegen, der von hinten medial nach vorn latera
Derselbe entspringt vom unteren Ende der Crista occi
terna und begleitet den seitlichen Contour des Hinterh
etwa bis zu seiner Mitte. Je nachdem nun dieser Kn
nur eine flache Erhebung darstellt oder nach oben z
scharfe Kante ausläuft, wird die Grenze zwischen
Schädelgrube und dem Eingang in den Wirbelkanal h
lateral eine mehr oder weniger scharfe sein.

Dieser Knochenwall zeigt in seinem Verlauf enge
gen zu 2 Durafalten, in welche die Falx minor nach
ausläuft. Diese Ausläufer der kleinen Sichel umfassen
teren Abschnitt des Foramen magnum gabelförmig u
sich nach vorn als sehnige, in die Dura eingewebte Ver
fasern fort, die auf der First des Knochenwalls nach
lateral verlaufen, um kurz vor den Tubercula anonym
abzubiegen und in die Dura am Boden des vorderen A
der hinteren Schädelgrube auszustrahlen. Manchmal
aber auch die betreffenden Durafalten auf der Höhe des
walles weit nach vorn hin. Dann ist in der Rege
Höhe des Knochenwalles noch eine besondere, der
sprechende scharfe Knochenleiste vorhanden, ein
der bei der Eigenschaft der Dura als Periost der Schä
fläche nicht auffallen kann. Ueberhaupt ist die Lage
figuration des neben dem Hinterhauptloch gelegenen
walles deutlich von dem Verhalten der ihm aufliegen
abhängig. Besonders auffällig ist dieses Abhängigkei
niss in den Fällen, wo in den Falten und weiterhin
Verstärkungsfasern, in welche sie ausstrahlen, ein Sinu
als Fortsetzung des Sinus occipitalis (Fig. 8 und 1
Es war dann jedesmal entsprechend dem Sinus eine br
im Knochen vorhanden.

Der Eingang in den Wirbelkanal wird in seinen

[1]) Der Rand des Foramen magnum tritt bei den meisten Dur
an der Wand des in den Wirbelkanal hineinführenden T
ein deutlicher Absatz (b) hervor.

und seitlichen Abschnitten hauptsächlich dadurch trichterförmig gestaltet, dass der Ausschnitt des Hinterhauptloches weiter nach hinten reicht, als der betreffende Ausschnitt im Atlas und sich deshalb die Dura in schräger Richtung von einem Knochen zum anderen ausspannt. Bei Kindern, vor Allem bei Neugebornen ist dies besonders auffällig und daher die Verengerung am Eingang in den Wirbelkanal eine sehr plötzliche. Da nun ausserdem bei denselben die Aushöhlung der hinteren Schädelgrube noch keine sehr tiefe zu sein pflegt, so ist der Winkel, den die Begrenzung der letzteren, und die Wand des Eingangs in den Wirbelkanal mit einander bilden (Fig. 12x), ein sehr flacher, und deshalb die Grenze zwischen hinterer Schädelgrube und Eingang in den Wirbelkanal nicht so deutlich, wie beim Erwachsenen.

In manchen Fällen wird der Verlauf der Dura zwischen Hinterhauptloch und hinterem Atlasbogen auffällig beeinflusst, durch Verstärkungsfasern, die etwa in der Mitte zwischen Hinterhauptsloch und Atlas horinzontal verlaufen, und seitlich aus dem Wirbelkanal in die Schädelhöhle aufsteigen und mit den mehr von hinten herkommenden Verstärkungsfasern, die wir oben beschrieben haben, gemeinschaftlich in die Dura am Boden der hinteren Schädelgrube ausstrahlen. Sind dieselben nehmlich stark entwickelt, und kann eine richtige Faltenbildung durch sie hervorgerufen werden, so scheinen sie durch ihren schlingenförmigen Verlauf einen beträchtlichen Zug nach vorn auszuüben, wodurch dann die Dura gezwungen wird vom Rande des Hinterhauptloches erst fast horizontal zu ihnen und dann von ihnen fast senkrecht zum Atlas zu verlaufen. (Ich verzichte auf eine bildliche Wiedergabe ihres Verlaufes, da sie immer wenigstens in Andeutung vorhanden sind, man sich also ohne Schwierigkeit am frischen Präparat Orientirung verschaffen kann.)

Das Kleinhirn ruht nun (Fig. 5—12) nur mit dem lateralen Theil seiner unteren Fläche auf dem Boden der hinteren Schädelgrube. Der mediale Abschnitt desselben, manchmal nur die Tonsille, gewöhnlich aber auch der mediale Theil des Lobus posterior inferior schweben frei über einem lateral und hinten zwischen Medulla und der Wand des oberen Wirbelkanals gelegenen Hohlraum. Die am meisten medial gelegenen Theile

liegen dann gewöhnlich der Medulla in mehr oder weniger grosser Ausdehnung auf. Der Hohlraum hat seine grösste Ausdehnung nach hinten. Dieselbe wird aber bei der Rückwärtsbeugung des Kopfes verringert, dadurch, dass der hintere Atlasbogen in die Höhe des hinteren Abschnittes des Foramen magnum zu liegen kommt. Welch' grossen Einfluss auf die Grössenentwickelung dieses Hohlraumes nach hinten der Seite 529 erwähnte Faserzug haben muss, ist leicht zu denken. Dagegen scheint die Ausdehnung des Raumes seitlich von der Medulla durch Bewegungen des Kopfes wenig beeinflusst zu werden. Wie gross die Verschiedenheit der Ausdehnung gerade hier nicht nur in verschiedenen Fällen, sondern auch auf beiden Seiten desselben Falles ist, lehrt ein Blick auf die Zeichnungen und gerade die Abschnitte sind es, die für eine Zapfenbildung in Frage kommen. Aus den Durchschnitten geht nun weiterhin hervor, dass dieser medial gelegene Theil der unteren Fläche des Kleinhirns normaler Weise schon etwas in den oberen Theil des Wirbelkanals hineinhängt, wenn man als Grenze zwischen demselben und der hinteren Schädelgrube den mit a auf den Zeichnungen bezeichneten Vorsprung annimmt. So stellen also die Zapfenbildungen, bei denen dieselben Theile noch weiter nach unten treten, nicht etwas durchaus von den normalen Verhältnissen Verschiedenes dar, sondern nur eine Modification der Norm. In der That kann man auch häufig genug Fälle finden, wo es schwer zu entscheiden ist, ob man noch normale Verhältnisse vor sich hat, oder ob man schon von einer Zapfenbildung sprechen soll.

Die Furche, welche die über dem Eingang in den Wirbelkanal schwebenden Kleinhirntheile von dem übrigen Kleinhirn sondert, ist schon lange als Impressio jugularis bekannt. Dieselbe wird aber nicht von den Tubercula anonyma oder jugularia, wie man nach dem Namen denken sollte und wie auch manche Autoren angeben [1]), hervorgerufen. Bei darauf gerichteter Aufmerksamkeit lässt sich leicht feststellen, dass dieselbe dem oben beschriebenen, auf der Grenze von hinterer Schädelgrube

[1]) Uebrigens hat schon Virchow in seinen „Untersuchungen über die Entwickelung des Schädelgrundes u. s. w." (Berlin 1857) festgestellt (S. 89): „Das Tuberculum innominatum scheidet die Flocke vom Kleinhirn".

und Eingang in den Wirbelkanal gelegenen Knochenwall entspricht und dass dieselbe um so deutlicher ist, in eine je schärfere Kante derselbe nach oben ausläuft.

Betrachtet man die Durchschnitte (Fig. 5—12), so kann es nicht mehr wunderbar erscheinen, dass nicht bei jeder intracraniellen Drucksteigerung eine Fortsatzbildung entsteht. Nur der auf Fig. 9 vorhandene Zwischenraum würde hinreichen, einen irgendwie beträchtlichen Fortsatz aufzunehmen.

Sehr instructiv ist übrigens das Verhalten in Fig. 8 und 11. In den Fällen, von denen sie gewonnen sind, war eine deutliche Drucksteigerung im Schädelraum vorhanden, und man erkennt, dass der geringe vorhandene Raum, soweit es nur möglich war, von dem nach unten gedrängten Kleinhirn eingenommen ist.

Wenn man die gewöhnlichen Verhältnisse, wie sie in Fig. 5—12 dargestellt sind, berücksichtigt, wird man sich über die Häufigkeit von asymmetrischen Fortsatzbildungen nicht wundern können. Asymmetrien scheinen für diesen Theil unseres Körpers geradezu die Regel zu sein.

Wenn ich nun die Anschauung, die ich mir auf Grund der von Chiari publicirten und unserer eigenen Beobachtungen, sowie nach den Untersuchungen der topographisch-anatomischen Verhältnisse am Eingang in den Wirbelkanal von dem Zustandekommen der zapfenförmigen Fortsätze gebildet habe, kurz zusammenfassen soll, so würde ich zu folgendem Resultat kommen:

Die Entstehung der zapfenförmigen Fortsätze an der unteren Fläche des Kleinhirns wird bedingt durch das Zusammentreffen von gesteigertem, intracraniellem Druck[1]) einerseits und einer

[1]) Ob bei besonders günstigen Verhältnissen am Eingang in den Wirbelkanal nicht einmal auch ohne besonders auffallende Druckwirkung eine Zapfenbildung entstehen könnte, ist nicht unmöglich. Folgender Fall scheint sehr dafür zu sprechen:

Fall VI. L. M., 47 Jahre alt. No. 106. 1896/97.

Schwere allgemeine Anämie. Rothes Knochenmark. Multiple punktförmige Blutungen an verschiedenen Orten. Blutiger Inhalt in zahlreichen Lymphgefässen. Blutresorptionsröthe in den zugehörigen Lymphdrüsen, Lungenödem und ödematöse Schwellung zahlreicher bindegewebiger und schleimhäutiger Abschnitte. Starke fettige Degeneration des Herzens mit Erweiterung der Höhlen und Verdickung

besonderen Weite des Eingangs in den Wirbelkanal andererseits. Entstehen dieselben beim Erwachsenen, so handelt es sich sicherlich um eine rein passive Verdrängung der betreffenden Theile aus der Schädelhöhle in den Wirbelkanal.

Entstehen dieselben in der Periode des Gehirnwachsthums, so wird neben der passiven Verdrängung wohl auch ein actives Hineinwachsen der betreffenden Theile in den Wirbelkanal statt haben.

Man muss vielleicht auch noch an die Möglichkeit denken, dass, wenn erst bei einem noch wachsenden Individuum eine Zapfenbildung vorhanden ist, durch dieselbe ein stärkeres Wachsthum der begrenzenden Knochenwand angeregt wird, wodurch dann wieder die Möglichkeit einer Vergrösserung des Zapfens gegeben ist. Dadurch würde sich das relativ häufige Vorkommen von grossen Fortsätzen beim congenitalen Hydrocephalus erklären lassen.

Jedenfalls aber scheint mir die Beobachtung Chiari's, dass selbst bei hochgradigem Hydrocephalus congenitus häufig keine Zapfenbildung vorhanden war, dafür zu sprechen, dass selbst eine sehr starke und auch schon sehr frühzeitige intracranielle Drucksteigerung allein nicht ausreicht, das Entstehen zapfenförmiger Fortsätze hervorzurufen.

Da natürlich für die Möglichkeit eines Eintretens von Kleinhirntheilen in den Wirbelkanal die Weite des Foramen magnum von der grössten Bedeutung ist, ein Umstand, der von unserem Fall I besonders klar illustrirt wird, so erschien es nicht ohne Interesse, festzustellen, ob sich ein Zusammenhang zwischen Gestaltung des Hinterhauptloches und des Schädeldaches würde nachweisen lassen. Grosse Wahrscheinlichkeit hatte diese An-

der Wandung. Mässig vergrösserte Milz. Abgekapselte käsig-kalkige Heerde in den Lungen. Tuberculose der Lymphknoten in der Umgebung der Trachea. 2 kleine tuberculöse Geschwüre im Darm. Frische Pachymeningitis haemorrhagica interna. Ependymitis granulosa. „Die Flüssigkeit in den Seitenventrikeln ist vermehrt, von leicht gelblicher Färbung.“ Keine Druckerscheinungen an der Convexität. „Das Kleinhirn reicht mit etwa 1 cm langen pyramidenförmigen Fortsätzen, die hinten und seitlich von der Medulla gelegen sind, in den Wirbelkanal hinein.“

nahme deswegen nicht für sich, weil schon Virchow unter den Resultaten seiner Untersuchungen (s. o.) Folgendes hervorhebt:

„Mit grosser Klarheit hat sich aber durch die ganze Reihe unserer Untersuchungen ergeben, dass unter allen Theilen des Schädelgerüstes die Basis und zwar vornehmlich der Wirbelkörper des Grundbeins die grösste Selbständigkeit der Entwickelung und des Wachsthums besitzen.“

Die diesbezüglichen Messungen an 150 Schädeln des hiesigen Instituts betrafen Länge und Breite des Schädels und Länge und Breite des Hinterhauptloches, um durch Vergleich der Zahlen eine etwaige Abhängigkeit feststellen zu können.

Zahl	Schädel		Foram. magn.		Schädelform	Bemerkungen
	Länge	Breite	Länge	Breite		
1.	18,5	14,8	3,5	2,5	m.	
2.	18	13	3,15	2,3	d.	
3.	19	14,25	3,4	3,15	m.	
4.	18¼	15½	3,55	2,95	b.	Erhaltene Stirnnaht.
5.	16½	13½	3,0	3,0	b.	Erhaltene Stirnnaht.
6.	17¾	15	3,25	2,5	b.	
7.	18¼	13½	3,8	3,2	m.	Erhaltene Stirnnaht.
8.	16½	13½	3,0	2,8	b.	
9.	17¼	12	3,35	3	d.	Partielle Synostose der Coronar-, Sagittal- und Lambdanaht, sowie der linken Schuppe.
10.	17½	13	3,85	3,3	m.	
11.	17,1	14	3,75	3	b.	Synostose der Sagittal- und Coronarnaht.
12.	18,6	13½	4,0	3,75	d.	Synostose der Sagittalnaht.
13.	17	14	3,65	2,85	b.	Synostose der beiderseitigen Sut. mastoideae.
14.	19	14	3,4	3,1	d.	Partielle Synostosen an der Sagittal-, Coronar- und Lambdanaht.
15.	16¾	15	3,45	3,0	b.	
16.	17½	13¼	3,75	3,45	m.	
17.	17¾	14	3,5	3,1	m.	Syn. der Sagittalnaht.
18.	17	13¾	3,4	3,15	m.	
19.	18½	15	3,3	3,4	m.	Part. Syn. der Sagittalnaht.
20.	17½	13½	3,35	2,8	m.	Part. Syn. der Lambda-, Coronar- und Sagittalnaht.
21.	18¼	14½	3,45	3,0	m.	Part. Syn. der Sagittalnaht.
22.	18	13½	3,4	3,0	m.	
23.	17	13½	3,85	3,35	m.	

Zahl	Schädel Länge	Schädel Breite	Foram. magn. Länge	Foram. magn. Breite	Schädelform	Bemerkungen
24.	19¼	14	3,5	2,85	d.	
25.	17¾	13½	3,5	3,1	m.	
26.	17,8	14	3,85	3,3	b.	
27.	18,1	13¾	3,7	2,7	m.	
28.	18,5	14	4,25	3,3	m.	
29.	17,8	14	3,4	2,8	m.	
30.	17,7	15	3,5	2,95	b.	
31.	21	16	3,9	3,0	m.	
32.	21½	17	4,2	3,25	m.	Erhaltene Stirnnaht.
33.	15½	11	1,6	1,1	d.	
34.	18	16	3,5	2,9	b.	
35.	17,6	15	3,9	3,45	b.	Syn. der Sagittal-, Coronar- und mittleren Lambdanaht.
36.	16½	13¾	2¾	2¾	b.	
37.	18,8	15¾	3,5	2,9	b.	Syn. der Coronar-, Sagittal- und oberen Lambdanaht.
38.	15	12	2,9	2,6	b.	
39.	13	11	2,6	2,1	m.	
40.	14	12	2,85	2,2	b.	
41.	18,2	13½	3,5	3,0	m.	
42.	18	12	2,95	2,3	d.	
43.	17,7	14	3,3	2,7	m.	
44.	17,4	13	3,3	2,85	m.	
45.	17	12½	3,4	3,2	d.	Syn. der Sagittalnaht.
46.	18¼	14	3,5	2,9	m.	Syn. des hinteren Abschnitts der Sagittalnaht und der oberen Abschnitte der Lambdanaht.
47.	17½	14¼	3,25	2,7	b.	Erhaltene Stirnnaht.
48.	17¼	13¼	3,75	2,9	m.	
49.	19½	14¼	3,3	2,9	d.	Syn. der Sagittalnaht.
50.	17¼	14	3,65	3,3	b.	Syn. der Sagittal- und Coronarnaht.
51.	19	14¼	3,4	2,7	m.	
52.	16½	13¼	3,6	2,6	m.	
53.	18	13½	3,45	2,9	m.	
54.	17½	12¼	3,5	3,15	d.	
55.	17,6	14½	3,25	3,0	b.	
56.	18½	12	3,35	3,0	d.	Syn. der mittleren Abschnitte der Coronarnaht und der ganzen Sagittalnaht. Syphilitische Caries des Stirnbeins.
57.	17½	14	3,3	2,7	m.	
58.	17¼	13½	3,45	2,85	m.	

Zahl	Schädel Länge	Schädel Breite	Foram. magn. Länge	Foram. magn. Breite	Schädelform	Bemerkungen
59.	18½	14	3,15	2,8	m.	Syn. der Sagittalnaht und der mittleren Abschnitte der Coronar- und Lambdanaht.
60.	19¾	12	3,75	3,1	d.	
61.	19	14	3,3	2,8	d.	
62.	17	14	3,1	2,75	b.	
63.	17	14	3,25	2,95	b.	
64.	17	14¼	3,3	2,9	b.	
65.	17 (?)	12	3,5	3,3	d.	Syphilitische Caries des Stirnbeins.
66.	17½	13	3,5	2,85	m.	Syn. der oberen Coronarnaht und der Sagittalnaht.
67.	18	14	3,55	2,85	m.	Syn. der Sagittalnaht.
68.	17	13	3,6	2,9	m.	
69.	17¼	13¾	3,25	2,85	m.	Erhaltene Stirnnaht.
70.	19¾	13¼	3,7	3,25	d.	
71.	18	14¾	3,35	2,85	b.	
72.	20½	15	3,9	2,8	d.	Syn. der Sagittal- und Lambdanaht, sowie der Sut. mastoid. beiderseits.
73.	19½	13½	3,45	2,75	d.	
74.	16¼	14	2,95	2,95	m.	
75.	17¼	14¼	3,4	2,9	b.	
76.	17,7	12,8	2,55	2,95	d.	
77.	17½	13	3,55	2,75	m.	
78.	18,2	13,6	3,25	2,7	m.	Syn. der linken Sut. mastoidea.
79.	17½	13	3,0	2,65	m.	Syn. des mittleren Abschnittes der Coronarnaht und der beiderseitigen Sut. mastoid.
80.	15	12½	3,7	3,25	b.	Syn. der linken Sut. mastoid.
81.	19,3	14,7	3,9	3,35	m.	
82.	18,6	14½	4,0	2,8	m.	Syn. der Sagittal- und mittleren Abschnitts der Coronarnaht.
83.	19½	14	3,8	3,25	d.	Partielle Syn. der linken Sut. mastoid.
84.	18,3	13½	3,75	3,4	m.	Syn. der Sagittalnaht und der linken Sut. mast.
85.	17,3	12¾	3,4	3,0	d.	Erhaltene Stirnnaht.
86.	19,3	15	3,75	2,9	m.	Syn. der Sagittal- und mittleren Abschnitte der Coronar- und Lambdanaht, sowie der linken Sut. mast.
87.	18¼	13¾	3,45	2,65	m.	Syn. der Sagittal- und mittleren Lambdanaht.
88.	19	14¼	3,55	3,1	m.	

Zahl	Schädel Länge	Schädel Breite	Foram. magn. Länge	Foram. magn. Breite	Schädelform	Bemerkungen
89.	18,2	13,7	3,85	3,2	m.	
90.	18,2	14,8	3,9	3,0	b.	
91.	18,6	14	3,75	3,35	m.	
92.	18	14	3,5	2,8	m.	
93.	18,3	13½	3,45	3,35	m.	Syn. der Sagittal- und Coronarnaht.
94.	18	12,7	3,8	2,9	d.	
95.	17½	13,7	3,2	2,8	m.	Partielle Syn. der beiden Sut. mast.
96.	17,4	13,7	3,6	2,9	m.	
97.	18,3	13½	3,7	2,9	d.	
98.	18,1	14,2	3,25	2,15	m.	Partielle Syn. der Sut. mast.
99.	18,3	15	3,65	3,3	b.	
100.	18,6	14½	3,6	2,9	m.	Erhaltene Stirnnaht.
101.	18	14	3,55	3,3	m.	
102.	17	13,5	3,1	2,85	m.	
103.	17,3	13¾	3,45	2,8	m.	Syn. der Coronar-, Sagittal- und Lambdanaht.
104.	18,3	14½	3,65	3,5	m.	
105.	18,4	14¼	3,6	3,2	m.	Syn. der Sagittal- und mittleren Coronarnaht.
106.	16,7	15	3,65	3,1	b.	
107.	18,5	13	3,7	3,2	d.	Syn. des hinteren Abschnittes der Sagittalnaht.
108.	18,7	14¼	2,7	2,75	m.	
109.	17,4	15	3,65	2,95	b.	
110.	17,8	13	3,35	2,9	d.	
111.	18,2	14	4,05	3,15	m.	
112.	17,8	14	3,65	2,8	m.	Syn. der Sagittalnaht.
113.	18	15½	4,1	3,3	b.	Syn. der Sagittal- und linken Coronarnaht.
114.	16,6	14½	3,2	2,8	b.	
115.	17,2	14¼	3,4	3,1	b.	
116.	19	13¼	3,5	3,15	d.	Syn. der Sagittalnaht.
117.	18,9	15	3,8	3,5	m.	
118.	17,8	14,2	3,1	3,0	m.	Syn. der Sut. mast. rechts.
119.	17,8	15	3,3	3,2	b.	Syn. der Sagittal- und Lambdanaht.
120.	18,7	14	3,75	3,1	m.	Partielle Syn. der Sagittal- und Coronarnaht.
121.	19,4	14	3,45	2,9	d.	Syn. der Sagittalnaht und der beiden Sut. mast.
122.	19,5	14¾	3,9	3,3	m.	Syn. der beiden Sut. mast.
123.	17,5	15	4,15	3,0	b.	Erhaltene Stirnnaht.
124.	19	14½	4,2	3,55	m.	

Zahl	Schädel Länge	Schädel Breite	Foram. magn. Länge	Foram. magn. Breite	Schädelform	Bemerkungen
125.	18,8	14	3,4	3,15	m.	
126.	18,2	14,4	3,5	3,2	m.	
127.	18,2	14,4	4,6	3,45	m.	
128.	18,7	14,7	3,94	3,9	m.	
129.	18,5	14,5	3,4	2,95	m.	
130.	18,2	14½	3,7	3,5	m.	Syn. der Sagittalnaht.
131.	18	14,5	3,55	2,95	m.	Syn. der Sagittal- und Coronarnaht und der beiden Sut. mastoid.
132.	17,7	14¼	3,7	3,1	b.	Syn. des hinteren Abschnittes der Sagittalnaht.
133.	18,5	15	3,35	3,1	m.	
134.	18,6	14	3,85	2,95	m.	
135.	17,8	14½	3,85	3,75	m.	
136.	18	14,8	4,25	3,25	b.	
137.	17	13	3,6	2,95	m.	
138.	17½	13,7	3,9	3,35	m.	
139.	18,6	14,2	3,45	2,9	m.	Syn. der beiden Sut. mast.
140.	19	14	3,9	3,1	d.	Syn. der mittleren Coronarnaht und des hinteren Abschnittes der Sagittalnaht.
141.	18,5	14¾	3,75	3,2	m.	Syn. der mittleren Coronar- und der hinteren Sagittalnaht.
142.	17,6	14,7	3,5	3,05	b.	
143.	16,4	14	3,55	3,0	b.	Syn. der Sagittalnaht, der mittleren Abschnitte der Coronar- und Lambdanaht und der beiden Sut. mast.
144.	18,9	15,2	3,8	2,9	m.	
145.	18½	14	4,05	2,95	m.	
146.	17,8	14¼	3,4	3,0	m.	Syn. der Sagittalnaht.
147.	17,8	13½	3,6	2,9	m.	Syn. der Sagittal- und Coronarnaht.
148.	17,1	14¼	3,65	2,95	b.	
149.	19,1	14	3,6	3,45	d.	Syn. der Sagittalnaht und der mittleren Abschnitte der Coronar- und Lambdanaht.
150.	18	14	3,3	3,0	m.	

Eine Durchsicht der Tabelle ergiebt, dass auch diese Messungen nur dazu dienen können, die alte Virchow'sche Meinung von der selbständigen Bildung der Schädelbasis, in diesem Falle des Hinterhauptloches, zu bestätigen.

XXVI.

De ossificatione pathologica.

Autore Rudolfo Virchow.

1847.

Quum primum medici singulas corporis parte ope perlustrare inceperunt, mox accidit, ut veterun ossificatione pathologica funditus mutaretur. Scr providi quam diligentes demonstrarunt, neque omne pathologicas, quae depositionem calcareae materia substantiam secum ferrent, ossificationi adnumeran crimen inter partium ossearum morbosarum ac sana nem statuendum esse. Revera, structura ossium p certissimum criterium praebet, quo quamcunque veram a caeteris depositionibus calcareae mate possumus. Attamen, sicut animi nostri intemperi nos adducit, ut praeter cognitos fines argumentor ferre studeamus, etiam hac in re doctissimis viris ev proponerent, quae totam illam doctrinam formu plectebantur, quum nonnisi singula aliqua loca a quisita essent. — Atqui, si omnium telarum evol lustramus, ne ullam quidem invenimus, quae difficil variis locis variabilior, chemica explicatione magis ege est, quae multiplice indagatione tanta de re cognosc vestro judicio offerre, sperantes, fore ut levi nota si quae vobiscum communicabimus, parum mome parebunt.

Oxydum calcii corpore in humano fere semper invenitur, conjunctum cum acidis carbonico, phosp aliisve. Interdum accidit, ut partes, quae forte a salibus obducantur, praesertim si salia calcarea in luta sunt, quorum contactui partes illae obviae sun nascuntur incrustationes e. g. dentium, pessari

um epithelialium. Summopere ab hisce discrepant directae
careae depositiones e fluidis, quae propter nimiam concen-
tionem aut quia acidum deest, ad solvendam calcem non
ficiunt. Ita calculi oriri solent, quibus in canalibus glan-
larum efferentibus, e. c. renum, glandularum salivalium,
venimus. Prorsus aliter sese habent plurimae concretiones,
as dicimus, calcareae. Quae quidem initio nullo modo e ter-
tribus substantiis constant, sed potius molli quadam, coagulata
e concreta materie mucosa, albuminosa seu fibrinosa con-
uuntur. Quum vero omnes substantiae hujus generis praeter
otum etiam aliquid oxydi calcii, plerumque salium forma,
ntineant, quod ad constitutionem illarum chemicam attinet, fieri
test, ut sensim sensimque oxydum vel sal calcis e combinatione
eretur, atque, dum pars quaedam substantiae primariae auferr, insolutum remaneat. Quo facto elucet, non materias calcareas, d materias azoticas concrescere, atque apparet, quomodo illa s explicanda sit, concretiones has, etiam finita chemica mutaone, nunquam mere e salibus calcareis compositas esse, sed mper organicam aliquam materiam quasi basin aut involucrum lcis reperiri.

Tunc sequitur ea calcis depositio, quacum simul adiposae bstantiae, modo elainum et margarinum, modo cholestearinum, vadunt quamque totam tanquam atheromatiam significavimus. xplicationem hujus alterationis priore tempore tentavimus neque oc loco denuo in ea eniti studebimus. Huc vero adscribimus egenerationem illam arteriarum, quam ad novissima usque temora plurimi autores ossificationis nomine vocarunt; adscribimus uberculorum atheromatiam, cujus quidem processus finem lailli pulmonum plurimi constituunt etc.

Quibus rebus peractis restant denique depositiones calcis n telas illas, quae solvendo in collam seu chondrinum abeunt, artilagines dico et telam cellulosam seu conjunctoriam, quae liversissima forma corpori inest nec solum telam cellulosam proprie sic dictam, sed etiam telas fibrosas, serosas, aliasque omplectitur. Recentiores vero scrutatores, qui microscopio utebantur, formulam satis simplicem et ingenuam hisce rebus praescripserunt, quum dicerent omnem telam cartilaginosam ad ossificationem veram aptam esse, dum omnes telae conjunctoriae,

ut ita dicam, nonnisi lapidescant. Itaque lex illa exstitit, inter omnes constans, unicuique ossificationi cartilaginescentiam praecedere, nullo loco osseam substantiam exoriri, nisi antea cartilago affuisset. Veterum sententia, qui ossificationem membranarum et ossificationem cartilaginum discreverunt, plane abjiciebatur.

Ita res sese habuit, quum primum a. 1845 Watson facultatem ossescendi periosteo revindicavit. Jam anno sequente Sharpey docuit, normalem calvariae ossificationem non solum a cartilagine, sed etiam a fibrosa fonticulorum substantia nasci, atque initio anni currentis a nobis[1]) demonstratum est, osteophyta puerperalia dicta in interna calvariae superficie sita directa telae conjunctoriae metamorphosi procreari atque eadem via tum stroma carcinomatis osseum, quum granulationes ulcerum osteopathicorum osseas formari. Quibus rebus probatis non multum abfuit, ut veterum illam sententiam, vix deletam, rursus reciperemus, ut potius vim ossescendi omnibus illis telis, quae coquendo in collam abeunt, restitueremus. Quid? Postquam Ill. Reichert harum telarum et formae et evolutionis similitudinem sustinere conatus erat, quarum affinitatem chemicam nemo erat, qui ignorasset, quis miraturus fuisset, quod etiam posterioris evolutionis concordantiam quandam construere animus adductus esset? At quantopere naturalium rerum multiplicitas humanae menti, simplicitatem phaenomenorum atque unitatem quaerenti, sese opponit! quam difficile evenit, ut generalem aliquam legem capessamus, quum potius quodvis novum inventum crescente rerum diversitate oculos nostros magis obvelare videatur! Certissimum erat nec nosmet effugit, frequentissime existere frustula quasi ossea, nonnunquam magnitudinis non exiguae, praesertim in membranis serosis thoracis abdominisque, quae quamvis veris ossibus simillima, tamen nil aliud, nisi calcis depositionem amorpham repraesentarent. Quamobrem manifestissime non omni telae conjunctoriae promiscue ossescendi facultas tribuenda erat. At fuerunt aliae degenerationes in tela conjunctoria calcareae, e. g. tendinum et ligamentorum, quae evolutione finita eandem, quae ossium est, structuram praebere solebant. Nonne verisimile erat, hasce eodem modo, quo membrana fibrosa fonticu-

[1]) Archiv für path. Anat. und Phys. I. 135.

lorum et stroma carcinomatosum, directa telae conjunctoriae metamorphosi perfici? Attamen, quum accuratius mutationibus hisce studuimus, mox persuadendum erat, eas quam maxime inter sese differre. Invenimus, ut exemplum afferamus, ossificationem ligamenti stylohyoidei semper eo modo procedere, ut mediam inter telam conjunctoriam elasticamque, quibus normali conditione compositum est, cartilago accrescat, ita ut sub finem evolutionis prior ligamenti substantia quasi periosteum os novum circumdet. Quam ob causam denominatione prorsus falsa utimur, si ossificationis ligamenti stylohyoidei mentionem facimus; cognitum enim habemus, adesse ossificationem in ligamento. Qua re statuta protinus quaerendum erat, utrum cartilaginosa substantia, quae media in tela conjunctoria erumpit, inde ab ossibus existentibus, a processu styloideo et ossis hyoidei cornu minore procresceret, aut ab exsudato in ipsa tela conjunctoria posito proveniret. In ipso quidem ligamento stylohyoideo occasio nobis nondum data est, hancce quaestionem dilucide eruendi, alium autem locum deteximus, quo sine ullo dubio cartilago media in tela conjunctoria, omni cum osse et cartilagine praeformata conjunctione interrupta, oritur. Accidit enim, ut in ligamentis articulorum capsularibus ipsaque in membrana synoviali, qua extrinsecus articuli cavum clauditur, cartilagines plane segregatae, posteriore tempore ossescentes, progignantur, quae quidem segregatio tam clara est, ut solas cellulas cartilagineas inter fibras conjunctorias animadverteremus.

Si igitur respicimus ea, quae adhuc certa investigatione constituta sunt, non possumus, quin magnam inter ossificationis methodos discrepantiam concedamus. Neque omnis ossificatio a cartilaginum formatione incipit, quum etiam directam telae conjunctoriae ossescentiam invenerimus, neque omnis depositio calcis in telam conjunctoriam ossium formam reproducit, nec denique omnia ossa, quae loco, quem antea tela conjunctoria obtinuit, capimus, directa ejus metamorphosi progressa sunt. Unam solam rem adhuc certam et immutatam videmus, nullam ossificationem fieri nisi praeexistente tela in collam solubili. Attamen tanta animi humani debilitas est, ut a grammaticis sive, ut malunt, a philologis tanquam lex generalis posita sit, nullam legem esse sine exceptione! Quantae deliciae quan-

taeque amoenitates hac lege continentur! Primum lex formulatur, deinde exceptio prima, tum secunda, denique tertia, postremo quarta, sub finem quinta, itaque continuatur in perpetuum! Mehercle grammatica simillima est politicae hodiernae, sed, eheu dissimillima naturalibus scientiis. Exceptiones in natura rerum non inveniuntur; nil aliud in ea inest nisi leges; omnis lex, quae exceptionem patitur, falsa. Itaque etiam lex illa de sola telarum collagenarum ossificatione falsa est. Nostris ipsius oculis ossificationem telae elasticae, quae membranae tracheae mucosae substructa est, vidimus[1]), ac communicavit nobiscum amicissimus Ludwig, prof. Marburgensis, sese analogam telae elasticae ossificationem observasse in circuitu ductus thoracici bovum. Declaramus igitur publice ac solenne, legem ossificationis universam inter manus nos effugisse. Ex quo concludimus hanc telarum alterationem aeque ac mutationes inflammatoriae in unoquoque casu separatim investigandas nec prius generalem de ea theoriam proponendam esse, quam plurimus singulorum locorum numerus summa cum industria pertractatus sit.

Quum vero omnis res, quam diuturna cogitatione vertimus, finem aliquem utilem vel, sicut nosmet dicere solemus, practicum habeat necesse sit: subeamus etiam inquisitionem de causis ossificationis, de conditionibus iis, quae modo cartilagines telamque conjunctoriam permanentes, modo ossescentes, modo lapidescentes determinent. Nam simulac praxin medicam attingimus, primum et principaliter de causis agitur. Quaestionem autem, a nobis susceptam, maximi momenti in arte medica adhibenda esse, facile intelligitur, si solam fracturarum ossium doctrinam, calli et pseudarthroseon genesin commemoramus. Versabantur vero hac in re evolvenda clarissimi viri diversissimo eventu. Plures inter eosque scientiae nostrae principes nervorum vim summi aestimarunt, atque argumenta hujus sententiae praecipue tria produxerunt. Primum Tiedemann urgebat, nervos in evolutione foetus osteogenesin adeo dirigere, ut deficiente nervo etiam os deficiat, ossibus vero supervacaneis iterum nervi

[1]) Dieses war eine unrichtige Deutung: es handelt sich um wirkliche Ekchondrosen der Trachealknorpel, welche jedoch die Struktur des Netzknorpels besitzen können (Entwickelung des Schädelgrundes. Berlin 1857. S. 53. Geschwülste. Berlin 1869. I. S. 443).

ervacanei respondeant. Tum sequebantur chirurgorum obser-
iones, praesertim a Travers, Tyson, Philipps et Ribes
itutae, non solum ossium in membris paralyticis sitorum
phiam evadere, sed etiam talium ossium, si fracta erant,
ationem nonnisi ligamentosa massa, tela conjunctoria, perfici.
edebant experimenta a Koning et Schröder van der Kolk
cepta, quibus comprobabant, ossium fractorum regenerationem
ectis nervis non evenire. Denique cognitum erat, fere omnia
udata, quae in telas collagenas mutata, prope cerebrum, me-
lam spinalem nervosque ipsos sita sunt, si quidem deposi-
is calcareae sedes fiunt, veram ossium structuram praebere.
amen omnia haecce argumenta minime sufficiunt. Etiam ii, qui
edemanni sententiam summo studio amplectebantur, negare
potuerunt, inveniri foetus monstrosos ossibus praeditos, qui omni
vorum vestigio plane carent. Nec probarat ipse Tiedemann
ionem inversam falsam esse. Nonne fieri potuit, ut nervorum
matio osteogenesis sequela esset? plerumque enim ossium
ectum vel excessum etiam comitatur organi aut membri de-
tus vel excessus. Contra observationes de paralyticis ac de
vis discissis aliae exstiterunt, quae contrario argumento in-
viebant. Praeterea autem satis dilucidum erat, omnes obser-
iones hujus generis in animalibus evolutis adultisque nulli
tii esse, quia nil aliud demonstrabant, nisi nutritionem, sicut
nium caeterarum partium, ita etiam ossium, sine nervis adhuc
procedere. Quod denique tertiam argumentorum seriem
inet, recte objici potest, reperiri vera ossa etiam in locis, quae
nervorum et peripherici ramis et centralibus massis satis
nota sunt, ita remota, ut si hos casus concedimus, omnes-
que res et sanae et morbosae ad nervorum vim referri
sint.

Itaque nervis tanquam omnipotentibus ossificationis regula-
ibus rejectis multo majore jure redire nobis videmur ad nutri-
nis alterationes, quae nonnunquam nervorum vitio, frequenter
orum conditioni, plerumque vero alterationi corporis universi
t organi membrive totius tribuendae sunt. Nam si nutritionis
tione ampliore sensu utimur, triplex ratio adest, cur nutritio-
nis viam dirigat. Triplex enim conditio necessaria est, ut
cubi ossificatio oriatur. Primum materiam plastica e sanis

sanguiferis exsudet, tum cartilago vel tela conjunctoria formetur, denique salia calcis certo quodam modo in haecce deponantur necesse est. Unumquodque hujus metamorphoseos stadium certum nutritionis statum postulat, quo deficiente mox alia mutationum series incipit. Si igitur primum exsudatum spectamus, facillime recordamur, esse quosdam homines e. g. scrophulosos, tuberculosos, scorbuticos, apud quos multo frequentius et in ossibus ipsis et in vicinitate eorum exsudata, quae organisationis facultate satis debili praedita sunt, praesertim nimis sicca et sanguine commixta plurimo videntur. Quaenam causae sint, cur altero loco cartilago, altero tela conjunctoria formatur, nescimus quidem; si autem ad generales nostras de formatione telarum notiones respicere debemus, ad chemicam blastematis constitutionem recurrendum erit, cujus penitiorem cognitionem a chemicis viris frustra exspectavimus. Magni autem momenti nobis videtur, qualis formata sit tela collagena nova. Certissimum enim est, non omnem telam collagenam ad ossificationem propensam; quoad ipsimet observavimus, certa quaedam densitas una cum certa vasorum abundantia omnino necessaria est. Nusquam tela conjunctoria mollis et laxa ossescit; semper stadium homogeneitatis densissimae depositioni calcis praecedit. Sic clarissime evolutionem osteophytorum puerperalium, stromatis carcinomatosi, etiam calvariae cernere possumus. Demonstrant autem tumores fibroidei, si cum illis praedictis neoplasmatibus comparamus eos, homogeneitatem solam non sufficere, sed magnum vasorum sanguiferorum numerum, largum sanguinis calcem advehentis affluxum opus esse. Tumores fibroidei, qui vasibus valde egent, semper depositionem calcis amorpham continent, si lapidescunt, atque lapides illi uterini, quos veteres tantopere mirabantur, quamvis e tela conjunctoria horum tumorum enascuntur, nullo modo inter ossa numerandi sunt. Confirmatur caeterum haec nostra sententia de vasorum vi in ossificationem quodammodo lege ab Augusto Bérard detecta, omnium ossium longorum eas epiphyses prius consolidari, ad quas canalis nutritius dirigitur. — Denique quamvis tela ad ossificationem apta formata sit, non semper ossificatio perficitur. Id quod solum a nutritionis statu aut universo aut locali pendet. Satis constat, quanti momenti in fracturarum curatione localium remediorum applicatio

sit; et frigus et humiditatem nimis longe adhibita, vittas caeteraque velamenta praematuro tempore allata aut nimis constricta pseudrothroseon originem adjuvare. Jam Julius Cloquet docuit, vittarum usum nimium conditionem quandam scorbuticam localem adducere. Dein notum est, quantopere morbi locales fracturam sanandam prohibeant, id quod Malgaigne de erysipelate disertissime comprobavit. Universam autem corporis nutritionem magnopere in ossificationis processum agere, vix inter eruditos memorandum est, neque ullam hujus rei mentionem fecissem, nisi jam breviter ad rhachitiden infantum animos vestros adducere voluissem, de qua alio loco sententiam meam ex illo tempore denuo confirmatam proposui[1]). Nullo modo observationes meae probarunt, rhachiticam ossium affectionem in emollitione eorum positam esse; omnes in eo consentiunt, ut osteogenesin morbosam, impeditam calcis in telas organicas normaliter formatas depositionem demonstrent. Quum enim osteogenesis normalis ita procedat, ut nova strata substantiae corticalis formentur, dum priora resorbentur, rhachitica osteogenesis nulla alia re differt, nisi ea, ut nova illa strata sufficiente calcis copia non instruantur. Quia autem priora strata eodem modo, quo semper solent, resorbentur et postremum nova illa molliora sola remanent, etiam os totum mollius fit, neque vero emollitione, sed impedita calcis depositione. Itaque rhachitis in eandem morborum classem inscribenda, qua calli nimis molles, gummata ac similia vitia continentur.

Nachschrift.

Die vorstehende kleine Abhandlung wurde am 6. November 1847 bei meiner Habilitation in der Aula der Berliner Universität gelesen. Sie hat seitdem gut verwahrt, aber ungelesen, in meinem Schrank gelegen, und ich habe sie erst wieder ausgegraben, als durch falsche Angaben in Tageszeitungen eine Nachforschung in den Universitäts-Acten angeregt war und zu der Feststellung des Tages geführt hatte und als der Rector magnificus mir seinen und der Dekane der Fakultäten Besuch an-

[1]) Archiv für path. Anat. 1853. V. 410.

meldete. Wenn ich sie jetzt nachträglich unverändert publicire. so geschieht es nicht, weil ich sie für mustergültig halte; im Gegentheil, ich erkenne an, dass sie sprachliche und thatsächliche Fehler enthält. Mich selbst überraschte aber die Darstellung, weil sie ein getreues Spiegelbild meines wissenschaftlichen Denkens und Wissens vor 50 Jahren liefert. Wer in Betracht zieht, dass ich erst einige Jahre später (1850/51) in Würzburg die körperliche Natur der „Knochenkörperchen" nachwies und die Bindegewebskörperchen fand, der wird, gleich mir selbst, einigermaassen erstaunt sein, dass ich schon 1847 im Stande war, einen bis dahin ziemlich unklaren Abschnitt der Pathologie in einen inneren wissenschaftlichen Zusammenhang zu bringen.

XXVII.

Ueber Knochenmarkgewebs-Embolie.

Von Prof. Dr. O. Lubarsch in Rostock.

In der Arbeit von A. Maximow über die Parenchymzellen-Embolie der Lungenarterie (dieses Archiv. Bd. 151. S. 297) ist zum ersten Male eines Vorganges Erwähnung geschehen, der bereits seit längerer Zeit von mir entdeckt und in der Dissertation meines Schülers, Dr. P. Lengemann „Ueber die Schicksale verlagerter und embolisirter Gewebstheile im thierischen Körper" (erschienen August 1897) ausführlich beschrieben worden ist. Es handelt sich nehmlich um die Verschleppung ganzer Knochenmarkstheile, die Maximow zuerst bei Kaninchen fand, welche durch Zerstörung des verlängerten Marks getödtet waren, und die er auch dadurch erzeugen konnte, dass er grössere Zertrümmerungen des Knochens bei Thieren vornahm. Das Auftreten grösserer Abschnitte von Knochenmarkgewebe in Lungenarterien ist schon im Sommer 1896 von Herrn Dr. Lengemann und mir beobachtet und in zahlreichen Präparaten verschiedenen Collegen (Prof. Langendorff, Dr. Reinke und Dr. Hanau) demonstrirt worden. Unsere Erfahrungen sind dann auch bereits in der Dissertation von Dr. Lengemann veröffentlicht worden, was natürlich Maximow entgehen musste. Eine sonstige Veröffentlichung unserer Befunde wurde deswegen unterlassen, weil die Arbeit von Lengemann zusammen mit einigen von mir und anderer

meiner Schüler in einem gesonderten Bande demnächst im Buchhandel erscheinen soll. Nachdem Maximow inzwischen ähnliche Befunde publicirt hat, halte ich es für nöthig, unsere Erfahrungen kurz mitzutheilen: 1) um unsere Priorität zu wahren, 2) weil die Anschauungen Maximow's über die Genese des Vorgangs nicht mit unseren übereinstimmen.

Maximow glaubt, dass die Verschleppung von Knochenmarkgewebe nur dann zu Stande kommt, wenn Knochensubstanz zerstört wird, und führt dafür folgende Thatsachen an: 1) vermisste er die Knochenmarksgewebs-Embolie stets, wenn er die Kaninchen unter Vermeidung aller Erschütterungen und Stösse mittelst Chloroform, Curare, oder durch momentane Kopfabtrennung tödtete; 2) vermisste er die Embolie weiter, wenn er Kaninchen unter Chloroformnarkose mit einem hölzernen Stabe heftige, die Knochen nicht zertrümmernde Schläge auf die Knochen der hinteren Extremität versetzte, während er, wie erwähnt, Knochenmark-Embolie dann fand, wenn er absichtlich eine Zertrümmerung von Schädelknochen vornahm.

Diese Auffassung ist nun durch unsere, schon lange vorgenommenen Beobachtungen und Experimente direct widerlegt. Es wurde nehmlich das Vorkommen von Knochenmarkgewebs-Embolie in etwa 20 Fällen bei Kaninchen beobachtet, denen wir Leber-, Nieren- oder Placentarzellen in die Vena jugularis eingespritzt hatten und die ausnahmslos durch Chloroformirung oder Nackenschlag (2—3 Schläge mit der Hand) getödtet waren. Es wurde aber weiter noch, nachdem wir auf das häufige Vorkommen der Knochenmarkgewebs-Embolie aufmerksam geworden, von mir das Vorkommen dieser Art der Parenchym-Embolie auch beim Menschen constatirt, und zwar bei solchen Menschen, die nicht die geringsten Knochenverletzungen darboten; es waren das 4 Frauen, die an Eklampsie gestorben waren. — Hierdurch wird bewiesen, dass eine Verschleppung von Knochenmarkgewebe zu Stande kommen kann, ohne dass Zerstörung von Knochen stattgefunden hat. Andererseits kommt es auch vor, dass selbst bei starker Zerschmetterung von Knochen (complicirten Fracturen) die Knochenmark-Embolie ausbleibt oder wenigstens sehr geringfügig ist.

Wie sind nun zunächst die abweichenden Befunde Maximow's zu erklären? Ich glaube, dass seine negativen Resultate zum Theil wenigstens darauf beruhen, dass er nicht genug Stücke der Lunge und nicht genug Schnitte untersucht hat. Lengemann hat in Bezug auf diejenigen unserer Experimente, in denen wir keine Knochenmark-Embolie fanden, Folgendes bemerkt: „Nur in der Minderzahl der gründlich untersuchten Fälle wurden sie (die Knochenmark-Emboli) vermisst, wobei noch betont werden muss, dass die Pfröpfe oft erst nach Untersuchung von Hunderten von Schnitten gefunden wurden, und dass durchaus nicht alle Fälle mit dieser Genauigkeit durchforscht werden konnten.“ Ich kann noch hinzufügen, dass gar nicht selten 3—4 Stücke einer Lunge in zahllosen Schnitten vergeblich

untersucht werden können, während man dann im 5. Stück schon in den ersten Schnitten ein positives Resultat erhält. Das ist dann der Fall, wenn überhaupt nur wenig Knochenmark verschleppt worden ist; ist dagegen die Embolie eine enorme, wie sie natürlich eintritt, wenn man den Knochen in grösserer Ausdehnung gewaltsam zertrümmert hat, dann braucht man nicht lange zu suchen. Weiter halte ich es für bedeutsam, dass Maximow bei seinen Experimenten die Thiere wenige Minuten nach den zur Parenchymzellen-Embolie führenden Eingriffen tödtete, während in unseren Versuchen die Thiere 24 Stunden bis mehrere Wochen am Leben gelassen wurden, wodurch es möglich war, die Folgen der Parenchymzellen-Embolie genauer zu studiren.

Wie können wir aber in unseren Fällen das Zustandekommen der Knochenmarkgewebs-Embolie erklären? Man könnte zunächst geneigt sein, die Erschütterungen des Knochens, wie sie bei eklamptischen Krampfanfällen und bei dem durch Nackenschlag herbeigeführten Tod der Thiere stattfinden, verantwortlich zu machen. Ich glaube auch, dass derartige Erschütterungen eine Rolle spielen können, wenn auch andere Beobachtungen dafür sprechen, dass diese Rolle keine ausschlaggebende ist. Denn einerseits habe ich die Knochenmark-Embolie in Fällen von colossalen Erschütterungen des Knochensystems (Sturz aus erheblicher Höhe) vermisst oder in nur sehr geringfügiger Weise gefunden, andererseits ist in der Mehrzahl unserer Kaninchen-Experimente eine irgendwie nennenswerthe Erschütterung des Knochensystems ausgeschlossen, da die Thiere in sehr vorsichtiger Weise durch Chloroform getödtet wurden und auch sonst niemals Krampfanfälle oder dergleichen an ihnen beobachtet waren. Auch hebe ich noch hervor, dass gesunde Kaninchen, die, ohne dass sonst Versuche an ihnen vorgenommen waren, durch Nackenschlag getödtet wurden, keine Knochenmark-Embolie darboten. Ich ziehe deswegen zur Erklärung einige andere Thatsachen heran, die wir bei unseren Experimenten und anatomischen Untersuchungen über die Parenchymzellen-Embolie constatiren konnten. In allen Fällen von Parenchymzellen-Embolie (mögen nun Leber-, Nieren- oder Placentarzellen injicirt oder, wie bei der Eklampsie, Leber- und Placentarzellen embolisirt sein) findet nehmlich eine Alteration des Knochenmarks statt, die sich regelmässig durch eine oft sehr starke Knochenmark-Riesenzellen-Embolie und eine ebenfalls häufig sehr bedeutende Ansammlung acidophiler Leukocyten in der Blutbahn documentirt. Mitunter finden sich auch kleine Ecchymosen im Knochenmark vor. Durch diese Prozesse, welche durch den Zerfall der embolisirten Zellen in der Blutbahn hervorgerufen werden, findet eine allmähliche Lockerung und Auflösung des Zusammenhanges des Knochenmarkgewebes statt, wodurch dann die Verschleppung in die venöse Blutbahn und von da in die Lungenarterien ermöglicht wird. Beim Kaninchen, wo, wie es scheint, schon die normalen anatomischen Einrichtungen des Knochenmarks (Vorhandensein wandungsloser Venen) eine derartige Verschleppung begünstigen, scheinen

diese Circulationsstörungen zum Zustandekommen der Knochenmark-Embolie zu genügen. Beim Menschen mögen daneben noch Erschütterungen des Knochenmarks, die zu Blutungen Anlass geben, unentbehrlich sein; doch genügt das von mir untersuchte Material noch nicht, eine Entscheidung dieser Frage herbeizuführen. Ich kann nur feststellen, dass ich beim Menschen Knochenmarkgewebs-Embolie nur dann gefunden habe, wenn Parenchymzellen-Embolie und ihre Folgen sich mit Erschütterungen des Knochenmarks combinirten, während bei alleiniger Erschütterung des Knochenmarks sowohl beim Menschen, wie beim Kaninchen diese Parenchym-Embolie ausblieb, oder wenigstens ganz geringfügig war. Das veranlasst mich wenigstens vorläufig, den genannten, durch die Parenchymzellen-Embolie bewirkten Veränderungen des Knochenmarks eine grössere Bedeutung zuzuschreiben, als der einfachen Erschütterung. Doch werden erst sehr sorgfältige und fortgesetzte Untersuchungen der Lungen durch Sturz verunglückter Menschen über diese Frage eine Entscheidung herbeiführen können. — Dass bei der Knochenmark-Embolie der Kaninchen der rasche und vollständige Zerfall des injicirten Gewebes und die dadurch frei werdenden chemischen Stoffe eine besondere Bedeutung haben, geht auch daraus hervor, dass wir bei Injection von Knorpelzellen oder Stückchen amyloider Organe sowohl Leukocytose, wie Knochenmarkzellen- und Knochenmarkgewebs-Embolie vermissten. —

Auf zahlreiche andere Punkte, die durch unsere Untersuchungen über die Parenchymzellen-Embolie zu Tage gefördert wurden, will ich hier nicht näher eingehen, sondern in dieser Beziehung auf unsere ausführlichen, demnächst erscheinenden Arbeiten verweisen. Nur das will ich noch betonen, dass unsere Untersuchungen noch einen weiteren, schon oben kurz erwähnten Befund zu Tage gefördert haben, dass nehmlich jede Parenchymzellen-Embolie eine secundäre Embolie von Knochenmark-Riesenzellen zur Folge hat; was deswegen von grosser Wichtigkeit ist, weil durch diese Thatsache die Identificirung der in der Lunge gefundenen Riesenzellen erschwert wird. Auf die Differentialdiagnostik hier einzugehen, will ich jedoch unterlassen. Der Hauptzweck dieser Mittheilung ist es, im Gegensatz zu Maximow festzustellen, dass die Knochenmarkgewebs-Embolie bei Menschen und Thieren in der Regel ohne eine Continuitätstrennung des Knochens zu Stande kommt. —

Bemerkung zu Tafel VIII dieses Bandes.

Auf der meiner Arbeit: „Ueber die hyalinen Körper u. s. w." beigefügten Tafel VIII finden sich leider mehrere Ungenauigkeiten, die zu meinem Bedauern nicht mehr abgestellt werden konnten. Ich habe den Text meiner Arbeit so präcisirt, dass ich trotz der Fehler in den colorirten Abbildungen ein Missverständniss für ausgeschlossen erachte.

Bei dieser Gelegenheit bemerke ich, dass Lubarsch, wie aus den „Ergebnissen der allgemeinen Pathologie" ersichtlich, die hyalinen Körper auch bei anderweitigen als atrophirenden Prozessen der Magenschleimhaut schon beobachtet und beschrieben hat.

Dr. Thorel.

LIBRARY OF THE UNIVERSITY OF CALIFORNIA

2

Inhalt.

Seite

I. Ueber die Geschwülste, insbesondere die Endotheliome des Hodens. (Aus dem Pathologisch-anatomischen Institut No. II der k. Universität Budapest. Vorstand: Prof. O. Pertik.) Von Dr. E. Krompecher, I. Assistenten. (Hierzu Taf. I—II.) 1

II. Ein grosses Neuroma gangliocellulare des Nervus sympathicus. Vom Privatdocenten Dr. Otto Busse, I. Assistenten am Pathologischen Institut der Universität Greifswald. 66

III. Ueber eine Combination allgemeiner Neurofibromatose mit Gliom des Rückenmarks. (Aus dem Pathologischen Institut zu Strassburg i. Els.) Von Dr. Georg Strube, früherem Assistenten des path. Instituts in Strassburg, zur Zeit Assistenten der II. med. Universitätsklinik zu Berlin. 78

IV. Ueber einen seltenen congenitalen Tumor am kleinen Finger eines Neugeborenen. (Aus dem Anatomischen Institut der Universität Breslau.) Von Dr. Hermann Stahr, Assistenten des Instituts. (Hierzu Tafel III—V.) 97

V. Ueber Blutgefässendotheliome der Struma mit einem Anhang über Knochenmetastasen bei Struma maligna. (Aus dem pathologischen Institut in Bern.) Von Dr. Franz Limacher von Flühli (Cant. Luzern). (Hierzu Taf. VI—VII.) 113

VI. Ein Blutgefässendotheliom, mit besonderer Berücksichtigung seines Wachsthums. Von Dr. med. Borrmann, früherem I. Assistenten am Pathol.-anatom. Institut in Zürich. (Hierzu Taf. VIII.) 151

VII. Ueber die Betheiligung des Lymphgefässsystems an der Verschleppung bösartiger Geschwülste. (Aus dem Pathologischen Institut in Breslau.) Von Drd. Karl Winkler, Assistenten am Pathologischen Institut in Breslau 195

VIII. Sarcom auf narbig-lupösem Boden. (Mittheilung aus Prof. Eduard Lang's Abtheilung d. K. K. allg. Krankenhauses in Wien.) Von Dr. Emil Tauffer, Primararzt f. Hautkrankheiten in Budapest. (Hierzu Taf. IX.) 272

295379

LIBRARY OF THE UNIVERSITY OF CALIFORNIA

Archiv
für
pathologische Anatomie und Physiologie
und für
klinische Medicin.

Bd. 151. (Funfzehnte Folge Bd. I.) Supplementheft.

I.

Ueber die Geschwülste, insbesondere die Endotheliome des Hodens.

(Aus dem Pathologisch-anatomischen Institut No. II der k. Universität Budapest. Vorstand: Prof. O. Pertik.)

Von Dr. E. Krompecher,
I. Assistenten.

(Hierzu Taf. I—II.)

Durchforschen wir die Literatur der Hodengeschwülste, so sehen wir, dass die Pathologen früherer Jahrhunderte nur dem rein praktischen, chirurgischen Interesse gerecht werden konnten, indem sie bei Eintheilung der Hodentumoren in „gute“ und „bösartige“ (Paulus Aegineta) die entzündliche Schwellung von den Geschwülsten trennten und zur möglichst raschen Exstirpation letzterer aneiferten.

Die ersten, die gegen das Ende des vorigen und zu Anfang dieses Jahrhunderts eine Trennung der Geschwülste unter einander, eine Scheidung der heute als Granulationsgeschwülste bezeichneten Tuberculose und Syphilis von den wahren Hodentumoren, den Neubildungen, forderten, bezw. selbst durchzuführen versuchten, waren die Engländer Baillie (1794), Cooper (1830) und Curling (1845) die

den „geschwollenen pulpösen Hoden“, den „Fungus und Scirrhus des Hodens“ von den Granulationsgeschwülsten des Hodens trennten und die klinische Verschiedenartigkeit beider Gruppen betonten. — Zu dieser Zeit macht sich nun auch schon eine Sonderung der bis dahin unter dem Namen „Sarcocele“, d. h. „fleischartige Geschwulst“ zusammengefassten Geschwülste und Neubildungen je nach ihrem Ausgang vom Hoden oder vom Hodensack bemerkbar.

Die Nothwendigkeit einer Differenzirung der Neubildungen unter einander und Andeutungen einer Sonderstellung des Carcinoms und Sarcoms beweisen zwar schon die für das Sarcom im Gegensatze zum Carcinom gebrauchten Bezeichnungen: „Fungus haematodes“ (Hey, Wardrop), „Fungus medullaris“ (Maunoir), „Markschwamm“ (Baring), „Medullarsarcom“ (Abernethy), doch eine nur einigermaassen genaue Scheidung derselben war zufolge Mangels genügender differentialdiagnostischer Merkmale unmöglich. — Die schon von altersher gebrauchten und oft sehr betonten „makroskopischen Characteristica“ des Hodensarcoms, wie z. B. das „grossmaschige oder zarte, oft verdickte, mit Zellen gefüllte Fasergerüst“, die „lappige Anordnung“ u. s. w. passten und passen zwar auch heute noch grösstentheils auf das Hodensarcom, sind aber nichts weniger als Characteristica desselben, finden sich vielmehr bei fast allen Hodentumoren und sind demnach bei der Differentialdiagnose zwischen Carcinom und Sarcom nicht zu verwerthen.

Virchow war der erste, der eine Scheidung der malignen Neubildungen des Hodens unter einander bloss auf mikroskopischer Grundlage für möglich erklärte.

Trotzdem verhielt es sich bis zu den sechziger Jahren mit der mikroskopischen Differentialdiagnose nicht viel besser, da ja auch diese gleich der makroskopischen Differentialdiagnose Anfangs jeder exacten Grundlage entbehrte.

Erst der Nachweis der epithelialen Abkunft und somit die Bestimmung der Genese des Krebses gab die Basis zur exacten Trennung der Carcinome von den Sarcomen. — Durch die Arbeiten von Thiersch und Waldeyer angeregt, wies Birch-Hirschfeld auch die epitheliale Abkunft des Hoden-

carcinoms nach, forderte bei Stellung der Diagnose auf Carcinom eine Mitbetheiligung der Epithelien der Hodenkanälchen und schuf so die Grundlage zur histogenetischen Sonderung der Hodentumoren.

Durch den directen Nachweis der Abstammung der Krebsnester von den Hodenkanälchen konnten nun in einer Reihe von Fällen die Carcinome als solche direct erkannt, von den Sarcomen geschieden und die nun gesonderten Sarcome als solche genauer studirt und classificirt werden. — Trotzdem diese exacte Trennung nicht in jedem Falle durchführbar ist, — was ja schon daraus hervorgeht, dass man seit Rokitansky und Virchow auch heute noch vielfach von Carcino-Sarcomen, von Sarcoma carcinomatodes testis spricht, — konnte man doch schon daran gehen, die nun gesonderten Sarcome Anfangs auf morphologischer, später auf histogenetischer Grundlage zu classificiren und sowohl das pathologische, als auch das klinische Verhalten der als solche erkannten Abarten zu bestimmen.

Brachte somit die Mikroskopie zwar Licht in das Dunkel der Hodentumoren, so war eine exacte Trennung derselben nur auf histogenetischer Grundlage möglich.

Da sich unsere Untersuchungen hauptsächlich auf die Genese der Hodensarcome beziehen, die ja die einzige exacte Basis bei Eintheilung der Hodentumoren bildet, so wollen wir bei der detaillirten Literaturschilderung der seit den sechziger Jahren genetisch von den Carcinomen gesonderten und somit sicher erkannten Sarcome mit der Besprechung der Classification derselben beginnen und hier unser Augenmerk insbesondere auf jene Gesichtspunkte richten, welche den Autoren bei Eintheilung der Hodensarcome als Basis dienten.

Die Sarcome des Hodens können im Allgemeinen entweder nach ihrem äusseren Bau, ihrer Configuration, d. h. je nach der wechselseitigen Menge der sie aufbauenden Zellen und Zwischensubstanz, Gestalt, Grösse und Pigmentgehalt der Zellen, d. h. auf morphologischer Basis, oder der Abkunft der Sarcomzellen nach, d. h. auf genetischer Grundlage, classificirt werden.

Während nun die morphologische Eintheilung einzig und

allein auf anatomischer Basis bearbeitet und bei Einre
Tumors bloss auf das mikroskopische Bild achtet,
Pathologe, der nach der Genese des Tumors forscht,
das Wesen des Tumors dringen, denselben genau
und die Provenienz der nun gesonderten Bestandt
stimmen.

Bedenken wir nun aber, wie schwierig es meis
zugeben, ob die Sarcomzelle vom Bindegewebe oder v
thel der Blut- und Lymphgefässe abstammt, und wie
dem gegenüber erscheint, eine grosse Zelle von eine
den alveolaren Bau von diffuser Zellinfiltration zu unte
die Pigmentzellen zu erkennen und die Zwischensubs
zu bestimmen, so erklärt sich die Thatsache, dass di
von einer genetischen Bestimmung der Hodensarc
Zeit absahen und bei der Classification derselben
übersichtliche, leichter ausführbare, wenngleich wisse
weniger befriedigende morphologische Eintheilung
wählten.

Vom rein morphologischen Gesichtspunkte
zwar der Menge der Zwischensubstanz nach, theil
die Hodensarcome ein und unterscheidet: 1. Sarcoma
mit reichlicher, fibrillärer, schleimiger oder körniger Int
substanz (Fibro-myxosarcom, Granulom), wohin das
zellensarcom und das Netzzellensarcom gehören, u
coma medullare, wobei die Zellwucherung vorher
durch die meisten Rundzellensarcome vertreten ist

Klebs (1876) theilt gleichfalls auf morphologisc
— nach Gestalt der Zellen und nach Pigmentgehalt — ei
das Medullarsarcom Kocher's, „das oft der weiteren g
Erkenntniss erhebliche Schwierigkeiten bereitet“ zu
und hebt hervor, dass es „gar keine Sarcome giebt, w
Grundsubstanz entbehren, wie dies Kocher geradezu
rium seines Medullarsarcoms hervorhebt“.

Klebs unterscheidet:

1. Spindelzellensarcom, das er aus den platte
perivasculären und perispermatischen Endothelzellen he
lässt und somit auch genetisch bearbeitet; 2. Run
sarcome mit Uebergang zu dem Spindelzellensar

Lymphosarcome mit Lymphdrüsentypus und 3. Pigmentsarcome.

Ohne strenge zu classificiren, beschreibt Ehrendorfer (1882) neben dem kleinzelligen Rundzellensarcom, dem Spindelzellensarcom und dem Adenom — als Uebergang zu dem Carcinom — das Alveolarsarcom als gesonderte und überaus häufig anzutreffende Sarcomform, — da er es unter 12 Sarcomen 8mal fand, — sondert die Hodensarcome gleichfalls nach morphologischen Merkmalen, nach dem alveolaren Bau, und übergeht ganz die Genese derselben.

Auf welch' schwachen Füssen die morphologische Classification der Hodensarcome und der Hodentumoren überhaupt selbst gegen Ende der 80er Jahre stand, geht daraus hervor, dass Kocher und Langhans (1887) in der zweiten Auflage der „Krankheiten der männlichen Geschlechtsorgane" das Medullarsarcom, d. h. die eine, früher selbst aufgestellte Gruppe der Hodensarcome, ganz fallen lassen, die als solche beschriebenen Tumoren zu den Carcinomen rechnen und selbst die von Ehrendorfer beschriebenen Alveolarsarcome für Carcinome zu halten geneigt sind. Im Allgemeinen acceptiren sie die Klebs'sche Eintheilung der Hodensarcome, halten jedoch gegenüber Klebs auch die Grösse der Zellen vor Augen und reden von klein- und grosszelligen und von Riesenzellensarcomen und beschreiben andererseits je nach der Zwischensubstanz Fibromyxo- und Granulationssarcome.

Die ersten, die rein theoretisch der Genese nach — ohne auch nur über einen untersuchten Fall zu berichten — die Hodentumoren classificirten, waren die Franzosen Monod und Arthaud (1887), welche die Hodensarcome auf Grund der Cohnheim'schen Theorie folgendermaassen eintheilten:

Type endothéliale:

Angiome	Endothéliome typique	Endothéliome métatypique
Angiome et lymphangiome plexiformes.	Angiome embryonnaire ou sarcome à myéloplaxes. Lymphangiosarcome. Lymphadénome. Lymphome.	Sarcome embryonnaire ou fuso-cellulaire. Lymphosarcome. Endothéliome métatypique nucléaire.

Seitdem Waldeyer die Aufmerksamkeit auf die perivasculären Lymphräume des Hodens als Ausgangspunkt bösartiger Tumoren lenkte und die Frage aufwarf, ob nicht auch die im interstitiellen Bindegewebe des Hodens gelagerten Plasmazellenstränge als Matrix für Bildung maligner Neubildungen dienen könnten, wurden auch nach dieser Richtung hin Untersuchungen mit mehr oder weniger Erfolg angestellt.

Eine mehr morphologisch gesonderte Gruppe der Hodensarcome bilden heute die mehrfach beschriebenen Angiosarcome (Kocher, Waldeyer), welche dem mikroskopischen Aussehen nach eben zufolge der perivasculären Anordnung der Geschwulstzellen leicht von allen übrigen Sarcomen zu sondern sind.

Eine genetisch gesonderte Gruppe der Hodensarcome anzubahnen versuchte Hansemann. Auf Grund der Aehnlichkeit der bei Thieren und Menschen im Hodenbindegewebe anzutreffenden Zwischenzellen oder Plasmazellen mit den Zellen eines Hodensarcoms lässt er letzteres von den Plasmazellen abstammen und bestimmt demnach die Genese auf Grund morphologischer Uebereinstimmung beider Zellarten.

Ausser dem Carcinom und Sarcom beschrieben die Franzosen (Monod und Terrillon, Malassez, Trélat, Desprès, Nicaise, Duplay) unter dem misslich klingenden Namen: „Lymphadenom“ eine besondere, genetisch nicht bestimmte Gruppe der Hodentumoren. Das Lymphadenom wurde eben auf Grund morphologischer Eigenthümlichkeit (makroskopische Struktur des normalen Hodens, Entwickelung von Rundzellen in einem blutgefässreichen feinen Reticulum und zufolge Aehnlichkeit theils mit Sarcom, theils mit Carcinom) von den übrigen Hodengeschwülsten getrennt.

Hatten einzelne Autoren (Kocher, Klebs, Ehrendorfer) bei Sonderung und Classification der Hodentumoren rein morphologische Merkmale und Differenzen vor Augen, so trachteten andere (zum Theil Klebs, Monod und Arthaud, Hansemann) auch die Histogenese der analysirten Hodentumoren zu bestimmen und beabsichtigten demnach eine mehr wissenschaftliche Classification der Hodentumoren anzubahnen. — Welches von beiden bisher das richtige war, darüber liesse sich streiten. — Jedenfalls war die morphologische Eintheilung über-

sichtlicher und leichter durchführbar, und sie rechtfertigt demnach vollständig das Vorgehen der älteren und neueren Autoren, die in den Lehrbüchern der pathologischen Anatomie die morphologische Eintheilung mit Recht als mehr zweckentsprechend, ja sogar als bis zur Zeit einzig durchführbar erachteten.

Die einzig exacte Basis zur Trennung der Hodensarcome gewährt aber bloss die leider meist auch heute noch schwer durchführbare, doch wissenschaftliche und nunmehr bei der Eintheilung als maassgebend erkannte histogenetische Classification.

Betrachten wir nun weiter die verschiedenen Gesichtspunkte, welche wieder bei der Classification nach morphologischen Eigenthümlichkeiten und Merkmalen als Richtschnur dienten, so ergiebt sich, dass ausser den wirklich bezeichnenden, und andere Geschwulstformen, insbesondere das Carcinom, ausschliessenden, mehr oder weniger typischen Merkmalen (Formation der Geschwulstzellen und der durch die Anordnung derselben innerhalb des Bindegewebes bedingten Bau der Geschwulst) nur zu oft auch ganz untergeordnete nebensächliche Befunde und nicht Merkmale wie: secundäre Degenerationen des Bindegewebes, secundäre Cystenbildung u. s. w. als Classificationsbasis dienten und so ausser den direct bezeichnenden: Spindelzellensarcom, Rundzellensarcom, Alveolarsarcom und Angiosarcom einerseits auch das Myxosarcom, Chondrosarcom und bei körniger Grundsubstanz das Granulationssarcom (Kocher, Ehrendorfer), andererseits das Cystosarcom als gesonderte Form bei Classification der Hodensarcome hingestellt wurden.

Indem wir diese secundären Befunde — trotzdem sie praktisch gut verwerthbar sind, da ja der Name Chondro- oder Myxosarcom direct angiebt, um was es sich handelt — als untergeordnete und vielen Sarcomen zukommende Eigenthümlichkeiten für die Classification ungeeignet erachten, müssen wir das Spindelzellensarcom, weiterhin das Lymphosarcom und Alveolarsarcom als Unterarten des Rundzellensarcoms, und das Angiosarcom als typische Formen bezeichnen, die einander zwar oft nahe stehen, doch der Geschwulstformation und dem Bau nach morphologisch verschiedene Arten des Sarcoms darstellen.

So viel über die Eintheilung der Hodensarcome.

Um nun die charakteristischen makro- und mikroskopischen differentialdiagnostischen Merkmale dieser Sarcomarten kennen zu lernen, deren wir ja doch in erster Reihe bedürfen, um unsere eigenen Fälle der einen oder anderen Art anreihen zu können, ist es vor Allem unerlässlich, alle bisher als typisch erkannten Sarcomarten der Reihe nach einzeln genau zu beschreiben. — Erwähnung soll weiterhin auch das genetisch fragliche, angeblich von den Zwischenzellen des Hodens abstammende Sarcom und das sowohl histologisch, als auch histogenetisch räthselhafte Lymphadenom der Franzosen finden.

Die am meisten sicher gestellte Form der Hodensarcome ist das schon seit lange bekannte und beschriebene, doch seltene 1. Spindelzellensarcom. Nach der übereinstimmenden Beschreibung sämmtlicher Autoren bildet dasselbe meist fleischige Tumoren, deren fettigglänzende Durchschnittsfläche gewöhnlich weisslich-gelb gefärbt, gleichmässig faserig gebaut ist und das zufolge seiner mehr oder weniger ausgeprägten lappigen Beschaffenheit „einem derben Lipom am meisten ähnlich“ erscheint. — Die normale Struktur des Hodens und des Nebenhodens ist gänzlich verwischt und nur hie und da sind die noch erhaltenen, doch meist verengten, collabirten und zu hyalinen Bindegewebszügen umgewandelten Samenkanälchen zwischen den jungen Spindelzellen mikroskopisch nachweisbar. — Das Protoplasma der Spindelzellen zeigt um den Kern eine Anschwellung und läuft in lange Fortsätze aus. — Entsendet es mehrere Fortsätze, so entsteht das Netzzellensarcom Kocher's, das sich nur schwer von den übrigen Bindegewebstumoren unterscheiden lässt. — Die Spindelzellen lässt Klebs zum Theil aus den plattenförmigen Endothelzellen der Blutgefässwandung, zum Theil aus denjenigen Endothelien hervorgehen, welche die Tunica propria der Samenkanälchen auskleiden, und unterscheidet genetisch endotheliale, perivasculäre und perispermatische Spindelzellensarcome. — Die Beziehung der Spindelzellen zu der Gefässwand wird durch die Eigenthümlichkeit der Sarcome, sich den Gefässen entlang zu entwickeln, reichlich bestätigt, doch mehr als fraglich bleibt der perispermatische Ausgang des Spindelzellensarcoms. — Nach Langhans schreitet wahrschein-

lich die Zellwucherung erst secundär den Samenkanälchen zu. — Sehr deutlich wurde die Annahme mehrerer Autoren, dass die Hodensarcome meist vom Corpus Highmori ausgehen und von hier aus Hoden und Nebenhoden befallen, an einem von Ehrendorfer beschriebenen Spindelzellensarcom bestätigt.

Weniger sichergestellt und anderen Tumoren gegenüber schwer zu diagnosticiren ist 2. das Rundzellensarcom. — Makroskopisch erscheint es als teigig weicher Tumor mit glatter Oberfläche, dessen mattweisse oder röthliche Schnittfläche je nach der Menge und Anordnung der Bindegewebssubstanz entweder eine gleichmässige, feinkörnige, oder eine mehr gelappte, von verdickten Fasern durchwundene Beschaffenheit aufweist. — Diejenigen Geschwülste, in denen mikroskopisch ausser Rundzellen Uebergänge zu Spindelzellen nachzuweisen sind, rechnet Klebs zu den Rundzellensarcomen. — Die reinen Rundzellensarcome aber zeigen je nach der Grösse der Zellen und dem Verhalten des Bindegewebes mehrere Varietäten.

Die unter dem Namen lymphoides Sarcom (Lücke, Kocher), Lymphosarcom (Klebs), Sarcom mit lymphdrüsenähnlicher Struktur beschriebenen Geschwülste werden zur Zeit als eine besondere, den Lymphknötchen ähnlich gebaute Form der Rundzellensarcome, und zwar als a) kleinzellige Rundzellensarcome zusammengefasst. — Kocher rechnet auch die von den Franzosen unter dem Namen „Lymphadenom“ beschriebenen Hodengeschwülste hierher.

Die mattweisse, etwas röthliche Schnittfläche derselben zeigt eine mehr gleichförmige, feinkörnige Beschaffenheit. — Unter dem Mikroskop sind eine dem adenoiden Gewebe der Lymphknoten ähnliche faserige Grundsubstanz und kleine, zwischen den feinen Fasern gelagerte Rundzellen erkennbar. — Die Intercellularsubstanz ist homogen, reich an Capillargefässen und meist gleichmässig zwischen den kleinen Zellen vertheilt; letztere besitzen nur wenig Protoplasma und einen verhältnissmässig grossen, intensiv färbbaren Kern. — Als Ausgangspunkt dürfte das perivasculäre Bindegewebe des Hodens anzusehen sein. — Kocher schloss aus dem Untergang der Membrana propria in der Geschwulstmasse auf einen pericanaliculären Ausgang dieser Rundzellensarcome. — Die darauf hinweisenden Bilder: wo

nehmlich zwischen zwei mit Rundzellen umgebenen
chen in der Mitte Bindegewebe angetroffen wird,
dessen nach Langhans durch secundäre Ausbildu
vasculärem Bindegewebe bedingt zu sein, wofür auc
sache spricht, dass hier die Hodenkanälchen weiter
entfernt sind.

Bevor wir auf die übrigen Varietäten des Rundz
eingehen, erscheint es angezeigt, gleich an dieser St
von Kocher dem soeben geschilderten kleinzelligen
sarcom zugerechnete „Lymphadenom“ der Fran
eingehender zu schildern. — Die Schnittfläche di
grossen, prall elastischen Geschwülste ist vollständig
an die Struktur des normalen Hodens erinnernd, gra
maassen transparent. — Während beim eigentlichen
Blutgefässwand direct in das Geschwulstgewebe ü
die Grösse der Geschwulstzellen stark variirt, hebe
zosen seit Malassez als Eigenthümlichkeit der Ly
gegenüber den eigentlichen Sarcomen die scharfe
mässige Grösse der in ein feines Reticulum gelag
zellen hervor, welche wenig Protoplasma, einen g
und mehrere Kernkörperchen enthalten. Die weit
gedrängten Samenkanälchen bleiben an der Gesch
unbetheiligt und gehen atrophisch zu Grunde. —

Sowohl makro-, als auch mikroskopisch verschie
erscheint die von Ehrendorfer als Alveolars
schriebene Gruppe der b) mehr grosszelligen R
sarcome. Ihre markige, mässig derbe, grauweisse
lässt meistens deutlich mehr oder weniger derbe, fi
zende, oft transparente Faserzüge und Bindegeweb
kennen, die von der Tunica albuginea ausgehen, das
gewebe kreuz und quer durchflechten und so a
Räume begrenzen, in denen die mattweissen oder
beim Durchschnitt etwas hervorquellenden Zellmasse
Höhlen- oder Cystenbildung ist nirgends vorhande
dem Mikroskop erhält man dem entsprechend ein Bild,
von ganz feinen Bindegewebsfasern und Blutgef
durchzogene Zellnester durch mehr oder weniger
hyalin degenerirte Bindegewebsbalken getrennt werde

etzteren die gröberen Gefässe und die Reste der meist atrophischen, verödeten, mit hyalin entarteter Wand versehenen Samenkanälchen eingebettet sind. — Die runden und polygonalen, „mehr lymphoiden“ Zellen selbst sind meist bedeutend grösser, als die der vorher beschriebenen Gruppe der Rundzellensarcome; sie besitzen ein deutlich granulirtes Protoplasma und einen grossen Kern. — Den Ausgangspunkt dieser Alveolarsarcome scheint nach Ehrendorfer am häufigsten das Corpus Highmori zu bilden, da der Hoden oder der Nebenhoden meist nach der einen oder anderen Seite hin verdrängt ist und die centralwärts gelegenen Samenkanälchen von der Geschwulst umwuchert werden und hyalin entarten. —

Zweifellos sind es diese von Ehrendorfer beschriebenen Alveolarsarcome, welche Hansemann vor sich hatte und die er — zufolge der ganz auffallenden Aehnlichkeit ihrer Zellen mit den sogenannten Zwischenzellen des Hodens — von letzteren abstammen lässt. Seine Beschreibung wenigstens, wonach diese Hodensarcome „neben den grossen polymorphen und protoplasmatischen Zellen ein deutliches, alveolär angeordnetes und manchmal kleinzellig infiltrirtes Stroma besitzen, das die grossen Parenchymzellen in Gruppen theilt und umschliesst“, und „die grossen Parenchymzellen dieser Geschwülste von einer feinen Intercellularsubstanz netzartig umgeben sind“, passt haargenau auf die Ehrendorfer'schen Alveolarsarcome und lässt keinen Zweifel über die Identität der beiden Sarcomarten aufkommen. — Uebrigens schliesst Hansemann selbst die kleinzelligen Rundzellensarcome und die freilich erwähnten, aber nirgends in der Literatur beschriebenen Endotheliome und die übrigen Geschwülste des Hodens aus, indem er schreibt: „Diese Geschwülste unterscheiden sich ganz charakteristisch von den übrigen Sarcomen des Hodens, die eine mehr gleichmässige Zusammensetzung aus kleineren Rundzellen oder Spindelzellen erkennen lassen, sowie von den Endotheliomen, bei denen die Zellen in reihenförmigen Zügen angeordnet sind und, wenn überhaupt, nur eine kleinalveoläre Struktur erkennen lassen. Eine Verwechselung mit den übrigen Geschwülsten des Hodens ist wegen ihres vollkommen differenten Aussehens nicht zu befürchten, und auch von den wirklichen

Carcinomen unterscheiden sie sich leicht durch die Intercellularsubstanz.“ —

Ein eigenthümliches und einzig dastehendes Rundzellensarcom und zwar ein metastasirendes c) Riesenzellensarcom beschrieben Malassez und Monod. — Neben verschieden grossen Rundzellen betheiligten sich vielkernige, Vacuolen und Blutkörperchen enthaltende Riesenzellen an der Geschwulstbildung, die ein mit den Blutgefässen zusammenhängendes Netzwerk bildeten und als unvollendete Gefässanlagen aufgefasst wurden. —

Ueber das:

3. Angiosarcom endlich, welches sowohl aus Rund-, als auch aus Spindelzellen besteht, ist wenig zu sagen. — Die durch zellarmes, oft myxomatös entartetes, lockeres Bindegewebe getrennten Blutgefässe sind von einem mehr oder weniger dicken Mantel von Geschwulstzellen umgeben. Bei vorgeschrittenem Wachsthum können die einzelnen Mäntel verschmelzen und einen Tumor bilden, an dem die perivasculäre Anordnung weniger deutlich oder oft überhaupt nicht erkennbar ist. — Ob dieses Angiosarcom von den Adventitialzellen oder von den Endothelzellen der Waldeyer'schen perivasculären Lymphscheiden ausgeht, ist meist schwer anzugeben, bildet ja der Ausgang der Angiosarcome ein zur Zeit vielumstrittenes Gebiet der pathologischen Gewebelehre. —

Morphologisch sichergestellte und allgemein acceptirte Formen der Hodensarcome bilden demnach: das Spindelzellensarcom, das kleinzellige Rundzellensarcom, das Riesenzellensarcom, welche der Zellformation nach, und das Angiosarcom, das dem Gesammtbau nach erkennbar ist. —

Obzwar es noch unentschieden ist, ob erstere bloss von dem perivasculären Bindegewebe ausgehen, bei den Angiosarcomen weiterhin auch der Ausgang von perivasculären Lymphscheiden in Betracht zu ziehen ist und so die Genese noch vielfach offene Fragen ergiebt, ist man doch darüber einig, dass das Spindel- und das Klein-Rundzellensarcom vom Bindegewebe ausgeht und selbe demnach histogenetisch als wahre Sarcome anzusehen sind. — Dass auch viele Angiosarcome

vom perivasculären oder adventitiellen Bindegewebe ausgehen, daran ist nicht zu zweifeln und demnach gehört auch ein grosser Theil der Angiosarcome den wahren Sarcomen zu. — Wohin jedoch die als „Peritheliome“ beschriebenen, d. h. diejenigen Angiosarcome gehören, welche angeblich von den perivasculären Lymphscheiden-Endothelien ihren Ausgang nehmen, dies wird erst die Zukunft lehren. — Vor Allem muss erst die normale Anatomie die Herkunft der Endothelien im Allgemeinen bestimmen und erst dann kann daran gedacht werden, die Genese der vorher sichergestellten „Peritheliome“ zu ermitteln. —

Nicht so einfach, wie mit dem Spindel- und kleinzelligen Rundzellensarcom verhält es sich mit dem als „Alveolarsarcom“ bezeichneten grosszelligen Rundzellensarcom und dem „Lymphadenom“ der Franzosen. — Denn während Kocher und Langhans in der II. Auflage ihres heut zu Tage maassgebenden Werkes: „Die Krankheiten der männlichen Geschlechtsorgane“ die in der I. Auflage als „Medullarsarcom“ bezeichneten und „durch völliges Zurücktreten der Intercellularsubstanz ausgezeichneten“ Tumoren auf Anregung von Klebs „fallen lassen“ und selbe den Carcinomen zurechnen, erscheint ihnen auch das Alveolarsarcom von Ehrendorfer „mehr als verdächtig“; sie rechnen selbes nicht zu den Sarcomen, sind vielmehr geneigt, es zu den Carcinomen zu zählen. — Ziehen wir nun in Betracht, dass Ehrendorfer unter 15 Hodentumoren 8 Alveolarsarcome ziemlich eingehend beschreibt und bei selben gegenüber den Carcinomen besonders „die Zwischensubstanz der Zellen in Anschlag bringt“, weiterhin betont, dass „das an Epithel reiche Hodenparenchym an der Neubildungsmasse gar nicht theilnimmt“ und Kocher und Langhans dessenungeachtet und ohne jede weitere Motivirung dieselben aus der Sarcom-Reihe streichen und anscheinend zu den Carcinomen zählen, so ergiebt sich, dass von den — etwa 50 pCt. der Ehrendorferschen Hodentumoren betragenden — „Alveolarsarcomen“ nicht einmal sichergestellt ist, ob selbe den Sarcomen oder den Carcinomen angehören.

Um nun diese differenten Ansichten richtig beurtheilen zu können und weiterhin die Frage: ob denn eigentlich die Sarcome oder die Carcinome des Hodens häufiger vor-

kommen, nur einigermaassen zu klären — (da ja Kocher und Langhans unter 36 malignen Neubildungen 30 Carcinome und bloss 6 Sarcome, — Ehrendorfer hingegen unter 12 bösartigen Geschwülsten 8 Sarcome und 4 Carcinome vorfand, die Sarcome somit dort $\frac{1}{6}$, hier das Doppelte der Carcinome betragen) — und um endlich auf möglichst sicherer Grundlage unsere Fälle beschreiben zu können, erscheint es wichtig, als differentialdiagnostische Merkmale der Sarcome gegenüber den Carcinomen stets vor Augen zu halten, dass beim Sarcom a) meist reich vascularisirtes Bindegewebe zwischen den Geschwulstzellen anzutreffen ist, dass b) die Geschwulstzellen bei alveolarartigen, den Krebszellnestern ähnlicher Anordnung stellenweise unscharf in das begrenzende Bindegewebe übergehen, und dass c) die Samenkanälchen und sonstige epitheliale Elemente an der Geschwulstbildung nicht betheiligt sind. — Zellformation und sonstige Unterschiede sind weniger bedeutungsvoll und kommen mehr secundär in Betracht. —

Bemerken wir nun, dass nach Langhans beim „alveolaren Krebs“ (S. 455) „das Stroma auch in Form von Capillaren direct in die Zellmasse dringt, und dabei oft längere Strecken in der Mitte der Zellstränge verläuft“, somit der Verlauf von vascularisirtem Bindegewebe innerhalb der Krebsstränge Langhans geradezu als zum Krebs gehörig erscheint, erwähnen wir weiterhin, dass die mit Boraxcarmin und Gentianaviolett tingirten Präparate von Langhans die Erkenntniss der eventuellen feinen Bindegewebsfasern zwischen den Geschwulstzellen unmöglich machten und somit die Erkenntniss der Sarcome bedeutend erschwerten, und ziehen wir endlich in Betracht, dass Ehrendorfer die fibrilläre Intercellularsubstanz einerseits und den Umstand, dass die Samenkanälchen an der Geschwulstbildung unbetheiligt blieben andererseits, als direct für das Alveolarsarcom bezeichnend erklärt: so haben wir entschieden mehr Gründe, den Alveolarsarcomen ihr — durch Langhans angefochtenes — Recht als Sarcome wieder einzuräumen, als Langhans Beweise hat, die meisten seiner Geschwülste — geschweige denn die Alveolarsarcome von Ehrendorfer — als Carcinome zu deuten. — Ja, wir müssen vielmehr auf Grund des Widerspruches, in den Langhans bei seiner Aeusserung über den Ver-

lauf von vascularisirtem Bindegewebe innerhalb von Krebszellsträngen mit der heutigen Carcinom-Histologie fällt, vielen Krebsen von Langhans gegenüber misstrauisch werden und zu behaupten, dass letzterer die histologische Grenze des Carcinoms entschieden zu weit zieht und demzufolge einerseits auch solche Tumoren für Carcinome erklärt, welche den Sarcomen angehören, andererseits die richtig als Sarcome beschriebenen „Alveolarsarcome" von Ehrendorfer von den Sarcomen ausschliesst und selbe den Carcinomen zuzurechnen geneigt ist.

Ohne die „Carcinome mit alveolarem Bau" von Langhans näher zu schildern, möchte ich nur erwähnen, dass mir auch die Erklärung der Entstehungsweise des alveolären Baues nicht recht verständlich erscheint. Dass die Krebszellen Abkömmlinge der Keimzellen sind und durch Wucherung derselben bis zum völligen Ausfüllen des Lumens Krebszellnester entstehen, ist leicht verständlich und unbedingt acceptabel. Lässt jedoch Langhans weiterhin (S. 454) „die ganze Zellmasse unter allmählicher Vergrösserung von der Mitte aus in schmale Zellstränge zerfallen, welche, durch weite Spalten von einander getrennt, schon ganz Form und Anordnung der Krebszellstränge haben", und hiedurch den alveolaren Bau entstehen, so sind eben das „Zerfallen der Zellnester" und die Entstehung der „weiten Spalten", mithin auch das Carcinom mit alveolarem Bau selbst nicht recht verständlich.

Nicht sonderlich besser verhält es sich mit den Lymphadenomen der Franzosen. — Obzwar selbe der Beschreibung nach am meisten dem Rundzellensarcom entsprechen und die deutschen Autoren mit Kocher auf die Beziehungen derselben zu dem Sarcom hinweisen, dürfen sie — wie noch weiterhin erörtert werden soll — doch nicht ohne Weiteres den Sarcomen zugerechnet werden, da ja die Franzosen selbst ihre Lymphadenome, zufolge der scharfen Abgrenzung der Gefässwand und der gleichmässigen Grösse der Zellen, von den Sarcomen trennen und als gesonderte Gruppe der Hodentumoren beschreiben.

Während nun, wie gezeigt, ein grosser Theil der Hodensarcome sichergestellt wurde und allgemein acceptirt wird, ist der andere und vielleicht grössere Theil der Sarcome, insbe-

sondere das Alveolarsarcom und das Lymphadenom, zur Zeit noch unaufgeklärt, so dass es nicht einmal sicher anzugeben ist, ob diese als Sarcom beschriebenen Hodentumoren auch wirklich Sarcome sind, oder der Carcinomgruppe angehören.

Bevor ich auf die Besprechung meiner Untersuchungen übergehe, erachte ich es für angezeigt, noch Einiges bezüglich der mikroskopischen Benennung der oft so complicirt gebauten Hodentumoren zu sagen, um bei der Benennung unserer Fälle von einheitlichen Gesichtspunkten aus vorgehen zu können.

Die Grundsubstanz der Hodensarcome kann, wie angegeben, entweder granulirt, d. h. kleinzellig infiltrirt, oder myxomatös entartet sein; und wenn nun einige Autoren diesen nebensächlichen Befunden nach von Granulationssarcomen, Myxosarcomen sprechen, so ist hiemit nicht viel gesagt, sondern nur die Beschaffenheit der Grundsubstanz angegeben. — Etwas näher wird die Geschwulst selbst determinirt, wenn man bei ihrer Benennung die Zellformation der Geschwulstmasse angiebt und hienach Spindelzellen-, Riesenzellen-, kleines Rundzellen- und grosses Rundzellen-Sarcom unterscheidet, oder wenn man die Anordnung der Geschwulstmasse und des Bindegewebes, d. h. den Bau angiebt und dem diffusen Sarcom das Alveolarsarcom gegenüberstellt.

Bei all' diesen Benennungen werden, wie ersichtlich, morphologische, anatomische Verhältnisse berücksichtigt. — Von rein wissenschaftlichem Standpunkte aus aber erscheint es unerlässlich, womöglich auch den Ausgang, die Genese eines jeden Tumors zu bestimmen und die Geschwülste der Genese nach zu benennen und zu classificiren.

Diesem idealen Bestreben verdanken die Benennungen Endotheliom, Peritheliom u. s. w. ihren Ursprung, welche den Ausgang der Geschwulst von Endothelien oder Perithelien angeben.

Wie ersichtlich, war man daher stets bestrebt, den bei der Determination der Geschwulst vertretenen Standpunkt auch in der Benennung selbst zum Ausdruck zu bringen. — So ist in der Benennung Myxosarcom die Beschaffenheit der Grund-

substanz, bei Spindel- und Rundzellensarcom die Zellstruktur, bei Alveolarsarcom der Bau der Geschwulst, bei Endotheliom die Abkunft der Zellen angegeben.

Da es uns nun aber auch bei Angabe der Genese der Geschwulst, der wir z. B. durch die Bezeichnung Lymphendothel-Geschwulst Ausdruck verleihen, sehr interessirt, bezüglich der morphologischen Eigenthümlichkeiten orientirt zu sein, so wäre es allerdings am einfachsten, neben den histogenetischen auch alle morphologischen Gesichtspunkte in einer einzigen Benennung zu vereinigen. Weil dies aber nur zu oft zu unverantwortlichen Missverständnissen Veranlassung geben dürfte, halte ich es bei der mikroskopischen Diagnose für das Geeignetste, bei der Benennung den mehr wissenschaftlichen, wenn möglich genetischen Gesichtspunkt zum Ausdruck zu bringen und die weniger wichtigen morphologischen Eigenthümlichkeiten nebenbei zu erwähnen. Gelingt es, z. B. bei einem Tumor mit starker Infiltration des Bindegewebes, der aus grossen Rundzellen besteht und einen alveolaren Bau erkennen lässt, die Abkunft desselben vom Lymphendothel sicher zu stellen, so bezeichne ich die Geschwulst als Lymphendothel-Geschwulst mit alveolarartiger Anordnung (statt Alveolarsarcom) der grossen Rundzellen (statt grosszelliges Rundzellensarcom) und kleinzelliger Infiltration des Bindegewebes (statt Granulationssarcom). Ist es aber unmöglich, die Genese festzustellen, so bringe ich bei der Benennung den wichtigsten morphologischen Gesichtspunkt zum Ausdruck und sage z. B. Alveolarsarcom, durch grosse oder kleine Rundzellen gebildet, mit kleinzelliger Infiltration des Bindegewebes.

Es fragt sich nun, wie die von dem Endothel ausgehenden Geschwülste zu benennen seien. Hierüber wurde und wird auch heute noch sehr viel gestritten. Endothelioma, E. intravasculare, E. lymphaticum, Angiosarcoma, A. endotheloides, Haemangiosarcoma intravasculare und perivasculare, Lymphangiosarcoma und noch viele andere mehr oder weniger zutreffende Benennungen sind für die Geschwülste endothelialer Abkunft vorgeschlagen worden. Ohne auf die Besprechung dieses Streites näher einzugehen, will ich nur Folgendes erwähnen: Während ein Theil der Autoren (Marchand,

Eckhardt, Franke, Volkmann) die von Golgi seinerzeit eingeführte Benennung „Endothelioma“ acceptirt und die Bezeichnung „Angiosarcom“ vielfach verwirft, erachten andere Autoren (Lücke, Hippel, Lubarsch, Barth) den auf Waldeyer's Veranlassung eingeführten Namen „Angiosarcom“ für besser bezeichnend, ja einzelne Autoren (Hippel, Lubarsch) gehen so weit, dass sie die Benennung „Endotheliom“ gänzlich verwerfen, das Endotheliom unter den allgemeinen Begriff des Angiosarcoms rubriciren und je nach Ausgang der Geschwulst von Endothelien der Blutgefässe oder der Lymphgefässe und Saftspalten intra- und extravasculäre Hämangiosarcome und Lymphangiosarcome unterscheiden.

Meiner Ansicht nach wäre es heute noch verfrüht, sowohl die Benennung Angiosarcom, als auch den Namen Endotheliom ganz zu verwerfen, denn es giebt Fälle, wo die eine, und Fälle, wo die andere Bezeichnung mehr zutreffend, ja vielleicht einzig acceptabel erscheint. — Analysiren wir einmal genauer: Die Bezeichnung „Angiosarcom“ giebt an, dass die Geschwulst, das Sarcom, in einer gewissen Beziehung zu den Gefässen steht. Setzen wir hinzu Hämangiosarcom, so bezeichnen wir hiedurch die Beziehung der Geschwulst zu den Blutgefässen; sagen wir aber Lymphangiosarcom, so wird die Beziehung zu den Lymphgefässen ausgedrückt. Gehen wir noch weiter und bezeichnen eine Geschwulst als Hämangiosarcoma intravasculare oder perivasculare, so wird dadurch im ersten Falle der Beziehung des Sarcoms zu dem Inneren der Blutgefässe Ausdruck verliehen, im letzteren Falle aber angegeben, dass das Sarcom um die Gefässe herum wuchert. Wie ersichtlich, bezeichnen alle diese Variationen der Angiosarcom-Benennung rein morphologische, anatomische Verhältnisse. Aus der Beziehung der Geschwulst zu den Gefässen wird zwar — und mit Recht — auch auf den Ausgang derselben von den Gefässen selbst gefolgert, doch dies ist in der Benennung selbst nicht angegeben. Dass diese Lücke und das Mangelhafte der Bezeichnung Angiosarcom mit allen ihren Variationen früh genug empfunden wurde, dafür spricht der bald in der Literatur aufgetauchte Name: „Peritheliom“, der das Angiosarcom etwas näher zu bestimmen sucht, indem er den Ausgang von den

Perithelien der Blutgefässe bezeichnet und so die Geschwulst genetisch zu determiniren sucht. So anerkennenswerth auch das Bestreben erscheint, die Genese der Angiosarcome zu bestimmen, so war doch mit dem „Peritheliom“ nicht viel anzufangen, da es meist unmöglich ist anzugeben, ob das Angiosarcom wirklich von den Perithelien und nicht etwa von den Adventitialzellen ausgeht. Und wenn einzelne Autoren noch weiter gingen und die vermuthlich von Perithelien ausgehenden Geschwülste als Lymph-Endotheliome bezeichneten, so ist hiemit eben zufolge des schweren Nachweises des Ausganges nicht viel gewonnen.

Wie ersichtlich, besagt daher „Angiosarcom“ die Beziehung der Geschwulst zu den Gefässen, d. h. nur morphologische Verhältnisse. Erkenne ich nun diese Beziehung, — und dies ist ja meist sehr leicht, — so sage ich einfach: Angiosarcom. Die Genese, d. h. die Angabe, ob das Sarcom von den adventitiellen Bindegewebszellen oder von den Perithelien oder von dem Endothel ausgeht, ist meist nicht anzugeben und daher kann die Genese der Geschwulst im Namen selbst meist nicht zum Ausdruck gebracht werden. Gelingt es mir aber, den Ausgang von dem Perithel unstreitig sicher zu stellen, so kann ich getrost die Geschwulst Perithelioma, eventuell Endothelioma nennen.

Entgegen der Bezeichnung Angiosarcom birgt somit die Benennung „Endotheliom“ die Herkunft, die Genese der Geschwulst in sich und kann mit Vortheil zur Benennung aller Geschwülste gebraucht werden, die unstreitig vom Endothel ausgehen. Will man den Ausgang vom Lymph-Endothel präcisiren, so kann man die Geschwulst als Lymph-Endotheliom bezeichnen.

Aus alle dem geht, wie ich glaube, deutlich genug hervor, dass weder die Benennung „Angiosarcom“, noch „Endotheliom“ zu verwerfen ist. Der Name: Angiosarcom bringt die morphologischen anatomischen Verhältnisse zum Ausdruck und ist besonders zur Bezeichnung für Sarcome geeignet, welche zu den Blutgefässen in einer gewissen Beziehung stehen; die Benennung Endotheliom, Lymph-Endotheliom besagt die Genese und passt für Geschwülste,

für welche die Abkunft von Endothelien, von Lymph-Endothel nachgewiesen ist.

Gehen wir noch einen Schritt weiter. Wie bekannt ist die Frage, ob das Endothel ektodermaler oder mesodermaler Abkunft ist, noch unentschieden. Verwerfen wir nun aber die Benennung Endotheliom und bezeichnen an Stelle dessen eine Geschwulst, die sicher von dem Lymph-Endothel ihren Ausgang nimmt, als Lymph-Angiosarcom, — wie Hippel vorschlägt, — so ist damit zugleich gesagt, dass die Geschwulst als Sarcom vom Bindegewebe abstammt, d. h. mesodermaler Abkunft ist, obgleich wir nur wissen, dass sie vom Lymph-Endothel, d. h. einem entwickelungsgeschichtlich noch unaufgeklärten Gewebe, abstammt. Behalten wir aber die Benennung Endotheliom bei, so geben wir nur an, dass die Geschwulst vom Endothel abstammt, ohne dass wir bei der Benennung über die epitheliale oder bindegewebige Abkunft Aufschluss ertheilen.

Das Endotheliom nimmt somit heute entgegen den Geschwülsten epithelialer Abkunft (Adenom, Carcinom) und denjenigen bindegewebiger Abstammung (Fibrom, Sarcom u. s. w.) noch eine Sonderstellung ein. Ob die bösartigen Endotheliome gelegentlich den Carcinomen oder den Sarcomen zugezählt werden und somit die Bezeichnung Endothel-Krebs oder Endothel-Sarcom am Platze ist, das hängt, wie erwähnt, davon ab, ob sich das Endothel als ekto- oder mesodermaler Abstammung entpuppen wird. Zunächst muss daher die normale Histologie und die Entwickelungsgeschichte die Abstammung des Endothels entscheiden und dann erst kann die Pathologie den Endotheliomen näher treten.

Von diesen Gesichtspunkten ausgehend sollen nun die von uns untersuchten Tumoren benannt werden.

Trachteten wir nun beim kritischen Vergleich der Literaturangaben nachzuweisen, dass die Ehrendorfer'schen Alveolarsarcome den „Sarcomen“ und nicht den Carcinomen zugehören, so soll im Folgenden durch erneute eigene Untersuchungen gezeigt werden, dass — soweit bisher ersichtlich — der grösste Theil der malignen Hodenneubildungen nicht epithelialer Abkunft ist. Weiterhin bezweckt die Arbeit, mehrere bisher

nicht bekannte und wie ich glaube interessante Fälle und Einzelheiten betreffs der Histogenese und Histologie der Hodensarcome zu veröffentlichen.

Das Material meiner Untersuchungen bilden 14 in den letzten Jahren auf den chirurgischen Abtheilungen der Herren Prof. Réczey, Prof. Navratil, Docent Herczel und Primarius Farkas zu Budapest operirte Hodentumoren. Genannten Herren sage ich für die Ueberlassung des Materials an dieser Stelle meinen aufrichtigen Dank. Bemerken will ich, dass die anamnestischen Daten einzelner Tumoren nicht immer einwandsfrei zu eruiren waren, ja in einzelnen Fällen gänzlich fehlten, was jedoch — in Anbetracht dessen, dass diese Arbeit in erster Reihe histogenetische und histologische Details verfolgt — den Gang der histologischen Untersuchung nicht im Geringsten beeinträchtigte.

Die zur Untersuchung gelangten Hodengeschwülste wurden fast ausnahmslos in Alkohol gehärtet, in Celloidin gebettet und nach der van Gieson'schen, nach der Rossin'schen, für Färbung der Bindegewebsfaserung empfohlenen Methode und mit Methylenblau tingirt. Natürlich wurden die verschiedenartigsten Stellen jedes Tumors mikroskopisch untersucht. Auf Glykogen konnte meist nicht untersucht werden, da ich die Tumoren einestheils zu spät nach der Operation, anderentheils meist in wasserhaltigem Alkohol zugestellt erhielt.

Bei der nun folgenden Beschreibung meiner Fälle sei an erster Stelle ein Fall erwähnt von dem seltenen und in vieler Hinsicht besonderes Interesse darbietenden

Fall I. Spindelzellen-, bezw. Riesenzellensarcom.

Josef Kain, 39jähriger Tagelöhner, wurde am 28. Januar 1895 auf der chirurgischen Abtheilung des Herrn Docenten Herczel operirt. — Die zwei Fäuste grosse (14 cm auf 11 cm), höckrige Geschwulst des rechten Hodens ist mit dem Hodensack in ihrem ganzen Umfange auf's innigste verwachsen, zeigt an mehreren Stellen Vorwölbungen in Form halbkugelförmiger Knoten von Haselnussgrösse und glatter Oberfläche, durchbricht an einzelnen Stellen den Hodensack und erzeugt den schon seit lange bekannten Fungus testis. — Die Consistenz des Tumors kann im Ganzen als prall elastisch bezeichnet werden; hie und da sind jedoch weiche, scheinbar fluctuirende Stellen zu fühlen, die sich beim Durchschnitt als nekrotisch zerfallene Geschwulsttheile erweisen. — Bei Betrachtung der weisslich-gelben, hie und da wegen Nekrose und Blutung röthlich-grauen Schnittfläche ist eine stellenweise mehr fein-, im Ganzen aber grobfaserige, fasciculäre, transparente

Beschaffenheit erkennbar, die vielfach durch linsen- bis haselnussgrosse, nekrotisch erweichte, käseartige, gelblich-weisse, grösstentheils hämorrhagische, roth gefärbte Inseln unterbrochen wird. Nirgends Cystenbildung. Von Hoden und Nebenhoden keine Spur; beide sind in der Geschwulstmasse untergegangen und selbst die Grenze zwischen beiden ist ganz verschwommen, so dass auch der Ausgang der Geschwulst dahingestellt bleibt.

Bei schwacher Vergrösserung (Taf. I Fig. 1) betrachtet, besteht die Geschwulst aus verschieden grossen, stellenweise zu ein- und mehrkernigen Riesenzellen ausgewachsenen Spindelzellen, welche, in einer Richtung verlaufend, Stränge bilden und continuirlich in die Adventitia der meist erweiterten Blutgefässe übergehen. Die Geschwulstmasse infiltrirt vom Hoden aus das Fettgewebe, die Wand des Hodensackes und dehnt das Plattenepithel desselben zu einer dünnen Schicht aus, ja durchbricht es auch stellenweise. Das zwischen den Spindelzellsträngen und Zellmassen vorhandene Bindegewebe ist stellenweise hyalin entartet, färbt sich nach van Gieson intensiv roth und umschliesst die mehr oder weniger atrophischen, stellenweise erweiterten, an der Geschwulstbildung gar nicht betheiligten Samenkanälchen. Im Nebenhoden sind die mehreren Orts comprimirten, im Ganzen aber erweiterten, mit Cylinderepithel ausgekleideten Kanäle des Vas deferens deutlich sichtbar. An der Grenze der gesunden und nekrotischen Tumormassen, — welche aus nicht färbbaren, zusammengebackenen, körnigen Massen bestehen und die untergegangenen Blutgefässe in verwaschenen Contouren erkennen lassen, — zeigt das Bindegewebe stellenweise myxomatöse Entartung und perivasculäre rundzellige Infiltration. Die peripherischen Theile der Geschwulst enthalten besonders in der Gegend der den Hodensack perforirenden Knoten ausgedehnte, diffuse subepitheliale Blutungen, während die peripherischen, meist erheblich erweiterten Lymphgefässe mit nekrotischen, in Resorption begriffenen Massen erfüllt sind. Sowohl in den normalen, als auch in den nekrotischen Geschwulstmassen finden sich hie und da durch Hämatoxylin röthlich gefärbte Verkalkungsheerde.

Bei Immersion betrachtet erscheint das Protoplasma der Zellen feinkörnig mit mehreren Fortsätzen versehen. Die Kerne sind zum Theil länglich, lassen ein fein reticulirtes, intensiv färbbares Chromatingerüst und ein mehr oder weniger deutliches Kernkörperchen erkennen (Taf. I Fig. 2 m); zum Theil sind die Kerne mehr angeschwollen, oval oder rundlich, zeigen oft eine oder mehrere Einschnürungen und Einkerbungen, ein oder mehrere central gelegene Kernkörperchen, und bilden so Uebergänge zu denjenigen Riesenzellen, die von Robin als Myeloplaxes beschrieben wurden und in unseren Präparaten reichlich vorhanden sind (Fig. 2 c, d, g). Das Protoplasma dieser Myeloplaxen erscheint meist grob granulirt und nimmt durch die van Gieson'sche Färbung eine schmutzig gelbe Farbe an. Das Kernchromatin derselben ist normal, d. h. es bildet ein feinfaseriges Gerüst mit deutlichen Kernkörperchen; grösstentheils aber backen

die Chromatinfäden zu homogenen, intensiv färbbaren Schollen und Körnern (Fig. 2 c, d) zusammen; die Kerne selbst quellen, schrumpfen, lassen Abschnürungen erkennen oder erscheinen zerklüftet, und schliessen ebenso, wie das Protoplasma, oft Vacuolen, degenerirte Körner, rothe und weisse Blutkörperchen ein, so dass reichliche Gelegenheit geboten ist, die verschiedensten Arten der Plasma- und Kerndegeneration, Nekrobiose und Nekrose, hyaline und fettige Degeneration, Quellung und Schrumpfung, Karyorrhexis (Fig. 2 a, b) und Karyolysis, Gerüst- und Kernwandhyperchromatose, Pyknose, Kernzerklüftung und wie alle die verschiedenen regressiven Zellmetamorphosen benannt wurden, sowie die Phagocytose und Amitose zu studiren (Fig. 2). Ausser diesen regressiven sind jedoch auch viele progressive Zellmetamorphosen vorhanden. — So weisen die zahlreichen Zwei- und Mehrtheilungsbilder (Fig. 2 h, i, k, l), deren meist mehrere in einem Gesichtsfeld anzutreffen sind, auf rasches Wachsthum des Tumors hin. Von Zweitheilungsbildern finden sich die üblichen Monaster, seltener Diaster und von den Mehrtheilungsbildern prävaliren, wie auch sonst, die Knäuel-Bilder und die der tetraederartigen Viertheilung angehörigen, von verschiedenen Seiten betrachtet verschiedenartig erscheinenden Muttersternbilder, während die Tochtersternbilder, sowie die der Sechs-, Achttheilung u. s. w. entsprechenden Bilder relativ selten anzutreffen sind (Fig. 2 h). Entsprechend den ausgedehnten regressiven Metamorphosen der Myeloplaxes bilden natürlich auch die bisher noch wenig studirten regressiven Metamorphosen der mitotischen Theilung, wie Zusammenbacken der Schleifen, Zerfall der Schleifen zu verschieden grossen Körnern und die sonstigen verschiedenartigsten Degenerationen der Chromatinschleifen verhältnissmässig häufige Befunde (Fig. 2 h). Erwähnt sei, dass diese Myeloplaxes besonders häufig an der Grenze der Spindelzellstränge und Nester gegen das die Samenkanälchen umschliessende, mehr oder weniger erhaltene Bindegewebe anzutreffen sind, was mit dem geringeren Widerstand des Bindegewebes gegenüber dem Wachsthum einzelner Spindelzellen in Einklang zu stehen scheint. Keim- und Follikelzellen der Samenkanälchen sind meist durch abgeplattete Zellen ersetzt; Spermafäden fehlen gänzlich; die an die Grenze des nekrotischen Gewebes anstossenden Bindegewebszellen erfahren oft die unter dem Sammelnamen Keratorrhexis für primäre Kerndegeneration zusammengefassten Veränderungen, wie Zerklüftung, Sprossenbildung u. s. w. Bemerken wir endlich, dass von den Waldeyer'schen Zwischenhodenzellen keine Spur vorhanden ist, Plasmazellen von Unna und von Marschalkó unter den perivasculären Infiltrationszellen nicht vorzufinden waren, letztere vielmehr aus Lymphocyten und wenig multinucleären Leukocyten bestanden, und dass Ehrlich'sche Mastzellen vermisst wurden, so haben wir die mikroskopische Beschreibung dieses Tumors erschöpft.

Nach alledem handelt es sich in diesem Falle um ein Riesenzellen-Spindelzellensarcom. Der Umstand, dass

Riesenzellensarcome im Hoden zu den grössten Raritäten gehören, — ist ja in der Literatur nur ein einziges metastasirendes Riesenzellensarcom von Malassez und Monod verzeichnet, — möge die eben gegebene detaillirte Beschreibung rechtfertigen. Ueber Metastasen bei dem Träger unseres Tumors, sowie über das weitere Befinden des Patienten konnte ich nichts erfahren.

Das mikroskopische Bild unseres Falles weicht erheblich von demjenigen der Franzosen ab; denn während nach Malassez und Monod die Riesenzellen, d. h. vielkernige Protoplasmamassen, welche viele Vacuolen und insbesondere zahlreiche rothe, weniger weisse Blutkörperchen einschliessen, zu dünnen und dicken Balken angeordnet ein Netzwerk bilden und zufolge dieses Inhaltes einerseits und ihres directen Zusammenhanges mit Blutgefässen andererseits als unvollendete Gefässanlagen betrachtet werden, ist in unserem Falle von so etwas gar nichts zu sehen; unser Tumor ist einfach als ein von dem perivasculären Bindegewebe ausgehendes und den Riesenzellensarcomen der übrigen Organe gleichwerthiges Riesenzellen-Spindelzellsarcom aufzufassen.

Fall II. Diffuses kleinzelliges Rundzellensarcom.

Laut persönlicher Mittheilung des Herrn Primarius Dr. Farkas entwickelte sich der bilaterale Hodentumor im Anschluss an doppelseitigen Kryptorchismus. Nähere anamnestische Daten lagen nicht vor. Der bilaterale Hodentumor wurde im Jahre 1892 von Herrn Dr. Farkas exstirpirt; rechterseits wurde ausser dem faustgrossen (9 : 7 cm) auch ein 23 cm langes Stück des Samenstranges entfernt, linkerseits nur die etwas grössere (11 : 10 cm) Geschwulst ohne Samenstrang exstirpirt. Der rechtsseitige Tumor behält im Ganzen die ovale Gestalt des normalen Hodens und zeigt eine glatte Oberfläche. Vom Hoden selbst ist nichts mehr vorzufinden, hingegen ist der Nebenboden — wenngleich auch von der Geschwulst befallen — noch grösstentheils erhalten und mit dem Hodentumor verwachsen Der an den Nebenhoden angrenzende, 11 cm lange Theil des Samenstranges blieb von der Geschwulstmasse verschont; erst in einer Entfernung von 14 cm verdickt sich das Vas deferens zu einem Strange von 6—8 mm Durchmesser, aber es scheint auch an der Stelle, wo es bei der Operation durchschnitten wurde, noch erheblich verdickt. Sowohl die Tunica vaginalis propria als auch die Tunica vaginalis communis sind erheblich verdickt. Der linksseitige Tumor ist gleichfalls von ovaler Gestalt und glatter Oberfläche. Auch die Hüllen sind verdickt, aber sowohl der Hoden, als der Nebenhoden sind in der Geschwulstmasse untergegangen

und makroskopisch nicht mehr aufzufinden. Die Consistenz der beiderseitigen Tumoren, sowie des verdickten Theiles des Vas deferens ist derb elastisch, die Schnittfläche gelblich-weiss, feinkörnig, einförmig, bloss hie und da feinfaserig und mitunter durch kaum wahrnehmbare Spalten unterbrochen. Nekrotische Stellen und Blutungen fehlen ganz.

Mikroskopisch sind beide Geschwülste und die verdickte Stelle des Vas deferens gleich gebaut. In ein feines, total hyalin degenerirtes und einander durchkreuzendes Netz von Bindegewebsfasern, welches ziemlich reich vascularisirt und kleinzellig infiltrirt ist, sind verschieden grosse, doch im Ganzen als klein zu bezeichnende Zellen diffus eingelagert, vermischen sich durchweg mit den Infiltrationszellen und verdecken stellenweise fast gänzlich das hyaline Bindegewebe. Bei stärkerer Vergrösserung sind jedoch beide Zellarten deutlich von einander zu unterscheiden: während die etwas kleineren Infiltrationszellen aus Lymphocyten, multinucleären Leukocyten und Plasmazellen bestehen, welche ersteren beiden zufolge ihres Chromatinreichthums intensiv färbbare Kerne aufweisen, letztere aber nach den Untersuchungen von Marschalkó durch einen, zwei oder selbst drei excentrisch gelegene Kerne mit 6—8 peripherisch angeordneten, intensiv färbbaren Chromatinpartikeln ausgezeichnet sind und bei Methylenblaufärbung in dem homogenen oder zerklüfteten Protoplasma einen deutlichen, lichten, perinucleären Hof erkennen lassen (Fig. 3b), unterscheiden sich die nur wenig Protoplasma enthaltenden Geschwulstzellen von ihnen dadurch, dass ihre fast ausnahmslos runden, nur hie und da mit Ein- oder Abschnürungen versehenen Kerne ein ganz feines und hauptsächlich peripherisch deutlich ausgebildetes Chromatinnetz besitzen, Kernkörperchen in ihnen gar nicht erkennbar sind und sie demnach im Ganzen bedeutend lichter und hauptsächlich an der Grenze der Kernmembran gefärbt werden (Fig. 3a). Die verschieden grossen Kerne erinnern bei starker Vergrösserung an Flüssigkeitstropfen, die aus optischen Gründen unter dem Mikroskop peripheriewärts gleichfalls dunkler erscheinen. Mitosen, hauptsächlich Zweitheilungen, sind nur vereinzelt anzutreffen. Die Hodenkanälchen sind sozusagen ganz in der Geschwulstmasse untergegangen; nur hie und da sind einzelne comprimirte Samenkanälchen mit stark hyalin entarteter Membrana propria und meist stark alterirten Zellen zwischen den fast gänzlich hyalin degenerirten Bindegewebszügen aufzufinden. Die Blutgefässe, deren Wand auch hyalin entartet ist, erscheinen stellenweise beträchtlich erweitert. Die vom Rande des linksseitigen Tumors angefertigten Präparate weisen auf Verwachsung der Geschwulst mit dem Hodensack hin, da die ursprünglich zu Bündeln angeordneten, quergestreiften Muskelfasern durch die oben geschilderten Geschwulstzellen weit auseinander gedrängt werden, so dass sie degeneriren und die Querstreifung meist verloren geht. Die innerhalb des — gleichfalls mit Geschwulstzellen infiltrirten — subcutanen Fettgewebes gelegenen grossen Arterien sind gleichfalls hyalin entartet und stellenweise verkalkt. Einzelne noch wohl erhaltene Gefässe lassen eine stark mit Geschwulstzellen infiltrirte Adventitia und Media erkennen, bei anderen ist

auch die Intima durchbrochen, so dass im Inneren derselben Haufen von Geschwulstzellen anzutreffen sind. Die hiedurch erfolgte Arrosion der Blutgefässe erklärt die mikroskopisch erkennbaren Blutungen und die Pigmentzellenbildung.

Ueber den weiteren Zustand des Patienten war nichts zu eruiren: jedenfalls erscheint die Prognose zufolge der intravenösen Lagerung von Geschwulstzellen und des Uebergreifens der Geschwulst auf die oberen Theile des Vas deferens höchst ungünstig.

Der eben gegebenen Beschreibung nach handelt es sich in diesem Falle um diejenige Form des kleinzelligen Rundzellensarcoms, welche einige Autoren zufolge kleinzelliger Infiltration der „körnigen" Grundsubstanz als „Granulationssarcom" bezeichnen. Nach Allem ging die Geschwulst von dem perivasculären Bindegewebe aus.

Fall III. Kleinzelliges Rundzellensarcom mit perivasculärer Anordnung der Geschwulstzellen (Angiosarcom).

Anamnestische Daten dieses Falles fehlen leider ganz. Zur Untersuchung erhielt ich nur einen Theil des Tumors, so dass ich weder betreffs der Gestalt und Grösse, noch hinsichtlich des Ausganges desselben etwas angeben kann. Die Consistenz des Tumors ist derb, die gelblich-weisse Schnittfläche feinkörnig, homogen und mitunter durch weisse, röthliche, nekrotische Heerde unterbrochen. Mikroskopisch ist derselbe den vorher beschriebenen ähnlich gebaut. In ein reich vascularisirtes, theilweise hyalines Bindegewebe sind ausser den perivasculären Infiltrationszellen — wie Lymphocyten, Plasmazellen und vereinzelten multinucleären Leukocyten — verschieden grosse, im Ganzen aber kleine Geschwulstzellen eingelagert. Die hiedurch entstandene Geschwulstmasse bildet um die meistens erweiterten leeren Blutgefässe deutliche Zellmäntel und geht unscharf in das myxomatöse Bindegewebe über, welches zum grössten Theil die Zellmäntel umgiebt. Nekrotische Stellen, durch kaum färbbare Kerne charakterisirt, und stellenweise ausgedehnte Blutungen vervollständigen das mikroskopische Bild. Bei starker Vergrösserung weicht das Bild der Geschwulstmasse von dem des vorigen Falles etwas ab. Die Geschwulstzellen sind verschieden gross. Ihr Protoplasma bildet einen feinen Saum um den Kern, welch' letzterer ebenfalls verschieden gross, theils rund, theils oval eingekerbt oder mit Sprossen versehen erscheint, doch im Gegensatz zu demjenigen des vorigen Falles ein feines, gleichmässig in dem Kern vertheiltes Chromatinnetz und ein oder mehrere deutliche Kernkörperchen erkennen lässt. An der Grenze der nekrotischen Masse erscheinen die Geschwulstzellenkerne und die zwischen den Geschwulstzellen gelegenen Kerne der Bindegewebszellen theilweise in Chromatorrhexis begriffen, d. h. sie sind zum Theil zu feinen Chromatinbröckeln zerfallen, oder sie erscheinen zu langen, intensiv färbbaren, homogenen, oft verzweigten Fäden ausgezogen. Mitosen, ins-

besondere Zwei-, doch auch Mehrtheilungen sind reichlich, oft mehrere in einem Gesichtsfeld vorhanden und zeigen zum Theil die in Fall I beschriebenen Degenerationen.

Wie aus der Beschreibung hervorgeht, handelt es sich in diesem Falle der Zellformation nach um ein kleinzelliges Rundzellensarcom, der Beschaffenheit der Grundsubstanz nach um ein Granulationssarcom und der Anordnung der Geschwulstelemente nach um ein Angiosarcom, d. h. um ein kleinzelliges Rundzellensarcom mit perivasculärer Anordnung der Geschwulstzellen und kleinzelliger Infiltration des Bindegewebes.

Fall IV. Lymph-Endotheliom mit partieller alveolarartiger Anordnung der grossen Rundzellen.

Karl Hönig, 37jähriger Tagelöhner, bemerkte 1894, dass sein rechter Hoden — der stets kleiner war und höher lag, als der linke — langsam zu wachsen begann. Auf die chirurgischen Klinik des Herrn Docenten Herczel aufgenommen, wurde er daselbst im October 1895 operirt und Ende November geheilt entlassen.

Der Tumor, von der Grösse einer Mannesfaust (10 : 7 cm), ist von ovaler Gestalt und glatter Oberfläche. Sowohl Hoden als Nebenhoden sind derart in der Geschwulstmasse untergegangen, dass nicht mehr anzugeben ist, woher der Tumor seinen Ausgang nahm. Tunica vaginalis propria und communis sind wenig verdickt. Consistenz weich. Die röthlich-gelbe Schnittfläche ist stellenweise durch röthlich-braune, mörtelartige, nekrotische Heerde unterbrochen und lässt makroskopisch folgende Einzelheiten erkennen: Bald derbe, bald feine Bindegewebsfasern durchkreuzen einander in den verschiedensten Richtungen, begrenzen meist ganz feine Spalten, doch hie und da auch cystische Räume bis zu Erbsengrösse, welche eine trübe Flüssigkeit entleerten. Die von den Bindegewebsfasern umschlossenen Geschwulstpartien von Stecknadelkopf- bis Kirschengrösse erheben sich flach über die Schnittfläche, zeigen theils feinfaserige, theils körnige Beschaffenheit und umschliessen gleichfalls feine Spalten. Behufs Feststellung der histologischen Struktur des Tumors wurden von verschiedenen Stellen desselben Schnitte angefertigt und nach der van Gieson'schen, nach der Rossin'schen Methode und mit Methylenblau gefärbt. Die Bilder der den verschiedenen Theilen der Geschwulst entstammenden Präparate erschienen so abweichend von einander, dass man entschieden geneigt sein musste, sie als verschiedenen Tumoren angehörig zu betrachten; nur nach eingehendem Studium gelang es mir, einen vollständig befriedigenden und acceptabeln Zusammenhang sicherzustellen. Bei Schilderung des mikroskopischen Verhaltens erscheint es aber unerlässlich, die verschiedenen mikroskopischen Bilder der Reihe nach gesondert zu beschreiben und zum Schlusse den erwähnten Zusammenhang darzulegen.

In Schnitten (α), wo normales, aber erweiterte Blut- und Lymphgefässe enthaltendes Bindegewebe von einschichtigem Cylinderepithel begrenzte Schläuche einschliesst, die offenbar dem Nebenhoden angehören, ist ein aus spindelförmigen Zellen und stäbchenförmigen, oft geschrumpften Kernen bestehendes feinfaseriges Bindegewebe sichtbar, zwischen dessen Fasern ausser zahlreichen Infiltrationszellen, wie Plasmazellen und hauptsächlich uni- und multinucleären Leukocyten, annähernd gleichviel epithelartige Geschwulstzellen gelagert sind. Diese, 6—8—10mal grösser als die Leukocyten, sind von runder oder ovaler Gestalt und besitzen neben wenig feinkörnigem, brüchigem Protoplasma einen grossen, runden, ovalen oder polygonalen, stellenweise selbst eingeschnürten Kern, der von einem sehr feinkörnigen Chromatinnetz durchzogen ist, im Inneren mehrere Chromatinbröckel und ein oder zwei, bald scharf begrenzte, bald undeutlich contourirte Kernkörperchen aufweist (Fig. 4 b). Diese grossen Rundzellen, welche stellenweise zu wahren Riesenzellen (Myeloplaxes, s. oben) anwachsen, vereinzelt Zwei- und Mehrtheilungsfiguren aufweisen oder Degeneration — besonders Kernpyknose — zeigen, scheinen auf den ersten Blick ganz regellos im feinfaserigen Bindegewebe zerstreut zu sein. Sieht man jedoch genau nach, so ergiebt sich, dass stellenweise diese grossen Rundzellen sich perlschnurartig an einander reihen und so, zu eine oder mehrere Zellen dicken Strängen angeordnet, ein ziemlich weitmaschiges Netz bilden, in dessen Maschen eben die kleinen Infiltrationszellen liegen (Fig. 4 a). Hervorheben will ich, dass zwischen den länglichen, verhältnissmässig kleinen Bindegewebszellen und den grossen runden Geschwulstzellen keinerlei Uebergänge aufzufinden sind; letztere sind einfach zwischen die feinen Fasern des stark kleinzellig infiltrirten und ziemlich reich vascularisirten Bindegewebes eingelagert. Dies wäre das mikroskopische Bild derjenigen Präparate, die von demjenigen Theil der Geschwulst stammen, welcher an den Nebenhoden angrenzt.

Ein Theil derjenigen Schnitte (β), welche theils verödete, theils gut erhaltene, mit Cylinderepithel ausgekleidete Kanälchen enthalten, somit dem Nebenhoden selbst anzugehören scheinen, zeigen folgendes Bild: Derbe, zum Theil sehr dicke, aus jungem Bindegewebe bestehende Bündel schliessen zwischen sich stellenweise zu dicken Strängen angeordnete und die Verlaufsrichtung des Bindegewebes einhaltende glatte Muskelzellen ein, welche insbesondere bei der van Gieson'schen Färbung zufolge ihrer gelben Farbe — gegenüber den blau tingirten Bindegewebszellen — deutlich hervortreten. Diese Bindegewebs- und Muskelzellbündel umschliessen kleinere und grössere, aus den oben beschriebenen grossen, epithelartigen Geschwulstzellen bestehende Zellcomplexe und senden zwischen die Geschwulstzellen feine Bindegewebsfasern (Fig. 5). Uebergänge zwischen Bindegewebszellen und Geschwulstzellen fehlen gänzlich. Die zwischen und inmitten der Geschwulstmassen gelegenen, mit Cylinderepithel ausgekleideten Kanälchen sind meist gut erhalten, stets einschichtig und fallen schon bei schwacher Vergrösserung zufolge intensiver Färbung der Kerne der Cylinderzellen auf. Kleinzellige Infiltration fehlt ganz. In dem peripherischen, derben, oft hyalin degene-

rirten Bindegewebe sind dilatirte, häufig mit nekrotischen Massen gefüllte Lymphgefässe sichtbar. An der Grenze der nekrotischen, schwer färbbaren Geschwulstmasse sind ausgedehnte Blutungen, ödematöse Infiltration und myxomatöse Degeneration des Bindegewebes anzutreffen.

An Schnitten endlich (γ), die von noch anderen Theilen der Geschwulst stammen, erhalten wir ein uns ganz besonders interessirendes und werthvolles Bild (Taf. II Fig. 6), das auch das Räthsel der Geschwulst selbst löst. — Die Grundsubstanz bildet ein junges, faseriges Bindegewebe ohne jede Spur kleinzelliger Infiltration. In diesem finden wir verschieden dicke, sich bald verengende, bald erweiternde, vielfach verzweigte und mit zahlreichen Sprossen und spitzen Ausläufern versehene Stränge eingelagert, welche an Querschnitten Inseln zeigen, die aus den oben beschriebenen grossen Rundzellen, d. h. epithelartigen Geschwulstzellen, bestehen und oft ein mehr oder weniger weites Lumen zeigen. An sehr zahlreichen Stellen ist nun deutlich sichtbar, wie diese soliden Zellstränge und Inseln und die mit Lumen versehenen Zellschläuche ineinanderübergehen, bezw. auseinander entstehen. Das Lumen der Zellschläuche erscheint nehmlich an einzelnen Stellen zu bald engeren, bald weiteren, oft vielfach verzweigten Spalten und Räumen erweitert. Die aus Geschwulstzellen bestehende Wand dieser Spalten und Räume ist meist der Zellschlauchwand an Dicke gleich; stellenweise jedoch verdickt sie sich gegen das Lumen zu, wodurch es oft zu mehr oder weniger ausgesprochenem Verschluss desselben kommt, oder gegen das Bindegewebe, wobei die Zellen desselben, ebenso wie diejenigen der soliden Stränge, unscharf in das Bindegewebe übergehen, so dass die Grenze zwischen letzterem und den Geschwulststrängen, Schläuchen und Räumen unscharf wird. — An vielen Stellen endlich — und dies erscheint besonders wichtig — verdünnt sich die Wandschicht, welche die Spalten und Räume umschliesst, allmählich und umgrenzt streckenweise als einzellige Schicht das Lumen. — Schon bei geringer (Fig. 6 c und 7), noch mehr aber bei starker Vergrösserung (Fig. 8) ergiebt sich, dass zwischen den Zellen dieser einzelligen Schicht, welche einen länglichen, intensiv färbbaren Kern aufweisen, d. h. den Bindegewebszellen gleich gebaut sind, und den Geschwulstzellen allmähliche Uebergänge vorkommen und letztere aus ersteren hervorgehen. Die Spalten und Räume enthalten theils eine feinkörnige, geronnene Substanz, theils nekrotische, schlecht färbbare, zusammengebackene Massen, hie und da auch noch deutlich als Geschwulstzellen erkennbare Elemente. — Die Zellen des jungen Bindegewebes erscheinen mitunter bedeutend vergrössert, polymorph; ja hie und da sieht man 2—3 und mehr Kerne in einer gemeinschaftlichen Hülle, die sie umgebende Zellsubstanz erscheint concentrisch geschichtet: allem Anschein nach handelt es sich um beginnende Knorpelbildung.

Wichtiger als dies ist die Frage: Was sind die beschriebenen Spalten und Räume, was die Schläuche und Stränge? Wer die Präparate sieht oder die Zeichnungen betrachtet, der wird zweifellos sofort zugeben, dass sie nichts Anderes, als erweiterte Lymphspalten und Gefässe sind. Was könnten sie auch anderes sein? — Samenkanälchen zeigen nie eine

derartige Weite und Verzweigung und sind nie mit bindegewebsartigen Zellen ausgekleidet; Blutgefässe müssten Blut enthalten und sie verzweigen sich nie so regellos. — Sind wir demnach vollberechtigt, jene Spalten als Lymphspalten und Lymphgefässe zu betrachten, so klärt sich auch die Histologie und Histogenese der Geschwulst gleichsam von selbst: Die platten, bindegewebszellartigen Endothelzellen, welche die erweiterten Lymphspalten ausfüllen, gehen continuirlich in die mehrschichtige Geschwulstzellmasse über, welche die Lymphspalten begrenzt (Fig. 6 und 7). Bei Immersion ist deutlich sichtbar, wie der lange stäbchenförmige Kern der Endothelzellen allmählich seine Gestalt verändert, oval oder polyedrisch wird, sich oft einschnürt und zu dem voluminösen Kern der Geschwulstzellen wird (Fig. 8). Wuchern nun die Endothelzellen gegen das Lumen zu, so führen sie bei engen Lymphspalten bald zu Verengung, ja selbst zu vollständiger Ausfüllung der letzteren mit Geschwulstmaterial, so dass die oben erwähnten soliden Zellstränge entstehen. — Wuchern die Endothelzellen nach Durchbruch der Wand mehr gegen das Bindegewebe zu, so schwindet die scharfe Grenze zwischen der Tumormasse und dem Bindegewebe. — Die in den erweiterten Lymphspalten befindlichen nekrotischen Massen sind zum Theil in loco abgestorbene, zum Theil auf dem Wege des Lymphstromes von anderen nekrotischen Stellen hiehergelangte und der Resorption anheimgefallene Geschwulstmassen.

Dass es sich bei dem Theile der Geschwulst, von dem die zuletzt beschriebenen Schnitte (γ) stammen (Fig. 6 und 7), um eine von den Lymphgefässendothelien ausgehende Geschwulst, um ein Lymphendotheliom handelt, ist so evident, dass es überflüssig erscheint, noch weitere Beweise hierfür zu geben. — Ist ja der Nachweis des directen Ueberganges von platten wandständigen Endothelzellen in die Tumormasse der wichtigste und sicherste Beweis der von dem Endothel ausgehenden Tumoren. — Nichtsdestoweniger erscheint es angezeigt, auch die übrigen Merkmale der von dem Endothel abstammenden Tumoren überhaupt zu besprechen, um zu beweisen, dass einerseits das Carcinom vollkommen auszuschliessen ist, andererseits aber zu zeigen, dass auch die übrigen beiden, zuerst beschriebenen mikroskopischen Bilder (α und β) unseres Tumors (Fig. 4a und Fig. 5) mehr oder weniger wichtige Merkmale der von den Lymphendothelien ausgehenden Geschwülste enthalten.

Bekanntlich sind die von dem Lymphendothel ausgehenden Geschwülste eben zufolge der Tendenz, strangförmige solide Zell-

wucherungen zu produciren, sowie der epithelähnlichen Zellformation wegen leicht mit Carcinomen zu verwechseln, und so war und ist man auch heute noch bestrebt, in Fällen, wo eben der Nachweis des directen Ueberganges der Lymphspalten-Endothelien in die Geschwulstzellen fehlt, differential-diagnostische Merkmale zwischen Endotheliomen und Carcinomen festzustellen. — Da nun zwischen den Carcinomzellen keine faserige Zwischensubstanz liegt, so ist der Nachweis von feinen Bindegewebsfasern und Gefässen innerhalb von Zellsträngen oder zwischen den epithelähnlichen Zellen in alveolarartig angeordneten Zellcomplexen in erster Reihe bei der Diagnose der Lymphendotheliome zu verwerthen. — Bei Carcinomen, wo die Carcinomzellen die Lymphspalten und Gefässe secundär infiltriren, sind weiterhin zwischen dem Bindegewebe und den Carcinomzapfen die platten Endothelzellen der Lymphspalten und Gefässe stellenweise sichtbar, während bei Lymphendothel-Geschwülsten die Endothelien selbst zu Geschwulstzellen werden und untergehen. — Im letzteren Fall ist demnach der Zusammenhang der Geschwulstmasse mit der Wand der Lymphgefässe ein so inniger, dass die durch Härtung bedingte und bei Carcinomen beobachtete Retraction der Geschwulstmasse von der Lymphgefässwand — eben des innigen Zusammenhanges wegen — ganz ausgeschlossen erscheint.

Als weitere differential-diagnostische Merkmale gegenüber dem Carcinom können eventuell — natürlich gehörige Kritik vorausgesetzt — hyaline und colloide Degeneration der Geschwulstzellen und hierdurch, sowie durch hyaline Degeneration des Bindegewebes in den Zellsträngen selbst entstandene hyaline Flecke, weiterhin eine gewisse radiäre Stellung der die Zellcomplexe bildenden Zellen, insbesondere der äusseren Zellschicht, verwerthet werden.

Betrachten wir nun die letzthin beschriebenen Bilder (γ) unseres Tumors (Taf. II, Fig. 6), so ist auf den ersten Blick eine gewisse Aehnlichkeit mit einem Carcinom nicht zu leugnen. — Die aus den epithelähnlichen Geschwülsten gebildeten Stränge imponiren als Carcinomzapfen und die in den Lymphspalten enthaltenen Zellmassen als metastatische Zellhaufen. Doch ge-

nauer betrachtet, treten augenblicklich die bedeutenden Unterschiede zwischen dem Carcinom- und unserem Geschwulstbild hervor. Spricht schon die nur auf die Wand der Lymphspalten beschränkte Wucherung der Geschwulstmassen und der allmähliche Uebergang der platten Lymphgefässendothelien in die Geschwulstzellen, weiterhin die fehlende scharfe Abgrenzung der Geschwulstzellenstränge gegenüber dem benachbarten Bindegewebe mit Sicherheit gegen Carcinom, so ist weiterhin weder ein Ausgang der Zellstränge aus Samenkanälchen nachzuweisen, — letztere sind vielmehr in atrophischem Zustande zwischen den Bindegewebsfasern aufzufinden, — noch eine Retraction der Zellstränge oder ein sonstiges Merkmal des Carcinoms aufzufinden. — Der Uebergang der Endothelzellen in die auf die Wand beschränkte Geschwulstzellwucherung, der Uebergang der die Zellstränge und Zellschläuche bildenden epithelähnlichen Geschwulstzellen in das begrenzende Bindegewebe, die fehlende Retraction der Zellstränge, der Umstand, dass eine active Betheiligung der Samenkanälchen an der Geschwulstbildung nirgends erkennbar ist, und der Nachweis von hyaliner und schleimiger Degeneration des Bindegewebes, — welche für Endothel-Geschwülste eigenthümlich ist, — bilden vielmehr erdrückende Beweise für die endotheliale Abkunft desjenigen Theiles der Geschwulst, dem die zuletzt beschriebenen Bilder (γ) entstammen.

Nach alledem erübrigt es nur noch, die Bilder α und β (Taf. II, Fig. 4a, Taf. I, Fig. 5) zu deuten, bezw. ihren Zusammenhang mit den Bildern γ zu zeigen. — Im Grunde genommen bestehen alle aus denselben grossen Geschwulstzellen, nur die Anordnung derselben ist verschieden; denn während die Geschwulstzellen bei α) diffus zerstreut sind, bezw. ein aus perlschnurartig an einander geordneten Zellen bestehendes feines Netz bilden (Taf. II, Fig. 4a), bei β) von derben Bindegewebsbalken umgrenzte Alveolen bilden und zwischen den Geschwulstzellen — zum Unterschied vom Carcinom — feine Bindegewebsfasern erkenntbar sind (Taf. I, Fig. 5), zeigen die Geschwulstzellen bei γ) die aus Zellsträngen, Zellschläuchen und

Zellspalten bestehenden Bilder (Taf. II, Fig. 6). Sowohl die α-, als auch die β-Bilder stimmen vollkommen mit denjenigen Bildern und Beschreibungen überein, welche als grosszellige Rundzellensarcome gedeutet wurden, und demnach mussten die sub α geschilderten Theile der Geschwulst (Taf. II, Fig. 4a) als diffuses grosszelliges Rundzellensarcom aufgefasst werden, die sub β) beschriebenen Bilder (Taf. I, Fig. 5) aber der aveolaren Anordnung wegen dem grosszelligen Alveolarsarcom hinzugerechnet werden. — Bezeichnen wir nun aber diese Theile der Geschwulst als Sarcom, so erscheint es — trotzdem ja bekanntlich bei Endothelialgeschwülsten ausser der Endothelwucherung auch vielfach sarcomartige Bindegewebswucherung beschrieben wurde — doch gewissermaassen befremdend, den einen Theil der Geschwulst vom Lymphendothel, den anderen von Bindegewebszellen abstammen zu lassen.

Dieser Umstand einerseits, die in neuerer Zeit ersichtliche Neigung einzelner Autoren (Ziegler u. s. w.) andererseits, einen beträchtlichen Theil der Alveolsarcome auf Lymphendothel-Wucherung zurückzuführen, somit als Endotheliome zu betrachten, weiterhin der auffallend epithelähnliche Charakter der Geschwulstzellen und endlich die netzförmige Anordnung bei α scheinen mir Gründe genug, auch die sub α und β beschriebenen Geschwulstbilder, bezw. Geschwulstzellen, vom Lymphendothel abstammen zu lassen.

Ueberhaupt ist es mir nicht recht klar, wie diejenigen Alveolarsarcome, welche nur normale längliche Bindegewebszellen mit länglichen, stäbchenartigen Kernen und die oben geschilderten, vielfach grösseren, epithelartigen, runden Geschwulstzellen mit bläschenförmigen Kernen enthalten, aber jede Uebergangsform von ersteren zu letzteren gänzlich vermissen lassen, überhaupt als Sarcome im Sinne der Bindegewebs-Abstammung aufgefasst werden können. Sind wir doch nur dann berechtigt, eine Zellart aus einer anderen abzuleiten, wenn wir Uebergangsbilder zwischen beiden Zellarten nachweisen, d. h. die eine Schritt für Schritt aus der anderen entstehen sehen, wie dies bei den Spindelzellen- und Riesenzellensarcomen der Fall ist, wo alle möglichen Uebergangs-

formen von der einfachen Bindegewebszelle bis zur enorm complicirten Riesenzelle aufzufinden sind. Nachdem nun in unserem Tumor nirgends ein derartiger Uebergang der Bindegewebszellen zu den grossen Rundzellen zu constatiren ist, welcher die Genese aus Bindegewebe beweisen und so die Sarcombenennung rechtfertigen würde, ein directer Uebergang der grossen Geschwulstzellen aus Lymphendothelien aber direct zu verfolgen ist, so kann ich nicht anders, als die Bezeichnung: „diffuses grosszelliges Rundzellensarcom" und „grosszelliges Alveolarsarcom" vom genetischen Standpunkte aus zu verwerfen und den ganzen Tumor als von Lymphendothelien ausgehend zu betrachten.

Lassen wir nach alledem — und hierzu sind wir wohl voll berechtigt — unseren Tumor von Lymphendothelien abstammen, so ist mit einem Schlage auch das Anfangs unverständliche gegenseitige Verhältniss der drei verschiedenen Bilder klar, denn bei α (Taf. II, Fig. 4a) sind die die feinen Saftspalten auskleidenden Endothelien gewuchert und bilden, dem Verlauf derselben entsprechend, ein perlschnurartiges Netz; bei β (Taf. I. Fig. 5) sind gleichfalls die dem feineren Lymphsystem angehörigen Endothelien gewuchert, doch wird dieser Wucherung durch die derberen Bindegewebsfasern ein Ziel gesetzt und eine alveolarartige Anordnung hervorgerufen; bei γ endlich (Taf. II. Fig. 6) proliferiren die Endothelien, welche die weiteren Lymphspalten und möglicher Weise auch die Lymphgefässe auskleiden, und es resultiren Zellstränge, Zellschläuche und durch mehrschichtige Geschwulstzellen begrenzte Lymphspalten und Räume. — Die verhältnissmässig geringe Infiltration des Bindegewebes, dessen partielle myxomatöse und hyaline Entartung, die relativ geringe Beimengung von glatten Muskelfasern und die vermuthliche Knorpelbildung haben viel zu wenig Antheil an dem Bau des Tumors, um Anspruch auf Erwähnung bei Benennung der Geschwulst erheben zu können; sie sind vielmehr als bei den Endothelial-Geschwülsten sehr häufig anzutreffende, pro- und regressive Metamorphosen und als bisher unaufgeklärte, jedoch differential-diagnostisch bis zu einem gewissen Grade verwerthbare Eigenthümlichkeiten der Endothelial-Geschwülste anzusehen.

Der Zellformation nach handelt es sich also in diesem Falle um ein „grosszelliges Rundzellensarcom“, der Anordnung nach zum Theil um ein „Alveolarsarcom“, der Genese nach um eine Lymphendothel-Geschwulst, d. h. um ein Lymphendotheliom mit partieller alveolarartiger Anordnung der grossen Rundzellen.

Fall V. Lymphendotheliom mit partieller alveolarartiger Anordnung der grossen Rundzellen.

Josef Fenyvesy, 40jähriger Tagelöhner, wurde den 3. Juli 1896 auf die Klinik des Herrn Prof. Navratil aufgenommen. In der linken Leistengegend sitzt eine faustgrosse, ziemlich weiche Geschwulst, welche gegen die Umgebung scharf begrenzt erscheint, sehr leicht verschiebbar ist und nach Angabe des Patienten seit 17 Jahren ständig wächst. Operation am 9. Juli. Der Umstand, dass der linke Hoden im Scrotum fehlt und dass mikroskopisch in der Geschwulst deutliche Samenkanälchen nachzuweisen waren, liess es von Anfang an als zweifellos erscheinen, dass es sich hier um einen Fall des zur Geschwulstbildung so sehr disponirenden Descensus incomplet. testis handelt.

Die Gestalt der 7 cm langen, 4½ cm breiten und 4 cm dicken Geschwulst ist eiförmig, die Oberfläche glatt. Die Hodenhüllen sind verdickt und mit dem Tumor verwachsen; von Hoden und Nebenhoden keine Spur. Consistenz weich. Die gelblich-weisse, stellenweise röthliche Schnittfläche lässt derbe, fibröse, stellenweise verzweigte, bis 2 mm dicke Bindegewebszüge erkennen, zwischen denen theils weisse, feinkörnige Massen hervorquellen, theils gelbliche oder röthliche Detritusmassen, d. h. nekrotische Geschwulsttheile, enthalten sind. Die feinkörnigen, gesunden Geschwulstmassen lassen hie und da feine, längliche, verzweigte Spalten erkennen.

Mikroskopisch sind neben allmählichen Uebergängen in einander zweierlei verschiedenartige Bilder erkennbar. In dem einen Theil der Geschwulst ist an den Schnitten ein feinfaseriges, aus jungem Bindegewebe bestehendes Netz ersichtlich, dessen Maschen insbesondere um die erweiterten Gefässe reich kleinzellig infiltrirt sind und in dessen Maschen epithelartige Geschwulstzellen gelagert sind, welche die Leukocyten an Grösse 5—8mal überschreiten. Die Infiltrationszellen erweisen sich bei starker Vergrösserung grösstentheils als Plasmazellen, Lymphocyten und Leukocyten mit eingebuchtetem oder multinucleärem Kern. Die Geschwulstzellen liegen entweder regellos zerstreut oder bilden eine oder mehrere Zellen dicke Stränge, die entweder parallel verlaufen oder sich vielfach verzweigen. Die Geschwulstzellen selbst enthalten wenig brüchiges Plasma, einen grossen bläschenförmigen, runden oder ovalen, zuweilen eingebuchteten Kern, in dessen feinem Chromatinnetz ein deutliches Kernkörperchen liegt. Uebergänge zwischen Bindegewebszellen und Geschwulstzellen

fehlen vollkommen. Zwei- und Mehrtheilungen sind reichlich vorhanden. Das mikroskopische Bild der aus anderen Theilen der Geschwulst angefertigten Schnitte ist folgendes: Zwischen kleinzellig infiltrirten, parallel verlaufenden, mehr derben und oft hyalin degenerirten Bindegewebssträngen sind dicke Stränge aus den oben beschriebenen Geschwulstzellen gelagert. Diese dicken Stränge bilden den Uebergang zu dem alveolarartigen Bau der Geschwulst, wo ganze Massen von Geschwulstzellen von derben Bindegewebssträngen umschlossen sind, welch' letztere wieder feinste Fasern zwischen die Geschwulstzellen senden. Innerhalb dieser Zellstränge und alveolarartigen Geschwulstmassen sind sehr häufig mehr oder weniger weite Spalten sichtbar, welche durch Ausfallen der Geschwulstzellen entstanden sind, was daraus hervorgeht, dass die feineren Spalten noch von feinsten, ursprünglich zwischen den Zellen verlaufenden Bindegewebsfäserchen durchzogen sind. Stellenweise jedoch sind grössere, selbständige, zwischen dem Bindegewebe gelegene Spalten und Räume sichtbar, deren Wand von mehrschichtigen Geschwulstzellen gebildet wird und die eine feinkörnige, detritusartige Substanz einschliessen; aber weder zwischen den letzteren, noch in den Spalten selbst sind Bindegewebsfasern nachzuweisen, und so müssen die Geschwulstzellen als proliferirte Lymphspalten-Endothelien — denn diese Räume entsprechen den Lymphspalten — aufgefasst werden. Die Grenze zwischen der netzförmig, strangförmig und alveolarartig angeordneten Tumormasse und dem dieselbe begrenzenden Bindegewebe ist keine scharfe; vielmehr greifen die Geschwulstzellen in das Bindegewebe über und verlieren sich in demselben, ohne dass jedoch Uebergänge zwischen Bindegewebs- und Geschwulstzellen nachzuweisen wären. Eben so wenig ist zwischen den Geschwulst-Zellensträngen und dem Bindegewebe eine Endothelzellen-Schicht nachweisbar, wie sie bei Eindringen von Carcinom in die Lymphräume anzutreffen ist. Um die grossen Geschwulstzellen-Alveolen herum sind im Bindegewebe feine, eine Zellschicht dicke, bald längere, bald kürzere Stränge von Geschwulstzellen sichtbar, welche die Alveolen zwiebelschalenartig umgeben und deren epithelartige Zellen an den beiden Enden der Stränge spitz auslaufen; zwischen diesen Strängen und dem Bindegewebe sind gleichfalls keine Endothelzellen nachzuweisen. Von regressiven Veränderungen ist die hyaline Degeneration der zwischen den Bindegewebsbündeln sichtbaren, verödeten Samenkanälchen und der erweiterten Blutgefässe zu erwähnen. An der Grenze gegen die nekrotischen, zusammengebackenen Geschwulstmassen — und solche sind reichlich vorhanden — sind ausserdem sowohl an den Bindegewebsfasern, als auch an den Geschwulstzellen selbst regressive Metamorphosen wahrzunehmen. Die Kerne der Bindegewebszellen und Capillarendothelien erscheinen zu mehr oder weniger langen Fäden ausgezogen, nehmen somit spindelartige Gestalt an, erscheinen ganz homogen und färben sich mit Hämatoxylin sehr intensiv. Auch in den Kernen der Geschwulstzellen schwindet stellenweise das Chromatin, und die Kernkörperchen und die Kerne werden zu weniger intensiv färbbaren

homogenen Massen. An Stellen, wo die Kerne der feinen Bindegewebsfasern und der Capillarendothelien der Chromatolyse anheimfallen und sich gegenüber den Geschwulstzellen intensiv färben, ist besonders deutlich der Verlauf der Bindegewebsfasern und Capillaren zwischen den Geschwulstzellen zu erkennen (Fig. 9).

Die mikroskopische Diagnose dieses Tumors wird daher der Zellformation nach auf grosszelliges Rundzellensarcom, der Anordnung der Geschwulstmassen und des Bindegewebes nach bei den zuerst beschriebenen Bildern auf diffuses, bei den Bildern mit alveolarartiger Struktur auf Alveolarsarcom, der Grundsubstanz nach auf Granulationssarcom zu stellen sein.

Obgleich ein directer Uebergang von Lymphgefäss-Endothelien zu Geschwulstzellen, wie in dem vorher beschriebenen Falle von klassischer Endothelgeschwulst, nicht nachzuweisen ist, spricht doch der Befund, dass die Wand der Lymphspalten von mehrschichtigen Geschwulstzellen gebildet wird, und der Umstand, dass die beiden beschriebenen Bilder dieses Tumors so zu sagen vollständig mit den unter α und β beschriebenen Bildern des Falles IV, dessen Endothelial-Provenienz ausser Zweifel gestellt ist, übereinstimmen, entschieden dafür, dass die soeben beschriebenen Bilder auch einem Tumor angehören, der durch Proliferation aus dem Endothel der feinsten und gröberen Lymphspalten entstanden und somit genetisch als Lymphendotheliom mit partieller alveolarer Anordnung der grossen Rundzellen aufzufassen ist.

Fall VI. Lymphendotheliom mit alveolärer Anordnung der grossen Rundzellen.

Josef Neger, 37jähriger Schaffner aus Kovácsháza, wurde am 3. December 1897 auf die Klinik des Herrn Prof. Réczey aufgenommen. Patient giebt an, dass sich sein linker Hoden seit 2 Jahren vergrössert. Dieser Hoden — von der Grösse einer Mannesfaust und der Gestalt einer Birne — ist am unteren Theil durch eine seichte Einschnürung in zwei Hälften gesondert, von denen die obere grössere Hälfte die Consistenz eines normalen Hodens besitzt, die kleinere untere aber etwas härter erscheint und den Ausgangspunkt des normalen Funiculus bildet. Bei der am 11. December vorgenommenen Operation entleerte sich wenig gelbliche seröse Flüssigkeit. Am 21. December wurde Pat. geheilt entlassen. Der 6 cm lange, 5 cm breite und 4 cm dicke Tumor von glatter Oberfläche ist stellenweise mit der verdickten

Tunica vaginalis verwachsen. Der Hoden und der grösste Theil des Nebenhodens sind ganz erhalten, der Schwanz des Nebenhodens aber geht in die Geschwulstmasse über (Fig. 10), weshalb der Tumor ein Nebenhodentumor ist. Die Consistenz ist derb elastisch, weder weiche, noch nekrotische Stellen sind vorhanden. Die gelblich-weisse, stellenweise röthlich-graue Schnittfläche ist fein fibrös und nur hie und da ist eine feine, reticuläre, schwefelgelbe Zeichnung erkennbar (Fig. 11).

Unter dem Mikroskop sieht man in einem fibrösen, stellenweise ödematös durchtränkten Bindegewebe aus Geschwulstzellen gebildete Stränge und Alveolen. Die Zellen dieser Alveolen bilden stellenweise Bündel, die innerhalb der Alveolen eine gewisse Richtung einhalten und gegen das angrenzende Bindegewebe, welches feinste Fäserchen zwischen die Geschwulstzellen sendet, meist unscharf begrenzt sind. Kleinzellige Infiltration fehlt. Nirgends ist ein Uebergang der Bindegewebszellen in die Geschwulstzellen erkennbar. Letztere bilden verschieden grosse, aber im Ganzen grosse, runde, doch meist etwas gestreckte Zellen mit körnigem Protoplasma und oft mehreren Kernen. Die Kerne sind theils rund und zeigen ein feines Chromatinnetz und ein undeutliches Kernkörperchen, theils langgestreckt oder eingebuchtet und besitzen ein körniges Chromatinnetz, entbehren des Kernkörperchens und liegen zuweilen mondsichelförmig an der Peripherie der Zellen, anscheinend durch eine stellenweise deutlich sichtbare, schaumartige Degeneration des Protoplasma dahin gedrängt. Theilungen fehlen. Innerhalb der Alveolen sind öfters Lücken sichtbar, die allerdings an mehreren Orten als durch Herausfallen der Geschwulstzellen und durch Retraction bei der Härtung bedingt, d. h. als Kunstprodukte aufzufassen sind. Stellenweise aber sind die Lücken von einer Schicht von Endothelzellen begrenzt, ja hie und da ist auch der Uebergang der diese Lymphspalten auskleidenden länglichen Endothelien in die Geschwulstmassen deutlich sichtbar.

Die alveolarartige Anordnung der Geschwulstzellen, der epithelartige Typus derselben, die mehr untergeordnete — von einzelnen Autoren bei der Diagnose der Endothelial-Geschwülste hoch geschätzte — radiäre Stellung der Geschwulstzellen und hauptsächlich der Nachweis eines directen Ueberganges der Lymphendothelien zu den Geschwulstzellen bilden, wie ich glaube, wichtige Gründe genug, um auch diesen, der Zellformation nach als grosszelliges Rundzellensarcom, der Anordnung der Geschwulstmasse und des Bindegewebes nach als Alveolarsarcom bezeichneten Tumor genetisch als Lymphendotheliom mit alveolarartiger Anordnung der grossen Rundzellen aufzufassen.

Fall VII. Diffuses grosszelliges Rundzellensarcom („Lymphadenom", Endotheliom).

Stephan Kozák, 37jähriger Wagner aus Felsö Nána, wurde am 28. April 1896 auf die Klinik des Herrn Prof. Réczey aufgenommen. Der rechte Hoden vergrössert sich — nach Angabe des Patienten — ständig und schmerzt ein wenig. Im rechten Scrotum ist eine Geschwulst von Grösse und Gestalt einer Birne fühlbar, die auf Druck schmerzt, scharf begrenzt erscheint, die Consistenz eines contrahirten Muskels besitzt und von gesunder Haut bedeckt ist. — Der Funiculus spermaticus war deutlich fühlbar, etwas verdickt. — Operation am 19. Mai 1896, wobei beiläufig 100 g gelbliche, transparente, seröse Flüssigkeit aus der Tunica vaginalis entleert wurden. Innerhalb der letzteren ein solider Tumor von der Grösse eines Gänseeies mit glatter Oberfläche. — Castration. — Entlassen am 2. Juni 1896.

Der 7 cm lange, 5½ cm breite und 4 cm dicke, ovale Tumor lässt weder Hoden, noch Nebenhoden erkennen; die Schnittfläche der weichen Geschwulst ist weisslich-gelb und von homogener, ganz feinkörniger Beschaffenheit. Weder Spalten, noch nekrotische Massen oder Bindegewebszüge sind erkennbar. — Mikroskopisch findet man in ganz jungem, von zahlreichen typischen Plasmazellen und spärlichen Leukocyten infiltrirtem Bindegewebe vereinzelte, zu Zügen oder zu unscharf begrenzten Gruppen angeordnete, grosse, rundliche, ovale oder polygonale, epithelartige Geschwulstzellen eingelagert, welche wenig körniges Protoplasma und einen grossen runden oder polygonen, mit einem feinen Chromatinnetz und mehr oder weniger deutlichen Kernkörperchen versehenen Kern besitzen. — Die mit einem einschichtigen Cylinderepithel ausgekleideten Nebenhodenkanälchen sind sowohl in der Tumormasse, als auch in dem jungen, oft hyalin entarteten Bindegewebe reichlich vorhanden, jedoch ist ihre Membrana propria meist hyalin entartet. Inmitten der Geschwulstmasse endlich sind bald enge, bald an verschiedenen Stellen erweiterte, vielfach eingestülpte und verzweigte Spalten und Räume sichtbar, die von einer einschichtigen und nur durch die Schnittrichtung stellenweise als mehrschichtig imponirenden Lage von cubischen Zellen ausgekleidet sind (Fig. 12); die Zellen selbst besitzen verhältnissmässig viel Protoplasma und einen feingranulirten, gut färbbaren, runden oder polygonalen, kleinen Kern. — Die Spalten und Räume greifen auch in das, die eigentliche Geschwulstmasse begrenzende, zellarme, fibröse Bindegewebe über und sind auch in der Geschwulstmasse selbst durch eine ziemlich dicke Lage fibrösen Bindegewebes gegen die eigentliche Geschwulstmasse unscharf begrenzt. Uebergänge zwischen Bindegewebszellen und Geschwulstzellen fehlen.

Dieses Bild, das mit den unter α beschriebenen Bildern der obigen Tumoren vollständig übereinstimmt, ist demnach der Zellstruktur und Anordnung nach als ein diffuses grosszelliges Rundzellensarcom aufzufassen. (Bezüglich der Genese dieses Tumors und der Fälle VIII—XI sei auf die Erörterungen am

Schlusse der Arbeit verwiesen.) Die zuletzt beschriebenen Spalten und Räume (Fig. 12), deren eigenthümlicher Bau und Verzweigung mit Bestimmtheit Samenkanälchen oder Lymphspalten ausschliesst, stimmt auf's Haar mit den neuerlich von v. Recklinghausen in Adenomyomen der Tubenwand beschriebenen cystischen, verzweigten Spalten überein, von denen dieser Forscher nachweist, dass sie Reste des Wolff'schen Körpers darstellen; auf Grund dieser Uebereinstimmung ist es daher nicht ausgeschlossen, dass die beschriebenen Spalten auch in unserem Tumor Reste des Wolff'schen Körpers sind. Beweise hiefür kann ich leider vor der Hand nicht liefern.

Fall VIII. Diffuses grosszelliges Rundzellensarcom („Lymphadenom", Endotheliom).

Alajos Urbányi, 64jähriger Beamter aus Bethlenfalva, kam am 25. November 1892 auf die chirurgische Klinik des Herrn Docenten Herczel und gab an, dass er vor 3 Monaten einen härteren Knoten in seinem rechten Hoden spürte, der sich seitdem ständig vergrösserte. — Patient litt 1848 und 1879 an Hodenentzündung, aber beidemale heilte dieselbe innerhalb 2 Monate. — In der rechten Hälfte des Scrotum sitzt eine runde Geschwulst von der Grösse einer Mannesfaust, die etwa 12—13 cm weit den Canalis inguin. ausfüllt. Am unteren Pole ist ein Appendix von Hodengestalt sichtbar, am oberen Theile ist Fluctuation nachzuweisen; bei der am 30. November 1892 vorgenommenen Operation entleerten sich 40—50 g röthlich-gelbe, seröse Flüssigkeit. Am 22. December geheilt entlassen. — Auf der Oberfläche des Tumors sitzt ein nussgrosser, weicher Geschwulstknoten, der von einer bräunlich-gelben, nekrotischen Geschwulstmasse erfüllt ist. Die Schnittfläche ist röthlich-grau, fischfleischähnlich, feinkörnig und nur stellenweise sind gelbe, fettig entartete und rothe, hämorrhagische Heerde sichtbar. Aehnlich ist auch der sich wurstartig in den Canalis ing. erstreckende Tumor gebaut. Die erheblich verdickte Tunica vaginalis ist grösstentheils mit der Geschwulst verwachsen.

Unter dem Mikroskop sieht man zwischen feinen, parallel verlaufenden oder vielfach sich kreuzenden feinsten Bindegewebsfasern grosse, runde oder seltener polygonale, epithelartige Geschwulstzellen gelagert, die wenig brüchiges Protoplasma und einen runden Kern mit feinem Chromatinnetz und einem Kernkörperchen erkennen lassen. Hiedurch werden meist parallel verlaufende, eine oder mehrere Zellen dicke Stränge und unscharf begrenzte Geschwulstnester gebildet. Kleinzellige Infiltration des Bindegewebes fehlt fast gänzlich. Innerhalb der dickeren Bindegewebsstränge, deren Zellen keinen Uebergang zu den viel grösseren Geschwulstzellen erkennen lassen, sind die erweiterten, mit Blutkörperchen vollgepfropften Blutgefässe gelagert. Die Samenkanälchen sind atrophirt. Von regressiven Veränderungen ist

einerseits die stellenweise ödematöse Infiltration des Bindegewebes zu erwähnen, andererseits massenhafte Nekrose der Geschwulstzellen und das Verbacken derselben zu einer körnigen, nach der Methode van Gieson sich orangegelb färbenden Masse hervorzuheben.

Wie aus der mikroskopischen Beschreibung hervorgeht, handelt es sich in diesem Falle der Zellstruktur und Anordnung nach um ein diffuses grosszelliges Rundzellensarcom. — Aehnlich gebaut ist folgendes:

Fall IX. Diffuses grosszelliges Rundzellensarcom („Lymphadenom", Endotheliom).

Bezüglich der Anamnese dieses Falles kann ich leider gar nichts sagen, da ich nur ein in Alkohol gehärtetes Stück des im Jahre 1886 durch Herrn Docenten v. Verebély exstirpirten Hodentumors in der Sammlung des II. pathologisch-histologischen Institutes vorfand. Auf der Etiquette stand: „Endothelioma testis?" Am gehärteten Präparate sind in eine feinkörnige Grundsubstanz eingelagerte, linsengrosse, gelbliche, scharf umgrenzte Heerde sichtbar. — Mikroskopisch (Fig. 13) sind stellenweise dickere und meist hyalin entartete Bindegewebszüge sichtbar, die reichlich feinere und feinste, zum Theil parallel verlaufende, zum Theil einander vielfach durchkreuzende Bindegewebsfasern entsenden. Die zwischen den parallel verlaufenden Fasern gelagerten epithelartigen, grossen, runden oder polygonalen Geschwulstzellen, die wenig sehr brüchiges Protoplasma und einen grossen, bläschenförmigen Kern mit feinem Chromatinnetz und einem deutlichen Kernkörperchen erkennen lassen, bilden eine oder zwei Zellen dicke Stränge, während die sich durchkreuzenden feinsten Bindegewebsfasern ein zartes Maschenwerk darstellen, in dessen Maschen 2—3 oder mehr der soeben beschriebenen Geschwulstzellen gelagert sind und hiedurch unscharf begrenzte Nester bauen. Hie und da sind die dickeren Bindegewebsbalken sichtbar, welche die hyalin entarteten Gefässe und Samenkanälchen enthalten und stellenweise perivasculär kleinzellig infiltrirt erscheinen. Uebergänge zwischen Bindegewebszellen und den grossen epithelartigen Geschwulstzellen sind nicht vorhanden. An der Grenze der Geschwulstmasse gegen die nekrotischen Massen, welche durch Zusammenbacken der nekrotischen Geschwulstzellen entstanden sind, ein körniges Aussehen haben und sich nach van Gieson's Methode röthlich-gelb färben, zeigen die Kerne der Gefässendothelien und Bindegewebsfasern die schon oben beschriebene Keratorrhexis (Fig. 9), d. h. Zerfall und Zusammenbacken des Chromatins zu einer intensiv färbbaren Masse, wobei die Kerne selbst die verschiedenartigsten Formen annehmen, jedoch meist lang ausgezogene spindelförmige Gestalt aufweisen.

Alledem nach haben wir es auch hier der Zellstruktur und der Anordnung nach mit einem diffusen grosszelligen Rundzellensarcom zu thun.

Fall X. Grosszelliges Rundzellensarcom mit alveolarartiger Anordnung („Alveolarsarcom", Endotheliom).

Josef Király, 55jähriger Maurer, wurde Anfang October auf die chirurgische Abtheilung des Herrn Primarius Farkas aufgenommen und giebt an, vor 20 Jahren an Blennorrhoe erkrankt zu sein, der sich eine Hodenentzündung anschloss. Seit dieser Zeit fühlte sich der linke Hoden etwas härter an. Die Geschwulst entwickelt sich seit 1 Jahr. Operation 26. October; entlassen 15. November 1896.

Die 7 cm lange, 6 cm breite und 4½ cm dicke Geschwulst ist von glatter Oberfläche und auffallend weich. Auf der Schnittfläche ist an der Peripherie ein sichelförmiger, 8 mm breiter Rest des bräunlichen, atrophischen Hodens erkennbar. Die Schnittfläche selbst ist feinkörnig und nur stellenweise von weniger dicken, fibrösen Zügen faserigen Bindegewebes unterbrochen, innerhalb dessen Alveolen theils gelblich-weisse, feinkörnige Geschwulstmassen, theils blutig infiltrirte, rothe und schwefelgelbe, käsige Massen enthalten sind. Die Geschwulst scheint von der Grenze zwischen Hoden und Nebenhoden ausgegangen zu sein, da der Nebenhoden ganz, der Hoden zum grössten Theil vernichtet ist. Mikroskopisch ist ein mit Plasmazellen infiltrirtes, ganz junges Bindegewebe sichtbar, in welchem aus grossen, epithelartigen Geschwulstzellen gebildete dicke Stränge und grosse Alveolen gelagert sind. Zwischen den Zellen dieser Stränge und Alveolen verlaufen feine, von dem Grundgewebe ausgehende Bindegewebsfasern und Capillaren. Die grossen Geschwulstzellen sind rund, oval oder polygonal, besitzen wenig Protoplasma, einen grossen runden oder ovalen, bläschenförmigen Kern, der zuweilen eingebuchtet ist, ein feines Chromatinnetz und ein deutliches Kernkörperchen erkennen lässt. Sowohl Zwei- als auch Mehrtheilungen in den verschiedensten Stadien, zum Theil in Degeneration begriffen, sind sehr zahlreich vorhanden, zuweilen 10—20 in einem Gesichtsfeld. Sowohl innerhalb der Stränge, als auch der Spalten sind vermuthlich durch Ausfallen von Geschwulstzellen entstandene Lücken und Spalten vorhanden, wofür auch die öfters ersichtlichen Bindegewebsfäserchen sprechen, welche diese Spalten durchziehen. Diese Alveolen sind zum Theil mehr scharf gegen das benachbarte Bindegewebe abgegrenzt, zum Theil verlieren sich die Zellen im Bindegewebe. Zellen, die einen Uebergang von Bindegewebszellen zu Geschwulstzellen vermuthen liessen, fehlen. Um die Alveolen herum sind stellenweise feine, eine Zellschicht dicke, kurze oder längere Stränge der epithelartigen Geschwulstzellen sichtbar, welche die Alveolen zwiebelschalenartig umgeben und deren Endzellen meist spitz auslaufen. Weder hier, noch in den Alveolen sind zwischen den Strängen der Geschwulstzellen und dem benachbarten Bindegewebe Endothelien der Lymphspalten, wie solche zwischen dem Bindegewebe und den in die Lymphspalten eindringenden und dieselben ausfüllenden Carcinomzapfen anzutreffen sind, nachweisbar. Die Samenkanälchen sind theilweise atrophirt, die Gefässe meist weit und mit Blut gefüllt. Durch

Zusammenbacken nekrotischer Geschwulstzellen entstandene, nach der Methode van Gieson gelblich-roth gefärbte Massen, sind reichlich vorhanden.

Aus der Beschreibung geht zur Genüge hervor, dass dieser Tumor der Zellstruktur nach den grosszelligen Rundzellensarcomen, der Anordnung der Grundsubstanz und der Geschwulstmasse nach den Alveolarsarcomen angehört, d. h. ein grosszelliges Rundzellensarcom mit alveolarartiger Anordnung darstellt.

Fall XI. Grosszelliges Rundzellensarcom mit alveolarartiger Anordnung („Alveolarsarcom", Endotheliom).

Stephan Prakáts, 42jähriger Schaffner aus Miskolcz, gelangte am 3. Januar 1895 auf die chirurgische Abtheilung des Herrn Docenten Herczel. Patient giebt an, dass sich sein rechter Hoden seit seinem 16. Jahre ständig vergrösserte, jedoch schmerzlos war. Seit 3 Monaten wächst der Hoden rapid und ist ein wenig schmerzhaft, wofür Patient ein damals erfolgtes Trauma auf den rechten Hoden verantwortlich macht. Im Scrotum ist an Stelle des rechten Hodens eine apfelgrosse, ziemlich harte, scharf begrenzte Geschwulst fühlbar, welche ein wenig schmerzt. Funiculus spermaticus frei. Operation am 28. Januar; geheilt entlassen am 7. Februar. Die Oberfläche des Tumors (6 : 5 : 5 cm) ist glatt, die Consistenz ziemlich hart. Die Schnittfläche erscheint gelblich-weiss, hie und da von nekrotischen, schwefelgelben oder hämorrhagischen rothen Heerden durchsetzt. Innerhalb der faserigen, glänzenden Grundsubstanz sind alveolarartig angeordnete Nester von weicher, feinkörniger Beschaffenheit sichtbar.

Die mikroskopische Untersuchung erwies Folgendes: In ein fibröses, zellarmes Bindegewebe sind Stränge und Alveolen von Geschwulstzellen eingelagert, die wenig Protoplasma, einen runden oder länglichen, oft eingebuchteten Kern mit einem Kernkörperchen und einem feinen Chromatinnetz erkennen lassen. Die Zellen sind innerhalb der Alveolen oft deutlich radiär gestellt. Zwei- und Mehrtheilung sind vereinzelt anzutreffen. Zwischen den Zellen sind feinste, vom begrenzenden Bindegewebe ausgehende Bindegewebsfäserchen und Capillaren nachzuweisen. Die Grenze der Geschwulstalveolen gegen das Bindegewebe ist stellenweise ganz unscharf; aber Bilder, die auf einen Uebergang von Bindegewebszellen zu Geschwulstzellen hinweisen, fehlen ganz. Feinste, eine Zellschicht dicke Stränge, deren Endzellen zwischen den Bindegewebsfasern spitz auslaufen, umgeben stellenweise zwiebelschalenartig die Alveolen. Im stellenweise hyalin degenerirten Bindegewebe sind zum Theil verödete Samenkanälchen eingelagert. Der Nebenhoden, der durch die mit Cylinderepithel ausgekleideten Samenkanälchen kenntlich ist, erscheint frei von Geschwulstmassen.

Dass auch dieser Tumor dem Zellenbau nach als grosszelliges Rundzellensarcom und der Anordnung der Grund-

substanz und der Geschwulstmasse nach als Alveolarsarcom, d. h. als grosszelliges Rundzellensarcom mit alveolarer Anordnung aufzufassen ist, geht aus der Beschreibung zur Genüge hervor.

Fall XII. Cystadenoma papilliferum.

Bezüglich der Anamnese und Provenienz dieses Tumors kann ich nichts sagen, da ich nur ein in Alkohol gehärtetes nussgrosses Stück des Tumors mit der Bezeichnung: „Cystadenoma papilliferum testis" in der Sammlung des II. pathologischen Instituts vorfand. Auf der Schnittfläche quillt eine weiche, feinzottige Substanz aus der faserigen Grundsubstanz hervor. Unter dem Mikroskop sind in fibröses Bindegewebe sowohl diffus zerstreute, als auch in Gruppen gelagerte Geschwulstmassen eingebettet, welche theils aus engen, theils aus erweiterten und vielfach in einander eingestülpten, invaginirten Kanälchen bestehen. Die Wand dieser Kanälchen ist überall einschichtig und besteht bei den engeren Kanälchen aus Zellen, die mehr runde oder cubische Form aufweisen und einen runden, bläschenförmigen Kern mit einem feinen Chromatinnetz und ein oder mehrere Kernkörperchen erkennen lassen. Sowohl Zwei-, als auch Mehrtheilungen sind zahlreich vorhanden. Mit ähnlichen, jedoch mehr abgeplatteten länglichen Zellen sind auch die grösseren Kanälchen ausgekleidet. Einzelne Stellen des Tumors endlich, die dem Nebenhoden angehören, zeigen bald engere, bald weitere, mit deutlichem Cylinderepithel ausgekleidete Kanäle und lassen ebenso, wie die vorher beschriebenen Kanälchen, vielfache papillenförmige Einstülpungen erkennen. Während die grossen Kanälchen durchschnittlich eine feinkörnige Substanz enthalten, sind die kleinen Kanälchen mitunter mit einer homogenen, zu Cylindern geformten, mit Säurefuchsin und Eosin deutlich roth färbbaren glasigen Substanz erfüllt. Das zwischen diesen Kanälchen gelagerte Bindegewebe ist stellenweise mucinös entartet und schliesst zahlreiche, theilweise erweiterte Blutgefässe ein.

Diagnose: Cystadenoma papilliferum.

Fall XIII. Cystadenoma papilliferum.

Bezüglich der Anamnese dieses Tumors ist mir nur so viel bekannt, dass sich derselbe seit 3 Monaten entwickelt hat. Er hat Apfelgrösse und eine glatte Oberfläche, und zeigt auf der Schnittfläche in einer fibrösen Grundsubstanz eingebettete Inseln von weicher, markiger, zottiger Beschaffenheit. Hie und da nekrotische, erweichte und hämorrhagische Heerde. — Mikroskopie: Zellreiches, grösstentheils myxomatös entartetes Bindegewebe schliesst vereinzelte oder Gruppen mehrerer, vielfach eingestülpter und invaginirter Schläuche ein, deren Wand aus einer Lage von Zellen gebildet wird, welche stellenweise cylinderförmig sind, anderentheils runde, ovale oder polygonale Gestalt zeigen und einen bläschenförmigen, runden, länglichen, zuweilen eingebuchteten Kern mit feinem Chromatinnetz

und einem oder mehreren Kernkörperchen erkennen lassen. Einzelne dieser Kanälchen sind stark erweitert, bilden förmliche Cysten, ihre Zellschicht ist abgeplattet und sie sind mit einer feinkörnigen, nicht färbbaren Substanz erfüllt. Innerhalb des stellenweise hyalin entarteten Bindegewebes sind zum Theil hyalin entartete Blutgefässe und stellenweise mehr oder weniger dicke, unscharf begrenzte, mit Pikrin intensiv gelb färbbare Stränge glatter Muskelfasern sichtbar. Nekrotische Massen sind spärlich anzutreffen.

Mikroskopische Diagnose: Cystadenoma papilliferum.

Fall XIV. Cystadenocarcinoma papilliferum.

Andreas Veres, 48jähriger Tischler, kam am 13. März 1896 auf die chirurgische Abtheilung des Herrn Primarius Farkas und giebt an, dass sich die Geschwulst des linken Hodens seit 2—3 Monaten entwickelt habe. Operation am 20. März; geheilt entlassen am 15. April 1896.

Die Oberfläche des Tumors (10 : 7 : 6 cm) ist höckerig, die Tunica vaginalis erheblich verdickt. Consistenz weich. Auf der röthlich-grauen Schnittfläche sind in einem fibrösen Grundgewebe zahlreiche markige, scharf umgrenzte Heerde bis zur Grösse einer Haselnuss sichtbar, die aus feinsten, unter Wasser flottirenden Zöttchen bestehen. Einzelne dieser Heerde sind erweicht und von gelblicher Farbe, andere mit Hämorrhagien durchsetzt. Von Hoden und Nebenhoden keine Spur. Funiculus unversehrt. Unter dem Mikroskop sieht man in einem fibrösen, reichlich blutig infiltrirten Bindegewebe kleine und grössere Kanälchen und oft erheblich erweiterte Cysten, sowie theils quer, theils der Länge nach getroffene Zapfen und Stränge von Geschwulstzellen, welche gegen das Bindegewebe scharf abgegrenzt sind. Die Wand der Kanälchen ist an vielen Orten mehrschichtig, ja öfters ist das Kanälchen ganz mit Geschwulstzellen erfüllt, so dass das Lumen verloren geht. Die ein- und mehrschichtige Wand der Kanälchen stülpt sich vielfach papillenförmig ein, und die invaginirten Kanälchen geben quergeschnitten Bilder, wobei innerhalb eines quergeschnittenen Kanälchens ein zweites und in demselben — bei mehrfacher Invagination — eventuell ein drittes liegt. Die runden oder ovalen Geschwulstzellen sind verschieden gross, einzelne zu wahren Riesenzellen ausgewachsen. Sämmtliche besitzen ein feinkörniges Protoplasma, verschieden gestaltete, theils runde, theils längliche, vielfach eingebuchtete, zuweilen riesig angewachsene Kerne, welche ein feines Chromatingerüst und ein oder mehrere Kernkörperchen erkennen lassen. Im Nebenhoden behalten die Zellen stellenweise ihre Cylinderform bei und sind, wie auch anderwärts, vielfach in Zwei- und Mehrtheilung begriffen. Theilweise hyalin entartetes Bindegewebe, stellenweise ausgedehnte Nekrosen und Blutungen ergänzen das mikroskopische Bild.

Mikroskopische Diagnose: Cystadenocarcinoma papilliferum.

Schlussfolgerungen.

Um die Consequenzen aus den soeben beschriebenen 14 Fällen von Hodengeschwülsten in möglichst übersichtlicher Weise ableiten zu können, erscheint es angezeigt, die beschriebenen Hodentumoren nochmals der oben gewählten Reihenfolge nach derart zu gruppiren, dass die nach der Zellformation, dem Bau, der Beschaffenheit der Grundsubstanz und der Genese verschiedene Benennung eines jeden Falles klar vor Augen tritt.

Fall	Der Zellformation nach	Der Anordnung der Grundsubstanz und der Geschwulstmasse nach	Der Beschaffenheit der Grundsubstanz nach	Der Genese n
I.	Spindelzellen-, bezw. Riesenzellensarcom	—	fibrös	Bindegewebsz
II	kleinzelliges Rundzellensarcom	diffus	Granulationssarcom	dito
III.	dito	Angiosarcom	dito	dito (Perithelioc
IV.	grosszelliges Rundzellensarcom	theilweise diffuses, theilweise Alveolarsarcom	theilweise Granulationssarcom	Lymph-Endoth
V.	dito	dito	dito	dito
VI.	dito	Alveolarsarcom	fibrös	dito
VII.	dito	diffus	Granulationssarcom	Lymph-Endothelioc (directe Bew fehlen)
VIII.	dito	dito	fibrös	
IX.	dito	dito	dito	
X.	dito	Alveolarsarcom	dito	
XI.	dito	dito	dito	
XII.	Cystadenoma papilliferum			
XIII.	dito			
XIV.	Cystadenocarcinoma papilliferum			

Der Zellformation nach als besonders seltener und interessanter Fall ist das sub I beschriebene Spindelzellen-Riesenzellensarcom zu erwähnen, um so mehr als — wie oben erwähnt — nur ein einziges Riesenzellensarcom des Hodens bisher beschrieben wurde und auch dieses bedeutend von unserem abweicht.

Sowohl dieses Riesenzellensarcom, als auch die sub II und III beschriebenen kleinzelligen Rundzellensarcome, deren eines der perivasculären Anordnung der Geschwulstmassen wegen als Angiosarcom bezeichnet wurde, lassen deutlich erkennen, dass die den Bindegewebszellen ähnlichen Geschwulstzellen aus

den Bindegewebszellen selbst hervorgehen; sie sind demnach histogenetisch als vom Bindegewebe im engeren Sinne des Wortes abstammende Geschwülste zu bezeichnen.

Anders verhält es sich mit den sub IV—XI beschriebenen, mehr grosszelligen Rundzellensarcomen.

Diese weichen sowohl der Zellstruktur, als auch dem Verhalten der Geschwulstzellen zu dem Bindegewebe nach so erheblich von den kleinzelligen Rundzellensarcomen, welche vom Bindegewebe ausgehen, ab, dass es gezwungen wäre, sie histogenetisch ebenfalls vom Bindegewebe abstammen zu lassen. Denn die grosse runde oder ovale epithelartige Zelle der grosszelligen Rundzellensarcome mit ihrem bläschenförmigen Kern, ihrem feinen Chromatinnetz und den Kernkörperchen, welche absolut keine Uebergänge zu den länglichen spindelförmigen, mit Protoplasmafortsätzen versehenen und mit einem stäbchenförmigen, intensiv färbbaren Kern ausgestatteten Bindegewebszellen erkennen lässt und welche auch gegen die Adventitialzellen scharf abgegrenzt ist, verleiht schon an und für sich eben zufolge dieser Eigenthümlichkeiten dem Tumor ein so eigenartiges Gepräge, dass sie uns so zu sagen zwingt, diese Geschwülste auch histogenetisch von den Bindegewebsgeschwülsten im engeren Sinne des Wortes zu trennen. — Die Anordnung der grossen Rundzellen im Bindegewebe kann nun entweder diffus oder alveolarartig sein. — Im ersten Falle findet man die Zellen diffus in ein von feinen Bindegewebsfasern gebildetes Reticulum eingelagert (Fall VII, VIII, IX); im letzteren Falle bilden die Geschwulstzellen von derberen Bindegewebszügen umschlossene Alveolen, jedoch ist zwischen den einzelnen Zellen ein feines, von den derberen Bindegewebszügen ausgehendes Fasernetz anzutreffen (Fall X, XI).

Die gleichmässige Grösse der grossen Geschwulstzellen, welche wenig Plasma, aber einen grossen Kern mit einem oder mehreren Kernkörperchen erkennen lassen, weiterhin die scharfe Zeichnung der Gefässwand gegen das Geschwulstgewebe bei so manchem Hodentumor fiel schon den Franzosen auf und bewog sie, die dadurch charakterisirten Geschwülste von den Sarcomen zu trennen; da nun aber diese epithelartigen Zellen diffus in ein feinstes Bindegewebs-Reticulum

gelagert, d. h. zwischen den Zellen überall feinste Bindegewebsfäserchen anzutreffen sind und dieser Umstand das Carcinom von vornherein ausschloss, so blieb vor der Hand nichts übrig, als diese der Aehnlichkeit mit den Lymphknötchen nach als Lymphadenome bezeichneten Geschwülste als eine gesonderte Gruppe der Hodentumoren hinzustellen.

Die Aeusserung Monod's und Terillon's: „Le type peut être un peu different, sans que la definition histologique de la tumeur doive pour cela être modifiée" lässt sogar noch Schwankungen innerhalb gewisser Grenzen dieser Tumoren zu. So dürfen wohl auch Geschwülste mit Zellen bis zur Grösse von 12 μ — wie dies Monod und Arthaud angeben — dieser eigenartigen Gruppe der Hodentumoren zugerechnet werden.

Entsprechen die Lymphadenome der Franzosen vollkommen unseren diffusen, mehr grosszelligen Rundzellensarcomen, so stimmen die von Langhans, wie oben dargelegt, ungerechtfertigter Weise angefochtenen Alveolarsarcome Ehrendorfer's mit unseren grosszelligen Rundzellensarcomen mit alveolarartigem Bau vollkommen überein.

Erscheint nun, wie gezeigt, die Bindegewebsabkunft dieser grosszelligen Rundzellensarcome mit diffusem und alveolarem Bau, d. h. der Lymphadenome der Franzosen und der Alveolarsarcome Ehrendorfer's ungerechtfertigt, so fragt es sich, wohin dieselben histogenetisch zu rechnen sind?

Logische Folgerungen sollen die Frage beantworten.

Der Fall IV, der als typisches unwiderrufliches Lymphendotheliom bezeichnet wurde, und die Fälle V und VI, die gleichfalls als Lymphendotheliome aufgefasst wurden, zeigen Stellen, wo die grossen Rundzellen eine nur diffuse reticuläre, andere Stellen, wo dieselben eine nur alveolarartige Anordnung haben. Da es nun wahrscheinlicher ist, dass die ganze Geschwulst vom Lymphendothel abstammt, als dass einzelne Theile vom Endothel, andere von dem Bindegewebe abstammen, so sind ebenso die diffuse, als die alveolarartige Anordnung zeigenden Bilder als Produkte endothelialer Genese aufzufassen. — Da nun aber die Fälle VII—XI mit theils diffuser (VII bis

IX), theils alveolarer (X—XI) Anordnung der Geschwulstzellen auf's Haar mit den — bei zweifellosen Endothel-Geschwülsten (IV—VI) angetroffenen Bildern übereinstimmen, so darf wohl daran gedacht werden, die Fälle VII—XI — obgleich directe Beweise hiefür fehlen — auch vom Endothel abstammen zu lassen, umsomehr als ja — wie erwähnt — der epitheliale Charakter der Zellen, die Gleichmässigkeit derselben und die scharfe Grenze der Geschwulstzellen gegen das Bindegewebe und gegen die Gefässadventitia einerseits gegen die Bindegewebsabkunft spricht, die Bindegewebsfaserung zwischen den diffus und alveolarartig angeordneten Zellen andererseits die epitheliale Genese ausschliesst, beide Eigenthümlichkeiten aber — wie gleich gezeigt werden soll — für Lymphendotheliome charakteristisch sind und eine grosse Zahl der Alveolarsarcome auch bereits von einigen Autoren (u. a. Ziegler) den Endothelial-Geschwülsten zugerechnet wird.

Haben wir nun Gründe genug, die Tumoren VII bis XI sowohl von den Carcinomen, als auch von den Sarcomen zu trennen, so fragt es sich, ob nun auch charakteristische Merkmale genug vorhanden sind, auf Grund derer wir berechtigt sind, die fraglichen Tumoren vom Endothel abstammen zu lassen und direct als Endotheliome zu bezeichnen.

Um dies zu beantworten, erscheint es angezeigt, die bisher erkannten Eigenthümlichkeiten der Hodenendotheliome nochmals kurz zu besprechen. — Das Hauptkriterium bei der Diagnose der Endothelial-Geschwülste des Hodens bildet der Nachweis des directen Ueberganges des Lymphendothels in die Geschwulstzellen. Dieser directe Uebergang ist aber nur in weiteren Lymphräumen und Spalten deutlich und einwandsfrei zu verfolgen, d. h. bei Endotheliomen, welche aus den weiten grösseren Lymphspalten ausgehen, denn nur da sieht man, wie die Endothelzellen allmählich die Gestalt der Geschwulstzellen annehmen, proliferiren, sich gegen das Lumen zu vorwölben und Stränge oder Schläuche bilden, ohne dass selbstverständlich zwischen den Geschwulstzellen Bindegewebsfasern nachzuweisen wären. Die

mit einem Paar Endothelzellen ausgekleideten feinen collabirten Saftspalten lassen diese Verhältnisse nicht so deutlich erkennen; vielmehr ist man bei Beurtheilung der Endotheliome, welche von dem Saftspaltenendothel ausgehen, mannichfaltigen Irrthümern ausgesetzt und der directe sichere Nachweis ist meiner Meinung nach meist unmöglich. Worauf gründet sich nun aber die Diagnose dieser von den feinsten Lymphspalten und Saftspalten ausgehenden Endotheliome? Da hier die in ein feines Bindegewebsreticulum gelagerten Endothelzellen wuchern und zu epithelartigen Zellen werden, so gründet sich die Diagnose in erster Reihe auf den Nachweis von vascularisirten Bindegewebszügen zwischen den epithelartigen Geschwulstzellen. Letztere können diffus eingelagert sein oder einzelne Nester können von derben Bindegewebszügen umschlossen sein und so alveolarartige Struktur zeigen.

Der directe Nachweis des Ueberganges der Endothelzellen in Geschwulstzellen gelang mir nur in 3 Fällen (IV—VI), so dass diese direct als von den grösseren Lymphspalten ausgehende Endotheliome zu bezeichnen sind. In den übrigen Fällen (VII—XI), die theils den „Lymphadenomen" der Franzosen, theils den „Alveolarsarcomen" Ehrendorfer's entsprachen, war dieser directe Uebergang der Endothelzellen in Geschwulstzellen nicht nachzuweisen; dies erklärt sich aber aus dem soeben Gesagten sehr leicht. In den Fällen VII—XI handelt es sich eben um Geschwülste mit theils diffuser (VII—IX), theils alveolarartiger (X—XI) Anordnung der Geschwulstzellen, welche vom Saftspaltenendothel ausgehen, da ja zwischen den grossen epithelähnlichen Geschwulstzellen feinste Bindegewebsfasern sichtbar sind, somit alle Anforderungen bestehen, welche die Diagnose der Saftspaltenendotheliome fordert.

Mit vollem Rechte sind daher auch die Fälle VII bis XI als Lymphendotheliome zu bezeichnen.

Wenn ich nun auf Grund der mikroskopischen Beschreibung nur die Fälle IV—VI direct als Lymphendotheliome bezeichnete, die Fälle VII—XI aber nicht der Genese nach benannte, so that ich dies aus der einfachen Ursache, dass ich bei der

University of California LIBRARY

esprechung eines jeden Falles nicht auf die, wie gezeigt, schwer forschliche Genese eingehen wollte, ohne diese aber den Fall icht der Genese nach benennen wollte, noch konnte. Dessen ohlbewusst, half ich mir derart, dass ich die Fälle nur orphologisch beschrieb und bei der Benennung die für ähnche Fälle bisher gebrauchte Benennung: Sarcom in Anihrungszeichen und die Benennung: Endotheliom in Parenthese etzte. Denn ob diese Endotheliome wirklich den Sarcomen ngehören, d. h. vom Bindegewebe abstammen, das ist, wie oben argelegt, noch sehr zweifelhaft.

Unsere grosszelligen Rundzellensarcome, von denen in Theil (Fall VII, VIII, IX) diffuse Anordnung zeigt nd den Lymphadenomen der Franzosen entspricht, ein nderer Theil (Fall IV, V, VI, X, XI) den Alveolarsaromen Ehrendorfer's angehört, sind daher histogenetisch ls Abkömmlinge des Lymph-Endothels zu betrachten. Bei Fall IV—VI kann die Abkunft vom Lymph-Endothel lirect bewiesen werden, bei den übrigen Fällen (VII—XI) kann die Lymph-Endothelabstammung nur indirect erschlossen werden. Hiemit wäre einerseits die bisher unverständlich gebliebene Gruppirung der Lymphadenome als eigenartige, von den Sarcomen und Carcinomen verschiedene Hodengeschwülste nicht nur verständlich, sondern auch vollkommen gerechtfertigt, andererseits das Bestreben der neueren Autoren, die Alveolarsarcome als Lymph-Endotheliome anzusehen, vollständig begründet.

Haben wir nun für einen Theil des Hodentumoren die Endothel-Genese direct nachgewiesen und sowohl gewisse Tumoren anderer Autoren, als auch viele selbst untersuchte Tumoren indirect genetisch vom Lymph-Endothel abstammen lassen und hiedurch so manche dunkle Frage der Hodensarcome zu klären gesucht, so fragt es sich, wie es sich denn mit der Literatur der Hoden-Endotheliome verhält?

Obwohl neuestens bereits mehrere 100 Endotheliome der verschiedensten Organe beschrieben wurden, konnte ich merkwürdigerweise kein einziges finden, das sich auf den Hoden bezieht. Die einzige Andeutung [illegible] Endotheliome fand ich

— wie dies bereits bei Schilderung der Literatur erwähnt wurde — bei Monod und Arthaud, die auf Grund rein speculativer Erörterungen zu dem Schluss gelangten, dass auch im Hoden Endotheliome vorkommen können. In dem Lehrbuch der pathologischen Anatomie von Birch-Hirschfeld (1887) ist weiterhin kurz erwähnt, dass nach Wettergren — dessen Abhandlung demnach noch vor 1887 im schwedischen Archiv erschien und mir unzugänglich ist — im Hoden Geschwülste vorkommen, „wo die krebsähnliche Struktur von einer Proliferation der Epithelien der Lymphgefässe ausgeht."

Inwiefern diese, kürzestens vor 10 Jahren beschriebenen Endothel-Geschwülste den strengen Anforderungen — welche wir heute bei der Diagnose eines Endothelioms fordern — entsprechen und der Kritik Stand halten, weiss ich nicht.

Dass ein grosser Theil derjenigen Hodengeschwülste, welche zufolge ihrer Aehnlichkeit mit Carcinomen und Sarcomen vielfach mit dem Schlupfnamen Carcino-Sarcom oder Sarcoma carcinomatodes belegt wurden, in Wahrheit den Endotheliomen des Hodens angehören, scheint mir mehr als wahrscheinlich. Dass weiterhin die vielfachen Metaplasien und secundären Degenerationen der Hodentumoren, wie Knochen- und Knorpelbildung, hyaline, myxomatöse Degeneration u. s. w., vielfach nicht zufällige Eigenthümlichkeiten der Hodencarcinome und Sarcome bilden, lässt sich kaum bestreiten. Dieselben sind vielmehr als Eigenthümlichkeiten der Endotheliome im Allgemeinen erkannt und vielfach beschrieben und sind daher bis zu einem gewissen Grade gleichfalls bei der Diagnose der Endotheliome zu verwerthen. Ohne darauf ein besonderes Gewicht legen zu wollen, will ich nur der Analogie wegen kurz erwähnen, dass auch viele der bis vor Kurzem für Carcinome oder Sarcome gehaltenen Parotis-Tumoren — welche gleich den Hodengeschwülsten die mannichfaltigsten Metaplasien und Degenerationen aufweisen — neuestens vielfach als Endotheliome erkannt wurden (Volkmann u. s. w.), es somit nicht befremdend erscheinen dürfte, wenn ähnlich gebaute Hodentumoren sich gleichfalls zum grossen Theil als Endotheliome entpuppen.

Ich muss aufrichtig gestehen, dass ich lange überlegte und

meine Präparate zu wiederholten Malen gründlich durchsah, bevor ich mich entschloss, die diffusen und alveolar gebauten „Rundzellensarcome“ als Endotheliome zu declariren. Aber je mehr ich überlegte, desto mehr kam ich zu der Einsicht, dass eben bei diesen Tumoren nichts für Bindegewebs-Abkunft und alles für Endothel-Genese spricht. Epithelartige Zellen, welche nebenbei bemerkt vollkommen jenen der Endotheliome IV—VI gleichen, aber vollkommen verschieden von Bindegewebszellen sind und keinerlei Uebergänge zu denselben zeigen, ferner die scharfe Abgrenzung der Geschwulstzellen gegen das Bindegewebe und gegen die Gefässe, der Befund von vascularisirten Bindegewebszügen zwischen den diffus und alveolarartig angeordneten Geschwulstzellen schliessen auf's Bestimmteste, sowohl das Carcinom, als auch das Sarcom aus und sind charakteristische Merkmale des Endothelioms. Die ausgedehnten secundären Degenerationen, insbesondere die hyaline und myxomatöse Degeneration des Bindegewebes, die augenfällige Analogie mit den Parotis-Tumoren und weiterhin der Umstand, dass bereits wohlverdiente Autoren viele Alveolarsarcome den Lymph-Endotheliomen zurechnen, waren — kurz recapitulirt — die Gründe, die mich bewogen, die Fälle VII—XI endgültig als Endotheliome zu declariren.

Und warum sollte denn ein so lebensfähiges Gewebe, wie das Endothel, nicht auch häufig — ja sogar häufiger, als das eigentliche Bindegewebe zur Geschwulstbildung Veranlassung geben? Nimmt ja doch auch die Organisation der Thromben, die Bildung von Blutcapillaren und so mancher anderer progressiver Prozess vom Endothel und nicht von den Bindegewebszellen im engeren Sinne des Wortes seinen Ausgang und besitzt ja doch der Hoden, wie wir aus den Untersuchungen von His, Kölliker, Gerster, von Langer wissen ein sehr reichliches, aus feineren und gröberen Gefässchen zusammengesetztes Lymphgefäss-Netzwerk, dessen tiefe Aeste die gewundenen Samenkanälchen in Gestalt eines dichten geschlossenen Capillarnetzes umspinnen.

Gruppiren wir nun die von uns untersuchten 14 Hodentumoren der Genese nach, so fanden wir:

3 Sarcome und zwar:
1 Spindelzellen-, bezw. Riesenzellensarcom (I),
2 kleinzellige Rundzellensarcome (II, III);
8 Endotheliome und zwar:
1 Endotheliom mit diffusem+alveolarem Bau (IV),
3 - - diffusem Bau (VII, VIII, IX),
4 - - alveolarem Bau (V, VI, X, XI);
3 Epithelial-Geschwülste und zwar:
2 Cystadenoma papillifer.,
1 Cystadenocarcinom.

Als auffälliges und interessantes Ergebniss meiner Untersuchungen ist demnach das überaus spärliche Vorkommen der epithelialen Tumoren gegenüber den Geschwülsten anderer Abkunft zu betrachten. 3 Epithelialgeschwülste gegenüber 11 Geschwülsten anderer Herkunft, das entspricht fast dem Verhältnisse von 1:4, so dass man sagen kann: nur der vierte Theil der von mir untersuchten Geschwülste stammt vom Epithel ab. Meine Untersuchungen stimmen demnach mit denjenigen von Ehrendorfer überein, welcher unter 15 Hodentumoren 10 Sarcome, 3 Carcinome und 2 Uebergangsformen beschreibt, wo also die Carcinome gleichfalls nur den vierten Theil der untersuchten Geschwülste ausmachen, und sie stehen im grellsten Gegensatze zu den Ergebnissen von Kocher und Langhans, welche neben 33 Carcinomen nur 6 Sarcome beschreiben. Erwägen wir nun aber das oben bei Fall IV bezüglich der Langhans'schen Hodenkrebs-Diagnose Gesagte, so haben wir mehr Grund, den Hodenkrebsen von Langhans als solchen gegenüber misstrauisch zu werden, als Langhans Gründe hat, die Sarcome von Ehrendorfer zu beanstanden, und wir können getrost behaupten, dass Hodencarcinome im Allgemeinen weitaus seltener vorkommen, als Geschwülste nicht epithelialer Abkunft.

Was nun die Geschwülste nicht epithelialer Genese betrifft, so kann ich sagen, dass auch in Beziehung auf sie meine Befunde mit denen Ehrendorfer's im Allgemeinen so ziemlich übereinstimmen, nur die Deutung der Befunde ist verschieden.

Ehrendorfer beschrieb unter 15 Hodentumoren:

1 Spindelzellensarcom,
1 kleinzelliges Rundzellensarcom,
8 Alveolarsarcome,
3 Carcinome und
2 Uebergangsformen.

Abgesehen von letzteren fraglichen 2 Uebergangsformen fand demnach Ehrendorfer unter 10 Sarcomen 8 Alveolarsarcome und ich unter 11 Tumoren nicht epithelialer Abkunft 5 Tumoren mit alveolarem Bau (IV, V, VI, X, XI). Der Bau seiner und meiner Alveolar-Geschwülste ist vollkommen gleich, nur hält Ehrendorfer sie für Sarcome und ich declarire sie als Endotheliome. Diejenigen Geschwülste, welche die Franzosen als „Lymphadenome" beschrieben und die ich in 3 Fällen (VII—IX) als Endotheliome mit diffuser Anordnung der Rundzellen erkannte, beschrieb Ehrendorfer gar nicht. Sehen wir daher von ihnen ab, so fanden wir 1 Spindelzellen-, 2 kleinzellige und 5 Alveolar-Geschwülste, Ehrendorfer aber 1 Spindelzellen-, 1 Rundzellen- und 8 Alveolarsarcome.

Sowohl aus den Untersuchungen Ehrendorfer's, als aus den meinigen geht demnach hervor, dass vom morphologischen Standpunkte aus, d. h. dem mikroskopischen Bilde nach, das Alveolarsarcom oder, wie ich es nenne, das Endotheliom mit alveolarem Bau als die häufigste maligne Geschwulst des Hodens zu betrachten ist. —

Auf die Genese der Hodentumoren geht Ehrendorfer nicht näher ein.

Meine diesbezüglichen Untersuchungen weisen 8 Endotheliome mit theils alveolarem, theils diffusem Bau gegenüber 3 Sarcomen und 3 Epithel-Geschwulsten auf, so dass also bei den von mir untersuchten Geschwülsten der Genese nach das Endotheliom die weitaus häufigste Geschwulst des Hodens bildete.

Nach alledem bleibt uns noch übrig, die klinisch interessanten anamnestischen Daten in übersichtlicher Weise geordnet kurz zu besprechen.

Wenn es schon manchmal schwer ist, eine entzündliche

Schwellung des Hodens, Syphilis oder Tuberculose von den wahren Geschwülsten klinisch zu trennen, so bietet die Bestimmung, ob es sich um Carcinom oder Sarcom handelt, oft unüberwindliche Schwierigkeiten. Eben deshalb suchte man schon seit lange mehr oder weniger zutreffende und verlässliche Merkmale der malignen Geschwülste festzustellen. So bildet nach Virchow das Sarcom „meist diffuse Erkrankungen, welche das ganze Organ gleichmässig auftreiben, ohne dass zunächst knotige oder höckerige Hervorragungen bemerkbar werden. Die Albuginea bildet lange einen Schutz.“ Kocher glaubt, dass ein besonders rapides Wachsthum, das Fehlen eines Aufbruches durch die Haut und die Nichtbetheiligung des Funiculus spermaticus für Sarcom sprechen. Nach Lücke sind die Hodensarcome durch das schnelle Wachsthum und durch die Altersdifferenz gegenüber dem Carcinom, d. h. durch die Seltenheit ihres Vorkommens nach dem 38.—40. Jahre, hinreichend charakterisirt. Einige Autoren (Virchow, Kocher u. s. w.) endlich halten es bei der Differentialdiagnose zwischen Carcinom und Sarcom für wichtig, dass beim Sarcom, im Gegensatze zu dem Carcinom, der Nebenhoden meist miterkrankt. Da nun, wie wir sahen, bezüglich der mikroskopischen Diagnose erhebliche Meinungsverschiedenheiten existiren und gleichgebaute Geschwülste einerseits als Sarcome, andererseits als Carcinome declarirt werden, so haben natürlich auch die aus der mikroskopischen Diagnose abgeleiteten klinischen differentialdiagnostischen Merkmale keinen allgemeinen Werth.

Beziehen wir nun die soeben erwähnten Merkmale des Sarcoms auf die von uns untersuchten 11 Geschwülste, die in toto daraufhin zu prüfen waren.

Eine glatte Oberfläche zeigten: 1 Sarcom (II), 7 Endotheliome (IV—VIII, X, XI) und 1 Cystadenom (XIII); eine höckerige Oberfläche zeigten nur das Spindelzellensarcom (I) und das Cystadenocarcinom (XIV). Durchbruch der Albuginea, ja selbst der Haut und Bildung eines „Fungus haematodes“ erfolgte nur beim Spindelzellensarcom (I). Die Virchow'schen Merkmale treffen also für alle unsere Sarcome, bezw. Endotheliome zu, mit Ausnahme des Spindel-

zellensarcoms (I), was übrigens in Anbetracht dessen, dass die Spindelzellensarcome nach der übereinstimmenden Beschreibung der Autoren eine mehr oder weniger ausgeprägt lappige Beschaffenheit annehmen und so zum Durchbruch disponiren, nicht befremdend erscheint.

Die Dauer des Wachsthums war nach der Angabe der Patienten bei den Endotheliomen VIII und IX 3 Monate, bei X 1 Jahr, bei VII 2 und bei V 17 Jahre, bei den Cystadenomen XIII und XIV 2—3 Monate. Auffallend ist also nur das langsame Wachsthum der von den grossen Lymphspalten ausgehenden Endotheliome (V, VI), was diese aber mit den gleich gebauten Endotheliomen der Haut gemeinsam haben, die auch überaus langsam wachsen. Bezüglich der übrigen Tumoren war, wie ersichtlich, keine besondere Wachsthumsdifferenz nachzuweisen. Fälle von Hodensarcomen, welche 5, einer sogar 15 Jahre zu ihrer Entwickelung brauchten, beschreibt Ehrendorfer.

Der Funiculus spermaticus war nur bei einem Sarcom mit ergriffen (Fall II).

Was das Alter der von der Geschwulst ergriffenen Patienten betrifft, so weiss man schon seit lange, dass das Hodensarcom gewöhnlich jüngere, der Hodenkrebs aber meist ältere Individuen befällt. So soll das Hodensarcom laut einer Berechnung von 40 Fällen nach Gross in $\frac{3}{4}$ der Fälle vor dem 41. Jahre und in $\frac{1}{4}$ vor dem 11. Lebensjahre vorkommen.

Ludlow fand unter 51 Fällen:

5	Fälle	vor dem	5. Jahre
1	Fall	zwischen	15.—20. Jahr
11	Fälle	-	20.—30. -
22	-	-	30.—40. -
6	-	-	40.—50. -
6	-	-	50.—70. -

Auch bei Kocher und Ehrendorfer fanden sich die meisten Sarcome um das 40. Jahr. Aber auch bei einige Monate oder 1—2 Jahre alten Knaben sind Fälle von Hodensarcom beschrieben (Baron, Froriep, Santesson, Giraldès, Scheel).

Gruppiren wir unsere 9 Fälle, wo das Alter zu eruiren war, dem Alter nach, so finden wir:

3	Endotheliome	(IV, VI, VII)	im	37. Jahr
1	Sarcom	(I)	-	39. -
1	Endotheliom	(V)	-	40. -
1	-	(XI)	-	42. -
1	-	(X)	-	55. -
1	-	(VIII)	-	64. -
1	Carcinom	(XIV)	-	48. -

d. h. 1 Sarcom und 5 Endotheliome um das
und nur 2 Endotheliome und 1 Carcinom im
Alter.

Bezüglich des primären Sitzes und der Au
des Hodensarcoms sei Folgendes erwähnt: Das
nach Virchow „seinen Sitz überwiegend im eigent
per des Hodens“ und scheint sich nach neueren A
wöhnlich vom Corpus Highmori aus zu entwickeln,
einem Theil der Fälle die normale Hodensubstanz,
die Nebenhodensubstanz bei Seite gedrängt findet. –
com ergreift nun rapid den Hoden in seinem ganze
und schreitet von hier — wie dies schon Virchow
gewöhnlich auf den Nebenhoden fort, der sich verdickt,
Zeit noch kenntlich bleibt. Seltener ergreift das S
Hoden aus die Albuginea und Haut.

Doch „kommt das Sarcom auch primär im
vor“ (Virchow). Kocher beschreibt 3 Fälle von
Nebenhodensarcom: 2 mal war die Cauda epidid.
griffen; in dem einen Falle handelte es sich um
sarcom, im anderen um ein Cystosarcom. Auch
einen Fall von primärem Nebenhoden- und Samenstr
an. Dem Sarcom gegenüber bleibt beim Carc
Nebenhoden meist verschont und ist nie
primären Tumors.

Ich selbst verzeichne auch einen Fall von E
(VI, Fig. 10 und 11), wo die Geschwulst vom Sch
Nebenhodens ihren Ausgang nahm und den Hoden s
sehrt liess. Das Endotheliom X scheint von der Grenz
Hoden und Nebenhoden, d. h. vom Corp. Highm
gangen zu sein.

Im Allgemeinen geht daher bezüglich der

tialdiagnose aus meinen Untersuchungen hervor, dass die Geschwülste nicht epithelialer Abkunft meist eine glatte Oberfläche zeigen, die Albuginea und Haut meist lange Wiederstand leistet, der Funiculus meist nicht ergriffen wird, die Geschwülste oft innerhalb 2 bis 3 Monaten die Grösse eines Apfels oder einer Mannesfaust erreichen, zum grösstentheil vor den 40er Jahren auftreten und auch vom Nebenhoden ausgehen können. Wie ersichtlich stimmen daher die von anderen Autoren für das Hodensarcom als charakteristisch erkannten Merkmale auch für die von mir untersuchten Geschwülste nicht epithelialer Abkunft.

Speciell die das Hoden-Endotheliom bezeichnenden Merkmale bestimmen zu wollen, wäre noch verfrüht. Auffallend und möglicherweise charakteristisch ist das langsame Wachsthum (2—17 Jahre!) der von den weiten Lymphspalten ausgehenden Endotheliome.

Die Metastasenbildung bei dem Hodensarcom erfolgt gewöhnlich rasch — wenngleich weniger häufig, als beim Carcinom — auf dem Wege der Blutbahn, und zwar vornehmlich in den Lungen, der Leber und Niere; seltener in den Lymphknoten, welche, wie bekannt, beim Carcinom gerne erkranken.

Obgleich die Sarcome weniger oft recidiviren, als die Carcinome, demnach die Prognose der Hodensarcome im Ganzen eine günstigere ist, als die der Carcinome, so sind doch Recidive auffallend häufig. So gingen — wie aus den Untersuchungen von Gross folgt — von 26 wegen Hodensarcom operirten Individuen 20 an Recidiven zu Grunde, 2 waren je 2 Jahre, einer 14 Jahre nach der Operation noch gesund und 3 starben an intercurrenten Erkrankungen.

Leider konnte ich bezüglich des Befindens der Patienten, denen die von mir untersuchten Tumoren entstammen, in keinem Falle Aufschluss erhalten.

Haben wir so die bei der Differentialdiagnose zwischen Carcinom und Sarcom in Betracht kommenden Merkmale, weiterhin die Verbreitung des Sarcoms und seine Prognose kurz geschildert, so bleibt noch übrig, das bilaterale Vorkommen und die Aetiologie der Hodensarcome kurz zu besprechen.

Doppelseitige Hodensarcome sind selten; im Ganzen konnte ich in der Literatur nur einige derartige Fälle finden. So giebt es — wie Schuckmann anführt — in Göttingen ein Präparat, wo der vom linken retinirten Hoden stammende markige Tumor die Grösse eines Kopfes, der rechte derbe Tumor die Grösse eines Eies besitzt. Im Jahresberichte Virchow-Hirsch wird ein Fall angeführt, wo der zuerst exstirpirte rechte Hoden sehr gross und fest war und der linke kleinere, später operirte 1 Pfd. wog. Der Samenstrang war auch von der Geschwulst befallen. Ueber einen weiteren Fall von doppelseitigem Hodensarcom berichtet Kraske. Hier handelte es sich um ein Rundzellensarcom bei einem 42jährigen Patienten; 6 Monate nach der Operation des einen Hodens musste auch der rasch erkrankte zweite Hoden entfernt werden. Einen Fall von bilateralem Hodensarcom führt Curling als „double large sarcocele quasi malignant" an, und einen theilt Horner mit.

Das von mir beschriebene bilaterale Hodensarcom (Fall II) ist ein diffuses kleinzelliges Rundzellensarcom von derber Consistenz; der linke Hoden ist etwas grösser (10 : 11), als der rechte (9 : 7). Der rechte Samenstrang ist gleichfalls von der Geschwulst befallen. Was aber diesem doppelseitigen Hodensarcom ein ganz besonderes Interesse verleiht, das ist der Umstand, dass beide Hoden — wie mir Herr Primarius Farkas persönlich mittheilte — bei bilateralem Kryptorchismus erkrankten.

Dass ein incompleter Descensus testis, d. h. Kryptorchismus oder Ektopie des Testikels zur Geschwulstbildung stark disponirt und in der Aetiologie der Hodentumoren eine wichtige Rolle spielt, ist eine lange erkannte Thatsache. Sarcome bei einseitiger Ektopie und Kryptorchismus wurden öfters beschrieben und für die Entwickelung der Geschwulst die vielfachen Insulte, denen der retinirte Hoden in Folge seiner eingeklemmten Lage ausgesetzt ist, verantwortlich gemacht.

Ausser dem soeben erwähnten Fall von bilateralem Sarcom nach doppelseitigem Kryptorchismus habe ich noch den Fall V zu erwähnen, wo das von den grossen Lymphspalten ausgegangene und seit 17 Jahren wachsende Lymph-Endo-

theliom sich zweifellos im Anschluss an eine linksseitige Ektopia inguinalis entwickelte, und den Fall IV, wo das aus den grossen Lymphspalten hervorgegangene Endotheliom sich gleichfalls aus dem anscheinend retinirten rechten Hoden entwickelte, da nach Angabe des Patienten sein rechter Hoden stets kleiner war und höher lag, als der linke.

Wenn ausser der Retentio testis viele Autoren in Traumen, in Entzündungen, insbesondere in der gonorrhoischen Hodenentzündung, weiterhin in Unregelmässigkeiten der embryonalen Anlage (Cohnheim) die ursächlichen ätiologischen Momente der Hodensarcome suchen und wenn auch in meinen Fällen VIII und X eine der Geschwulstbildung vorausgehende Hodenentzündung und bei Fall XI ein Trauma erwähnt wird, so können dieselben allenfalls zur Geschwulstbildung disponiren, sie sind aber keinesfalls als die eigentliche Ursache, als das „Warum“ und „Wovon“ der Geschwulstbildung anzusehen.

Zusammenfassung:

1. Die Hodengeschwülste von epithelialer Abkunft (Adenome, Adenocarcinome) sind weit seltener, als die von nicht epithelialer Genese.

2. Die Hodengeschwülste nicht epithelialer Genese stammen zum grösseren Theil vom Lymphendothel, (Endotheliom), zum geringen Theil vom Bindegewebe (Sarcom) ab.

3. Bei den von den weiteren Lymphspalten ausgehenden Lymph-Endotheliomen ist der Ausgang vom Endothel direct nachweisbar.

4. Bei den von den Saftspalten ausgehenden Lymph-Endotheliome ist ihr Ausgang vom Endothel zwar nicht direct zu verfolgen, aber alles spricht für ihre Endothel-Genese.

5. Ein Theil der von den Saftspalten ausgehenden Lymph-Endotheliome zeigt diffusen Bau und entspricht den „Lymphadenomen“ der Franzosen, ein anderer lässt alveolaren Bau erkennen und stimmt mit den „Alveolarsarcomen“ Ehrendorfer's überein.

6. Die Endotheliome mit alveolarartigem Bau sind die häufigsten malignen Geschwülste des Hodens.

7. Weder die Benennung „Endotheliom", noch die Bezeichnung „Angiosarcom" ist zu verwerfen: keine kann die andere vertreten, denn beide bezeichnen grundverschiedene Eigenthümlichkeiten: „Endotheliom" bezeichnet die Genese der Geschwulst und ist zur Bezeichnung von Geschwülsten geeignet, deren Endothel-Abstammung festgestellt ist; „Angiosarcom" bringt morphologische Eigenthümlichkeiten, die Beziehung der Geschwulst zu den Gefässen zum Ausdruck und ist eine gute Bezeichnung für Geschwülste. wobei diese Beziehung erkannt ist.

8. Die Sarcome und Endotheliome sind den Carcinomen gegenüber klinisch gekennzeichnet durch das häufige Auftreten im Kindesalter und im Mannesalter vor den 40er Jahren, durch das meist rasche Wachsthum, durch eine meist glatte Oberfläche, durch den häufigen Widerstand der Albuginea und Haut gegenüber der Geschwulst, durch das gewöhnliche Freibleiben des Samenstranges und mitunter durch den primären Sitz im Nebenhoden.

9. Auffallend ist das überaus langsame Wachsthum einiger von den weiteren Lymphspalten ausgehenden Endotheliome.

10. Seltene und mikroskopisch interessante Fälle unter den von mir untersuchten Geschwülsten sind das Spindelzellen-Riesenzellensarcom (I) und das Lymph-Endotheliom (IV); klinisch interessant ist das von der Cauda epididymidis ausgehende Endotheliom (VI) und das bilaterale Hodensarcom (II), welche ebenso, wie die Endotheliome IV und V, auch vom ätiologischen Standpunkte aus unser Interesse erwecken, da sich das erstere aus einem bilateral, letztere aus einseitig retinirten, verlagerten Hoden entwickelten.

LIBRARY OF THE UNIVERSITY OF CALIFORNIA

Literatur.

Astley Cooper, Observations on the structure and diseases of the testis. London 1830.

Baron, Contribution à l'étude chirurgal et histologique des sarcomes du testicule. Recueil de mém. de méd. milit. Sept., Oct. 1878.

Barth, Ein Fall von Lymphangiosarcom des Mundbodens und Bemerkungen über die sogenannten Endothelgeschwülste. Ziegler's Beiträge. Bd. XIX. 3.

Birch-Hirschfeld, Zur Entwickelung des Hodenkrebses. Archiv für Heilkunde. Bd. IX.

Braun, Ueber Endotheliome der Haut. Archiv für klin. Chir. Bd. 43.

Brausses et Girardin, Du lymphadénome. Paris 1886.

Curling, Die Krankheiten des Hodens, Samenstranges und des Hodensackes. Aus dem Engl. von Reichmeister. Leipzig 1845.

Ehrendorfer, Beiträge zur Kenntniss der Hodengeschwülste. Archiv für klin. Chir. Bd. 27.

Froriep, Chirurgische Kupfertafeln. Taf. 214—215. „Zur Erläuterung des Markschwammes des Hodens."

Hansemann, Ueber die sogenannten Zwischenzellen des Hodens und deren Bedeutung bei pathologischen Veränderungen. Dieses Archiv. Bd. 142. — Ueber Endotheliome. Deutsche med. Wochenschr. 1896. No. 4.

v. Hippel, Beitrag zur Casuistik der Angiosarcome. Ziegler's Beiträge. Bd. 14.

v. Kahlden, Ueber Neubildungen bei Kryptorchidie und Monorchidie. Münchn. med. Wochenschr. 1887.

Klebs, Handbuch der allgemeinen Pathologie. Bd. II.

Kocher, Krankheiten des Hodens und seiner Hüllen. Pitha-Billroth. Bd. 3. 2. Abth. — Die Krankheiten der männlichen Geschlechtsorgane. Deutsche Chirurgie von Billroth und Luecke. Lief. 50 b. Stuttgart 1887.

Kraske, Ein Fall von doppelseitigem Hodensarcom. Centralbl. für Chir. VII. Jahrgang. No. 3.

Langhans, Histologie der Hodengeschwülste, in Kocher, Die Krankheiten der männlichen Geschlechtsorgane.

Lubarsch, Beiträge zur allgemeinen pathol. Morphologie und Physiologie. II. Abtheilung.

Monod et Terrillon, Essai sur le lymphadénome du testicule. Archives générales de méd. Vol. II.

Monod et Arthaud, Consideration sur la classification des tumeurs du testicule. Rev. de chirurg. VII.

Scheel, F., Ein Fall von Hodensarcom bei einem 2jährigen Knaben. Berlin 1895.

Schuckmann, Sarcom des Hodens. Würzburg 1885.

Schuster, L., Ein Fall von Adenosarcom des Leistenhodens. Bamberg 1894.
Seyler, Zur Casuistik des Hodensarcoms. Greifswald 1887.
Virchow, Die krankhaften Geschwülste. Bd. 2. Berlin 1864.
Volkmann, Endothel-Geschwülste. Deutsche Zeitschr. für Chirurgie. Bd. 41. 1895. — Ueber die Bezeichnung Endotheliom. Deutsche med. Wochenschr. 1896. No. 14.
Waldeyer, Die Entwickelung der Carcinome. Dieses Archiv. Bd. 55.
Wettergren, Norsk med. Ark. IV. (Citat im Lehrbuch der Pathologie von Birch-Hirschfeld.)

Erklärung der Abbildungen.

Tafel I—II.

Fig. 1. Spindelzellen-, bezw. Riesenzellensarcom (Fall I). Oben Spindelzellen, unten zum Theil degenerirte Riesenzellen, welche die im theilweise kleinzellig infiltrirten Bindegewebe gelegenen Nebenhodenkanäle umgeben. Vergrösserung; Zeiss Obj. A, Ocul. 4. Färbung: van Gieson.

Fig. 2. Isolirte Zellen des Riesenzellensarcoms (Fall I). a, b Karyorrhexis. c, d Myeloplaxes mit beginnender Verklumpung des Chromatins. e, f Myeloplaxes mit vorgeschrittener Verklumpung des Chromatins und Zerschnürung des Kerns. g normale Riesenzelle (Myeloplaxe). h, i Mehrtheilungen mit beginnender Zerbröckelung der Chromosomen. k, l Zweitheilungen. m normale Spindelzelle. Vergrösserung: Zeiss hom. Imm. $\frac{1}{12}$ Apert. Ocul. 4. Färbung van Gieson.

Fig. 3. a isolirte Zellen des kleinzelligen Rundzellensarcoms (Fall II). b Plasmazellen. Vergrösserung: Zeiss hom. Imm. $\frac{1}{12}$ Apert. Ocul. 4. Färbung bei a mit Hämatoxylin, bei b mit polychromem Methylenblau.

Fig. 4. Lymph-Endotheliom (Fall IV). a netzartige Anordnung der grossen Geschwulstzellen; in den Maschen Leukocyten. Vergrösserung: Zeiss Obj. A Ocul. 4. Färbung: van Gieson. b isolirte Geschwulstzellen; eine in Mitose. Vergrösserung: Zeiss hom. Imm. $\frac{1}{12}$ Ocul. 4. Färbung: van Gieson.

Fig. 5. Lymph-Endotheliom (Fall IV). Alveolarer Bau (entsprechend dem „Alveolarsarcom") und Stränge glatter Muskelfassern im Bindegewebe. Vergrösserung: Zeiss Obj. A, Ocul. 4. Färbung: van Gieson.

Fig. 6. Lymph-Endotheliom (Fall IV). Zellstränge und Zellschläuche; bei c Uebergang des Lymphspalten-Endothels in die Geschwulstmasse. Vergrösserung: Zeiss Obj. A, Ocul. 4. Färbung: Hämatoxylin.

Fig. 7. Lymph-Endotheliom (Fall IV). Proliferation des Endothels und theilweise Ausfüllung der Lymphspalten mit den zu Geschwulstzellen gewordenen Endothelzellen. Vergröss.: Zeiss Obj. A, Ocul. 4. Färbung: van Gieson.

Fig. 8. Lymph-Endotheliom (Fall IV). Stelle c der Fig. 6. Uebergang des Endothels zu Geschwulstzellen und Proliferation letzterer gegen das Lumen der Lymphspalte. Vergröss.: Zeiss hom. Imm. $\frac{1}{12}$ Ocul. 4. Färbung: van Gieson.

Fig. 9. Lymph-Endotheliom (Fall V). Von Blutcapillaren durchsetzte Geschwulstmasse. Das Chromatin der Capillar-Endothelkerne ist zu homogenen Massen verbacken und die Kerne sind stellenweise zu langen, intensiv färbbaren Fäden ausgezogen. Vergröss.: Zeiss hom. Imm. $\frac{1}{12}$ Ocul. 4. Färbung: van Gieson.

Fig. 10. Lymph-Endotheliom (Fall VI). Unten atrophischer Hoden; oben ist deutlich der Ausgang der Geschwulst vom Schwanz des Nebenhodens sichtbar. $\frac{1}{2}$ der natürlichen Grösse.

Fig. 11. Lymph-Endotheliom (Fall VI). Schnittfläche des Tumors. Unten atrophischer Hoden, oben die Geschwulst. Halbe natürliche Grösse.

Fig. 12. Lymph-Endotheliom (Fall VII). Vielfach eingestülpte, verzweigte und erweiterte Spalten in der Geschwulst, welche von einer einschichtigen — nur durch die Schnittrichtung stellenweise als mehrschichtig imponirenden — Lage von cubischen Zellen ausgekleidet sind. — Reste des Wolff'schen Körpers?

Fig. 13. Lymph-Endotheliom (Fall IX) mit diffuser Anordnung der Geschwulstzellen, d. h. in ein feines Reticulum von Bindegewebe eingelagerten Geschwulstzellen. Bindegewebe zum Theil hyalin entartet und kleinzellig infiltrirt.

II.

Ein grosses Neuroma gangliocellulare des Nervus sympathicus.

Von Privatdocent Dr. Otto Busse,
I. Assistenten am Pathologischen Institut der Universität Greifswald.

Seit den letzten anderthalb Jahrzehnten hat man den Geschwülsten, die mit den Nerven in Zusammenhang stehen oder dazu in Beziehung zu bringen sind, eine bedeutend grössere Aufmerksamkeit geschenkt, als wie in der früheren Zeit. Den Wendepunkt in der Geschichte unserer Kenntniss dieser Geschwülste bildet die Arbeit von Recklinghausen[1]) „Ueber die multiplen Fibrome der Haut und ihre Beziehung zu den multiplen Neuromen". In Folge der grossen Zahl von Veröffentlichungen, die zum grössten Theil auf die Beobachtungen des eben genannten Autors zurückgehen, sind unsere Erfahrungen auf dem Gebiete der wahren und falschen Neurome bis zu einem gewissen Abschluss gekommen und die zahlreichen casuistischen Mittheilungen sind inzwischen auch statistisch nach grösseren Gesichtspunkten durchgearbeitet und übersichtlich zusammengestellt worden. Wir lernen daraus kennen, dass die Neuromata vera, die myelinica wie die amyelinica des öfteren zur Beobachtung kommen, jedenfalls keine ganz besonderen Seltenheiten bilden. Anders ist dies dagegen mit solchen Neuromen, die ausser den Nervenfasern noch wirkliche Ganglienzellen enthalten, und die man mit dem Namen Neuroma gangliocellulare oder auch kurzweg Ganglioma belegt hat. Diese Tumoren sind so ausserordentlich selten, dass sogar Rudolf Virchow zur Zeit der Abfassung seines grundlegenden Geschwulstwerkes, das Vorkommen von wirklichen Ganglienzellen in Geschwülsten peripherischer Nerven bezüglich deren Ganglien überhaupt bezweifelt. Er schreibt darüber[2]): „Ich halte es noch

[1]) Berlin 1882.

[2]) Virchow, Die krankhaften Geschwülste. Berlin 1865. Bd. 3. S. 278.

nicht für ausgemacht, ob an einem ausgebildeten Nerven eine wirkliche Ganglienneubildung oder an einem normalen Ganglion durch eine hyperplastische Vergrösserung die Bildung einer Geschwulst vorkommt. Gerade von den grössten ganglioformen Nervengeschwülsten, denen der Halsganglien des Sympathicus, haben wir keine ausreichenden mikroskopischen Untersuchungen."

Seit dem Erscheinen dieses Werkes ist nun allerdings das Vorkommen von Ganglienzellen auch in solchen Tumoren nachgewiesen worden, die ausserhalb des centralen Nervensystems gelegen sind. Aber diese Beobachtungen stehen bisher noch so vereinzelt, dass die Mittheilung jedes einzigen Falles dieser Art berechtigt erscheint, zumal wenn derselbe noch durch so bemerkenswerthe Eigenthümlichkeiten ausgezeichnet ist, wie der hier zu beschreibende Tumor, der im Laufe des Sommers im Greifswalder pathologischen Institut zur Beobachtung kam. Das Präparat wurde in der „Hannoverschen Kinderheilanstalt" gewonnen und uns zur Feststellung der Diagnose übersandt. Durch die Liebenswürdigkeit der Leiter dieser Anstalt, des Herrn Dr. Kredel und Herrn Dr. Bruns, sowie des Assistenten Herrn Dr. Fuge, bin ich in die Lage versetzt, den anatomischen Befund durch Mittheilung der klinischen Beobachtungen vervollständigen zu können, und spreche den Herren für die freundliche Ueberlassung der Krankengeschichte auch an dieser Stelle meinen verbindlichsten Dank aus.

Krankengeschichte.

Anamnese. Patient ist der 4jährige Edmund S. aus Linden bei Hannover. Schon im ersten Lebensjahre sind Bewegungsstörungen der Beine und Blasenschwäche bemerkt worden. Erst später entdeckten die Eltern das Vorhandensein einer langsam wachsenden Geschwulst in der linken Lendengegend. Das Kind hat sich in ganz normaler Weise entwickelt, eine Abnahme der Kräfte hat trotz der beträchtlichen Grössenzunahme der Geschwulst nicht stattgefunden.

Status praesens (Dr. Kredel). Ziemlich guter Kräftezustand und keine besonders auffallende Anämie. Es bestehen Lähmungserscheinungen der Beine (s. u.) und Blasenstörungen, die sich in beständigem Urinträufeln zu erkennen geben; auch die Mastdarmfunction ist gestört, der Stuhl geht unwillkürlich ab, nachdem er gewöhnlich längere Zeit zurückgehalten war.

Links hinten liegt neben der Wirbelsäule zwischen Haut und Rippen ein etwa gänseeigrosser, sehr derber Tumor, welcher fast unverschieblich ist und von der XII. Rippe bis etwa zur VII.—VIII. Rippe hinaufreicht.

Nach unten setzt sich dieser Tumor in die Lendengegend fort und bildet hier eine Geschwulst, die unten fast das ganze grosse Becken ausfüllt, nach oben weit unter den Rippenbogen in die Höhe reicht und sich medial an die Wirbelsäule dicht anlegt. Die Hauptmasse des riesenhaften Tumors ist nicht ganz unbeweglich. Die Oberfläche ist glatt und rund gestaltet, ohne jede höckerige oder strangförmige Unebenheit, die Consistenz derb.

Der Urin ist frei von Eiweiss und Zucker.

Systema nervosum (Herr Dr. Bruns). Es besteht links Lähmung des Musculus tibialis anticus und Extensor digitorum communis, die übrigen vom Lumbal- und Sacralmark abhängigen Muskeln sind links frei.

Rechts ist gelähmt: Musc. ileopsoas, M. sartorius, M. quadriceps, die Adductoren des Femur und die Einwärtsroller, M. tibialis anticus, Extensor digitorum communis. Schwach die Flexores cruris.

Also die ersten 4 und die obere Hälfte des 5. Lumbalsegmentes sind gelähmt. Die Sacralsegmente sind frei. — In den beiderseits gelähmten Muskeln des Unterschenkels (M. tibialis ant. und extens. digit. comm.) besteht weder faradische noch galvanische Erregbarkeit. In den rechts ebenfalls gelähmten M. quadriceps, den Wadenmuskeln und den schwachen Flexores cruris ist dagegen die galvanische und faradische Erregbarkeit nur herabgesetzt. Patellarreflexe sind beiderseits nicht auszulösen. Rechts ist der Oberschenkel stark nach aussen rotirt und abducirt. Beide Füsse in ziemlich reiner Spitzfussstellung. Beugung der Zehen ist nur in den vorderen Theilen des Fusses möglich.

Diagnose: Es war die Diagnose auf einen Tumor gestellt, der den untersten Dorsal- und obersten Lumbalwirbel betheiligte und hauptsächlich rechts sämmtliche, links einen Theil der V. Lumbalwurzel lädirte. Aus der Blasen- und Mastdarmschwäche liess sich schliessen, dass die Medulla selbst in dieser Höhe mitbetheiligt sein musste, wenngleich sie nicht stark lädirt sein konnte. Denn bei starker Compression des Lumbalmarks hätten die sämmtlichen vom Plexus sacralis versorgten Muskeln mitgelähmt sein müssen, was hier nicht der Fall war. Auch das Fehlen von Sensibilitätsstörungen deutet ebenfalls auf nur geringe Schädigung des Rückenmarks.

Was nun die Art des Tumors betraf, so musste bei der langen Dauer der Krankheit Malignität ausgeschlossen werden, um so mehr als eine Abnahme der Kräfte trotz der Grösse der Geschwulst nicht eingetreten war.

Die Wahrscheinlichkeitsdiagnose wurde deshalb auf ein Fibrom oder Neurom, eventuell mit Druck auf die Medulla gestellt.

Die Operation des riesigen Tumors hatte von vornherein sehr wenig gute Aussichten und wurde deshalb lange Zeit aufgeschoben, endlich aber auf Drängen des Vaters, der sein Kind schon auf alle mögliche Weise hatte behandeln lassen und das Aeusserste versuchen wollte, am 18. Mai 1897 doch unternommen. Durch einen grossen, schrägen Hautschnitt, der schliesslich die enorme Ausdehnung vom 8. Brustwirbel bis zum Poupart'schen Bande erreichte, wurde der Tumor allmählich freigelegt. Sehr bald zeigte es sich, dass derselbe sich so wenig mobilisiren liess, dass es nöthig

vurde, den hinten über die Rippen emporgewachsenen Zapfen allein zu ·ntfernen. Ueberraschend war hierbei die ungemein geringe Blutfüllung der Geschwulst. Dieselbe sah ähnlich weiss aus wie ein Fibro-Myom des Uterus, nan konnte Stück für Stück herunter schneiden, ohne dass eine stärkere Blutung eintrat, gerade als ob man an einem leblosen Körper arbeitete. Nun wurden allmählich die Bauchdecken nach vorn gespalten, das Peritonäum n grosser Ausdehnung abgeschoben und die Hauptmasse der Geschwulst aus der linken Darmbeingrube bis zur Linea inominata herunter entfernt. Zum Schluss musste ein gänseeigrosses Stück, welches nach aufwärts unter dem Rippenbogen unbeweglich fest lag, zurückgelassen werden, weil bei der langen Dauer der Operation Collaps einzutreten drohte.

Das gesammte Gewicht der entfernten Tumorstücke betrug ungefähr 700 g.

Naht der Bauchmusculatur bis zur Lumbalgegend, von wo aus die Höhle tamponirt wurde und Hautnaht.

Der Krankheitsverlauf bot nichts Besonderes. Die grosse Wunde heilte reactionslos und ist (Ende Juli) völlig vernarbt. Das Kind ebenso kräftig wie vorher. In dem Verhältniss der Lähmungen der Beine und der Sphincteren hat sich im Vergleich zu dem Zustande vor der Operation nichts geändert.

Beschreibung des Präparates.

Das dem pathologischen Institut überlieferte Präparat besteht aus neun verschieden grossen und verschieden gestalteten Stücken; davon übertreffen drei, die offenbar Stücke eines grösseren Ganzen darstellen und mit den Schnittflächen an einander passen, Gänseeier an Grösse, die übrigen Stücke haben theils Hühnerei-, theils Taubeneigrösse. Die Aussenfläche ist glatt und rundlich, nicht höckerig. Die Consistenz durchweg fest und derb, wie die eines derben, bindegewebsreichen Fibromyoma uteri; diesem gleicht auch die Schnittfläche ganz ausserordentlich, indem sie ganz das desmoide, faserige Aussehen eines Fibroiddurchschnittes zeigt. Die Farbe ist grauweiss, zum Theil reinweiss.

Bei der Untersuchung des frischen Präparates sieht man in dünnen Doppelmesserschnitten ein wirr durch einander verwebtes Geflecht von grösseren und kleineren Faserbündeln, die theils längs-, theils quergetroffen sind und von einer bindegewebigen Hülle umscheidet werden. Bei längsgetroffenen Faserbündeln verlaufen die einzelnen Fasern immer parallel, vielfach leicht wellig. Bei Zusatz von Essigsäure treten in ihnen lange, schlanke, stäbchenartige Kerne auf, deren Axe dem Zuge der Fibrillen parallel gelagert ist. Es fällt auf, dass in diesen Faserzügen einzelne der kleinen Fibrillenbündel trotz des Zusatzes von Essigsäure sich nicht aufhellen, sondern unverändert eine feine Längsfaserung ihrer Fibrillen erkennen lassen, ein Verhalten, welches bekanntlich für den Axencylinder der Nerven charakteristisch ist. Bei Durchs[illegible] Schnitte trifft man auch markhaltige Nervenfasern, zum [illegible] an varicösen Aus-

buchtungen. Dieselben liegen zumeist nur einzeln in den Schnitten, nur seltener findet man sie zu Bündeln derart zusammengefasst, dass sie kleine Nervenstränge bilden.

Es wurden die verschiedensten Theile des Präparates untersucht, überall fand sich das gleiche Bild.

Zur Härtung wurden kleine Stücke aus den verschiedensten Regionen theils in absoluten Alkohol, theils in Flemming'sche Lösung gelegt.

Bei der Untersuchung gefärbter Schnitte findet sich nun einmal das schon in den frischen Präparaten bemerkte regellose Durcheinander kleinerer und grösserer Bündel markloser Nervenfasern, die als solche nach der Härtung lange nicht so charakteristisch hervortreten, wie in frischen Präparaten nach Zusatz von Essigsäure. Es ist hier sehr schwer, sie von jungem Bindegewebe zu unterscheiden. Um ganz und gar gegen Täuschungen gesichert zu sein, wurden noch Doppelfärbungen mit Pikrolithioncarmin vorgenommen, wobei bekanntlich eine gewisse Differenzirung der Nervensubstanz von der leimgebenden insofern eintritt, als die leimgebenden Faserbündel sich mehr roth, die Nervenbündel dagegen mehr gelb färben. In so behandelten Schnitten tritt der Unterschied mit aller Schärfe hervor, besonders bei den quergetroffenen kleinen Nervensträngen, die sich sehr deutlich gelb gegen die röthlich gefärbte bindegewebige Hülle abheben.

Zwischen den Faserbündeln sind nun, — was mir bei der frischen Untersuchung entgangen war, — grosse, protoplasmareiche Zellen verstreut, die meistens mit einem, weniger häufig mit mehreren, in der Regel excentrisch gelegenen Kernen versehen sind. In den verhältnissmässig chromatinarmen Kernen fällt der grosse leuchtende Nucleolus auf. Das Protoplasma der Zellen ist bald feinkörnig, bald gröber granulirt und enthält vielfach auch gelbliches amorphes Pigment. Auf den ersten Blick fallen sie in den Schnitten als etwas Besonderes auf, das sein Analogon im gewöhnlichen Bindegewebe nicht hat, man erkennt diese Elemente unschwer als Ganglienzellen und findet dem entsprechend viele von ihnen mit längerem oder kürzerem Fortsatz versehen, wie solcher den unipolaren Ganglienzellen zukommt. Nur in seltenen Fällen sind diese Ausläufer von einer kernhaltigen Scheide überzogen, die sich auch auf die Zellen selbst fortsetzt und diese dann wie eine Kapsel einhüllt. Die bei weitem grösste Zahl der Ganglienzellen sind nackt. Sie liegen entweder einzeln oder aber vielfach in grösseren Gruppen, oft reihenförmig angeordnet beisammen. Die Gestalt ist theils rund, theils sternförmig, theils keulenartig.

Bei Anwendung der Oelimmersion kann man in vielen derselben kleine Stäbchen innerhalb des Zellleibes erkennen, die sich auch bei Anwendung der Heidenhain'schen Hämatoxylinfärbung blau färben und höchst wahrscheinlich Nissl-Körperchen vorstellen. Mit Bestimmtheit möchte ich dies letztere nicht behaupten, weil die Fixirung in absolutem Alkohol ja leider erst 36 Stunden nach Exstirpation des Präparates erfolgt ist. Doch sehen die Körperchen ganz genau so aus, wie die in tadellos fixirten Ganglienzellen darzustellenden, nach Nissl benannten Stäbchen.

Diese Ganglienzellen sind nicht etwa auf bestimmte Theile der Geschwulst beschränkt; im Gegentheil, ich habe sie in all' den verschiedenen Abschnitten und Stücken derselben in gleicher Weise gefunden, so dass also die Struktur der Geschwulst in allen Theilen gleichartig ist. Nur die Randpartien machen hiervon insofern eine Ausnahme, als man hier auch noch vereinzelte Fettzellencomplexe und ebenfalls vereinzelt quergestreifte Muskelfasern antrifft. Diese Elemente gehören nicht der Geschwulst als solcher an, sondern sind als Reste des Gewebes aufzufassen, das früher an dieser Stelle gelegen hat, die jetzt die Geschwulst einnimmt. Die Anwesenheit dieser Reste des Fett- und Muskelgewebes in den Randbezirken des Tumors ist aber doch von einer gewissen Bedeutung für die Beurtheilung des Wachsthums der Geschwulst. Dieselbe hat sich offenbar nicht so vergrössert, wie z. B. ein Lipom wächst, indem sie die Nachbarschaft beim Wachsthum einfach zur Seite drängt, sondern man muss vielmehr annehmen, dass das vorliegende Neurom bei seiner Grössenzunahme die benachbarten Gewebe durchdrungen und substituirt hat, also, wenn man will, „infiltrativ" gewachsen ist.

Epikrise.

Aus der eben gegebenen Beschreibung geht hervor, dass in dem vorliegenden Tumor und zwar gleichmässig in allen Theilen sehr viele marklose, vereinzelte markhaltige Nervenfasern und wirkliche Ganglienzellen vorkommen, dass wir also einen jener ganz seltenen Fälle von Neuroma verum myelinicum gangliocellulare vor uns haben. Beachtenswerth ist die ausserordentliche Grösse des Tumors, ein wahres Neurom von dieser gewaltigen Ausdehnung dürfte wohl überhaupt bisher kaum beobachtet sein, sicherlich kein solches, das Ganglienzellen enthalten hätte.

Die sonderbare Mischung von marklosen Nervenfasern und Ganglienzellen findet sich im normalen Körper sonst eigentlich nur in dem Sympathicus, und diesem ähneln die Präparate des Tumors in der That ganz auffallend, eine Thatsache, die für die Beurtheilung des Ursprunges der Geschwulst wesentlich mit in's Gewicht fällt.

Bezüglich der Frage von welchen nervösen Elementen die Geschwulst ihren Ausgang genommen haben könnte, kommen eigentlich überhaupt nur zwei Möglichkeiten in Betracht. Einmal wäre es denkbar, dass der Tumor von irgend welchen Aesten des Plexus lumbo-sacralis ausgegangen wäre, zum anderen könnte der Nervus sympathicus die Matrix abgegeben

haben. Die erste Möglichkeit hat sehr wenig Wahrscheinlichkeit für sich. Was dagegen spricht ist vor Allem das Fehlen von Sensibilitätsstörungen, denn es ist doch wohl nicht angängig, dass ein von einem gemischten Nerven ausgehendes grosses Neurom nur zur Unterbrechung in der Leitung der motorischen Fasern führt. Ich halte es für das Natürlichste, anzunehmen, dass der Tumor vom Sympathicus ausgegangen ist. Hierfür spricht einmal der histologische Bau der Geschwulst, der dem des Sympathicus, wie oben bemerkt, zum Verwechseln gleicht. Vor Allem auch spricht das Vorkommen von Ganglienzellen für diese Annahme und endlich lassen sich auch die klinischen Symptome hiermit am besten erklären. Höchst wahrscheinlich hat die Geschwulst in der Lendengegend in einem der Ganglien des sympathischen Geflechtes begonnen und ist von hier aus einerseits in das Becken hinunter, andererseits gegen die Rippenbögen hinaufgewachsen, diese dabei gabelförmig umgreifend, so dass dann ein Lappen zwischen Haut und Rippen, ein zweiter unterhalb der letzteren neben der Wirbelsäule gelegen hat. Die Ausbreitung der Geschwulst längs der Wirbelsäule legt meiner Ansicht nach die Vermuthung nahe, dass der Tumor, der vielleicht ursprünglich in einem Ganglion entstanden sein mag, bei seiner weiteren Ausdehnung dem Sympathicus selbst gefolgt ist derart, dass wir hier schliesslich gewissermaassen eine geschwulstige Degeneration eines grösseren Abschnittes des Grenzstranges vor uns haben.

Es bleibt bei dem vorliegenden Falle nun noch ein Punkt klar zu stellen und zwar das Zustandekommen der ganz sonderbaren klinischen Symptome. Aus der Krankengeschichte ist ersichtlich, dass die Lähmungserscheinungen auf der rechten Seite weit ausgedehnter sind, wie auf der linken Seite, an der der Tumor gesessen hat. Das spricht ganz und gar dagegen, dass diese nervösen Störungen nur die Folgen von rein mechanischer Druckwirkung des schweren, umfangreichen Neuroms auf die benachbarten Nerven des Plexus lumbo-sacralis sind. In diesem Falle müsste man natürlich auf der Seite des Tumors die stärksten Störungen erwarten und die rechtsseitigen Nerven müssten völlig intact sein, da Geschwulst an dieser Seite, wie

man mir auf meine dahingehende Anfrage noch einmal ausdrücklich versichert hat, überhaupt nicht vorhanden ist. Auch Sensibilitätsstörungen hätten bei Druck auf die gemischten Nervenstränge eintreten müssen. Als Druckwirkungen der Geschwulst auf peripherische Nerven können die Lähmungen also nicht gedeutet werden.

Der Umstand nun, dass die am meisten geschädigten Muskeln beiderseits absolut symmetrisch gelegen sind — M. tibialis anticus und Extensor digit. comm. — führt nach meiner Ansicht mit Nothwendigkeit dahin, die Ursache für die Lähmung im Rückenmark selbst zu suchen, wo ja die motorischen Wurzeln der zu diesen Muskeln gehenden Nerven auf engem Raume dicht beisammen liegen. Welcher Art hier die die Läsion bedingende Schädlichkeit ist, ist nicht klar. Es wäre ja denkbar, dass die den Sympathicus betreffende geschwulstartige Degeneration sich auch auf die zu den Rückenmarksnerven hinziehenden Anastomosen fortgesetzt hätte, und dass dann hierdurch entweder die Nervenwurzeln als solche geschädigt worden sind oder dass sich im Rückenmarke selbst besonders in den Vorderhörnern secundär Degenerationen ausgebildet haben, die ihrerseits zu einer Degeneration der Wurzeln geführt haben. Der Degenerationsheerd im Rückenmarke wäre in diesem Falle höchst wahrscheinlich im V. Lumbalsegment zu suchen, weil hier motorische Centra für den Musculus tibialis anticus sowohl wie auch den M. extensor digitorum communis gelegen sind. Die Herabsetzung der Erregbarkeit in den übrigen geschädigten Muskeln der rechten Seite, die dem V. und IV. Lumbalsegment entspringen, könnte ebenfalls als Ausdruck einer vielleicht weniger weit gediehenen Degeneration ihrer Centra im Rückenmark angesehen werden.

Ich möchte diese Hypothese nur als einen Erklärungsversuch für die sonderbaren Lähmungen aufgefasst wissen und bin gerne bereit, falls eine bessere Deutung gefunden werden sollte, dieselbe zu acceptiren.

Es gewinnt die Annahme, dass der Sympathicus den Ausgang der Geschwulst bildet, noch dadurch an Wahrscheinlichkeit, dass auch in anderen Fällen von gangliösen Neuromen, die sich in der Literatur finden, der Sympathicus direct oder indirect betheiligt erscheint.

So beschreibt z. B. Loretz[1]) eine derartige Geschwulst bei einer 35jährigen Frau, die in einem Anfall von Epilepsie in's Krankenhaus geliefert wurde und starb. Er fand an der linken Seite des 2. und 3. Brustwirbels einen von Pleura costalis überzogenen, eigrossen, glatten Tumor, der mit der 2. Rippe und dem Seitenfortsatz des 2. Wirbels durch derbes Fasergewebe fest verwachsen war. Die eine weichere Hälfte des Tumors bestand aus marklosen Nervenfasern und unipolaren und apolaren Ganglienzellen. Der 2. und 3. Dorsalnerv standen mit dem Tumor nicht im Zusammenhang, derselbe lag vielmehr im Verlaufe des Sympathicus an der Stelle der oberen Brustganglien, so dass Loretz wohl mit gutem Rechte die oberen Ganglien des Sympathicus als Ausgang dieser Geschwulst, die er „Gangliom" nennen möchte, ansieht.

Weichselbaum[2]) beschreibt einen kirschgrossen, kugligen Tumor in der Marksubstanz der Nebenniere eines 76jährigen Mannes, der aus Bündeln markloser und vereinzelter markhaltiger Nerven bestanden und viele Ganglienzellen enthalten hätte. Diese waren entweder kuglig oder ellipsoid gestaltet, zeigten bald fein-, bald grobkörniges Protoplasma, einige waren zum Theil pigmentirt. Nur ein Theil der Zellen enthielt Fortsätze, von denen wieder nur wenige mit kernführender Hülle versehen waren, die sich auch auf die Zellen selbst erstreckte. Die Geschwulst war sehr gefässreich. Auch diese Geschwulst der Marksubstanz der Nebenniere bin ich geneigt mit dem Sympathicus in Beziehung zu bringen, denn die Marksubstanz der Nebenniere ist ja entwickelungsgeschichtlich als ein Ganglion des Sympathicus aufzufassen. Auch sprechen im späteren Leben eine ganze Reihe von Beobachtungen dafür, dass zwischen Grenzstrang und Nebenniere enge wechselseitige Beziehungen bestehen. Ich erinnere in dieser Richtung nur an die Betheiligung sowohl der Ganglien wie auch der Glandula suprarenalis an der Addison'schen Krankheit.

Ausser diesen mit dem Sympathicus in Zusammenhang

[1]) Loretz, Ein Fall von gangliösem Neurom (Gangliom). Dieses Archiv. 1870. Bd. 49.

[2]) Weichselbaum, Ein ganglioses Neurom der Nebenniere. Dieses Archiv. 1881. Bd. 85. S. 554.

stehenden gangliösen Neuromen finde ich in der Literatur solche Geschwülste an peripherischen Nerven noch an drei Stellen beschrieben.

Erstens erwähnen Klebs[1]) und dessen Schüler Soyka[2]), dass sie in drei Fällen von multiplen Neuromen des centralen und peripherischen Nervensystems auch in den Geschwulstknoten dieser peripherischen Nervenstränge, z. B. des Tibialis, sicher Ganglienzellen gefunden hätten. Dem entsprechend vertraten sie Recklinghausen gegenüber den Standpunkt, dass die im Verlaufe eines Nerven öfter beobachteten multiplen Knoten wirkliche wahre Neurome und nicht Fibrome seien.

Perls[3]) berichtet im Archiv für Ophthalm. über ein Neurom des Nervus opticus, in dem sich auch Ganglienzellen gefunden haben. Das Vorkommen solcher Geschwülste, wie sie besonders dem centralen Nervensystem eigen sind, überrascht vor allen peripherischen Nerven im N. opticus am allerwenigsten, weil ja gerade dieser Nerv entwickelungsgeschichtlich eine Sonderstellung einnimmt und auch noch sonst allerlei Eigenthümlichkeiten aufweist, die wir nur im Gehirn und Rückenmark antreffen.

Einen höchst seltenen und eigenartigen Tumor aber beschreibt Axel Key[4]) bei einem 31jährigen Manne. In der Nähe des linken Nasenflügels war im Verlauf von einigen Jahren eine etwa pflaumengrosse, sehr weiche Geschwulst entstanden, die mit bindegewebiger Kapsel gegen die Nachbarschaft abgesetzt war. Dieselbe enthielt grosse, schön ausgebildete Ganglienzellen, die vielfach von einer Lage von Zellen umhüllt und meistens apolar waren; oft lagen sie in Gruppen zusammen. Zu der Geschwulst führte ein Strang mit Nervenfäden, der sich in dem Knoten verlor und höchst wahrscheinlich einen Ast des N. infraorbitalis darstellte.

Die geringe Zahl der bisher mitgetheilten Fälle von gangliösen Neuromen beweist am allerbesten die ausserordentliche Seltenheit dieser Geschwülste. Dieselben stellen, wie es scheint,

[1]) Klebs, Beiträge zur Geschwulstlehre. Prag. Vierteljahrsschr. Bd. 133. 1877.

[2]) Soyka, Ueber den Bau und die Stellung der multiplen Neurome. Prager Vierteljahrsschr. Bd. 135. 1877.

[3]) Archiv für Ophthalm. Bd. 19.

[4]) Axel Key, Neuroganglioma verum periphericum. Hygiea. 1879.

einen gewissen Typus der Tumoren des Nervus sympathicus dar, dessen Bau sie ja vollkommen wiedergeben. Der vorstehend beschriebene Fall vermehrt aber nicht einfach die Reihe der in der Literatur auffindbaren um eine weitere Nummer, sondern beansprucht in vieler Beziehung eine Sonderstellung, indem er sich durch eine ganze Reihe von Eigenarten von den sämmtlichen anderen unterscheidet. Diese stellen sammt und sonders kleinere, höchstens hühnereigrosse Geschwulstknoten im Verlaufe des Nervenstranges dar. Sie entsprechen also vollkommen den kleinen Neuromata vera, die des öfteren an peripherischen Nerven gefunden werden, und sind vor denselben nur dadurch ausgezeichnet, dass sie neben den Nervenfasern noch Ganglienzellen enthalten. Anders ist das in unserem Falle. Schon die gewaltige Ausdehnung des Tumors ist etwas ganz und gar Ungewöhnliches, beträgt doch das Gewicht der exstirpirten Massen 700 g. Und diese 700 g stellen noch nicht einmal das Gewicht des Gesammttumors dar, weil ein nicht unbeträchtlicher Theil desselben, der unter den Rippen gelegen ist, des drohenden Collapses wegen nicht mit hat entfernt werden können. Auffällig sind ferner die Lähmungserscheinungen an den beiden unteren Extremitäten, die nur durch eine Schädigung des Rückenmarkes erklärt werden können, dieses muss direct oder indirect von dem Krankheitsprozesse betroffen worden sein.

Ich habe in der Epikrise ausgeführt, dass höchst wahrscheinlich die Geschwulstwucherung sich auch einer zur Medulla hinziehenden Anastomose mitgetheilt hat, und dass hierdurch die Läsion der motorischen Centren verursacht worden sei. Hiermit käme ich zu dem letzten und hauptsächlichsten Punkt, der den vorliegenden Fall vor den anderen auszeichnet. Wir haben danach hier nicht eine kleine circumscripte Knötchenbildung an einer bestimmten, eng begrenzten Stelle des Sympathicus vor uns, sondern finden denselben vielmehr auf einer grossen Strecke an der linken Seite der Wirbelsäule geschwulstartig degenerirt. Entsprechen die oben referirten Fälle den kleinen wahren Neuromen der peripherischen Nerven, so findet der unserige sein Analogon in den sehr viel selteneren Fällen von plexiformen Neuromen oder Rankenneuromen, bei denen ganze Nervenstämme mit all' ihren Aesten in einer grösseren oder

kleineren Körperregion geschwulstartig degenerirt sind. Ich denke hierbei besonders an ein in der Sammlung des Greifswalder pathologischen Instituts befindliches Präparat, das von Herrn Dr. Pomorski[1]) im Jahre 1887 eingehend beschrieben worden ist. Dasselbe stammt von einem Menschen, bei dem sich multiple Neurofibrome am Nn. medianus, vagus und sympathicus vorfanden und stellt eine umfangreiche geschwulstige Degeneration der rechtsseitigen Intercostalnerven dar, die einmal zu dicken, geschlängelten Strängen vergrössert sind und zum anderen überall grosse knollige Auftreibungen in ihrem Verlaufe zeigen. Das ganze bildet einen umfangreichen Tumor, der einen beträchtlichen Theil des für die Pleurahöhle bestimmten Raumes einnimmt. Ich möchte nicht gar zu weit abschweifen, sonst könnte ich des weiteren ausführen, dass ähnliche geschwulstige Degenerationen auch anderer Gewebsarten in bestimmten Körperregionen vorkommen und zu ausgedehnten Geschwülsten führen; so besitzt zum Beispiel die hiesige Sammlung eine monströse Hand, bei der jeder einzelne Knochen in ein grosses Chondrom verwandelt ist [vergl. Dissert. von Cüppers[2])].

Sowie also an dieser Hand alles, was Knochen heisst, zum Chondrom geworden ist, wie an den oben erwähnten Intercostalnerven jeder einzelne Abschnitt derselben zur Geschwulst ausgewachsen ist, so ist auch hier der ganze Bauchtheil des linksseitigen Grenzstranges in toto an der Geschwulstbildung betheiligt. Wie weit auch die einzelnen Aeste und die peripherisch gelegenen Plexus von dieser geschwulstigen Degeneration ergriffen sind, lässt sich zur Zeit nicht sagen, es wäre aber im Interesse der Sache sehr dankenswerth, wenn man bei weiterer Beobachtung des Falles auch hierüber noch etwas näheres ermitteln könnte. Zur Zeit müssen wir uns dabei begnügen, dass durch eine der Bildung der plexiformen Neurome analoge Wucherung des Sympathicus dieser gewaltige Tumor mit marklosen, und markhaltigen Fasern, sowie zahlreichen Ganglienzellen geschaffen worden ist.

[1]) Pomorski, Ein Fall von Rankenneurom der Intercostalnerven mit Fibroma molluscum und Neurofibromen. Dieses Archiv. Bd. 111.

[2]) Cüppers, Ueber Bau und Entwickelung zweier Chondrome der Hand. Inaug.-Diss. Greifswald 1892.

III.

Ueber eine Combination allgemeiner Neurofibromatose mit Gliom des Rückenmarks.

(Aus dem Pathologischen Institut zu Strassburg.)

Von Dr. Georg Strube,
früherem Assistenten des path. Instituts,
zur Zeit Assistenten der II. med. Universitätsklinik zu Berlin.

Die multiplen Neurofibrome der Haut und Nerven haben in der Monographie v. Recklinghausen's[1]) in Bezug auf ihre Struktur, Bildungsart und Beziehung zu verwandten Tumoren eine eingehende Würdigung erfahren, wodurch die Lehre von diesen Neubildungen in ihren wesentlichen Zügen festgelegt ist. Die nachfolgenden Arbeiten über diesen Gegenstand bestätigten die Angaben v. Recklinghausen's, bauten dieselben aus und erweiterten sie in den einzelnen Punkten durch Beibringen zahlreicher Einzelfälle, so dass dies Capitel der pathologischen Neubildungen jetzt zu den bestbekannten zählt. Nach der aus den zahlreichen Untersuchungen resultirenden Ansicht der Autoren handelt es sich bei den multiplen Neurofibromen um eine fibromatöse Diathese im Gebiet des peripherischen Nervensystems, um eine Systemerkrankung auf congenitaler, nicht selten hereditär überkommener Anlage beruhend. Anatomisch charakterisirte v. Recklinghausen die Tumoren als Fibrome, die von den Nervenscheiden ausgehen. Davon ihm erkannte Verhalten der Nervenfasern in den Geschwülsten bestätigte Kriege[2]) mit Hülfe der neueren histologischen Untersuchungsmethoden für das Nervensystem. Seither besteht über diesen Punkt Einstimmigkeit im Urtheil der Autoren, denn auch sämmtliche spätere Untersuchungen haben die Anwesenheit von Nerven in den Fibromen der Haut ergeben.

[1]) v. Recklinghausen, Ueber die multiplen Fibrome der Haut und ihre Beziehungen zu den multiplen Neuromen. Berlin 1882.

[2]) Kriege, Dieses Archiv. Bd. 108. 1887.

Eine Erweiterung der Kenntniss über die Neurome ergab ch aus klinischen Beobachtungen über ihre Verwandtschaft ır Elephantiasis congenita und zum Rankenneurom. Gener- ch[1]), Czerny[2]) hatten schon früher auf die engen Beziehun- ɜn der multiplen Fibrome zur Elephantiasis mollis hingewiesen. erczel[3]) lieferte weitere Beiträge, in denen auch durch ana- ɔmische Untersuchungen die histogenetische Einheit in der Be- ehung zum Nervensystem erbracht wurde. Die späteren Autoren ɜstätigten diese Angaben. Bruns[4]) und Pomorski[5]) zogen ıch das Rankenneurom in den Kreis dieser eng zusammen- ɜhörenden Bildungen, welche bald mit einander combinirt bei nem Individuum auftreten, bald als Einzelerscheinungen nach ler neben einander bei Personen derselben Familie sich zeigen. uch für dies hereditäre und familiäre Auftreten hat sich in iner Anzahl späterer Publicationen weiteres Beweismaterial er- ringen lassen.

Nachdem so durch die Arbeiten v. Recklinghausen's nd seiner Nachfolger Einheitlichkeit in der Auffassung der 'eurofibrome in histologischer und genetischer Beziehung erzielt 'ar, haben die letzten Jahre noch eine Reihe von casuistischen ɜiträgen zu diesem Capitel gebracht, die im Wesentlichen nicht eue Gesichtspunkte lieferten, sondern nur einzelne Besonder- eiten hervortreten liessen. Ausserdem ist die klinische Beob- chtung der Fälle eine aufmerksamere geworden und hat mancher- ɜi Ergebnisse geliefert. Das tritt besonders in den neuesten ırbeiten über diesen Gegenstand hervor, unter denen die Publi- ationen der Franzosen Pierre Marie[6]) und Feindel[7]), sowie ie jüngst erschienene v. Büngner's[8]) zu nennen sind. Hier

1) Genersich, Dieses Archiv. Bd. 49. 1870.
2) Czerny, Langenbeck's Archiv. Bd. XVII. 1874.
3) Herczel, Ziegler's Beiträge. Bd. VIII. 1890.
4) Bruns, Dieses Archiv. Bd. 50. 1870. — Langenbeck's Archiv. Bd. XLII. 1891.
5) Pomorski, Dieses Archiv. Bd. 111. 1888.
6) Pierre Marie, Leçons de clinique medicale. Paris 1896.
7) E. Feindel, Sur quatre cas de neurofibromatose généralisée. Thèse. Paris 1896.
8) v. Büngner, Archiv für klin. Chirurgie. Bd. 55. Heft 3.

finden sich Erörterungen über den Zeitpunkt und die veranlassenden Schädlichkeiten, unter denen die oft Jahrzehnte lang latente Anlage zur Neurofibromatose in die Erscheinung tritt. Trauma, Intoxication, Infection sind als auslösende Momente für das Hervortreten der Tumoren erkannt. Im Symptomenbild der Neurofibromatose spielen allgemeine Störungen, wie Kachexie, Stupidität, neben localen Krankheitserscheinungen, die von den befallenen Nerven ausgehen, eine Rolle. Besonderes Interesse hat die Neigung der Fibrome zu bösartiger Entartung erweckt, die sowohl den Pathologen, wie den Chirurgen neue Probleme gebracht hat. In den Arbeiten Goldmann's[1]) und v. Büngner's (a. a. O.) finden sich das bisher über diesen Punkt veröffentlichte Material vereinigt.

Im Folgenden soll ein Fall allgemeiner Neurofibromatose besprochen werden, der in zwei Richtungen das Interesse in Anspruch nimmt. Erstens sind die Neubildungen ganz ungewöhnlich weit verbreitet, sowohl in der Haut des gesammten Körpers, wie in den Nervenstämmen, von denen der Vagus als ein seltener befallener Nerv besondere Erwähnung verdient. Zweitens ist die Neurofibromatose mit einer congenitalen Veränderung im Rückenmark vergesellschaftet, wodurch eine bisher noch nicht beschriebene Combination zweier congenitaler Anomalien entstanden ist.

Die Krankengeschichte des Falles, der in der medicinischen Klinik zu Strassburg zur Beobachtung gekommen ist, stand mir mit der gütigen Erlaubniss des Herrn Professors Naunyn zur Verfügung. Aus derselben entnehme ich folgende Daten:

A. Gubens, Schiffsknecht, 45 Jahre alt, wurde im Januar 1895 in die medicinische Klinik aufgenommen, da er eine starke Hämoptoe gehabt hatte. Während seines 8tägigen Verbleibs in der Klinik hatte er noch mehrfache Anfälle von Bluthusten. Ueber die zahlreichen Fibrome an seinem Körper gab er an, dass dieselben sich seit seinem 20. Lebensjahr allmählich ausgebildet hätten. Von ähnlichen Bildungen bei einem seiner Blutsverwandten wusste er nichts zu berichten. Schmerzen oder nervöse Störungen hatte er nicht. Auch konnte durch die Untersuchung des centralen und peripherischen Nervensystems nichts Abnormes festgestellt werden. Am 1. Februar 1895 trat in Folge einer starken Hämoptoe der Exitus ein.

Die Section (v. Recklinghausen) ergab als Todesursache Lungen-

[1]) Goldmann, Bruns' Beiträge. X. 1890.

phthise mit ausgedehnter Cavernenbildung und Blutung in die Luftwege durch Bersten eines kleinen Aneurysmas der Pulmonalarterie.

Auf der äusseren Haut treten zahllose Knoten hervor von miliarer Grösse bis zum Umfange eines Taubeneies. Die grössten finden sich in der Gürtelgegend und an beiden Ellenbeugen, am zahlreichsten verbreitet sind sie am Stamm, wo sie nach Tausenden zählen. Spärlicher sind die Tumoren an den Extremitäten vertreten. An beiden Unter- und Oberschenkeln fehlen sie fast gänzlich. An der Planta pedis sind nur wenige Exemplare vorhanden, etwas mehr auf dem Fussrücken. In der Glutaealgegend tritt beiderseits eine grössere Anhäufung von Tumoren, gleichzeitig milchkaffeeartige Pigmentirung der Haut zu Tage. An beiden Oberarmen finden sich wenig Exemplare, abgesehen von den erwähnten grossen in der Ellenbeuge. An den Vorderarmen und auf dem Handrücken sind die Fibrome zahlreich, meist von miliarer Grösse, in der Handfläche fehlen sie. Die Stirn zeigt einzelne grössere und kleinere Knoten, die Wangen sind frei, in der Gegend unterhalb der Augen, nach abwärts treten einige Tumoren hervor. Unterkiefer- und Halsgegend sind auf's reichlichste besetzt.

Sämmtliche Tumoren sind bedeckt mit glatter, stellenweise pigmentirter Haut. In einzelnen sind schwarze Punkte — Comedonen — sichtbar. Sie erheben sich in verschiedenem Maasse über das Niveau der Haut. Einige sitzen derselben breitbasig auf und ragen warzenförmig über sie empor, nirgends findet sich jedoch Stielbildung. Andere machen nur einen geringen Buckel in der Fläche der Haut und beim Einschneiden sieht man, dass sie sich hauptsächlich in das subcutane Gewebe hinein entwickelt haben, noch andere liegen ganz ohne äussere Vorwölbung in der Cutis und im subcutanen Gewebe. An den Tumoren bemerkt man hie und da plexiformen Bau, indem von ihrer Unterfläche aus Stränge und Züge, gleich Wurzeln, in das subcutane Gewebe versenkt sind. Ihre Consistenz ist meist weich, auf dem Schnitt erscheint ihr Gewebe dichter als das der umgebenden Cutis, zugleich mehr durchscheinend, von gelblicher oder blauröthlicher Transparenz.

Schon beim Abpräpariren der äusseren Haut an Brust und Bauch zeigt sich nun, dass auch die Nervenäste des subcutanen Gewebes und der Musculatur mit kleinen weissen Anschwellungen besetzt sind. Ebenso finden sich sämmtliche peripherischen Nervenstämme nicht nur verdickt im Ganzen, sondern auch mit spindligen Auftreibungen behaftet.

Die Ischiadici stellen beiderseits Gebilde von $1\frac{1}{2}$ cm Durchmesser dar, sind ziemlich gleichmässig verdickt, besitzen aber auch hier und da circumscripte Anschwellungen. Entsprechend sind die anderen grossen Nervenstämme der unteren Extremität gestaltet. Aber auch die feineren Aeste für Haut und Muskeln sind verdickt und mit Tumoren besetzt, deren Umfang zu dem Nervenast, dem sie ansitzen, in einem Missverhältniss steht. Da sind oft wallnussgrosse Tumoren an ganz feinen Nervenzweigen zu sehen. Die Durchtrittsstellen des Nervs durch die Fascie oder seine Eintrittsstelle in die Muskel sind Prädilectionsorte für die Bildung von Knoten. Das gleiche Verhalten zeigen die Armnerven. Von den verdickten Plexus

brachiales her ziehen die drei Hauptarmnerven als bleistiftdicke Stränge mit cylindrischen Anschwellungen zur Extremität und verästeln sich in ihre, mit zahlreichen spindligen Auftreibungen versehenen Endäste.

Auch die Verzweigungen des Plexus cervicalis an Hals, Brust und Schultergürtel sind mit zahlreichen Tumoren besetzt. Die Phrenici sind nur wenig verdickt, sie tragen im Verlauf durch den Thorax einige Knoten, während ihre Zwerchfelläste keine Veränderung darbieten.

Von den Kopfnerven ist der Trigeminus besonders mit dem Nervus frontalis und supraorbitalis beiderseits betheiligt, welche zahlreiche Anschwellungen tragen. Besonders auffallend ist das Verhalten der Vagi. Bis zur Carotistheilung sind beide Vagi gleichmässig verdickt, so dass sie etwa den Umfang der Carotis erreichen, weiter abwärts treten zahlreiche Spindeln an seinem Stamm und Aesten hervor, die Rami oesophagei, bronchiales, recurrentes tragen in grosser Menge weisse Knoten.

Auch die Sympathici nehmen an dem fibrösen Prozess theil. Am Hals sind sie beiderseits nicht besonders dick, im Thorax nimmt ihr Umfang zu, einzelne kleine Knötchen treten am Stamm auf und zeigen sich ferner auch am Bauchsympathicus, im Ganglion solare und an den Nervi splanchnici, die bis in ihre Mesenterialverzweigungen hin mit vereinzelten Knötchen versehen sind. Auf die Spinalnervenwurzel und -ganglien wird im Zusammenhang mit dem Rückenmark eingegangen werden. Die Intercostalnerven sind sämmtlich im Ganzen verdickt und tragen ausserdem in ihrem Verlauf spindelförmige Knoten bis zu Taubeneigrösse. Ebenso sind die in die Rückenmusculatur eintretenden Zweige mit feinen Spindeln versehen.

Bei der mikroskopischen Untersuchung der Hautfibrome zeigen dieselben in allen Einzelheiten den Typus der Neurofibrome, wie er durch v. Recklinghausen festgelegt ist. Sind die Knoten in der Haut schon makroskopisch deutlich abgrenzbar, so tritt im mikroskopischen Bilde der Unterschied zwischen dem feinfaserigen zellreichen Gewebe der Fibromknoten und dem weit mehr lockeren und zellarmen Gewebe der Cutis scharf hervor. Den Ausgangspunkt nimmt die Neubildung in der Cutis, um von hier aus gegen Epidermis und subcutanes Gewebe hin zu wachsen. In den Knoten, deren Entwickelung hauptsächlich gegen die Hautoberfläche hin stattfindet, so dass sie als Warzen über das Niveau vorragen, ist das Stratum papillare gedehnt, die Papillen sind in die Fläche ausgezogen, immer aber bleibt noch zwischen neugebildetem Gewebe und Oberhautepithel ein schmaler Saum normaler Cutis vorhanden, nirgends wird das Epithel selbst in Mitleidenschaft gezogen.

An den Knoten, die hauptsächlich gegen das subcutane

Gewebe hin wachsen, tritt die Plexiformität auch an mikroskopischen Schnitten deutlich zu Tage, in Form von Zapfen und Ausläufern des Tumorgewebes, die sich vom Hauptknoten aus, längs der von Cutis in's subcutane Gewebe hinziehenden scheidenförmigen Organe in die Tiefe erstrecken. Am instructivsten sind dabei die Knoten, welche nur einen solchen Fortsatz entsenden und deshalb kegelförmig gestaltet sind. An diesen sieht man im mikroskopischen Bild einen kleinen Nervenast in die Spitze des Kegels eintreten und sich in seine Zweige zerfasern und kann verfolgen, wie sich die Neubildung in der Scheide des Nervenastes fortsetzt bis weit in's subcutane Gewebe hinein. Bei grösseren Tumoren erstreckt sich die Neubildung analog längs der Scheiden der drüsigen Gebilde und Gefässe von der Cutis her in's subcutane Gewebe hinein.

In allen Knötchen sind Nerven nachweisbar, stets nur einige wenige in jedem Schnitt sichtbar, aber doch in jedem Schnitt vorhanden. Von der Eintrittsstelle in den Tumor an dissociiren sich ihre Fasern und verlaufen auseinandergedrängt durch die Tumormasse, in der sie nackt eingebettet liegen, gegen die Oberfläche hin. Ausser den Nerven finden sich von röhrenförmigen Gebilden in der Neubildung: Schweissdrüsengänge, entrollt in der von v. Recklinghausen beschriebenen Art, Haarbälge und Talgdrüsen, letztere gelegentlich cystisch entartet durch Abschnürung, endlich Gefässe von auffallend weitem Caliber und gestrecktem Verlauf. Die Scheiden aller dieser Organe sind mehr oder minder weit mit der Neubildung verschmolzen.

Das neugebildete Gewebe ist gleichmässig zellreich, mit fein fibrillärer wellig verlaufender Zwischensubstanz, welche nirgends eine Neigung zu schleimiger Entartung zeigt. Die Zellen sind bläschen- bis spindelförmig, mit ovalem Kern von gleichmässiger Grösse und mit schmalem Zellleib. In letzterem finden sich in einer nicht geringen Zahl von Zellen Körnchenhaufen, die mit Anilinfarben eine lebhafte Färbung annehmen und mit den von Unna als Characteristicum der Fibrome beschriebenen Mastzellen zu identificiren sind. Solche Zellen findet man übrigens auch ausserhalb der Tumoren namentlich längs der Gefässe im subcutanen Bindegewebe.

Im histologischen Verhalten unterscheidet sich von der Hautfibromen das die Fibrome der Nervenstämme zusammensetzende Gewebe gar nicht. Auch hier findet man das kernreiche, feinfaserige Gewebe, nach dem Typus der normalen Nervenscheide gebildet. An den grossen, gleichmässig verdickten Nervenstämmen ist das neugebildete Gewebe so angeordnet dass die secundären Nervenfaserbündel, in sich nur wenig dissociirt, geschlossene Einheiten bilden, die unter einander und von der sie alle umhüllenden lamellären Scheide durch neugebildetes Gewebe getrennt sind. Die fein fibrilläre Beschaffenheit der letzteren, der wellige Verlauf seiner Fasern, sein Kernreichthum unterscheiden es von der kernarmen, parallelfaserigen, äusseren Nervenscheide. Doch ist die Grenze nicht immer eine scharfe, sondern die äussere Scheide wird gleichsam in den Prozess mit hineingezogen, indem die ihr benachbarten Schichten der Neubildung eine parallelfaserige Richtung erkennen lassen. Wo anstatt diffuser gleichmässiger Verdickung des Nervenstammes spindelige Auftreibungen demselben ansitzen, liegt die neugebildete Gewebsmasse, entweder zwischen dem häufig excentrisch gelagerten, aber noch einheitlichen Nervenfaserbündel und der lamellären Scheide oder der Nervenfaserstrang ist völlig dissociirt und die einzelnen Fasern sind nur mit Mühe in der Neubildung zu erkennen. Da handelt es sich augenscheinlich um eine gleichmässige Wucherung des intra- und interfasciculären Gewebes, welche das Bündel gänzlich gesprengt hat. Dieser Fall findet sich am häufigsten an den feinen Nervenstämmen.

In der geschilderten Weise hat sich der Prozess an allen befallenen Nerven gestaltet, so dass man sich nach der Ansicht einer Reihe von Präparaten von der grossen Gleichförmigkeit dieses histologischen Vorganges überzeugt.

Auch die Vagi und Sympathici zeigen das gleiche mikroskopische Verhalten. In den diffus verdickten Stämmen Erhaltensein der secundären Faserbündel, in den feinen Verzweigungen mit spindeligen Auftreibungen nicht selten völlige Dissociation der Fasern.

Veränderungen regressiver oder progressiver Art habe ich nirgends an den befallenen Nerven wahrgenommen, die Nerven-

fasern, so weit sie zur Anschauung kamen, zeigten wohlerhaltene, sich gut färbende Axencylinder und Markscheiden.

Ich wende mich nun zur Beschreibung des Rückenmarks und seiner Anhangsgebilde.

Seine Länge beträgt vom 1. Halsnerven bis zum Conus terminalis gemessen 37 cm. Der Duralsack ist an dem mir vorliegenden Präparat uneröffnet und zeigt nur zwischen 3. und 4. Cervicalnerven eine Continuitätstrennung. Dieselbe ist durch eine bei der Herausnahme des Rückenmarks fehlerhaft angebrachte Umschnürung mit einem Bindfaden bewirkt. Die Dura mater ist ohne Besonderheiten, die Pia zart, nirgends getrübt oder verdickt. Die aus dem Rückenmark hervorgehenden vorderen und hinteren Wurzeln sind von gewöhnlicher Dicke. Nach dem Durchtritt durch den Duralsack nehmen die hinteren Wurzeln an Umfang zu, so dass sie im Intervertebralloch am Halse einen Durchmesser von 2½ mm, am Lendenmark von 1½ mm haben. Allen hinteren Wurzeln gehört ein umfangreiches Spinalganglion an, das durchweg an jeder Wurzel Bohnengrösse erreicht, am Halse 2 cm, am Dorsalmark 1—1½ cm, am Lendenmark 2½ cm lang. Auf dem Querschnitt durch die Ganglien tritt schon makroskopisch deutlich eine Vermehrung des Bindegewebes hervor, indem die Nervenfaserbündel durch starke Septen von einander getrennt in einer dicken gemeinsamen Umhüllung eingebettet liegen.

An der Substanz des Rückenmarks fallen zunächst eine Reihe von accidentellen Veränderungen auf. Während dasselbe von der Mitte des Dorsalmarks an abwärts eine gleichmässige Consistenz besitzt und auf dem Schnitt die regelmässige Figur der grauen und weissen Substanz hervortreten lässt, ist die obere Hälfte vielfach verunstaltet. Ganz weiche und brüchige Abschnitte, an denen sich nichts mehr von der normalen Anordnung der nervösen Substanz erkennen lässt, wechseln mit solchen, in denen unregelmässige Figuren der grauen Substanz zum Vorschein kommen. Alle diese Veränderungen sind auf Rechnung der mit der Herausnahme und Präparation des Marks verbundenen Manipulationen zu setzen. Die Herausnahme erfolgte erst einige Tage nach dem Tode des Individuums, in einer Zeit, wo also das Mark, schon stark erweicht, durch geringen Druck verunstaltet werden konnte, wie er bei der Herausnahme des Marks mit den Spinalganglien unvermeidlich ist. Im Halsmark sind durch die Umschnürung in der Höhe des 3. Cervicalnerven noch besonders ungünstige Verhältnisse geschaffen worden. Die Folge dieser Behandlung liess sich im Groben schon makroskopisch erkennen, trat aber besonders deutlich im mikroskopischen Bilde hervor, das in grosser Mannichfaltigkeit die abenteuerlichsten Verwerfungen der grauen Substanz aufwies, als Abschnürung der Hinterhörner, Verbreiterung, Verschmälerung, Doppelbildung der Vorder- und Hinterhörner u. a. Kurz, eine Fülle von Bildern sind entstanden, die mehr oder minder mit den durch van Gieson[1]) in seiner Arbeit über Artefacte

[1]) van Gieson, Artefact of spinal corde. New York med. journ. 1893.

des Rückenmarks beschriebenen übereinstimmend, unschwer als Kunstprodukte zu deuten waren.

Abgesehen von diesen Erscheinungen traten im Hals- und oberen Brustmark Besonderheiten hervor, die sich als pathologische Bildungen erkennen liessen. Das waren Gewebspartien von gleichmässiger glatter Beschaffenheit und etwas gelblicher Transparenz, die sich von der dunkler gefärbten und mehr körnigen Umgebung makroskopisch unterscheiden liessen. Dieselben fanden sich in den mittleren und hinteren Theilen des Querschnitts um die sagittale Mittellinie angeordnet, theils als schmale Streifen, theils als breitere Figuren von unregelmässiger Form mit bogenförmigen Begrenzungslinien. Bei der mikroskopischen Untersuchung zeigte sich, dass die Stellen in der That etwas von der nervösen Substanz Differentes darstellten und aus Streifen und Haufen gliösen Gewebes bestanden. Trotzdem die oben erwähnten Verhältnisse eine topographische Orientirung auf den Querschnitten des Marks erschwerten, war doch festzustellen, dass es sich um eine hinter dem centralen Ependymfaden und längs der hinteren Schliessungslinie des Marks angeordnete Gliawucherung handelte. Die Ausdehnung des Prozesses und seine Anordnung auf den einzelnen Querschnitten des Marks war folgende:

Auf Schnitten durch den Hirnstamm und das verlängerte Mark findet sich nichts Auffallendes. Zwischen erstem und zweitem Halsnerven ist ein Centralkanal von spaltförmiger Gestalt, begrenzt von typischen Ependymzellen sichtbar, um denselben ein kleiner Haufen von Gliazellen mit grossen Kernen und schmalem Protoplasmaleib. In die Hinterstränge findet sich ein Stück des rechten Hinterhorns versprengt. Zwischen 2. und 3. Halsnerven, dicht oberhalb der Schnürstelle ist der centrale Gliahaufen grösser und findet sich angeordnet um einen Centralkanal von unregelmässiger Form. Auf einigen Schnitten ist derselbe als sagittal gestellter Längsspalt, auf anderen als dreistrahlige Sternfigur sichtbar, immer einheitlich und von Ependymzellen ringsum begrenzt. Ausserdem tritt in einiger Entfernung hinter dem Centralkanal zu beiden Seiten der hinteren Fissur in der Mitte der Hinterstränge ein Haufen Gliagewebe hervor, von mittlerem Zellreichthum. Es folgt dann die durch Umschnürung zerstörte Stelle des Marks. Unterhalb derselben, zwischen 4. und 5. Halsnerven, sind besonders auf der linken Hälfte des Querschnitts starke Versprengungen zu sehen. Auch am Centralkanal hat sich hier die Schädigung der normalen Anordnung nervöser Substanz geltend gemacht. Derselbe besitzt nicht mehr ein einheitliches Lumen mit continuirlichem Zellbelag, sondern ist auseinander gerissen und die einzelnen Strahlen seiner Sternfigur liegen von einander getrennt in einem grösseren Haufen von Gliazellen. Aus der Anzahl der auf jedem Querschnitt hervortretenden Bruchstücke des Centralkanals lässt sich schliessen, dass derselbe ein ungewöhnlich weites Lumen besessen hat. Um die hintere Längsfissur findet sich auf diesem Querschnitt eine breite Gliawucherung, die allerdings mit dem centralen Gliahaufen nicht in continuirlichem Zusammenhang steht.

Dieser Gliahaufen umschliesst Reste von nervöser Substanz in Form von Myelinkugeln und Axencylinderresten, die an einzelnen Stellen reichlicher angeordnet sind, als an anderen.

Die folgenden Schnitte, zwischen 5. und 6. Halsnerven entnommen, zeigen eine zusammenhängende Gliawucherung vom Centralkanal längs der hinteren Fissur bis weit in die Hinterstränge, besonders nach rechts hin, entwickelt. Die Figur der grauen Substanz ist nicht regelmässig gebildet, besonders die Hinterhörner sind verschoben. Der Centralkanal stellt einen sagittal gestellten Spalt von ziemlicher Länge dar, seine Wand ist in 2 Stücke auseinander gerissen, die sich in der Längsrichtung gegen einander verschoben haben. Auf einigen Schnitten ist eine scheinbare Verdoppelung des Centralkanals eingetreten, indem sich einige der versprengten Ependymzellen zur Begrenzung eines kreisrunden Lumens zusammengelagert haben. Das Gliagewebe ist auf diesen Schnitten zahlreicher, als auf den vorhergehenden, theils compactes Tumorgewebe, theils mit Resten nervöser Substanz durchsetzt. Die Grenze gegen das umgebende Markgewebe ist nicht scharf, sondern die Gliawucherung wächst infiltrirend in die Hinterstränge hinein.

Zwischen 6. und 7. Halsnerven beginnt wieder ein stärker gequetschter Markabschnitt, so dass hier von der normalen Figur der Hinterhörner nichts mehr hervortritt. Die centrale Partie der grauen Figur mit dem Centralkanal und der umgebenden Gliawucherung ist verschoben. Es macht den Eindruck, als ob die Glianeubildung bei dem cadaverösen Erweichungsprozess consistenter geblieben wäre, als die nervöse Substanz, und dann die Neubildung durch einen Druck in das weichere Nervengewebe nach hinten verlagert wäre. Denn es findet sich in der hinteren Hälfte des Rückenmarksquerschnittes, etwa um den mittleren Sagittaldurchmesser gelagert, ein grosser Haufen gliösen Gewebes mit grösseren Bruchstücken der Centralkanalwand; ein anderes Bruchstück des Ependymfadens liegt zwischen den Vorderhörnern an normaler Stelle. Der Gliahaufen ist hier ziemlich compact, nur an den Rändern sind Reste nervösen Gewebes darin vorhanden. Als Besonderheit zeigen die Schnitte dieser Partie des Marks Stellen einer nahezu homogenen Substanz innerhalb des Gliahaufens. Diese Stellen sind von zahlreichen Gefässen durchzogen und so angeordnet, dass sie gleichsam Buchten in das Gliomgewebe hinein gewühlt haben. Am stärksten ist dieser Prozess in den Partien um die Ependymzellen aufgetreten. Säume von homogener Beschaffenheit finden sich auch um die in der vorderen und hinteren Längsfurche verlaufenden Gefässe, theilweise auch um die in die Vorderhörner eintretenden Gefässe. Die homogene Substanz färbt sich mit Fuchsin leuchtend roth, mit Carmin nur schwach röthlich. In der directen Nachbarschaft der Gefässe erscheint die Substanz ganz homogen, in etwas weiterer Entfernung von denselben wird sie streifig und man sieht noch Contouren von Kernen und Fasern in der Grundmasse. Es handelt sich danach um einen hyalinen Degenerationsprozess, der von der Gefässwand ausgeht und perivasculäre hyaline Säume in dem Gliagewebe gemacht hat.

Zwischen 7. und 8. Halsnerven ist die normale Struktur des Mark durch die Quetschung völlig zerstört. In einem stark zerklüfteten Gewebe liegt central eine compacte ansehnliche Gliamasse mit Bruchstücken der Ependymwand. Der Centralkanal, zum Theil erhalten, ist ein beträchtlich erweiterter Längsspalt. Die Hauptmasse der Neubildung liegt hinter dem Centralkanal in der Medianlinie und besteht aus zellreichem Gewebe mit wenigen degenerirten Stellen. Um die Gefässe sind noch homogene Säume vorhanden.

In der Höhe des 8. Halsnerven ist von der Gliawucherung nur wenig in der Umgebung des centralen Ependymfadens wahrzunehmen, dagegen stellt sich zwischen 1. und 2. Brustnerven wieder eine ausgedehnte Gliamasse ein, die in 3 Haufen getheilt zwischen den Hinterhörnern liegt, ohne Degenerationserscheinungen und ohne nervöse Einschlüsse. An der Stelle des Centralkanals findet sich ein Haufen epitheloider Zellen, die durch ihre stärkere Tinction gegenüber den sonstigen Tumorelementen hervortreten.

Nach abwärts nimmt die Gliawucherung an Umfang rasch ab, in der Höhe des 2. Brustnerven findet sich nur ein kleiner Haufen hinter dem Centralkanal gelagert. Dieser Heerd lässt sich nach abwärts bis in die Höhe des 3. Brustnerven verfolgen. An Stelle des Centralkanals findet sich auf diesen Schnitten eine Anhäufung stark tingirter Zellen. In den weiter abwärts gelegenen Abschnitten des Rückenmarks ist keine Glianeubildung mehr vorhanden, nur findet sich stellenweise, so zwischen 8. und 9. Brustnerv eine centrale Zellmasse von einiger Ausdehnung, einen lebhaft sich färbenden zellreichen Haufen bildend. Nirgends jedoch tritt ein Kanal mit Ependymbekleidung hervor.

Die feineren Verhältnisse der grauen und weissen Substanz des Marks in den Abschnitten der Gliombildung lassen sich wegen der starken Erweichung und Zertrümmerung dieser Theile nicht feststellen. Von einer systematischen Degeneration von Strangbahnen ist jedenfalls nicht die Rede, da sowohl im Lenden-, wie oberen Halsmark normale Verhältnisse vorliegen.

Die neugebildeten Gliamassen bestehen aus Zellen mit runden oder ovalen Kernen mit einem schmalen Protoplasmaleib und einem Netzwerk langer, feiner Fasern, die sich mannichfach mit einander verflechten. Die Zellen sind im Ganzen gleichmässig in Grösse und Form, von den normalen Gliazellen nicht auffällig verschieden. Neben den gewöhnlichen sternförmigen Zellen finden sich auch solche von unipolarer Gestalt, welche an ihrem Ende ein dichtes Faserbündel entsenden. Vielkernige Zellen habe ich nicht beobachtet. Der Reichthum an Zellen ist in den verschiedenen Abschnitten der Geschwulst wechselnd, im Ganzen ist derselbe ziemlich gross, so dass für den Faserfilz zwischen denselben wenig Raum bleibt. Der letztere ist äusserst fein, so dass er nur bei starker Vergrösserung deutlich wird und besteht aus unzähligen zarten, gleichmässig dicken Fasern, die sich in gebogenem oder geknicktem Verlauf durchflechten. Vielfach ist schon körniger Zerfall der Fasern eingetreten. Der Zusammenhang der

isern mit den Zellen, wie die Faserbildung überhaupt, tritt mit der allory'schen Färbemethode, mit welcher auch Stroebe[1]) gute Resultate zielte, recht deutlich hervor.

Nach dem Weigert'schen Verfahren der Gliafärbung konnte ich meine äparate nicht herstellen, da sie durch die voraufgegangenen Härtungsoceduren ungeeignet für dasselbe geworden waren.

Bezüglich des Wachsthums erweist sich die Geschwulst als Gliom. Dasilbe ist exquisit infiltrirend, so dass die Neubildung nicht mit scharfer renze gegen das umgebende nervöse Gewebe abgesetzt ist, sondern ein lmählicher Uebergang in dasselbe statt hat. Die Neubildung umwächst ie Nervenfasern und -zellen, verdrängt sie nicht. So kommt es, dass man ft noch mitten in der Gliawucherung Reste der nervösen Substanz antrifft. s ist damit ein Unterschied gegen die expansiv wachsenden Sarcome contatirt. Der Gefässreichthum der Neubildung ist nicht gross. Von reressiver Metamorphose ist wenig vorhanden; dieselbe beschränkt sich auf ie hyaline Degeneration, die zwischen 6. und 7. Halsnerven von der Gefässand ausgehend, Theile der Neubildung ergriffen hatte, aber auf dem Querchnitt im Vergleich zur Gesammtfläche des Glioms nur ein kleines Feld einahm. Bei den zahlreich beschriebenen Fällen von Gliom des Rückenmarks nit Spaltbildung ist häufig beobachtet, dass der Degenerationsprozess von ler Gefässwand seinen Ausgang nahm. Wir haben es also möglicher Weise nit den Anfängen einer solchen, zur Höhlenbildung führenden Degeneration zu thun.

Die hiermit erbrachte mikroskopische Beschreibung der Neubildung enthält Kriterien genug, um die Diagnose Gliom zu rechtfertigen. Zellform und Faserwerk, Zusammenhang beider, Zellreichthum und regressive Metamorphose, endlich Art des Wachsthums kennzeichnen die Neubildung als Gliom, und unterscheiden sie von ähnlichen Erscheinungsformen, den Sarcomen und den Gliosen. Was letztere betrifft, so kann gegen sie noch der grosse Zellreichthum, die Degenerationserscheinungen und die Ungleichmässigkeit des Verhaltens der Neubildung in den verschiedenen Marksegmenten differentialdiagnostisch angeführt werden.

Ich komme nun auf die Genese der Neubildung und ihre Beziehung zu verwandten pathologischen Prozessen im Rückenmark. Hoffmann[2]) hat in seiner Arbeit über Syringomyelie

[1]) Stroebe, Entstehung und Bau der Hirngliome. Ziegler's Beiträge. Bd. 18. 1896.

[2]) Hoffmann, Ueber Syringomyelie. Deutsche Zeitschr. für Nervenheilkunde. III. 1892.

auf die innere Zusammengehörigkeit aller der Fälle hingewiesen, die er unter dem Begriff der primären centralen Gliose zusammenfasst. Er versteht darunter alle Prozesse, welche von congenitalen Entwickelungsanomalien im Mark ausgehend, zu einer Proliferation von Gliazellen führen, mit oder ohne nachfolgende Höhlenbildung, mit oder ohne gleichzeitig bestehenden Hydromyelus. Topographisch finden sich diese Neubildungen angeordnet an der Stelle des Centralkanals oder hinter derselben in seiner Schliessungslinie. Hoffmann begründet seine Ansicht durch anatomische Befunde und stellt dabei Fällen von ausgeprägter Syringomyelie, hervorgegangen aus Gliawucherung, solche gegenüber, in denen er nur einen abnorm weiten und ungewöhnlich geformten Centralkanal mit umgebender Gliawucherung fand. Diesen letzteren Fällen schliesst sich der unsrige an, indem er auch in manchen Einzelheiten mit den Hoffmann'schen übereinstimmt. Nur ist der Wucherungsprozess flächenhaft weiter ausgebreitet, als bei jenen Fällen, es tritt die Bildung einer geschwulstartigen Neubildung, eines Glioms, mehr hervor.

Ich kann in Bezug auf das Lumen und die Form des Centralkanals auf die von Hoffmann gegebenen Abbildungen verweisen, da ich sehr ähnliche Bilder in meinen Präparaten besitze, als Erweiterung, Verdoppelung, sternförmige Gestalt des Centralkanals. Auch in Bezug auf das wechselnde Verhalten des Kanals in den einzelnen Marksegmenten stimmt mein Fall mit denen Hoffmann's überein. An einer Stelle ist er ausserordentlich weit, an einer anderen fehlt sein Lumen gänzlich, oder findet sich statt dessen am centralen Ependymhaufen, sei es an der normalen Stelle des Kanals, sei es nach hinten von derselben verlagert.

Die Glianeubildung findet sich auf den meisten Marksegmenten in der Umgebung des centralen Ependyms, von hier continuirlich in die hinteren Markabschnitte hineinragend, aber es finden sich auch Stellen, wo räumlich getrennt vom Centralkanal ein Geschwulstkern längs der hinteren Fissur angeordnet liegt. Von Wichtigkeit ist auch, dass die Neubildung innerhalb der Längsausdehnung des Marks keine völlige Continuität besitzt, sondern räumlich von einander getrennte Heerde darstellt,

dass der Prozess zu gleicher Zeit an verschiedenen Stellen gesetzt haben muss.

Unzweifelhaft liegen in meinem Fall Bildungsanomalien, welche hier einen partiellen Hydromyelus, dort eine Obliteration des Centralkanals, ein Zurückbleiben von Zellnestern gs der Linie des Markschlusses bewirkten, und secundär eine awucherung auslösten. Letztere blieb in mässigen Grenzen, irte nicht zur Bildung einer Höhle und trat daher auch nicht nisch in Erscheinung. Ich bin der Ansicht, dass der Fall ien Uebergang darstellt von den congenitalen Verbildungen s Centralkanals ohne Gliawucherung zu den aus solchen conitalen Bildungen hervorgehenden Gliomen mit Spaltbildung.

Hoffmann hat, wie erwähnt, diese Fälle unter der Beichnung der primären centralen Gliose zusammengefasst, um durch den Zusatz primär von den secundären Gliosen zu nterscheiden, die sich bei allen mit Schwund von Nervenfasern nhergehenden Erkrankungen des Centralnervensystems ausilden. Weigert[1]) hat gegen die Bezeichnung „centrale erreichende Gliose" und ihre Beziehung zur Syringomyelie Einrache erhoben, und behauptet, dass die sogenannte centrale liose in der Mehrzahl der Fälle nicht pathologisch sei, und ass die pathologischen centralen Gliosen nicht erweichten. n demselben Absatz seiner Arbeit erachtet er auch die Beeichnung centrales erweichtes Gliom für unzulässig und will, ie aus einer früheren Veröffentlichung[2]) hervorgeht, Gliomildung und Syringomyelie nicht in Zusammenhang gebracht issen. Für die Diagnose des Glioms verlangt er hauptsächlich in histologisches Kriterium, nehmlich das Fehlen abgesetzter Gliafasern und Ueberwiegen der vielstrahligen Deiters'schen Zellen. Stroebe (a. a. O.) hat dagegen in seiner eingehenden Arbeit über Hirngliome nachgewiesen, dass bei Gliomen häufig in der Form der Fasern und Zellen gar kein Unterschied gegen die normale Glia vorhanden ist. Er stellt als wichtigstes Kriterium für das Gliom „die weitgehende, oft vollständig formale Uebereinstimmung des Gliomgewebes mit den Elementen der normalen Glia" auf.

[1]) Weigert, Die normale Glia. Frankfurt [illegible]

[2]) Centralbl. für allgem. Pa[illegible]

Wenn man also Weigert's Einspruch gegen den Ausdruck der centralen erweichenden Gliose acceptirt, und den Ausdruck Gliose für secundäre Wucherungen der Glia reservirt, ist man doch, meiner Meinung nach, Angesichts meines Falles, sowie der früher beschriebenen berechtigt, von centralen Gliomen zu reden, die auf Grund congenitaler Anomalien des Centralkanals entstehen und durch Erweichung zur Spaltbildung Veranlassung geben können. Diese Form des Rückenmarkglioms ist dann, wie es Stroebe schon gethan hat, in Parallele zu setzen mit den von verlagerten Ventrikelelementen ausgehenden Hirngliomen.

Es erübrigt mir, auf die Verhältnisse der Spinalwurzeln und -ganglien einzugehen. Innerhalb des Duralsacks sind vordere und hintere Wurzeln nicht verdickt, vor dem Uebergang in das Spinalgangliom gewinnen die hinteren Wurzeln an Umfang, während die vorderen, makroskopisch nicht verändert, in der vorderen Fläche des stark vergrösserten Ganglioms eingebettet sind. Nach der Vereinigung der beiden Wurzeln zum Spinalnerv ist auch makroskopisch schon eine Verdickung der Nervenscheide und des interfasciculären Gewebes wahrnehmbar.

Mikroskopisch sieht man die Nervenfasern der hinteren Wurzeln dicht vor dem Eintritt in das Ganglion auseinander gedrängt durch fibröses Gewebe, das sich von hier in die Ganglien hinein fortsetzt und dieselben beträchtlich verdickt. Alle nervösen Elemente des Ganglions sind durch die reiche Vermehrung des Bindegewebes dissociirt, die Hauptmasse findet sich jedoch zwischen den Nervenelementen und der lamellären Scheide angeordnet. Auch letztere ist verdickt, aber durch ihre parallelstreifigen und zellarmen Züge unschwer von dem lockeren, welligen und zellreichen, intralamellären Gewebe abzugrenzen. Die Ganglienzellen liegen vereinzelt, eine jede durch eine Hülle fibröser Substanz von den benachbarten isolirt. Die Ganglienzellen sind dabei ihrer Form und Färbbarkeit nach gut erhalten, ebenso die dissociirten Nervenfasern. Die den Ganglien angelagerte vordere Wurzel zeigt auch mikroskopisch keine Vermehrung des Bindegewebes. Im austretenden Nerven sind die Elemente gleichmässig auseinander gedrängt, gleichzeitig ist die lamelläre Scheide verdickt.

Um den im Vorstehenden in seinen Einzelheiten beschriebe-

ıen Fall allgemeiner Neurofibromatose zusammenfassend epi-
:ritisch zu besprechen, so bietet derselbe zunächst vom Stand-
ɔunkt der klinischen Beobachtung und der Symptomatologie
ɛeine neuen Gesichtspunkte dar. Die Affection ist in der Jugend
ɔis zum 20. Lebensjahre latent geblieben, ist dann ohne be-
kannte Ursache, ohne nachweisbare Einwirkung einer Schädlich-
keit langsam hervorgetreten und, ohne Störungen des Allgemein-
befindens oder Erscheinungen von Seiten des Nervensystems zu
verursachen, verlaufen. Hereditäre Einflüsse waren nicht nach-
weisbar. Erwähnenswerth ist, dass der Tod durch Lungen-
tuberculose herbeigeführt wurde, da Hansemann[1]) hervor-
gehoben hat, dass die mit Neurofibromatose behafteten Indivi-
duen nicht selten der Phthise erliegen. Aus der Literatur lässt
sich, wie auch Büngner erwähnt, für diese Annahme Hanse-
mann's kein Beweismaterial erbringen. Immerhin ist denkbar,
dass die Kachexie der an Neurofibromen Leidenden, die sich
nach übereinstimmendem Urtheil der Autoren nicht selten ein-
stellt, die Widerstandsfähigkeit des Organismus gegen eine
tuberculöse Infection herabsetzt. Aus diesem Grunde sei das
Zusammentreffen beider Affectionen in unserem Fall hervor-
gehoben.

Anatomisch charakterisirte sich der Fall durch die grosse
Verbreitung der Knoten über die ganze Haut des Körpers und
fast sämmtliche Nerven der Extremitäten und des Stammes,
einschliesslich einiger Hirnnerven und des Sympathicus.

Das Befallensein des Sympathicus ist schon häufig auch
in der älteren Literatur[2]) erwähnt. Neuerdings findet sich diese
Localisation der Neurofibrome beschrieben in den Fällen von
Brigidi[3]), Tichoff und Timofejeff[4]), Hansemann, v. Büng-
ner (a. a. O.). Namentlich in v. Büngner's Fall war eine
ausgedehnte Betheiligung des Sympathicus zu constatiren, deren
mikroskopische Beschreibung durch Marchand noch zu erwarten
ist. Schon Follin[5]) hat die Kachexie der mit Neurofibromen

[1]) Hansemann, Deutsche med. Wochenschr. 1895. V. B. S. 133.
[2]) Vergl. v. Recklinghausen, Literaturzusammenstellung.
[3]) Brigidi, Monatsschr. für prakt. Dermatologie. XIX. S. 190.
[4]) Tichoff und Timofejeff, Chir. annales russes. 1894.
[5]) Follin, Traité element. de pathologie externe. 1865. III.

Behafteten auf eine durch Mitbefallensein und Schädigung des Sympathicus hervorgerufene Ernährungsstörung bezogen, worauf Pierre Marie neuerdings wieder hinweist.

Die Betheiligung des Vagus an dem fibrösen Prozess ist gleichfalls häufig beobachtet und sowohl in der älteren Literatur, als in den neuerlich veröffentlichten Fällen (Tichoff und Timofejeff, Hansemann, v. Büngner a. a. O.) beschrieben. Von den Hirnnerven ist er der am häufigsten befallene, nächst ihm der Trigeminus. Seltener sind die übrigen Hirnnerven mit Fibromen besetzt, doch findet sich ihre Betheiligung in einzelnen Fällen erwähnt. Nur Olfactorius, Opticus, Acusticus sind stets frei gefunden, was wohl zu der histogenetischen Sonderstellung dieser Nerven in Beziehung steht. Der Fall Soyka's[1]), in dem die Acusticii mit betheiligt waren, ist nicht ganz einwandsfrei, da möglicher Weise eine bösartige Neubildung vorlag. Wie die übrigen Hirnnerven ist auch der Vagus stets extracraniell ergriffen, während die intercraniell gelegenen Abschnitte frei von diffuser oder circumscripter Fibrombildung bleiben. Nur einen einzigen Fall habe ich in der Literatur gefunden, in dem sich an einem Hirnnerven intradural schon Knötchen nachweisen liessen. Es ist das der vor Gerhardt[2]) beschriebene Fall, bei dem der Accessorius intradural Knoten trug, welche zu einer Compression der Medulla oblongata geführt hatten.

In unserem Fall zeigte der Vagus das gewöhnliche Verhalten, dass er erst in seinem intrathoracalen Abschnitt erheblich verdickt ist, und namentlich an seinen Endverzweigungen in grosser Zahl Knötchen trägt.

Am Rückenmark kommt die Entwickelung intraduraler Neurofibrome, die in unserem Fall gänzlich fehlte, häufiger vor, als an den Hirnnerven. Dabei erweisen sich das Halsmark und die Cauda equina als Prädilectionsstellen für die Tumoren. Ein sehr ausgeprägter Fall dieser Art ist der v. Büngner'sche. Die intraduralen Tumoren bewirken nur in seltenen Fällen Compression des Marks mit mehr oder minder schweren Krankheitssymptomen. Ich erwähnte schon den Fall von Gerhardt,

[1]) Soyka, Prager Vierteljahrsschr. XXXIV. 1. 1877.
[2]) Gerhardt, Deutsches Archiv für klin. Med. 21. 1878.

der im Jahre 1878 im Ganzen vier sichere Beobachtungen dieser Art aus der Literatur sammeln konnte. Sieveking[1]) hat kürzlich einen Fall beschrieben, bei dem auch eine erhebliche Compressionswirkung durch ein am Halstheil des Marks sitzendes Neurofibrom erzeugt wurde, doch sass der Tumor ausserhalb der Dura.

Das Verhalten, das unser Fall demonstrirt, der Beginn der Neubildung ausserhalb des Duralsacks, ist weit häufiger, als das Vorkommen intraduraler Neurofibrome. Nicht selten beginnt der fibröse Prozess dabei mit scharfer Grenze dort wo die Wurzelnerven den Duralsack passiren oder im Ganglion intervertebrale. Von Bedeutung erscheint es, dass in unserem Fall, die vordere Wurzel ganz frei ist unverdickt in die vordere Fläche des Ganglions eingebettet, während die hintere Wurzel beim Eintritt in das Ganglion anschwillt, und das Ganglion selbst erheblich von der Neubildung mit betheiligt ist. Dieses Verhalten, das sich ganz gleichförmig an allen hinteren Wurzelpaaren der Spinalnerven wiederholt, deutet darauf hin, dass die Neurofibrome sich im Verlauf bestimmter Bahnen des Nervensystems ausbreitet. Auf diesen Punkt hat Goldmann[2]) zuerst hingewiesen, der zugleich ausführt, dass das sensible System häufiger ergriffen sei als das motorische. Nach diesem Autor ist die Neurofibromatose eine Bildungsanomalie der Nervenscheide und die Zellen der dabei entstehenden Tumoren zeigen den Typus der embryonalen Dura. Das Befallensein des sensiblen Systems allein würde sich dann dadurch erklären, dass die dorsalen Wurzeln, die sich später anlegen, als die ventralen, von diesem Entwickelungsfehler allein betroffen würden. In Rücksicht auf diese Annahme verdient die auffallende Verschiedenheit im Verhalten der vorderen und hinteren Wurzeln in unserem Fall Berücksichtigung. Freilich konnte ich aus dem weiteren Verhalten der motorischen und sensiblen Nervenfasern im Verlauf der gemischten Nerven und in den Endverzweigungen keine Anhaltspunkte für die alleinige Betheiligung des sensiblen Neurons gewinnen, da die Muskeläste der Nerven viel-

[1]) Sieveking, Jahrbuch der Hamburgischen Staatskrankenanstalten. Bd. IV. 1896.

[2]) Goldmann, Bruns' Beiträge. X. 1890. S. 13.

fach auch mit spindelförmigen Auftreibungen versehen waren. Aus der Literatur sind mir Fälle, bei denen nur sensible Nerven betroffen waren, gleichfalls nicht bekannt, wenngleich das Ueberwiegen der Fibrome in den Nervenzweigen der Haut, sowie in den sensiblen Hirnnerven manchmal zur Beobachtung gekommen ist.

Die Frage nach der Genese der Neurofibrome, die sich uns bei dieser letzten Betrachtung aufwarf, erneuert sich im Hinblick auf die Combination mit Gliom des Rückenmarks, die unser letzter Fall darbot. Es entsteht die Frage, ob es sich dabei um eine zufällige Coincidenz zweier pathologischer Prozesse handelt oder ob ein innerer Zusammenhang zwischen den Tumoren der Nervenscheiden und der Geschwulstbildung des Centralnervensystems zu entdecken ist. Histogenetisch sind Glia und Endoneurium nicht gleichwerthig, so dass die Prozesse am peripherischen und centralen Nervensystem nicht direct mit einander in Parallele gesetzt werden können. Wir können nur sagen, dass neben einander zwei pathologische Prozesse sich ausgebildet haben, die als Bildungsanomalien gedeutet werden dürfen. Unter diesem Gesichtspunkt ist die Combination beider Prozesse von Interesse. Freilich haben wir damit für das Wesen des pathologischen Geschehens nicht viel gewonnen. Für das Gliom haben wir immerhin ein anatomisches Substrat, durch das der Bildungsfehler sich darstellt, in den Zellnestern in der hinteren Schliessungslinie des Marks; diesen embryonalen Keim dürfen wir als Ausgangspunkt der Geschwulst ansehen, ohne freilich über das Nähere des Wachsens dieser Neubildung orientirt zu sein. Bei den Neurofibromen dagegen bleibt uns nicht nur das Wie der Entstehung der Tumoren verschlossen, sondern wir haben nicht einmal eine Ansicht darüber, in welchem anatomischen Verhalten die Bildungsanomalie der Nervenscheide bei den zur Neurofibromatose Veranlagten besteht. Wir müssen uns daher bescheiden, das Nebeneinander dieser beiden Prozesse in unserem Fall als ein bemerkenswerthes Factum zu constatiren.

IV.

Ueber einen seltenen congenitalen Tumor am kleinen Finger eines Neugebornen.

(Aus dem Anatomischen Institut der Universität Breslau.)

Von Dr. Hermann Stahr,
Assistenten des Instituts.

(Hierzu Taf. III—V.)

Im Juni vorigen Jahres überbrachte uns der Oberarzt des städtischen Krankenhauses zu Posen, Herr Dr. Landsberg, zunächst zu seiner eigenen Aufklärung, eine Geschwulst, die er bei einem Neugebornen gefunden und abgetrennt hatte.

Bevor ich zur Beschreibung des Präparates schreite, möchte ich für Ueberlassung des Untersuchungsmaterials meinen Dank aussprechen Herrn Dr. Landsberg sowohl, als auch Herrn Professor Born, an welchen sich der Arzt als früherer Schüler eigentlich gewandt hatte, um sich Aufschluss zu verschaffen.

Das Mädchen, an dessen Hand die Bildung sass, wurde als zweites ausserehelliches Kind eines polnischen Dienstmädchens am 24. Mai 1897 um 11¼ Uhr Vormittags geboren und bereits eine Viertelstunde darauf von der „Missbildung" befreit. Der Stiel, welcher dicht am Finger durchschnitten wurde, blutete ein wenig, sowie die entsprechende kleine Wunde am Finger. Nach einigen Stunden kam das Präparat in eine etwa fünffache Menge einer 2 procentigen wässrigen Lösung des käuflichen Formalins. Hierin verblieb es, bis es am 1. Juni in meine Hände kam und die Untersuchung in dünnem Spiritus (50 pCt.) vorgenommen wurde.

Wie ein Blick auf Figur 1 zeigt, besteht unsere Geschwulst aus drei Theilen: einem Stiel, der eigentlichen Geschwulst und einem wiederum an der Geschwulst haftenden Sack. Dieser Sack war allerdings von dem Tumor abgetrennt, als ich das ganze Gebilde sah, hing aber bei der Operation noch damit zusammen. Der Arzt berichtete mir, dass die Loslösung erst erfolgte, als er das Ganze mehrmals aus dem Glase mit Formalinlösung heraus und wieder hinein gesteckt hatte, um den Tumor befreundeten Collegen zu zeigen.

Die Geschwulst selbst hat eine sehr eigenthümliche Gestalt. Auf den ersten Blick denkt man an eine Kirsche, die an kurzem Stiele hängt. Die

genauen Grössenverhältnisse sind die folgenden: grösste Länge 18,5 mm (etwa ¾ der Länge des kleinen Fingers), Breite 16 mm, Dicke 14 mm (bei weitem die Breite der Basis des kleinen Fingers übertreffend); man vergleiche auch Fig. 1, welche in natürlicher Grösse gehalten ist.

Ausser der Stelle am Stiele [proximales[1]) Ende], wo eine geringe Abplattung besteht, ist aber auch sonst im Umfang manche Störung der gleichmässigen Kugelwölbung vorhanden. Vielleicht ist der Vergleich mit einer Niere am passendsten, nur dass hierbei die Grösse als Factor fortfällt. Von vorn nach hinten ist sie abgeplattet, und zwar ist die eine Seite — nennen wir sie einmal die vordere — mehr gewölbt, wie die hintere. Weiter nach dem distalen Ende hin sitzt in einer hilusartigen Vertiefung der Sack fest, der, wie bereits bemerkt, nachträglich abgerissen ist. Es scheint, als ob er hier aus dem Inneren herauskäme.

Die Farbe der Geschwulst war ursprünglich mehr rothblau, etwa die einer frischen Placenta. So berichtet mir der Arzt; jetzt herrscht das Grau mehr darin vor, sie ist grau-rosa, möchte ich sagen.

Betreffs des feineren Reliefs der Oberfläche komme ich wieder auf den Vergleich mit der Niere zurück: Die Oberfläche zeigt nehmlich, abgesehen von den beiden schon beschriebenen, unregelmässigen Stellen, der flachen, jetzt sogar etwas eingezogenen des Stielansatzes, und dem tiefen Hilus, wo der Sack entspringt, an vielen Stellen Einkerbungen, die seicht, aber scharf markirt sind, und merkwürdige Aehnlichkeiten darbieten mit jenen strichförmigen und mehr flächenhaft ausgebreiteten Vertiefungen, die wir an Nieren wahrnehmen, in denen sich früher interstitielle Entzündungen abgespielt haben und in denen alte Infarktnarben sich finden. Diese feineren Einkerbungen und Einziehungen hindern aber nicht, dass die übrige Oberfläche glatt, fast wie gespannt, erscheint. Sie befinden sich mehr auf der hinteren flacheren Seite, als vorn; und hier wiederum mehr auf der distalen als auf der proximalen Hälfte (Fig. 2a Vorderansicht, 3a Hinteransicht).

Ausserdem haben wir auf der vorderen und unteren Seite, in der Umgebung des Sackansatzes und zwischen diesem und dem Stiele mehrere unregelmässig gestaltete Flecke, welche eine Abwechselung in den grau-rosa Grundton der Färbung bringen. Ich habe wenigstens ihre Gestalt in derselben Fig. 2a, die sonst sehr unvollkommen ist, genau abgezeichnet. Sie sind scharf umrandet, burgunderroth, in der Mitte mehr weiss; die nächste Umgebung besteht in einem schmalen hellgelben Hof. Man braucht sich keinen Zwang anzuthun, wenn man auch hier bei dem Vergleiche mit der Niere bleibt und an jüngere kleinere Infarkte erinnert, bei denen es noch nicht zu einer Destruction des zugehörigen Gewebeabschnittes gekommen ist.

[1]) Anstatt der hier gebrauchten Ausdrücke: proximal, distal, central, peripherisch, werde ich mich später im Hinweis auf die Durchschnitte und mikroskopischen Präparate — natürlich nur aus praktischen Gründen — des: oben, unten, rechts, links und dergl. bedienen.

Unter der Lupe bemerkt man, dass die ganze glatte Oberfläche noch eine feine Zeichnung aufweist: auf dem grau-rosa Grunde tritt ein rothbraunes, sehr zart und regelmässig gebildetes Netz hervor, und zwar werden durch die dunklen Linien hellere Polygone, Dreiecke, Vierecke bis Sechs- und Siebenecke, die an manchen Stellen nicht geschlossen sind, abgegrenzt. Bei stärkerer Lupenvergrösserung erkennt man noch, dass die ganze Oberfläche mit schwarzen Pünktchen besetzt ist, die theils auf den Linien, und zwar meist auf den Kreuzungsstellen, theils innerhalb des Feldes stehen. Durchmustert man von Stelle zu Stelle sorgfältig die Oberfläche, so findet man an manchen Orten die Linien mächtiger entwickelt, und die Zeichnung erscheint nicht entstanden durch an einander gelagerte Polygone, sondern durch eine grosse Zahl kleiner Stämmchen, die, sich weiter und weiter verästelnd, vielfach mit den feineren Zweigen in einander greifen. Stellt man sich die Stellulae Verheyni auf der Oberfläche der Niere mit bedeutender, aber zarter Verästelung der feinsten Venenstämmchen vor, die mit einander in Communication treten, so gewinnt man eine passende Vorstellung hiervon.

Was die Consistenz anbetrifft, so war unser Tumor überall gleichmässig fest, ohne Fluctuation, leicht eindrückbar, elastisch; theilte die Eigenschaften in dieser Beziehung durchaus mit einem nicht zu derben Myofibrom des Uterus oder einer Niere, in der interstitielle Prozesse Platz gegriffen haben.

Der Stiel, an dem der compacte Tumor sass, und der, wie die Nabelschnur die Verbindung des Kindes mit der Mutter, so hier die mit dem ernährenden Mutterboden, dem kleinen Finger des Kindes, herstellte, entspringt an der ulnaren Seite vom distalen Ende der Grundphalange des fünften rechten Fingers. Er ist jetzt noch 8 mm lang (Fig. 1, wo der Stiel in einem Bogen gekrümmt liegt; ferner Fig. 2b, welche Zeichnung den Stiel aus der Vorderansicht 2a vergrössert wiedergiebt, und 3b, etwas stärker vergrössert und zu 3a gehörig). Er setzt sich vom Tumor in scharfer Linie ab und hat eine sehr eigenartige, gegliederte Gestalt, wie wenn sieben einzelne Scheiben mit verschiedenem Quer- und Höhendurchmesser auf einander gesetzt oder Perlen verschiedener Herkunft auf eine Schnur gezogen wurden. Die Farbe dieser Stielglieder ist im Ganzen durchaus mehr der Farbe der kindlichen Haut zu vergleichen; dabei so durchscheinend, dass man bei Lupenvergrösserung in dem schmaleren und längeren Mittelgliede von der einen Seite aus deutlich einen bläulichen centralen Strang hindurchschimmern sieht.

Wie genugsam aus den Zeichnungen erhellt, ist der kleine Finger dieser Hand vollkommen wohlgestaltet, wie überhaupt — nach den Mittheilungen, die mir zu Theil wurden — auch die linke Hand und der ganze übrige Körper nicht die geringste Verbildung aufwiesen.

Ich gehe nun dazu über, den Sack zu beschreiben, der dem primären Tumor an der hilusartigen Stelle anhing. Meine Frage, ob dieser Sack die Wandung einer aufgestochenen oder geplatzten Cyste darstellte, wurde

im negativen Sinne beantwortet. Jedenfalls war sie bereits aufgegangen, als das Kind zur Welt kam, wenn es sich überhaupt um eine Cystenwand handelte. Die Länge beträgt, trotz der Fältelung, 26 mm; die Breite ist fast dieselbe: also der Umfang — man sehe auch wieder auf die in natürlicher Grösse wiedergegebene Figur 1 — in allen Dimensionen, wenn man sich die Falten geglättet denkt, mindestens das Doppelte der eigentlichen Geschwulst. Am distalen Ende ist der Sack offen: Das Loch ist etwa so gross wie der Querdurchmesser, und die Ränder sind stumpf, abgerundet, nirgends zerrissen oder scharf. Die Dicke der Wand ist überall gleichmässig, 0,2—0,3 mm; die Consistenz ist bei dieser dünnen Membran schlecht anzugeben, insofern als sie weich genug ist, um ein Glätten der Fältelung an den verschiedenen Stellen zuzulassen, dabei aber eine so geringe Dehnbarkeit besitzt, dass sie leicht einreisst. Beide Flächen, die innere wie die äussere, scheinen eine geringe Rauhigkeit aufzuweisen; die äussere ist schmutzig-gelb, die innere fast rein weiss. Bei Lupenvergrösserung zeigt sich die ganze Oberfläche in regelmässigen Abständen mit vielen kleinen, eben erhabenen Wärzchen bedeckt, die am ehesten mit kleinen, schon trübweissen Tuberkeln zu vergleichen sind, die gerade an der Grenze der Sichtbarkeit stehen, welche sich mit einer mittelstarken Lupe erreichen lässt. Auf der anderen, weissen Fläche des Sackes, den ich in einer Schale mit 70procentigem Alkohol mit einem Pinsel behutsam umdrehe, finde ich eine ganz bestimmte Anordnung dieser feinen Knötchen: sie liegen in parallel hinziehenden, concentrischen Bogenlinien geordnet, kurz sie bieten das bekannte Bild der Leisten an den Fingerbeeren.

Ich habe bisher den Tumor mit Stiel und Sack in toto beschrieben. Bei der weiteren Untersuchung war ich vor die schwierige Aufgabe gestellt, ob es rathsam sei, einen kleinen Theil der Geschwulst zur mikroskopischen Verarbeitung abzutrennen, oder von dem ganzen Objecte Uebersichtsbilder anzufertigen, die womöglich nöthig würden, falls der Tumor keine gleichartige Zusammensetzung in seinen einzelnen Theilen aufwies, oder wie sonst zu verfahren sei. Da ich mir bei alledem mein seltenes Präparat nicht verderben wollte, so entschied ich mich für folgende Verarbeitung. Zuerst wurde der Tumor mit einem scharfen Messer der Länge nach halbirt, und zwar so, dass die Stelle, wo der Sack herauskam, dicht neben das schneidende Messer fiel. Von dieser so gewonnenen Fläche liessen sich dann Uebersichtsbilder anfertigen. Die Hälfte mit dem Sackstumpf wurde zu diesem Zwecke, nach dem Passiren der Alkohole steigender Concentration, wasserfrei gemacht, dann in Alkohol-Aether gebracht und nach der Apathy'schen Vorschrift in Celloidin eingebettet. Diese Hälfte habe ich in 80procentigen Alkohol unter der Stativlupe gezeichnet, als das Object nicht weiter zur mikroskopischen Untersuchung verarbeitet wurde und schon wieder vom Celloidin-Mantel befreit worden war: Figur 4 gewährt bereits ein überraschendes Bild mit vielem Detail: Ausserhalb der Schnittfläche sieht man rechts oben die etwas unregelmässige Wölbung mit einer kleinen Einziehung hervorragen. Das noch stehengebliebene Ende des abgeschnittenen

University of California LIBRARY

Sackes, welches in zwei Zipfeln, die mehr und weniger umgekrempelt sind, nach oben schaut, scheint keine tiefere Verbindung mit dem Innern des Tumors zu besitzen. Die Schnittfläche selbst ist roth, unregelmässig gestreift und gesprenkelt. Hellere Faserzüge umfangen grössere und kleinere Gefässlumina, die mit dunkelrothem Blute gefüllt sind und winden sich in feinen und feinsten Zügen zwischen ihnen hindurch. Wie aus Figur 4 zu ersehen, sind unterhalb des Hilus zwei durchaus anders geartete, oblonge Heerde durchschnitten, die sich in jeder Beziehung, besonders schon durch die bläulich durchscheinende Farbe, als Knorpelgewebe documentiren; zwischen ihnen und der Einziehung ist ein Gefäss schräg aufgeschnitten. Die übrigen Gefässe liegen im Ganzen mehr der Mitte zu, und in den feinen, weissen Gewebszügen lässt sich eine Hauptrichtung, von der Knorpelmitte zur Peripherie, nicht verkennen. Endlich wäre auf diesem Schnitte noch eines zu erwähnen, nehmlich dass eine hellere Randzone den Tumor umgiebt, offenbar als Ausdruck einer anders strukturirten, weniger Blut haltenden Rinde. Diese fehlt nur in dem Abschnitte links unten: Auf diesem schmalen Rande ist links oben die radiäre Anordnung von Gewebszügen besonders deutlich.

Die Schönheit dieses ganzen Bildes veranlasste mich, das annähernde Spiegelbild, — bei dem einiges wenige anders liegt, etwas fehlt, etwas hinzukommt — nehmlich die Schnittfläche der anderen Hälfte, in Farben abbilden zu lassen: Fig. 5 zeigt als Unterbrechung in der Circumferenz eine muldenförmige Einziehung an jener Stelle, in deren Fortsetzung auf Fig. 4 der Sackansatz beschrieben wurde. Es ist nur daran zu erinnern, dass von jener Hälfte, die Fig. 4 darstellt, bereits die mikroskopischen Orientirungsschnitte gewonnen wurden, folglich zwischen beiden Hälften eine dünne Gewebsscheibe fehlt. Wirkliche Kanten und Riefen auf der Aussenseite, wie es nach Fig. 5 den Anschein haben könnte, waren nicht vorhanden. Auch hier liegen wieder die Gefäss-Quer- und -Schiefschnitte etwas excentrisch, nach dem Hilus mit den Knorpelheerden hin. Von letzteren sieht man jetzt einen grösseren und einen viel kleineren bläulichen Heerd, umgeben von derben Zügen Bindegewebe, welche die Gefässe zwischen sich fassen. Ausserdem erkennt man in diesem Querschnitte deutlich, dass es sich bei manchen Gefässquerschnitten um Arterien mit dicker Wandung handelt. Unterhalb der Knorpelheerde liegen drei hellgelbe Scheiben, welche in ihrer Natur erst durch das Mikroskop aufgeklärt werden.

Die Hälfte des Tumors in Celloidin war sorgfältig eingebettet worden und der Block hatte eine gute Knorpel-Consistenz erhalten, so dass ich erwarten konnte, Schnitte von diesem Umfange bis herab zur Dicke von 10 μ zu erhalten. Indessen musste es an der Natur des Objectes liegen: das Messer setzte aus, sprang und die Schnitte durchrissen. Schon bei schwacher Vergrösserung zeigte sich denn auch bei Schnitten von 20—30 μ, dass in geringer Ausdehnung vorhandenes, wirkliches Knochengewebe die Ursache hierfür bildete. Um die Zahl der Figuren nicht zu vermehren, und weil dies an und für sich eine besondere Abbildung nicht erfordert, verweise ich

betreffs der Lage dieser Knochentheile auf Fig. 4. Hier liegen dem Hilus benachbart die beiden perlmutterblauen (in Fig. 5 gemalten) Knorpelheerde beiderseits von diesen, links vom linken und rechts vom rechten Knorpel der als hyaliner erkannt wird, findet sich je eine Knochenspange. Sonst findet sich dergleichen nirgends in der Masse des Tumors. Der ganz links gelegene Knochen ist übrigens von mir unter der Lupe bereits gesehen, wenn auch nicht in seiner Natur erkannt worden. Geht man (in Fig. 4) mit dem Auge horizontal nach links, so findet man dort einen weissen schmalen Streif, der nach oben durch eine in geringem Grade concave Linie, nach unten durch eine mehrmals ausgebuchtete begrenzt ist; in dieser Stelle erkenne ich die eine Knochenspange unter der Lupe wieder. In meinen Schnitten — ich hobelte im Ganzen etwa 1 mm tief ab — verschwand nach dieser Seite hin die Spange bald, so dass sich über ihren geringen Umfang und ihre körperliche Gestalt überhaupt, eine ungefähre Vorstellung gewinnen liess. Wollte man hier exact untersuchen, und machte man es sich zur Aufgabe, gerade diese Formen zu bestimmen, so müsste man natürlich entkalken, Serien-Schnitte anfertigen, modelliren. Hierzu lag kein Grund vor; wichtig aber ist es zu constatiren, dass in einigen Schnitten die am Anfang und dann wieder späterhin noch isolirten Knochentheile in directe Verbindung mit den hyalinen Knorpeltheilen treten. Der andere Knochenheerd, der rechts, am entgegengesetzten Ende des rechts gelegenen Knorpelkernes, liegt, entspricht etwa in seiner Ausdehnung einem Viertel des links gelegenen; seine Gestalt gleicht einer Kappe, die dem Knorpel-Ende aufsitzt. Wenn auch die Schnitte mehrfach ausrissen, so bekam ich doch diese Anordnung der beiden Knochentheilchen in dickeren Schnitten (24—30 μ) deutlich zu Gesicht, und ich stellte mir sofort die Frage, ob Knochen und Knorpel in meinem Falle[1]) ihr Dasein einer Gewebsmetamorphose, wie sie so häufig innerhalb der Reihe der Bindesubstanzen gefunden wird, verdanken oder ob sie „organologischen" Ursprungs sind. Für die letztere Anschauung scheint mir die ganz vereinzelte und typische Lage dieser Theile zu sprechen, jedoch lässt sich erst im Zusammenhange mit der übrigen histologischen Untersuchung diese Frage mit Sicherheit beantworten.

Schon ohne Mikroskop konnten wir, was die Zusammensetzung des Tumors in der Hauptsache betrifft, bei Lupenbetrachtung der Durchschnitte uns dahin aussprechen, dass ein Fibrom, wenn man will ein teleangiektatisches, vorliegt. Bei der ersten Untersuchung entsprach dieser Diagnose die Consistenz und die bereits notirte Anordnung der Blutbahnen auf dem Durchschnitte, von denen wir, anscheinend mit Unterscheidung arterieller und venöser, die grösseren nach dem Centrum hin verlegt sehen; ferner die feine radiäre Anordnung kleinerer und kleinster Gefässe (Fig. 5), die den Hauptzügen des Bindegewebes entspricht, sind an sich hervorzuheben, geben uns aber auch einen Fingerzeig zur Erklärung der oben ausführlich be-

[1]) cf. E. Klebs, Cystoma sacrale congenitum. Archiv für path. Anat. und Phys. Bd. 38. 1867. S. 186.

schriebenen feinen Netze auf der Oberfläche, welche die letzten Ausläufer eines feinen Geäders darstellen. Die rothe Farbe und der Umstand, dass der Stiel beim Abtragen blutete, liessen sogar bereits vor dem Durchschnitte eine Vascularisation irgend welcher Art vermuthen. Doch was ist der Sack, der wie eine leere Cyste dem primären Tumor angefügt ist? Wie ist diese Verbindung? Wie ist die Geschwulst entstanden? Wie kam es zu den eigenartigen Einlagerungen?

Ich färbte die Celloidinschnitte mit den gewöhnlichen Kernfarben, als Hämatoxylin-Alaun, Pikrocarmin, Alauncarmin. Die mit letzterem Farbstoff hergestellten Präparate werden der Beschreibung zu Grunde gelegt, wenn nichts Anderes bemerkt ist. Zur Darstellung der Bindegewebszüge lieferte die van Gieson'sche Färbung treffliche Resultate. Fast noch schönere, jedenfalls zartere Bilder bekam ich vermittelst der weniger bekannten Methode von Mallory, die Ribbert folgendermaassen modificirt hat: Die Schnitte kommen 30 Secunden in 10procentige Phosphormolybdänsäure, wobei keine Stahlinstrumente verwandt werden dürfen. Dann Abspülen in destillirtem Wasser und fünf Minuten langes Färben in folgender Farblösung: Phosphormolybdänsäure 10,0, Hämatoxylin 3,5, Carbolsäure cryst. 10,0, Aq. dest. 200,0. Schliesslich kurze Zeit Abspülen in Wasser, Alkohole, Balsam. Diese Färbung, die ich mir notirt hatte und bei dieser Gelegenheit mit bestem Erfolge anwandte, liefert überraschend schöne Bilder, in denen die Bindegewebszüge tiefblau, das übrige Gewebe grau-grün gefärbt ist. Die Orceinfärbung gelang nicht, was ich auf Rechnung der Conservirung stelle. Die Färbung wurde übrigens an Controlpräparaten mit gutem Resultate ausgeführt. Anilinfarben kamen zur Verwendung, doch wurde keine distinctere Färbung gewonnen, wie sie bereits meine Alauncarmin-Präparate aufwiesen.

Zur Uebersicht über die Grundzusammensetzung des Tumors wähle ich einen dünnen Schnitt aus dem van Gieson-Präparat (abgebildet in Fig. 6): Die rothen Züge lockeren Bindgewebes bilden hier einzeln und zu grösseren Gruppen vereinigt ein anscheinend regelloses Gewirr. Nicht selten sieht man Bänder von an einander gelegten Schlangenlinien zu ganzen Flächen ausgebreitet, wie Streifen von Wellblech, daneben aber auch viele feinste Fasern, sowie wirkliche körperliche Spiralen. Die grosse Menge der Kerne wird nicht von Bindegewebszellen geliefert, sondern es finden sich daneben fast überall auch Wanderzellen, nirgends aber grössere Anhäufungen derselben. Die Gefässe erfüllen überall rothe Blutkörperchen und Leukocyten. Blut aber findet sich auch an manchen Stellen ausserhalb vorgebildeter Räume zwischen den Maschen des Bindegewebes, welches an mehreren derartigen Stellen auseinander gewichen ist. Diese Bluträume dringen öfters bis dicht unter die Oberfläche (siehe diese vorher) vor, und um ein Geringes weiter erscheinen auch nach dem Centrum zu Gefässe, Venen und Arterien, die an der Stärke ihrer Wandungen zu erkennen sind. In Fig. 6 sind solche gerade nicht abgebildet, da der Werth auf die Züge des Bindegewebes gelegt wurde.

Die gelben Heerde, welche oben auf dem bunten Querschnittsbild wiedergegeben wurden, bestehen aus wirklichem Fettgewebe, welches eine Bindegewebskapsel umschliesst, ebenso wie die beiden hyalinen Knorpelkerne stärkere Züge umziehen. Gerade in der Gegend der Knorpelheerde hat die Zugrichtung des Bindegewebes noch seine Besonderheiten: Was in Präparaten, die mit Hämatoxylin und dann stark eosinig tingirt waren, bereits auffiel, wird besonders klar in einigen nach Mallory-Ribbert (siehe oben) hergestellen Präparaten, nehmlich dass in der Gegend, wo die benachbarten Knorpelenden an einander grenzen, sehr starke und sich von der Umgebung abhebende Züge von der Oberfläche des einen zum anderen ziehen, gleichsam wie ein Bogen, der hier (im Körperlichen!) eine Brücke bildet, ein Gewölbe unter sich fasst, welches die beiden Knorpelenden einschliesst. Diese scharfen Faserzüge gehen directe Verbindungen ein mit dem Perichondrium beider Knorpel und dieses geht continuirlich nach beiden Seiten hin in das Periost der Knochenspangen über.

Aus diesen Bildern der Mitte des Tumors könnten noch viele Einzelheiten gegeben werden, ich will aber nur noch dies Eine hervorheben, dass auf einigen Schnitten der kleinere Knochenheerd, der wie eine Kappe auf seinem Knorpel aufsitzt, einen centralen Hohlraum, eine Markhöhle besitzt, in der rothe Blutkörperchen liegen.

Einen ungeahnten Aufschluss über die Natur der ganzen Bildung ergab, in Verbindung mit der übrigen Untersuchung, die Durchmusterung der peripherischen Theile des Tumors. Während fast im ganzen Umkreis das Bindegewebe, welches an den Rändern höchstens weniger Kernreichthum und nicht so bestimmt ausgesprochene und mächtige Züge wie in der Mitte aufweist, mehr oder weniger durchsetzt mit Blut, wie wir es oben beschrieben, bis an die vielfach seicht eingekerbte Oberfläche reicht, finden wir an der Längsseite, wo der Hilus einschneidet, und eben in diesem selbst, eine Bekleidung mit geschichtetem Epithel. Dieses Epithel ist aber auf der rechten Seite (siehe zur Orientirung Fig. 4), wohin es von der Tiefe der Einziehung aus fast 9 mm weit reicht, weniger hoch wie auf der linken, wo es indessen nur 4 mm weit hineinzieht. Nach beiden Seiten hin flacht es sich im weiteren Verlaufe sehr bald, bereits auf der Höhe der Wölbung, allmählich ab, während es in der Einsenkung selbst alle Schichten der menschlichen Oberhaut erkennen lässt. Aber im Einzelnen ist hier noch vieles zu bemerken: Vor Allem erwarten wir hier Aufklärung über die merkwürdige Stelle, wo der Sack aus dem Tumor herauskommt oder herauszukommen scheint, weil er jedenfalls hier angeheftet, wenn nicht eingewachsen ist. Gehen wir bis zur tiefsten Stelle der Einziehung in den Tumor vor, wo es auf den ersten Knorpel führt, so sehen wir das Epithel immer mehr an Dicke der Schichtung zunehmen und in einem Zapfen, der aus cylindrischen Zellen besteht, in das Bindegewebe hineinragen: Hier entspringt aus dem spitzen Winkel mit einem üppig wuchernden Bette wirkliche Nagelsubstanz; ein annähernd im Längsschnitt getroffener Nagel wendet sich nach rechts, 2,2 mm lang, leicht rosa durch Eosin tingirt, zur längeren Seite des Tumors. Die

Hornschicht der Nagelmutter ist etwas aufgefasert; unter ihr erkennt man deutlich das Stratum pellucidum, granulosum und die übrigen Schichten. Aber am Ende ragt dieser Nagel nicht frei hervor, an ihn schliesst sich im Zuge an (auf seiner doralen Seite?) ein Stratum corneum, welches abgehoben ist. Hieraus geht deutlich hervor, dass der Einschnitt einen Nagelfalz darstellt, an dem der Nagel noch nicht bis zur freien Entfaltung vorgeschoben ist. Wie ein Trichter steckt der Stumpf des Sackes in der Einziehung des Hilus. Innen wird seine Wandbekleidung durch die Hornschicht der Haut gebildet, aussen haften daran immer mehr Schichten der Oberhaut, je weiter man sich vom Tumor entfernt, und dem entsprechend fehlen diese Schichten auf der Oberfläche des Tumors. Der Sack wird weiterhin noch besonders untersucht werden, nach verschiedenen Methoden. Jetzt wenden wir uns wieder der Epithelbekleidung zu.

In Fig. 7 ist eine Strecke noch nicht vollkommener Epidermis dargestellt, deren Abgrenzung gegen die darunter befindliche Schicht in deutlichen, fast regelmässigen Arkaden sich ausspricht und deren Pfeiler zapfenförmig, tief zwischen die Bindegewebspapillen eintreten. Hier fehlt fast nur das Stratum corneum. In die Tiefe senken sich von der Epidermis aus, 650—950 μ lang, Schlauchdrüsen, welche offenbar Schweissdrüsen gleichkommen. Zwischen ihnen sieht man überall weite Gefässe, mit Blut gefüllt, und zwischen dem Bindegewebe, dessen Kerne etwas zu grob wiedergegeben sind, reichen dicht bis an die Epidermis viele Blutkörperchen, welche besonders in den Nischen der regelmässigen, fast gleichen Bogen (in der Zeichnung) liegen.

Zur gesonderten histologischen Untersuchung der Wandung des Sackes, dessen Ansatz, mit der Nageleinlagerung auf der linken Seite, bereits bei der Beschreibung des Hilus mit in Betracht kam, wählte ich ein Stück, welches mehr in der Mitte seiner Längsausdehnung, zwischen seinen beiden Oeffnungen lag. Wir wissen bereits, dass wir hier das abgehobene Epithel in grösserer Tiefenausdehnung am Stratum corneum anhaftend finden werden. Es wurde zu dieser Untersuchung ein etwa quadratisches, 6 mm langes Stück der gefalteten Membran herausgeschnitten und mit Paraffin auf die gewöhnliche Art durchtränkt. Ich erhielt leicht Serienschnitte von 8 μ Dicke und darunter, welche den verschiedenen gewöhnlichen Kernfarben, besonders Carminen, Anilinfarben, und schliesslich einer besonders langen Färbung in wässrigem Saffranin ausgesetzt wurden. Aber auf keine Weise erhielt ich positive Kernfärbung, welche Thatsache der ursprünglich (vor Einlegen in's Formalin) grünlichen Farbe des Sackes entsprach. Trotzdem war es möglich, an der Längs- und Querstellung der Kerne auch noch bei der negativen Färbung an einzelnen Stellen, wo nicht Stratum cylindricum und spinosum verloren gegangen waren, die einzelnen Schichten zu erkennen. Fig. 8 macht dies deutlich: Hier ist das auf der inneren Seite gelegene, makroskopisch (siehe oben) fast ganz weiss erscheinende Stratum corneum tiefblau eingezeichnet, wie ich es in Gram-Präparaten erhielt, das übrige ist Hämatoxylinfärbung. Ich habe nehmlich nach der schönen Arbeit von

Ernst[1]) versucht, die verhornende Zone der Epidermis distinct darzustellen. Der Zustand der Membran war aber jedenfalls daran schuld, dass solche in der Verhornung begriffene Zellen nicht übrig blieben, sondern der Alkohol alles entfärbte, wenn man etwas länger wartete, als dies der Fall bei dem Präparat war, welches die ganze Hornschicht blau tingirt aufweist (Fig. 8).

Zur weiteren Untersuchung des Stieles, als des dritten Theiles der ganzen Bildung, bin ich aus einem schon oben erwähnten Grunde, nehmlich um mir das seltene Präparat im Ganzen zu erhalten, nicht geschritten; und dann liess sich aus der Histologie dieser sehr eigenartig gestalteten Gewebs-Brücke kaum ein näherer Aufschluss erwarten.

Soweit die Untersuchung des Gegenstandes. — Wir kommen nun zur Frage nach der Aetiologie. Wer der Untersuchung Schritt für Schritt folgte, wird gesehen haben, dass in der anscheinend bindegewebigen Geschwulst, die dem kleinen Finger ansitzt, Einlagerungen und Auflagerungen gefunden wurden, die auf einen überzähligen, sechsten, in mancher Hinsicht umgewandelten Finger hinweisen. Von dessen End- und Mittelphalange waren Reste nachzuweisen, und zwar enthält die Endphalange noch einen deutlichen Nagelfalz, ein Nagelbett, wirkliche Nagelsubstanz. Ihr Knochen und Knorpel verbindet sich mit diesen Resten in der Mittelphalange durch Bindegewebszüge, welche das Gelenk und seine Einrichtung darstellen. Von der Epidermis des zweiten Finger-Gliedes waren im Hilus der Endphalange noch alle Schichten vorhanden; an den Rändern weiterhin mehrere Schichten abgehoben; wir erkannten ausgebildete Schweissdrüsen.

Hiermit wären dann Diagnosen wie Sarcom, Fibrom, Gefässfibrom, Teratom hinfällig und somit auch die Frage des Arztes, der uns die Geschwulst überbrachte, ob es sich um einen zweiten Fötus oder dessen Reste handelte, im negativen Sinne beantwortet.

Wirft aber unsere Untersuchung nicht einiges Licht auf die Lebenschicksale der Bildung?

Leider liess uns die Art der Conservirung keine Schlüsse darüber ziehen, ob noch Zellvermehrung in irgend einem Theile desselben statt hatte, ob überhaupt noch progressive Prozesse

[1]) Paul Ernst, Studien über normale Verhornung u. s. w. Archiv für mikr. Anat. Bd. 47 (siehe unter anderem besonders die Fig. 16 und 18 daselbst).

vorhanden waren, als das Kind geboren wurde. Nach seiner Geburt wäre allerdings das Schicksal des Tumors bestimmt gewesen: der abgeknickte Stiel hätte die Ernährung nicht mehr besorgt und die Geschwulst wäre abgefallen. Aber die Menge an Bindegewebe, die nach der relativen Grösse zwischen Finger und Tumor (siehe oben) und in Anbetracht der winzigen Knochen- und Knorpelheerde eine ungeheuer mächtige ist, zeugt dafür, dass einmal, zu einer nicht näher bestimmbaren Zeit, hier eine Vermehrung stattgefunden hat: Dies lockere Bindegewebe machte sich jedenfalls eine Zeit lang hervorragend geltend, forderte zu seiner Ernährung einen Kreislauf und erhielt ihn, und wandelte den Fingerrest zu einer bindegewebigen Geschwulst um, die die denkbar einfachste Gestalt, fast die einer Kugel, oder, wie wir oben sagten: einer Kirsche annahm. Der Sack ist offenbar durch einen vorübergehenden ödematösen Prozess oder durch blasse Maceration (was ich aber für nicht so wahrscheinlich halte, weil der Tumor noch lebensfähig ist) so abgestreift worden, wie die Haut von Tritonen oder Molchen, welche noch an einer Stelle, am Schwanze, mit dem Thier zusammenhängend eine Zeit lang mitgezerrt wird. Dabei kehrt sie ihre innere Seite nach aussen, wie ein umgewendeter Handschuh. Weiterhin wäre die todte Membran im Amnionwasser resorbirt worden. Die grüne Farbe und der Mangel einer möglichen Kernfärbung gaben übereinstimmende Resultate.

Aber es lässt sich trotz des Mangels von Kerntheilungsfiguren — die man aus technischen Gründen nicht darstellen konnte — aus der Weite des Sackes und der viel geringeren Ausdehnung der Bindegewebsgeschwulst folgern, dass auch diese bereits im Rückgange sich befand, dass sie atrophirte, einst grösser war.

So haben wir ein gut Theil Lebensgeschichte des Tumors klarlegen können.

Weit schwieriger ist es, sich über seinen wahren Ursprung, wie und wann er entstanden sei, auszusprechen. Es können für die Art der Entstehung offenbar verschiedene Möglichkeiten in Betracht kommen. Eine Ueberzahl von Fingern, am ehesten mehr oder weniger deutlich ausgebildete sechste Finger, auf der radialen oder ulnaren Seite der Hand, sind in jeder chirurgi-

schen Poliklinik bekannt. Vielfach sind diese Bildungen doppelt, kommen sogar an Händen und Füssen vor und es wird angegeben, dass sie in manchen Familien erblich seien. Das lässt auf eine „Hyperdactylie“ schliessen, die im Keime angelegt ist und mehr oder weniger deutlich zur endgültigen Entwickelung kommt. In unserem Falle scheint mir hingegen vor Allem wichtig die Einseitigkeit zu besprechen; denn es lassen diese durch mehrere Generationen vererbten Bildungen, falls sie nicht doppelseitig sind, auch eine Erklärung zu, die unsere Geschwulst unter eine spätere Rubrik zu zählen auffordert. Ich meine nehmlich, dass eine solche Missbildung, wenn weiter nichts zu der Annahme zwingt, sie sei im Keime angelegt, auch dadurch anscheinend vererbt werden kann, dass mehrere Generationen hindurch eben dieselbe äussere Ursache auch eben dieselbe Wirkung immer wieder von Neuem erzeugt. Hierdurch können hinter einander auftretende Abnormitäten auf erneute Störungen der Aussenwelt zurückgeführt werden. Diese Auffassung muss in Betracht gezogen werden und ist manchmal die einzig richtige, wie uns Beispiele aus der Krankheitslehre beweisen. So vererbt sich die Tuberculose nicht innerlich, sondern die Nachkommen werden von den Eltern immer von Neuem angesteckt (wobei natürlich vom Capitel der Prädisposition abgesehen werden soll). Dass Hyperdactylie als Rückschlag zu einer früheren mehrstrahligen, 6- oder 7fingerigen Form hier vorliege, ist die eine Möglichkeit, die mir bei der Einseitigkeit der Bildung und aus dem anderen angeführten Grunde nicht für sehr wahrscheinlich gilt. Hierher gehörte ebenso, als innere Ursache, die Erklärung, dass es sich als „progressive Convergenzerscheinung“ deuten liesse[1]).

Die zweite Möglichkeit wäre die, dass in früher Zeit sich ein Zellencomplex aus dem Verbande gelöst und gesondert entwickelt habe, während das Fehlende — fast der ganze kleine Finger — durch Postgeneration ergänzt wurde. Es ist aber anzunehmen, dass die abgelösten Zellen früher, als bis es zu so

[1]) Beide Auffassungen der Hyperdactylie überhaupt finden sich in R. Wiedersheim, Der Bau des Menschen als Zeugniss für seine Vergangenheit. II. Aufl. Freiburg und Leipzig 1893. Das heisst die erstere in der früheren Auflage.

weiter Entwickelung, wie im vorliegenden Falle, gekommen wäre, zu Grunde gegangen wären, und es ist sehr unwahrscheinlich, dass ein so kleiner Zellverband, losgelöst vom Gesammtorganismus, die Entwickelung bis zu Ende durchgeführt haben sollte.

Eine dritte Möglichkeit ist mir die wahrscheinlichste, und ich möchte sogar in ihr nicht nur die Deutung für die hier vorliegende, sondern für viele andere überzählige Bildungen auch erblicken. Nehmlich dass in viel späterer Zeit, wo die Anlage der Finger schon fertig war, die ersten zwei Glieder durch Insulte seitens des Amnion gespalten worden sind, sei es durch Fäden oder Falten, welche sie durchschnitten. Ungelöst bleiben hier nur noch die Fragen, ob der ursprüngliche kleine Finger vielleicht ganz abgetrennt wurde und nun beide Bildungen: der jetzige kleine Finger und die Geschwulst, jüngeren Datums sind, dabei zwei ungleich begabte Geschwister, von denen der eine an die Stelle des abgetrennten, im Amnionwasser resorbirten, trat, während der andere einen ganz anderen Lebensweg wandeln musste, der ihn schliesslich vom Gesammtorganismus trennte und zum Tumor werden liess. Auch können diese zwei Glieder des kleinen Fingers nur abgeknickt worden sein, so dass noch eine zur Ernährung ausreichende Brücke stehen blieb. Dieser wurde zum Tumor, während daneben ein neuer regenerirt wurde. In diesem Falle wäre der jetzige Finger jünger, wäre an die Stelle des älteren getreten, der zum Tumor wurde. Oder endlich der zur Geschwulst umgebildete ist der jüngere.

Unter den drei Fällen der dritten Möglichkeit, die wir aufstellten, ist zu wählen, und zwar nach Maassgabe von Resultaten, die uns die experimentelle Forschung der letzten Zeit gebracht hat.

Gustav Tornier[1]) hat über künstlich erzeugte Doppelgliedmaassen und Doppelschwänze an Molchen und Eidechsen sehr bemerkenswerthe Mittheilungen gemacht, welche wir als Stützen unserer Auffassung anführen wollen.

Für die doppelseitigen Ueberzahl-Bildungen habe ich allerdings eine innere Ursache angenommen. Tornier geht aber

[1]) Zoolog. Anzeiger. Bd. 20. No. 541. Artikel 7 und 8, und Archiv für Anat. und Phys. Phys. Abth. S. 52.

sogar soweit, dass auch die „symmetrische Hyperdactylie“ auf Verletzungen seitens des Amnion zurückgeführt wird [1]). Er stellt es als zweifellos hin, dass eine Amnionfalte doppelseitige Missbildung hervorbringen kann: Es bedürfe nicht „der bequemen und nichtssagenden“ Annahme einer Variation des Keimplasmas. Das heisst, es gäbe eine Bildung dieser Art, bei der das Keimplasma die causa efficiens darstellte, überhaupt nicht, folglich auch keine Vererbung derselben.

Widerspricht diese Auffassung nicht der der Schule? — Wiedersheim citirten wir bereits. Sehen wir einige Pathologen: Birch-Hirschfeld [2]) lässt sich zwar auf die Erklärung solcher Bildungen gar nicht weiter ein, dagegen macht Ziegler [3]) alle beiden Ansichten geltend; er sagt: „Polydactylie tritt in einzelnen Fällen als vererbbare Erscheinung auf und entsteht sonach aus inneren Ursachen“. — Diesen Schluss erkenne ich nach meinen obigen Auseinandersetzungen nicht an, ganz abgesehen davon, dass das Wort „vererbbar“ die zu lösende Frage schon vorweg beantwortet. Ich meine eben, die Erblichkeit lässt sich in ihrer Erscheinung auch anders erklären, als dass man etwas voraussetzt, was unbewiesen ist. Dann fährt Ziegler fort: — „es kann indessen eine Vermehrung der Finger durch Spaltung der Anlagen auch unter dem Einfluss intrauteriner Einwirkungen entstehen und ist dann nicht vererbbar“. Deutlich ist hierin übrigens nicht ausgedrückt, ob Ziegler meint, dass beides vorkommt oder ob die Frage offen bleiben soll, ob es so oder so geschehe. Ich meine Ziegler's Worte im ersteren Sinne verstehen zu müssen, obwohl mir das letztere lieber gewesen wäre. In jedem Falle hätte aber betreffs dieser beiden Fragen die Wichtigkeit des symmetrischen Vorkommens solcher Bildungen betont werden müssen. Denn vor Tornier hat wohl Niemand daran gedacht, auch diese symmetrischen Bildungen anders als aus inneren Ursachen entstanden zu verstehen. Für mich bil-

[1]) Die ausführliche Darlegung der Wirkungsweise einer symmetrische Theile abschnürenden Falte siehe Zool. Anz. a. a. O. No. 8. S. 364 mit erläuternder Figur.

[2]) Allgem. path. Anat. II. Aufl. Leipzig 1889. S. 401 und 404.

[3]) E. Ziegler, Lehrbuch der allgemeinen Pathologie und Pathogenese. VII. Aufl. Jena 1892. S. 409.

dete die Symmetriestellung, die hier im vorliegenden Falle fehlte, gerade den springenden Punkt dafür, ob innere (Keimesvariation) oder äussere (intrauterine Einwirkungen) Ursachen vorauszusetzen wären. Ueber die Vererbbarkeit wissen wir nichts, die Erblichkeit ist eine Erscheinung, die in dieser Frage nicht entscheidet.

Ein gestielter wirklicher Tumor, an einer anscheinend durchaus intacten Hand, als Rest eines überzähligen Fingers, ist auch in der speciellen teratologischen Literatur, soweit ich mich informiren konnte, noch nicht beschrieben worden. Allerdings ist öfters gerade an der ulnaren Kleinfingerseite, sowie an der radialen des Daumens, ein blosser Hautanhang einerseits und andererseits ein wirklicher Finger, der sogar in Gelenkverbindung, treten und gebrauchsfähig sein kann, beobachtet worden [1]). Die ersteren, Hautanhängsel, kommen auch an anderen Stellen vor und können hier ein besonderes Interesse nicht beanspruchen; sie leiten sich von amniotischen Strängen allein her, während die Körperanlage nicht weiter in Betracht kommt.

Einen einzigen hierher gehörigen Fall konnte ich aber doch noch mit Hülfe des Herrn Dr. Kümmel, des vorzüglichen Kenners der Missbildungen an Extremitäten [2]) ausfindig machen: Ein englischer Chirurg, Thomas Annandale [3]), führt unter den angebornen Tumoren in seinem Buche einen gestielten auf, welchen er in seiner Eintheilung in vier Klassen: 1st. Pedunculated growths or excrescences of the skin, 2d. Fatty growths, 3d. Fibrous growths, 4th. Cartilaginous growths — der ersten Klasse zuzählt. Da aber ausser der Grösse und ihrem Sitze nur noch die Farbe besprochen, der Consistenz aber gar nicht gedacht wird und jede weitere Beschreibung fehlt, so muss unentschieden bleiben, und ich halte das für sehr zweifelhaft, ob wirklich lediglich oder nur hauptsächlich Haut es war, die

[1]) Unter anderem in: August Förster, Die Missbildungen des Menschen. Jena 1865. S. 43. — Friedrich Ahlfeld, Die Missbildungen des Menschen. Leipzig 1880. S. 109 ff.

[2]) W. Kümmel, Die Missbildungen der Extremitäten durch Defect und Ueberzahl. Bibliotheca medica. Abth. E. Heft 3. Cassel 1895.

[3]) Th. Annandale, The malformations diseases and injuries of the fingers and toes and their surgical treatment. Edinburgh 1865.

diesen — übrigens doppelseitigen — Tumor zusammensetzte. Wahrscheinlich ist es, dass die Haut nur den „fibrous tumour" (also Klasse 3, wenn man klassificiren muss) überzog, und dass die Geschwulst ein etwas jüngeres Stadium gegenüber dem unserigen bildete, oder sich von der unserigen nur durch bessere Conservirung intra uterum unterschied. Er sagt wörtlich hierüber: „There tumours bore a close resemblance in size and appearance to half-ripe sherries (Kirsche), each of them having a red patch on the side. They were attached by means of a stalk (Stiel) to the ulnar aspect of the little fingers, and are well represented in Fig. 42. They were removed" u. s. w. Was diese Abbildung betrifft, so scheint sie mehr der Curiosität wegen gegeben zu sein: der halbe kindliche Körper streckt die beiden Arme aus und beiderseits hängt am kleinen Finger der Tumor, wie eine Kirsche an kurzem Stiel; einer schlichter Kreis stellt ihn dar. — Als eine im anatomischen, wissenschaftlichen Sinne angemessene Beschreibung kann das nicht gelten, aber die Notiz ist uns als einzige Erwähnung eines solchen Tumors werthvoll gewesen, zumal dort die Bildung doppelseitig war.

Somit kann ich nur am Schlusse dieser Arbeit dem Glücke dankbar sein, dass es mir ein so seltenes Gebilde in die Hand gab, bei dessen Untersuchung so interessante Fragen betreffs Entstehung und Gestaltung berührt werden mussten, und allen denen sage ich hier meinen speciellen Dank, welche mich in den Stand setzten, diese Untersuchung auszuführen.

V.

Ueber Blutgefässendotheliome der Struma

mit einem Anhang über

Knochenmetastasen bei Struma maligna.

(Aus dem Pathologischen Institut in Bern.)

Von Dr. Franz Limacher von Flühli (Ct. Luzern).

(Hierzu Taf. VI und VII.)

Die vorliegende Arbeit schildert zwei Fälle von Struma nodosa, welche nicht bloss im Bereich der Strumen, sondern auch der Geschwülste überhaupt, eine Seltenheit darstellen. Beide haben als Ausgangspunkt das Endothel der Blutgefässe, der erstere ausschliesslich das der Capillaren, der zweite das der Capillaren und Venen. Die Entstehung kann mit einer Sicherheit nachgewiesen werden, wie es bei den Geschwülsten überhaupt im Ganzen recht selten ist. Das Interesse wird noch dadurch grösser, dass diese Wucherung der Endothelien der Blutgefässe in ihren späteren Stadien nach zwei ganz verschiedenen Richtungen auseinander geht. Der erstere wäre, wenn wir das gegenwärtige Schema der Geschwülste beibehalten, bei den Sarcomen einzureihen, mit Rücksicht auf seine Genese könnte man ihn vielleicht besser als Blutgefässendotheliom bezeichnen, ein Name, dem ich den Vorzug geben möchte vor dem Endothelioma intravasculare, wie Maurer einen nahestehenden Tumor bezeichnet hat.

Der zweite Fall stellt einen cavernösen Tumor dar, aber mit einem so eigenthümlichen Bau und so eigenthümlichen Wucherungen der Endothelien und einem Einwuchern derselben in die Wand der Venen, sowie in das bindegewebige Stroma, dass er darin von dem gewöhnlichen Bau der cavernösen Geschwülste weit abweicht und dadurch gleichsam ein Charakteristicum der Malignität erhält.

1. Erster Tumor.

(Fig. 1, 2 und 3.)

Krankengeschichte zu Fall 1.

Es handelt sich um eine 59jährige Patientin, welche einen etwas stupiden Eindruck macht. Dieselbe hatte seit vielen Jahren einen hühnereigrossen, ziemlich weichen Knoten in der rechten Thyreoidea, welcher beweglich war und keine Beschwerden verursachte. Im Herbst 1892 begann derselbe sehr rasch zu wachsen und derbe Consistenz anzunehmen, ohne dass irgend welche erkennbare Ursache dazu vorhanden war. Dabei wurde der Knoten weniger beweglich, es traten nach dem Ohr und dem Hinterhaupt hin ausstrahlende Schmerzen auf, zugleich verbunden mit Schluckbeschwerden. Die Athmung wurde nicht beeinflusst, nur klagte die Patientin über vermehrten Hustenreiz.

Der Status ergab eine mittelgrosse, abgemagerte, blasse Frau. Die inneren Organe waren normal. Der locale Befund der Thyreoidea war folgender: In der Gegend des rechtsseitigen Schilddrüsenlappens, also zwischen dem M. sternocleidomastoideus, Kehlkopf, Trachea und Kieferwinkel fand sich eine etwas über gänseeigrosse, auffallend derbe, höckerige Geschwulst, welche beim Schlucken nach oben steigt. Dieselbe ist mit dem Kehlkopf und der Trachea unverschieblich fest verwachsen, doch im Zusammenhang mit diesen Organen ist die Beweglichkeit noch eine ziemlich gute. Die Haut über dem Tumor ist runzelig, wenig faltbar, leicht adhärent. Die Geschwulst selbst ist etwas druckempfindlich. Im laryngoskopischen Bild sieht man den Larynx stark nach links hinten gedreht, in toto nach links verschoben. Beide Stimmbänder sind beweglich, das linke aber besser, als das rechte. — Die Arteria thyroidea superior ist nicht deutlich zu fühlen, die Carotis ist etwas nach hinten verschoben. Bei ruhiger Bettlage athmet die Patientin frei, sonst ist Stridor vorhanden. Im Gesicht sind vasomotorische Differenzen nicht auffallend, dagegen ist die rechte Pupille enger und reagirt auf Hell und Dunkel viel weniger ausgiebig, als die linke. —

Da die Patientin sich nicht operiren lassen wollte, so wurde ihr innerlich, weil die Diagnose auf Carcinom gestellt war, Cancroin von Adamkiewicz in Dosen von ½—1 Pravaz-Spritze pro die verabreicht. Der Allgemeinzustand verschlechterte sich aber trotz dieser Medication von Tag zu Tag.

Der Tumor vergrösserte sich im Verlauf weniger Wochen sehr rasch. Am Hals zeigte sich eine geröthete, etwa zweifrancstückgrosse, äusserst druckempfindliche Stelle. Die höckerigen Hervorragungen erweichten sich stellenweise, die Haut über dem Tumor wurde unverschieblich. Die Lymphdrüsen am Hals vergrösserten sich und wurden steinhart. Schliesslich hatte die Geschwulst das Volumen eines grossen Apfels erreicht.

Die Kräfte der Patientin schwanden mehr und mehr, und 3½ Monate nach dem Spitaleintritt starb dieselbe.

Sectionsprotocoll zu Fall 1.

Tod am 30. April 1893 Abends 7 Uhr. Section am 1. Mai 1893 Morgens 9 Uhr.

Stark abgemagerte Leiche, Panniculus und Musculatur sehr schwach entwickelt. Wenig Livores; Todtenstarre schwach ausgesprochen; Bauchdecken eingesunken; Thorax lang und schmal.

Am Hals auf der rechten Seite ist die Haut emporgehoben durch einen scharf umschriebenen Tumor, der ungefähr 7 cm in der Länge, 5 cm in der Breite und 4 cm in der Höhe misst und etwas über die Mittellinie nach links geht. Die Cartilago thyreoideae ist etwas nach links verschoben. Rechts unter der Clavicula und unter dem Sternocleidomastoideus sind noch kleine Tumoren vorhanden, alle sehr fest anzufühlen.

Der Panniculus ist äusserst schwach, dunkelgelb; Pectoralis blass, ebenfalls sehr schwach entwickelt. Zwerchfell steht rechts an der 5. Rippe, links im 5. Intercostalraum. Leberrand in der Mammillarlinie 3 cm unter dem Rippenrand. Gallenblase ragt sehr stark vor, 7 cm nach unten; Leberrand in der Mittellinie 12 cm unterhalb der Basis des Processus xyphoideus. Magen und Därme eng, ersterer schlauchförmig, am Fundus etwa 5 cm breit. Harnblase mässig weit. Uterus liegt nach rechts. Ovarien in den Douglas'schen Raum gesunken, Ligamentum latum sinistrum, lang, das Dextrum kurz, doch keine Narben und Adhäsionen vorhanden.

Beim Eröffnen des linken Sternoclaviculargelenks wird ein kleiner, an der Incisura sterni gelegener, runder Tumor durchschnitten, 1 cm im Durchmesser haltend, von dunkelgrau-röthlichem Gewebe, wovon etwas trüber Saft von nicht deutlich brauner Farbe abzustreifen ist.

Die Lungen sind wenig retrahirt, rechts keine Adhäsionen, links dagegen im Umfang des Oberlappens und an der Basis. Keine Flüssigkeit in den Pleurahöhlen.

Am Manubrium sterni ein Knoten von 1 cm Durchmesser, grau-roth, weich, mit trübem Saft. Der Knoten sitzt in der Nähe der vorderen Fläche, nach vorn nicht vom Knochen bedeckt, nach hinten aber durch eine Schicht von zwei Muskeln. Manubrium von aussen von normaler Form.

Die rechte Clavicula wird zur Seite gelegt. Man fühlt jetzt die vorher erwähnten, rechts vor dem Tumor gelegenen Knoten, welche Drüsen entsprechen, von der gleichen Beschaffenheit, wie der beschriebene Knoten in der Incisura sterni.

Die Vena jugularis externa von Tumormassen angefüllt, aber nur in kurzer Ausdehnung, oberhalb eines Knotens, welcher sie emporhebt. An dieser Stelle ist die Intima glatt und glänzend. Die thrombosirte Stelle hat eine Länge von etwa 3 cm. Die Vena jugularis interna, welche

zwischen dem Haupttumor und den rechts gelegenen Knoten verläuft, ist frei.

Im Herzbeutel 5 ccm klaren Serums. Das Herz gross und breit. Spitze theilweise vom rechten Ventrikel gebildet. Auf der vorderen Seite liegt ein dicker, umschriebener Sehnenfleck. Consistenz beiderseits etwas weich. Links wenig Cruor und viel Speckhaut. Mitralis etwas eng. Auch im rechten Herzen viel Speckhaut und wenig Cruor. In der Arteria pulmonalis dasselbe. Klappen von normaler Beschaffenheit. An der Aorta leichte Verfettungen. Herzwand links 8½ mm dick, deutlich trüb, rechts 2 mm dick, transparent. Menge des Blutes im Herzen und in den grossen Gefässen ungefähr 100 ccm.

Auf der Zunge trockener und schwärzlicher Belag. Am Gaumen kleine, weissliche, leicht erhabene Platten, centrale Drüsenöffnungen nicht deutlich. Im Oesophagus leichte Varicen. Der Larynx rechts in mässigem Grade comprimirt, Schleimhaut intact, anämisch.

Ein Längsschnitt durch den Tumor zeigt folgendes Bild: Schnittfläche ziemlich glatt, leicht lappig, fest, dunkelgrau-roth. Die abgestreifte Flüssigkeit blutreich und klar. Der hintere Theil des Tumors weisslich, auch lappig, nur einzelne Stellen sehen röthlich aus, daneben aber noch weisse, trübe, zusammenfliessende Pünktchen. Saft lässt sich nicht abstreifen. Oben ist ein Colloidknoten, braun-gelblich, mit centraler Verkalkung. Die linke Thyreoidea enthält im oberen Theil Drüsengewebe mit sehr kleinen Drüsenläppchen, im unteren Theil Colloidknoten mit stark verkalkten Centren. Daneben finden sich noch ganz kleine Knoten.

Linke Lunge wenig voluminös, lufthaltig, blutarm und in geringem Grade ödematös. In ihr zahlreiche, subpleural gelegene Knoten, grau-roth, fest, 2—3 mm im Durchmesser haltend.

Rechte Lunge von gleichem Aussehen, wie die linke, ohne Knoten. Auf der Schnittfläche beide Lungen trocken, anämisch. In den Arterien des Unterlappens links liegt ein das Lumen ausfüllender Thrombus mit speckhäutiger Peripherie, innen schwarz-roth, mit der Wand leicht verklebt. Derselbe beginnt gerade an einer Theilungsstelle der Arterie und setzt sich von da in die abgehenden Aeste hinein fort.

Die Milz ist etwas gross, Pulpa blass, meist bräunlich, mit zahlreichen Follikeln; Consistenz zäh, Gewicht 190 g.

Die Nebennieren fettarm. Nieren von fleckigem Aussehen, bedingt durch den sehr wechselnden, aber immerhin noch bedeutenden Blutgehalt.

Im Duodenum galliger Inhalt. Der Ductus choledochus leicht zu sondiren, ebenso der Ductus cysticus auf eine Länge von 3 cm, dann beginnt, obwohl der Ductus, von aussen gesehen, geradlinig verläuft, ein Hinderniss, welches von der Sonde leicht überwunden wird, etwa in einer Länge von 1 cm. Die Flüssigkeit im Ductus cysticus von gelblicher Farbe. Der Inhalt der Gallenblase ist klar, farblos und beträgt etwa 60 ccm. Nach dem Ductus cysticus zu findet sich in derselben ein Stein,

der die Gallenblase hier vollständig ausfüllt. Das Concrement hat eine Länge von 2 mm und eine Dicke von 1½ mm.

Leber von normaler Beschaffenheit, Centra und Peripherie der Acini deutlich zu sehen.

In der Blase eine reichliche Menge Urin mit einem weissen Sediment.

Im Uterus, der sehr klein ist, oberhalb des inneren Muttermundes ein Polyp, etwa 1½ cm lang, nach oben in's Cavum uteri hineinragend, der kleine Cysten zu enthalten scheint.

Die Section des Schädels weist überall normale Verhältnisse auf.

Das Resumé der Section ergiebt also einen malignen Tumor der Thyreoidea mit Metastasen am Stamm und in den Lungen, ferner Thrombose der Vena jugularis externa und der linken Arteria pulmonalis, dann Verschluss des Ductus cysticus, ein Gallenstein, Hydrops der Gallenblase und Verfettung und Atrophie des Herzens.

Mikroskopische Zusammensetzung[1]).

Auf der Höhe seiner Entwickelung bietet der Tumor ein wechselndes Bild dar. Einzelne Stellen erwecken den Verdacht auf Krebs, andere dagegen lassen sich dem Sarcom einreihen. Die ersteren gleichen sehr dem Carcinoma simplex oder sogar dem Scirrhus mammae. Sehr breite Stromabalken, mässig reich an langen, schmalen Kernen, grenzen im Ganzen kleine Alveolen ab von sehr verschiedener Gestalt, die wenigsten rundlich, die meisten länglich, gebogen, verästelt, zum Theil sehr schmal. Sie enthalten Zellhaufen oder Zellstränge, welche dem Stroma nur sehr locker anliegen und vielfach durch eine schmale Spalte, die offenbar durch Retraction der Zellmassen entstanden ist, von ihm getrennt sind. Die Stromabalken haben die gleiche, meistens aber doppelte und dreifache Breite, wie die Zellstränge. Die Zahl der Zellen eines Stranges oder eines Nestes ist eine geringe, 4—6—10, nicht häufig eine grössere. Hie und da sind die schmalen und spindelförmigen Zellstränge durch bindegewebige Septen getrennt, welche das Zehnfache ihrer eigenen Breite erreichen. An anderen Stellen dagegen sind die Zellnester und die kernarmen Stromabalken nicht so scharf von einander getrennt, sondern die Geschwulstzellen liegen mehr gleichmässig zerstreut, hie und da noch zu mehreren in einer kleinen Alveole, aber auch vielfach vereinzelt, ziemlich dicht neben einander, so dass das dazwischenliegende Stroma, welches immer noch seine schmalen, länglichen Kerne hat, zu einem Reticulum aufgelöst wird. Hier verliert sich der krebsähnliche Bau, und wir haben ein grösseres Recht, von einem alveolären Sarcom zu reden.

[1]) Die Erhärtung erfolgte in beiden Fällen in Spiritus. Die Stücke wurden in Celloidin eingebettet, die Schnitte mit Hämalaun-Eosin, oder nach van Gieson gefärbt.

Die Gestalt der Zellen ist ausserordentlich wechselnd, die runden und polyedrischen Formen wiegen vor, doch finden sich auch langgestreckte und abgeplattete, und alle diese Formen liegen in einem Zellnest oder Zellstrang dicht neben einander, häufig etwas locker, so dass sehr schmale Spalten die Zellen gegen einander abgrenzen, nur selten ganz dicht, so dass die Grenzlinien nicht immer deutlich zu verfolgen sind. Dann und wann liegen die abgeplatteten Zellen wie Endothel den Stromabalken dicht an. Ebenso wechselt auch ihre Grösse in dem gleichen Haufen, so dass die Kerne in denselben an einer Stelle in weiten Distanzen, an einer anderen ganz dicht zusammenliegen. Grosse und kleine Zellen der verschiedensten Formen wechseln mit einander ab. Das Protoplasma ist feinkörnig, fast homogen und färbt sich mit Eosin ziemlich stark. Hie und da ist dasselbe an vereinzelten Zellen von grösseren Vacuolen durchsetzt, durch dieselben sogar zu einem Reticulum aufgelöst.

Die Kerne sind deutlich bläschenförmig, im Einzelnen aber wechselt ihre Form, ihre Grösse, sowie die Vertheilung der Chromatinkörner und Chromatinfäden im Innern ganz ausserordentlich. Nur die Minderzahl ist schön rund oder oval, namentlich gilt das von den grösseren Kernen. Die Mehrzahl aber zeigt Vorsprünge und Zacken und Einbuchtungen der mannichfaltigsten Art. Nur selten sind diese Einbuchtungen und Vorsprünge regelmässig, so dass der Kern rosettenförmig wird. In der Mehrzahl aber sind die Kerne sehr unregelmässig, die Oberfläche erscheint gerunzelt, der Kern wie verkrumpelt oder gelappt, manchmal mit tiefen Einschnürungen versehen, die fast vollständig durch den Kern hindurchgehen. Gar nicht selten sieht man, dass von der Wand des Kerns eine meist gerade, blaue Linie verschieden weit in das Innere hineingeht, wie wenn hier eine dicht zusammengelegte Falte der Membran weit nach innen zu vorspränge. Ebenfalls häufig sieht man dann auf der dem Auge zugewandten Fläche des Kerns blaue Striche, welche beim Schrauben nicht sofort verschwinden und wahrscheinlich ebenso zu deuten sind. Die Zahl und Vertheilung der Chromatinkörner und Chromatinfäden im Kerninnern wechselt so sehr, dass es unmöglich ist, eine nur einigermaassen erschöpfende Schilderung zu geben. Ich hebe nur einige Bilder hervor, die mir wichtig erscheinen, da sie mit grösserer oder geringerer Wahrscheinlichkeit auf Degeneration zu deuten sind und übergehe das andere um so eher, als die Organe aus der Leiche stammen und die Kerne daher vielleicht nicht immer in ihrer vitalen Form fixirt sind. Recht häufig findet sich die sogenannte Wandhyperchromatose, d. h. die Ansammlung der Chromatinkörner, entweder aller oder wenigstens der Mehrzahl an der Innenfläche der Membran, die dadurch in sehr ungleichmässiger Weise verdickt wird, während das Innere sich aufhellt und nur noch ein oder mehrere Kernkörperchen erkennen lässt.

Andere Kerne sind verklumpt, haben eine sehr unebene, zackige Oberfläche und sind dunkel gefärbt. In ihnen sind die Chromatinkörner

zusammengeflossen, und der Kernsaft ist, wie es scheint, verschwunden. Solche verklumpte Kerne haben selbst wieder verschiedene Dimensionen, wie auch die bläschenförmigen. Die Kernkörperchen sind rund, oval oder länglich, 3—5mal länger, als breit, dabei durchschnittlich von bedeutenden Dimensionen, so dass sie in grösseren Kernen die Grösse von rothen Blutkörperchen erreichen können. Gar nicht selten sind 2, 3 Kernkörperchen in einem Kern vorhanden. Dies gilt aber wesentlich nur von den grösseren Kernen, in den kleineren sind mit Sicherheit die Kernkörperchen nicht immer zu erkennen. Wie man an sehr feinen Schnitten ersehen kann, färben sich diese nicht mit Hämalaun, sondern mit Eosin, sie enthalten also kein Chromatin.

Auch die Zahl der Kerne in einer Zelle wechselt sehr, namentlich fallen ziemlich viel grössere Zellen auf mit 5—8 dicht zusammen gelagerten, kleinen Kernen. Da man auch grössere, ovale Kerne sieht, die durch blasse Linien in gleich grosse Fächer getheilt sind, jedes Fach mit einem eosinrothen Kernkörperchen, so ist es wahrscheinlich, dass hier eine Proliferation der Kerne vorliegt, doch kaum auf dem Weg der Mitose, denn solche habe ich nicht deutlich gesehen.

Im Stroma finden sich Leukocyten, ein- und mehrkernige, an einzelnen Stellen vereinzelt, an anderen sehr zahlreich. Die Zellnester enthalten auch hie und da welche. Ferner finden sich recht häufig sogenannte Zelleinschlüsse, die an die Russel'schen Körperchen erinnern. Sie haben die Grösse eines mittelgrossen Kerns und sind durchaus strukturlos, färben sich mit Eosin nur blass; manchmal sind sie ganz farblos, während das Protoplasma noch stark eosinroth ist. Sie liegen meist vereinzelt, hie und da sind 6—8 bei einer Einstellung sichtbar. Sie finden sich nur in den Tumorzellen, dagegen nie im Stroma. Mit Carbolfuchsin und Jodgrün, ebenso auch nach der Gram'schen Methode lassen sie sich nicht färben.

In den Schnitten findet sich auch Pigment vor. Dasselbe ist von goldgelber Farbe mit einem leicht bräunlichen Ton und besteht aus Körnern von rundlicher und polyedrischer Form, welche in ihrer Grösse abwechseln, von kleinsten Körnern bis zur Grösse von rothen Blutkörperchen. Sie liegen meist in Gruppen, seltener vereinzelt, oft sehr dicht, so dass die Contouren der einzelnen Körner verschwinden. Sie liegen sowohl im Stroma, wie in den Zellnestern. Form und Grösse der Gruppen lassen vermuthen, dass sie in Zellen liegen; hie und da sieht man auch mitten in einer solchen Gruppe einen Kern, ferner auch in einer der Geschwulstzellen ein oder einzelne Pigmentkörner. Beide Bilder sind aber im Ganzen doch recht selten. Diese Körner sind als Blutpigment zu deuten, denn sie geben mit gelbem Blutlaugensalz und Salzsäure die bekannte Eisenreaction.

Wie wir schon oben bei den Kernen eine Degeneration erwähnt haben, so finden sich auch hin und wieder ganze Zellen degenerirt, grosse und

kleine, durch Eosin besonders stark gefärbte, rundliche Gebilde, welche durch ihre intensiv rothe Farbe schon bei schwacher Vergrösserung auffallen. Sie sind vollständig homogen und stark glänzend. Ihre Deutung kann zum Theil zweifelhaft sein. Indess sind in ihnen recht häufig verschieden grosse Chromatinkörner, bald in geringer, bald in grosser Zahl, so dass diese Gebilde oft von ihnen ganz vollgepfropft sind. Wieder in anderen sind diese Körner noch zu einem unregelmässig gestalteten, kernähnlichen Haufen zusammengeballt. Ferner finden sich auch kleinere, wirklich nekrotische Heerde, welche mehrere Zellgruppen sammt dem dazwischengelegenen Stroma umfassen. Die Kerne sind verschwunden, das Protoplasma ist heller gefärbt und noch deutlich körnig, nicht so homogen glänzend.

An dieses Stadium des ausgebildeten Tumors schliesst sich ein mittleres Stadium an, das an verschiedenen Stellen sich findet, grössere Partien desselben einnehmend. Hie und da sind in dieselben runde, scharf abgegrenzte Knoten mit Schilddrüsenbläschen eingebettet. Dann aber findet sich auch noch deutliches Thyreoidealgewebe mitten in solchen Partien ohne jegliche scharfe Abgrenzung, so dass hier offenbar der peripherische Theil eines Strumaknotens in Geschwulstgewebe umgewandelt ist. Auf dieses restirende Thyreoidealgewebe komme ich gleich bei Schilderung des ersten Stadiums ausführlich zu sprechen, doch will ich hier bemerken, dass an diesen Resten auch dieses zweite Stadium sich vorfindet.

Das Stroma zeigt hier die gleiche Zusammensetzung, die gleiche Anordnung, wie in der ausgebildeten Geschwulst, nur sind die Stromabalken, welche deutliche Capillaren mit normaler Wand enthalten, schmal, und die Zellnester daher dicht zusammen gerückt.

Die Zellen in den Maschen haben im Wesentlichen die gleichen, schon beschriebenen Charaktere, unterscheiden sich aber von den Zellen des ausgebildeten Stadiums dadurch, dass im Ganzen die grösseren Zellen vorwiegen, kleine Zellen, deren Kerne fast bis zur Berührung dicht liegen, fehlen vollständig. Die Kerne sind demgemäss auch im Ganzen ziemlich gross, schön bläschenförmig, oval, rund, länglich und die äussere Begrenzung viel gleichmässiger; Kerne mit gerunzelter Oberfläche kommen nur ganz selten vor, verklumpte Kerne fehlen. Die Chromatinkörner sind im Ganzen auch gleichmässig vertheilt, doch finden sich auch recht häufig solche Kerne, in denen sie mehr in der Nähe der Wand liegen. Doch im Innern völlig aufgehellte und aufgeblähte Kerne kommen nicht vor. Die sicheren Degenerationsformen fehlen also theils ganz, theils sind sie spärlich. Die Kernkörperchen sind auch hier gross, mit Eosin roth gefärbt, meist in der Einzahl vorhanden.

Ein charakteristischer Unterschied gegenüber den ausgebildeten Stadien liegt nun darin, dass diese Zellen den bindegewebigen Septen dicht anliegen, meist in Form eines continuirlichen, einschichtigen Belages. Dabei

liegen Zellen der verschiedenen Formen dicht bei einander, aber meistens nicht so, dass ihre Seitenflächen sich in ihrer ganzen Ausdehnung berühren, sondern es ragt jede Zelle mehr oder weniger selbständig nach innen zu vor, und sehr häufig berühren sich die Zellen nur direct an der Basis. Auf diese Weise bleibt im Centrum der Nester ein Lumen übrig, dessen Form, wie aus der Beschreibung hervorgeht, sehr wechseln muss. Es ist fast immer zackig, indem Fortsätze desselben mehr oder weniger tief zwischen die Zellen hinein vorspringen. Aber gerade diese Zacken haben eine sehr wechselnde Form, sind bald an der Basis breit und spitzen sich nach aussen hin zu, bald bilden sie gleichmässig schmale Spalten, welche fast bis an das bindegewebige Stroma vordringen. Besonders hervorzuheben ist dann noch, dass die abgeplatteten Zellen, welche im ausgebildeten Stadium nur spärlich sind, hier an Zahl zunehmen, oft eine Seite des Zellnestes auskleiden, während an den anderen Seiten dicke, plumpe Zellen liegen.

Ferner finden sich hie und da auch nekrotische Zellen, jene oben beschriebenen, stark eosinrothen Klumpen meist mit unregelmässig gestalteten Chromatinkörnern, oder aber andere von sehr blasser Färbung. Sie liegen in den centralen Spalten der Zellnester. Auch die den oben beschriebenen Russel'schen Körperchen gleichenden Zelleinschlüsse finden sich vor, bald vereinzelt, bald zu 5—6 und mehr. Ebenso fehlt das Pigment nicht, das stellenweise deutlich in den Geschwulstzellen, nie aber in den Stromazellen zu sehen ist. Auch Leukocyten, meistens einkernige, wenige mehrkernige, sind vorhanden, wenn auch nur in beschränkter Zahl vereinzelt im Gewebe zerstreut, nicht in Anhäufungen.

Diese Bilder legen schon den Gedanken nahe, dass diese Zellnester, wie sie oben beschrieben sind, aus Kanälen entstanden sind, welche als Auskleidung eine Lage von Zellen besitzen. An mehreren Stellen der Tumors findet man auch Bilder der ersten Entstehung der Geschwulstzellen, welche ganz deutlich zeigen, dass es sich nur um Veränderungen der „Blutcapillaren" handeln kann. Solche Bilder finden sich hie und da mitten im Tumor, von den beschriebenen, weiter ausgebildeten Stadien umgeben, dann aber auch noch an denjenigen Stellen, an welchen Strumaknoten mit Drüsenbläschen sich noch vollständig erhalten haben oder auch in ihrer peripherischen Partie sich in Geschwulstmasse umgewandelt haben. Man sieht an den ersteren Stellen, wo also die Drüsenbläschen fehlen, in dem nicht immer deutlich faserigen, sondern mehr streifigen und selbst homogenen Stroma mit wenigen, kleinen, länglichen Kernen sehr schön ein Netz von Gefässen, von denen die engeren die Breite von normalen Capillaren haben, die breiteren von 2-, 3—5fachem Durchmesser, im Querschnitt schön rund, meist aber in kürzeren oder längeren Schrägschnitten, oder in Form eines Netzes. Es kann sich da wohl nur um Blut- oder Lymphgefässe handeln. Gegen letztere Annahme spricht der Umstand, dass sie meist erheblich schmäler sind, als die nor-

malen Lymphgefässe, dass die schmälsten derselben durchaus normalen Blutcapillaren gleichen, dass viele derselben mit rothen Blutkörperchen angefüllt sind und ferner, dass auch das gleiche Bild in den Stromaknoten zwischen den Bläschen vorkommt, wo röhrenförmige Lymphgefässe nur sehr spärlich vorhanden sind. Die schmalsten dieser Gefässe sind von einem ganz dünnen Endothel ausgekleidet, welches sich vom normalen höchstens durch eine etwas stärkere Prominenz der Kerne unterscheidet.

Die Uebergangsbilder von diesen fast normalen Blutcapillaren zum zweiten, oben behandelten Stadium sind nun im Einzelnen ausserordentlich mannichfaltig. Kaum eine der Capillaren gleicht der anderen. Aber das Wesentliche derselben lässt sich doch darin zusammenfassen, dass die Endothelzellen anschwellen, zuerst zu dicken Spindeln sich umwandeln, dann in die grossen, compacten, polymorphen Tumorzellen übergehen. Mit dieser Volumenzunahme erhalten sie auch das körnige, mit Eosin sich ziemlich stark färbende Protoplasma, und der Kern wird dabei grösser. Diese Umwandlung sieht man vielfach ungleichmässig im Umfang des Gefässes. An längsgetroffenen Capillaren liegen auf der einen Wand noch dünne Endothelien, auf der gegenüberliegenden schon ziemlich massige, plumpe Spindelzellen; oder es sind zwischen die Spindelzellen plötzlich eine oder mehrere grosse, compacte Zellen eingeschoben, von denen jede in ihren Dimensionen einer Geschwulstzelle entspricht. Manchmal aber sieht man auch in einem dicken Protoplasmastreifen mehrere, bis 6 kleine Kerne direct hinter einander liegen, ohne dass Zellgrenzen sichtbar sind.

Was nun die Strumaknoten mit noch erkennbaren Drüsenbläschen betrifft, so zeigt besonders einer derselben diese Uebergangsbilder recht schön (Fig. 2), während andere, an der Peripherie des Tumors gelegene noch keine Umwandlung in Geschwulstgewebe zeigen. Der erwähnte Knoten aber liegt mitten im Tumor, hat einen Durchmesser von 8 mm, ist rund und umgeben von concentrischem, faserigem Bindegewebe, in dem sich schon ganz deutlich langgestreckte Zellnester finden. Die Alveolen sind im Allgemeinen klein, die grössten, central gelegen, haben einen Durchmesser von $\frac{1}{16}$ mm und etwas mehr, und enthalten roth gefärbtes, stark lichtbrechendes Colloid; es sind aber deren nur wenige. Die kleinen Alveolen sind leer oder enthalten eine blasse, feinkörnige Masse. Die gegenseitigen Distanzen der Alveolen sind sehr verschieden. In der einen kleinen Hälfte des Knotens können dieselben bis $\frac{1}{4}$ mm betragen. Die Drüsenbläschen liegen also hier in weiten Distanzen. In der anderen Hälfte dagegen liegen sie dicht, die Septa zwischen ihnen sind kaum breiter, als normal. Trotzdem lassen sich hier in denselben normale, gefüllte Blutcapillaren erkennen mit dünnem Endothel und von diesen an sämmtliche schon beschriebenen Uebergänge zu fast soliden Zellsträngen. Ich brauche die Bilder nicht mehr im Einzelnen zu schildern und hebe nur Folgendes besonders hervor. Schon bei schwacher Vergrösserung lässt sich das Epithel des Drüsenbläschens von den in den Septen gelegenen

Zellen leicht unterscheiden, besonders an Schnitten von 10—15 Mikren Dicke. Das Protoplasma des Epithels ist nehmlich fast farblos, seine Kerne meistens schön gleichmässig gross und rund, und in gleichen Distanzen von einander entfernt. In beiden Beziehungen weichen die angeschwollenen Endothelien der Blutcapillaren und die daraus hervorgegangenen Tumorzellen davon ab. Das Protoplasma ist bei diesen stark mit Eosin gefärbt, die Kerne im Ganzen grösser und zwar von ungleicher Form und Grösse, und meistens enthalten sie mehr Chromatinkörner. Dabei ist auch ein deutlicher Unterschied in der Farbe zwischen den Kernen dieser Zellen und denen der Epithelien zu constatiren. Letztere sind ganz rein blau, erstere dagegen haben einen deutlich rothen Ton und erscheinen mehr violett. Dieser violette Ton rührt vielleicht nur davon her, dass das umgebende rothe Protoplasma die blaue Farbe des Kerns nach roth hin abtönt. Gerade diese Unterschiede in der Färbung des Protoplasmas und der Kerne sind sehr auffallend und ermöglichen schon bei schwacher Vergrösserung die Diagnose. Ferner habe ich noch darauf hinzuweisen, dass die in Umwandlung begriffenen Gefässe so zahlreich sind, dass, wie oben erwähnt, schon dadurch Lymphgefässe ausgeschlossen werden können. Dann findet sich hier noch eine seltene Erscheinung, welche auch auf die Anordnung der Blutcapillaren und ihre Beziehungen zum Epithel der Drüsenbläschen zurückgeführt werden kann. Bekanntlich hat Zeiss zuerst nachgewiesen, dass die Blutcapillaren häufig auf der Innenfläche der bindegewebigen Alveolenwand aufliegen und in das Lumen unter das Epithel vorspringen, wie die Capillaren der Arteria pulmonalis in die Alveolen der Lungen. Als Umwandlungen dieser Theile der Capillarsysteme sind folgende Bilder anzusehen. Es finden sich nehmlich kleinere und grössere Zellcomplexe, welche kegelförmig bald mehr, bald weniger weit in die Schilddrüsenbläschen hineinragen. Dadurch wird das Schilddrüsenepithel von seiner Unterlage auf dem bindegewebigen Stroma abgehoben und in das Lumen der Bläschen hinein vorgetrieben, fast immer durch eine deutliche Spalte von den wuchernden Zellmassen getrennt. In anderen Fällen ist zwischen dem Epithel und dem Stroma, durch eine Spalte von ersterem getrennt, ein dem Stroma direct aufliegender Saum von dicken, plumpen, spindelförmigen Zellen zu sehen, welche ganz den oben beschriebenen Uebergangsspindeln gleichen und etwa ein Drittel oder die Hälfte des Bläschenumfanges einnehmen.

Besonderes Interesse erregte die Frage, wie in den Metastasen im Sternum und in den Lungen sich die Entstehung nachweisen liesse. Es wird bekanntlich allgemein angenommen, dass bei den Tumoren, wenn wir vom Tuberkel und verwandten Bildungen absehen, die Metastasen dadurch entstehen, dass im primären Tumor Zellen desselben in Lymph- oder Blutgefässe gelangen, weiter fortgetrieben werden und auf diese Weise in anderen Organen sich ansiedeln und dort weiter wuchern. Die Zellen der Metastasen sind also Abkömmlinge der Zellen der primären

Geschwulst und das Gewebe des Organes, in welchem die Metastasen entstanden sind, betheiligt sich also nicht an der Tumorbildung. Bei der vorliegenden Geschwulst ist nun von vornherein zu erwarten, dass wenigstens in den ersten Stadien, in welchen die Lumina der sich umwandelnden Blutcapillaren noch erhalten sind, Geschwulstzellen auch in den Blutstrom kommen und weitergeschleppt werden. In den primären Knoten selbst finden sich Bilder, welche auf diese Weise erklärt werden müssen. Hie und da, wenn auch nicht häufig, sieht man ziemlich solide Zellnester und Zellstränge an der Peripherie begrenzt von angeschwollenen Endothelien, das heisst, von einer continuirlichen Reihe von ziemlich dünnen, langen, spindelförmigen Zellen. Ich glaube nicht, dass man diese Bilder benutzen kann, um die Betheiligung der Endothelien an der Bildung der Geschwulstzellen zu leugnen, dazu sind die beschriebenen Bilder, welche diese Betheiligung feststellen, viel zu zahlreich und viel zu deutlich. Ich fasse also solche Stellen in der Weise auf, dass hier die Tumorzellen in angrenzende, nur wenig veränderte Blutcapillaren hineingetrieben wurden und dieselben verstopften.

Was nun den Bau der Metastasen anlangt, so ergiebt nur diejenige im Stamm einen sicheren Anhaltspunkt für die Entwickelung, welche auffallender Weise hier die gleiche ist, wie im primären Tumor. Diese Metastase hat im Wesentlichen die gleiche Zusammensetzung, wie die primäre Geschwulst, doch mit einigen geringen Unterschieden. Sie hat mehr einen deutlich alveolären Bau, die Alveolen sind durch schmale Stromabalken von einander getrennt, rundlich, oval, im Ganzen von gleichmässiger Form. In ihnen liegen nun die Zellen, die den grössten Zellen des primären Tumors gleichen, deren Kerne im Allgemeinen regelmässig gebaut sind, schön rund und oval. Bilder des degenerativen Stadiums fehlen fast gänzlich. Diese Zellen liegen nur sehr locker und in den Alveolen oft nur eine, jedenfalls aber meist in geringer Zahl, so dass ziemlich breite Spalten zwischen ihnen sich finden. An beschränkten Stellen zeigt sich auch das Bild, das ich oben als zweites Stadium bezeichnet habe, in welchem die gleichgestalteten Zellen den Stromabalken dicht anliegen und so ein centrales Lumen freilassen. Ferner finden sich auch, zwar nur an wenigen Stellen die ersten Stadien, weite Blutcapillaren, theils von normalem Endothel, theils von stark verdickten, theils auch von cubischen, polyedrischen Zellen in continuirlicher Lage ausgekleidet. Ich verzichte auf eine weitere Schilderung, da, wie gesagt, diese secundären Knoten dem primären Tumor gleichen. — Ferner findet sich an der Peripherie dieser Metastase Knochenmark mit relativ kleinen zelligen Elementen und zerstreuten Riesenzellen. Leukocyten, ein- und mehrkernige, sind reichlich vorhanden, dagegen weniger häufig finden sich die früher schon erwähnten stark eosinrothen, kleinen Schollen mit Kernbröckel im Innern. —

Anders ist der Bau der Metastase in den Lungen. Es finden sich in

kleinen Alveolen locker bei einander liegende Zellen, oft auch nur eine, die in Grösse und Form ganz mit den grössten Tumorzellen übereinstimmen. Andere Stadien sind in den Schnitten nicht zu sehen. Man findet also nur die mehr reticuläre Form des primären Tumors. Veränderungen an den Gefässen sind nicht zu erkennen.

Resumé.

Fassen wir nun das Wesentliche unserer mikroskopischen Untersuchung zusammen. Wir haben hier einen Tumor vor uns, dessen Einreihung in das gewöhnliche System der Geschwülste auf den ersten Blick sich nicht so ohne Weiteres ergiebt. Das Wesentliche in ihm sind ziemlich grosse, protoplasmareiche Zellen, durchaus polymorph, doch im Ganzen von compacter Form. Ihre Anordnung ist an einigen Stellen krebsähnlich. Die Zellen sind hier in Strängen angeordnet und liegen in dieser Weise in einem dicht gebauten bindegewebigen Stroma, scharf gegen dasselbe abgesetzt. In grösseren Partien des Tumors sind die Zellen mehr gleichmässig vertheilt und das Stroma ist zu einem Reticulum aufgelöst, dessen einzelne Maschen je eine oder auch 2—3 Zellen enthalten. Man wird hier in erster Linie an ein Sarcom denken, aber es handelt sich hier nicht um die gewöhnliche Form des Sarcoms, dessen faserige Partien als eine von den Zellen neu gebildete Intercellularsubstanz anzusehen sind. Wir haben hier doch, wie im Krebs, zwei Gewebe vor uns, die Tumorzellen und das bindegewebige Stroma, das selbständig ist, und zwischen den Geschwulstzellen und dem Bindegewebe des Stromas ist die Grenze doch immerhin so scharf, dass man nicht in Versuchung kommt, eine Betheiligung dieser Zellen an der Bildung des Stromas, welches seine eigenen, anders gestalteten Kerne und selbst Capillaren besitzt, anzunehmen. Andererseits hat keine der Zellen einen ausgesprochenen epithelialen Charakter und ihre ausserordentliche Vielgestaltigkeit und gleichmässige Zertrennung in einem grossen Theil des Tumors sprechen mehr für Sarcom als für Carcinom. Dazu kommt noch die Entwickelung der Geschwulst. Die Tumorzellen sind nicht Produkte von Epithelien, etwa von denen der Schilddrüsenbläschen. Wir können also Krebs mit Sicherheit ausschliessen und den Tumor in die Gruppe der alveolären oder reticulären Sarcome einreihen.

Was dieses Sarcom nun besonders auszeichnet, ist die Möglichkeit, mit voller Sicherheit seine Entwickelung festzustellen, und zwar aus den Endothelien der Blutcapillaren. Hinsichtlich der Frage, warum die fraglichen Gefässe als Blutcapillaren anzusehen sind, verweise ich auf das früher Gesagte. Die Capillaren erweitern sich allmählich, ihre Endothelien verdicken sich, wandeln sich in dicke Spindelzellen um, entwickeln sich dann zu grossen Zellen von compacter Form, welche weit in das Lumen vorspringen, aber immer noch zunächst einen continuirlichen, einschichtigen Wandbelag bilden, während das centrale Lumen als unregelmässige Spalte noch lange persistirt. Dann lösen sie sich in Folge weiterer Vermehrung los, füllen schliesslich das Lumen ganz aus und so entstehen Zellstränge und Zellnester und durch das Eindringen der Zellen in das Stroma eine gleichmässige Zerstreuung derselben. Die mikroskopischen Bilder lassen sich ganz ungezwungen zu dieser Entwickelungsreihe zusammenordnen, an deren einem Ende die Blutcapillaren, an deren anderem Ende Zellnester und Zellstränge und gleichmässig im Stroma vertheilte Zellen sich finden. Man könnte höchstens die Frage aufwerfen, ob man nicht diese Entwickelungsreihe in umgekehrter Reihenfolge zu betrachten hätte. Das verbietet sich aber, ganz abgesehen von allem anderen, durch die Berücksichtigung der Partien, in denen sich noch deutliche Schilddrüsenbläschen finden. Zwischen diesen sind in den schmalen, sonst fast normalen Stromabalken die Veränderungen an den Blutcapillaren schon ganz deutlich zu erkennen.

So bestimmt auch dieser Nachweis der Entstehung der Geschwulstzellen aus den Endothelien der Blutcapillaren geführt werden kann, so bleiben doch noch einige Punkte nicht ganz aufgeklärt. Die vorliegende maligne Form der Struma ist, wie überhaupt die malignen Degenerationen der Struma auf Umwandlung von gewöhnlichen Strumaknoten zurückzuführen. An denjenigen Stellen, wo noch Drüsenbläschen sich finden, ist diese Umwandlung leicht zu übersehen. Was dagegen diejenigen Partien anlangt, in denen die Blutcapillaren mit ihren Veränderungen nur in einem rein bindegewebigen Stroma ohne Drüsenbläschen liegen, so muss diesem Stadium ein anderes vorhergegangen sein, charakterisirt durch Wucherungen des Stromas

und durch Schwund der Drüsenbläschen; aber das Nähere dieser Umwandlung konnte ich in meinen Schnitten nicht erkennen.

Empfindlicher ist eine zweite Lücke, die ich nicht ausfüllen kann. Die Geschwulstzellen gehen aus dem Endothel der Blutcapillaren hervor und die Blutcapillaren als solche gehen dabei zu Grunde. Aber wir finden nunmehr in dem ausgebildeten Tumor neben den Geschwulstzellen deutliche Capillaren, wenn auch nicht in grosser Zahl. Ich muss es vollständig offen lassen, ob die besprochene Umwandlung nur in einem Theil der Capillaren sich bildet und der andere Theil restirt, oder ob die Capillaren des Stromas als neugebildet anzusehen sind.

Diese Geschwulst steht mit Rücksicht der Sicherheit, ihre Entstehung aus den Endothelien der Blutcapillaren nachzuweisen, wohl einzig da. Man nimmt allgemein an, dass eine grosse Zahl der Sarcome an die Blutgefässe sich anschliesst, als adventitiale Bildungen aus kleinen Venen und Uebergangsgefässen entsteht, aber eine Betheiligung der Endothelien der Blutgefässe in solcher Deutlichkeit, wie im obigen Fall, ist noch nicht beobachtet worden. Es bedarf weiterer Untersuchungen, um festzustellen, inwieweit eine solche Bildung vorkommt, möglich ist, dass sie gerade bei den sarcomatösen Degenerationen der Struma sich häufig finden wird. Denn immerhin haben die Sarcome der Thyreoidea gegenüber denen anderer Organe das Eigenthümliche, dass sie nicht von der normalen Drüse ausgehen, sondern von den strumösen Knoten, also von einem Theil der Drüse, der schon vorher bedeutende pathologische Veränderungen eingegangen war.

Besonders hervorgehoben zu werden verdient die Thatsache, dass die Geschwulstzellen durchaus keine Fähigkeit besitzen, Intercellularsubstanz zu bilden. Immer sind dieselben von dem bindegewebigen Stroma, in welches sie eingelagert sind, scharf getrennt und ihre Anordnung in Nester und Stränge macht sogar vielfach den Eindruck eines Krebses. Es liegt nahe, diesen Tumor mit denen zu vergleichen, welche in den letzten Jahren von einer grossen Zahl von Forschern unter dem Namen der Endotheliome beschrieben worden sind. Auch diese Tumoren haben zum Theil durchaus carcinomatösen Charakter, aber ihre Zellen werden mit mehr oder weniger grosser Bestimmtheit

nicht auf das Epithel, sondern auf die platten endothelialen Zellen zurückgeführt, welche die Saftspalten des fibrillären Bindegewebes auskleiden. Vollkmann in seiner ausführlichen Monographie der Endotheliome sagt darüber: „Wer nicht nach der Entwickelungsart und dem Muttergewebe der Geschwulstzellen sucht, sondern nach Zellhabitus und Anordnung klassificirt, der muss diese Bindegewebsgeschwülste, welche nicht das geringste mit dem Epithel zu thun haben, mit den genetisch davon ganz verschiedenen Epithelialcarcinomen zusammenwerfen" (S. 2). Allerdings sind die krebsähnlichen Stellen in obigem Tumor relativ spärlich, während in den sogenannten Endotheliomen der krebsige Bau ganz ausserordentlich vorwiegt.

Tumoren, bei welchen die Wucherung der Endothelien der Blutcapillaren die Hauptrolle spielt, wie in den vorliegenden Fällen, sind jedenfalls recht selten. Vollkmann führt in seiner erwähnten Arbeit nur wenige Fälle an: ein Fall vom Penis von Maurer beschrieben, einer von Nauwerck vom Oberschenkel, einer von Waldeyer am Hoden. Einen Fall von Kolaczek am Oberkiefer wird von Vollkmann als nicht sicher zu der obigen Gruppe gehörend betrachtet, insofern, als er vielleicht von den Gefässwandzellen und nicht vom Endothel ausgeht. Andere Fälle von Steudener, Eckardt, Buzzi, v. Dembowski und mehrere von Kolaczek sind ebenfalls in ihrer Genese unsicher. So kann streng genommen nur von 3 Fällen gesprochen werden, welche ihren Ursprung von den Endothelzellen genommen haben. Wir wollen nun diese 3 Fälle historisch vornehmen. Ich halte es für zweckmässig, gerade im Anschluss an meine durchaus sicheren Fälle diese etwa als Blutgefässendotheliome zu bezeichnenden Tumoren dem Leser genauer vorzuführen.

Der älteste davon ist der von Waldeyer. Es handelt sich um ein Myxo-chondro-sarcoma cystomatosum testis, bei welchem aus den sehr weiten und zahlreichen durchschnittenen Venen des Samenstranges eigenthümliche schlauchförmige, mit blinden, kolbigen Enden vielfach besetzte, hyaline, transparente Gebilde hervorragen, welche mit der Innenfläche der Gefässwand durch mehr oder weniger lange, dünne Stiele in directer Verbindung stehen. Die grösseren Arterien und Venen sind unverändert. Es handelt sich einerseits um sarcomatöse Zellwucherungen, welche die Gefässwand durchsetzen und im Gefässlumen sich weiter entwickeln,

andererseits aber ergiebt die mikroskopische Untersuchung, dass die Gefässwand, welche als solche sich meist deutlich gegen ihre Umgebung absetzt, selbständig wuchert, was besonders an denjenigen Gefässen zu sehen ist, die ganz ausserhalb des Tumorgewebes liegen. Diese Gebilde zeigen sämmtlich einen myxomatösen Bau. „Die äusserste Gewebslage dieser Bildungen verhält sich ganz wie das Endothel der Venen, welches sich auch continuirlich über dieselben fortsetzt, wie namentlich Querschnitte durch kleinere Gefässe zeigen. Die Endothelzellen treten übrigens viel schärfer als gewöhnlich hervor und bilden streckenweise selbst kleine Anhäufungen, wie die ersten Anfänge eines neuen Stieles" (S. 86 und 87).

Die Schilderung ist vielleicht etwas zu kurz, um mit Sicherheit zu beweisen, dass diese Bildungen durch Wucherungen der Endothelien entstanden sind. Dass das Endothel auf den polypösen Geschwulstmassen selbst noch vorhanden ist, spricht eher gegen diese Auffassung. Jedenfalls aber hat dieser Tumor mit den von mir beschriebenen nichts Gemeinsames.

Der zweite Tumor ist von Maurer in seiner Dissertation beschrieben. Es handelt sich um einen 50jährigen, heruntergekommenen Mann, welcher an Tumoren in beiden Inguinalgegenden litt, die incidirt worden waren und nun ulcerirten. Der Penis war geschwollen, in halber Erection, sehr derb und hart, in der Form unverändert. Ferner fanden sich Metastasen in Form linsen- bis kirschkerngrosser, mit der Cutis zusammenhängender derber Knoten am rechten Fussrücken, an der Innenseite des rechten Kniegelenks und am linken Unterschenkel. Nach einer Krankheitsdauer von etwa 4 Monaten starb der Patient, nachdem vorher an der ganzen Körperoberfläche kleine, derbe Knoten aufgetreten waren.

Bei der Section zeigte sich auf der Schnittfläche des Penis und der Metastasen ein gelblich-weisses Gewebe mit sehr spärlichem, milchigem Saft.

Die mikroskopische Untersuchung ergiebt nun, dass die Bluträume der Corpora cavernosa Zellcomplexe enthalten, welche streng vom Stroma abgegrenzt und oft durch Spalten von ihm getrennt sind. In der Regel sind in ihnen die Grenzlinien der Zellen nicht deutlich zu sehen, sondern es findet sich nur eine Protoplasmamasse vor mit zahlreichen Kernen, welches Bild Maurer mit dem Syncytium vergleicht. Nur an der Peripherie einzelner Räume treten die Zellgrenzen hervor. Hier sind die Zellen rund, spindelförmig, selten cylindrisch; im letzteren Fall bilden sie gewöhnlich einen Wandbelag eines drüsenähnlichen Kanals, welcher ein mit schleimigem Secret angefülltes Lumen umgiebt. Die Kerne sind rund oder oval. Ferner finden sich Zerfallsprodukte vor, ebenso Pigment und kleinzellige Infiltration.

Nun kommt aber an Schnitten aus der Glans penis und dem Bulbus urethrae ein zweites, von diesem ganz verschiedenes Bild vor. Man sieht eine grosse Zahl von dicht bei einander gelegenen Gefässen. Einige der-

selben besitzen eine Endothelschicht, nur sind die einzelnen Zellen stark gequollen, andere haben einen continuirlichen Wandbelag von cylindrischen dem Stroma direct aufliegenden Zellen, im Innern ein spaltförmiges Lumen. Ferner kommen Gefässe vor, welche zum Theil mit gequollenen Endothelien, zum Theil mit cylindrischen Zellen ausgekleidet sind.

Auch die Metastasen haben dieselbe Architectur, nur ist bald die eine oder bald die andere Form des primären Tumors mehr im Vordergrund, aber immer ist das Stroma von den Zellen scharf abgesetzt.

Wie man sieht, unterscheidet sich auch diese Neubildung von meinem Fall nach mancher Richtung und gerade hinsichtlich der Genese. Maurer sagt am Schlusse seiner Schilderung: „Wie aus dem ganzen Bau der Geschwulst mit Sicherheit hervorgeht, dass die mit Zellen ausgefüllten Gewebsmassen den cavernösen Räumen des Penis entsprechen, so wurde dies zweifellos bewiesen durch Stellen, an denen sich in ein und demselben Raume Blutkörperchen und Geschwulstmassen neben einander befanden. Diese Zellen können aber nur durch eine Wucherung der die Bluträume auskleidenden Endothelien entstanden sein“ (S. 15 und 16). Die Uebergangsbilder, also etwa Räume, in welchen neben den Endothelien an anderen Stellen der Wand sich auch schon die Zellmassen finden, hat Maurer nicht gesehen, wohl aber an manchen mit Zellen ausgefüllten Räumen noch Endothelien, wenn auch in etwas gequollenem Zustand, welche allem Anschein nach an der Proliferation noch keinen Antheil genommen haben. Er erklärt dies ganz ebenso, wie ich in meinem Fall, durch Einwucherung der Tumormassen aus einem erkrankten in einen noch intacten Raum.

Der dritte Fall, von Nauwerk beschrieben, betraf einen 57jährigen Mann. Die Geschwulst sass am Oberschenkel, central in der Markhöhle.

Die mikroskopische Untersuchung ergiebt ein grossmaschiges Netz von lockeren oder dichteren Balken mit Capillaren von durchaus normalem Bau. Die Maschen sind bald drehrund, bald länglich und spaltförmig und stellen Durchschnitte von Gefässen dar. Diese Gefässe sind nun von Elementen ausgekleidet, welche nicht im Geringsten Aehnlichkeit mit normalen Endothelien haben. Es finden sich statt der platten und feinen zelligen Gebilde hohe cubische bis niedrig cylindrische Zellen in einer sehr regelmässigen und continuirlichen Lage vor. Sie besitzen ein helles, glänzendes, nur selten körniges Protoplasma mit deutlichen Grenzen, mit runden oder ovalen Kernen mit unregelmässigen Chromatinkörnern im Innern. Ihre Innenfläche liegt an allen Zellen in gleicher Höhe, so dass der Zellbelag nach innen eine annähernd ebene Fläche hat. Auch liegen diese Zellen der äusseren Schicht der Gefässwand direct auf. Ihre Grösse variirt nach unten bis zu derjenigen von nur wenig vergrösserten Endothelien, so dass die kleinsten Zellen sich nur wenig über die Gefässwand erheben, aber immer noch höher sind, als normale Endothelien. „Indessen darf doch nicht unerwähnt bleiben, dass in einer Anzahl kleinerer, wie

rösserer Gefässe die Endothelzellen auch eine nur normale Höhe besitzen der überhaupt nicht zu erkennen sind. Die Anzahl derartiger Gefässe ;t aber im Verhältniss zu den mit hyperplastischen Endothelzellen ausekleideten eine sehr geringe, doch liegen sie zuweilen in grösseren [eerden bei einander."

Ferner werden, wenn auch nur an beschränkten Stellen des Tumors, [eerde beschrieben mit diffusen Grenzen, aus einem fast homogenen Bindeewebe bestehend, mit zahlreichen, kleinen Maschen, in welchen Zellen iegen, die mit den veränderten Endothelzellen vollständig übereinstimmen, renn sie auch durchschnittlich etwas kleiner sind, als die letzteren.

Auffallend ist ferner das Vorhandensein von grossen, glänzenden, öllig homogenen und farblosen tropfenartigen Bildungen in den Gefässumina, diese oft ganz ausfüllend. Ihre Form ist hie und da kreisrund ıder oval oder da, wo noch Blutkörperchen vorhanden sind, passen sie ich der Umgebung an.

Diese Geschwulst stimmt schon eher zu dem Bild meines Tumors. Die Verdickung der Endothelien ist vorhanden, ebenso auch der reticuläre ıder alveoläre Bau an vereinzelten Stellen. Ein Unterschied besteht allerlings darin, dass die Endothelveränderung in meinem Tumor nicht eine so gleichmässige ist, sondern in meinen Präparaten finden sich in dem Endothelsaum eines Gefässdurchschnittes Zellen von der normalen Beschaffenheit des Endothels mit allen Uebergängen bis zu grossen, runden ıder polyedrischen Zellen des Tumors. Die Zellen sind also in der von mir beschriebenen Geschwulst von sehr unregelmässiger Beschaffenheit im Gegensatz zu denen des Tumors von Nauwerck. Die Abbildung, welche dieser Autor davon giebt, erinnert ganz an drüsenähnliche Bildungen und man könnte fast, besonders auch mit Rücksicht auf die hyalinen Kugeln, an fötale Absprengungen von irgend welchen Drüsen denken. Es ist vielleicht zu bedauern, dass der Verfasser die Uebergänge dieser seltsamen Gebilde nach den Blutgefässen hin nicht abgebildet hat. —

Wir kommen nun zu denjenigen Fällen, deren Abstammung von den Endothelien der Blutgefässe nach der Ansicht von Volkmann eine unsichere ist.

Nehmen wir zuerst die Fälle von Kolaczek. Es sind die von ihm selbst beobachteten Tumoren 3, 6 und 10 seiner Abhandlung über Angiosarcome (S. 177, 188 und 196).

Der erste Tumor sitzt am Oberkiefer einer 36jährigen Frau. In einem myxomatösen Bindegewebe mit ziemlich reichlichen Spindelzellen liegen verhältnissmässig dicht rundliche, längliche, zum Theil mit Sprossen besetzte, zum Theil anastomosirende Zellkörper, alle mit einem centralen, schmalen, mehr oder weniger deutlichen Kanal, welcher leer ist. In der einen Hälfte der Geschwulst tritt das Stroma zurück, die Zellschläuche liegen sehr dicht. Diese Schläuche leitet Kolaczek von Blutcapillaren her, doch sind die Bilder und die Beschreibung nicht überzeugend, dass

nur gerade die Endothelien derselben bei dieser Umwandlung betheiligt sind und die Thatsache, dass er auch die Frage der Abstammung der Drüsen discutirt, scheint mir zu beweisen, dass er so deutliche Bilder wie ich sie in meinen Präparaten gefunden, nicht gesehen hat.

Während Vollkmann die Fälle der Blutgefässendotheliome, auf diese Tumoren beschränkt, zieht Maurer noch drei andere hier heran, die oben erwähnten 6 und 10 von Kolaczek und einen von Steudener.

Der Fall 6 von Kolaczek betrifft einen Tumor des subcutanen Zellgewebes mit „grobalveolärem Bau, dichten Massen kleiner Zellen, in welchen sich aber noch besonders um kleine Capillarröhren angeordnete Aggregate unterscheiden lassen. An gewissen Stellen lässt sich diese perivasculäre Anordnung der Geschwulstzellen noch deutlich erkennen.“ Es ist also ein Irrthum, wenn Maurer den Tumor hieher stellt, es handelt sich um ein perivasculäres Sarcom, von einer Wucherung der Endothelien ist nicht die Rede.

Der Fall 10 von Kolaczek betrifft eine Frau von 39 Jahren. Der Tumor ist im subcutanen Fettgewebe der Wange. Er ist als ein Spindelzellensarcom aufzufassen, in welchem die Zellen in cylindrische Balken angeordnet sind. Der Autor führt den Tumor auf die Endothelien des Gefässsystems zurück, ob auf die Blut- oder Lymphgefässe, lässt er unentschieden.

Was schliesslich den Fall von Steudener anlangt, so liegt hier ein Tumor der Stirn vor, in welchem ebenfalls in einer schleimgewebigen, an anderen Stellen mehr sarcomähnlichen Grundsubstanz zahlreiche cylindrische Zellstränge sich finden, allerdings ohne deutliche Zellgrenzen, so dass diese mehr aus einem körnigen Protoplasma mit sehr zahlreichen eingelagerten ovalen und runden Kernen bestehen. „Diese Zellmassen gehen ganz allmählich, indem die Cylinder enger werden, in das Endothel der Capillargefässe über.“ —

Wir haben also im Ganzen 7 Fälle in der Literatur, welche in ihrer Genese auf die Endothelien der Blutcapillaren zurückgeführt werden. Von diesen fällt aber entschieden der 2. Fall (6) von Kolaczek weg, welcher ein perivasculäres Sarcom darstellt, ebenso auch der Fall von Waldeyer, bei welchem myxosarcomatöse Massen von der Gefässwand aus in Form polypöser Wucherungen in das Gefässlumen hinein ragen. Die kleinen Endothelwucherungen, welche er sah, sind wohl kaum von Bedeutung für das eigentliche Gewebe dieser polypösen Bildungen, da die letzteren doch vollständig von Endothel bekleidet sind. Es bleiben also noch 5 Fälle übrig. Diese haben das Gemeinsame, das in einem bindegewebigen Stroma anastomosirende Zellstränge oder Stränge von kernreichem Protoplasma einge-

agert sind, und sich scharf gegen das Stroma absetzen. Bei mehreren derselben ist der krebsähnliche Bau hervorgehoben. Was aber die Entstehung dieser Geschwülste aus den Endothelien der Blutcapillaren anlangt, so spricht sich Kolaczek hinsichtlich einer 2 Fälle vorsichtig aus. Bei dem einen discutirt er die Möglichkeit der Entstehung aus Drüsen, bei dem anderen lässt er unentschieden, ob die Kanäle Blut- oder Lymphgefässe darstellen. So bleiben also als bestimmt vom Endothel der Blutcapillaren ausgehend nur die Fälle von Maurer, Nauwerck und Steudener übrig.

Ich wage nicht zu entscheiden, ob in diesen Fällen diese Auffassung richtig ist, mir scheint es, dass so deutliche Bilder, wie ich sie in grosser Zahl gefunden habe, von keinem dieser Autoren gesehen worden sind. —

Ein vielleicht nicht unwichtiger Unterschied meines Falles gegenüber denen von Maurer und Steudener liegt darin, dass in den letzteren Tumoren die Zellmassen nicht immer deutlich in einzelne Zellindividuen gesondert waren, sondern vielmehr nur aus einer kernreichen, syncytiumähnlichen Protoplasmamasse bestanden. Mein Fall steht in dieser Beziehung im denkbar schärfsten Gegensatze zu diesen beiden Geschwülsten. Schon von der ersten Verdickung der Endothelien an sondern sich die einzelnen Zellen von einander, fast jede Zelle ragt als ein besonderes Individuum in das Capillarlumen hinein vor und unterscheidet sich durch den Grad ihrer Veränderung und ihre Form deutlich von ihren nächsten Nachbaren.

Der Fall von Nauwerck mit den Cylinderzellen, welche seine Blutgefässe auskleiden, und den eigenthümlichen hyalinen Schollen in den Gefässlumen, steht vorläufig abgesondert da.

2. Zweiter Tumor.

(Fig. 4, 5 und 6.)

Krankengeschichte zum Fall 2.

Bei diesem Fall handelt es sich um einen 48½jährigen Mann, von Beruf Bergführer. So lange sich der Patient erinnern konnte, hatte er einen harten, etwa nussgrossen Kropf auf der rechten Halsseite. Ab und zu vergrösserte sich derselbe und verursachte dann leichte Athembeschwerden. Auf Behandlung hin gingen aber beide Momente gewöhnlich wieder zurück.

Im Februar 1885 bemerkte der Patient zum ersten Male auf der rechten

Kopfseite und um das rechte Ohr herum Schmerzen von stechendem und brennendem Charakter, welche nie vollständig sistirten und sich besonders des Nachts bemerkbar machten. Anfangs März nahm der Kropf allmählich zu, wobei sich auch die Schmerzen steigerten. Nach und nach stellten sich auch Schluckbeschwerden ein, der Art, dass der Patient beim Verschlucken von harten Bissen in der Höhe des Schildknorpels ein lästiges Druckgefühl empfand. Während dieser Wachsthumsperiode der Struma soll der Mann in seinem Ernährungs- und Kräftezustand ganz bedeutend heruntergekommen sein.

Der Status ergiebt einen mittelgrossen, sehr stark abgemagerten Mann. Die Stimme ist etwas belegt und wird hin und wieder ziemlich heiser, besonders, wenn man auf die Geschwulst auf der rechten Halsseite drückt. Der specielle Befund des Halses ist folgender: Die rechte vordere, untere Halsgegend im Winkel zwischen dem M. sternocleidomastoideus und der Mittellinie ist leicht kuglig vorgewölbt; eine gleiche, nur viel kleinere Vorwölbung befindet sich an der entsprechenden Stelle der linken Seite. Der rechtsseitige Tumor ist etwa hühnereigross, oval, und reicht nach unten bis nahe an die Clavicula, nach oben bis in die Höhe des unteren Schildknorpelrandes und überragt nach aussen den hinteren Rand des M. sternocleidomastoideus. Seine Consistenz ist eine äusserst harte, er ist kaum verschiebbar, etwas höckerig und bei Druck schmerzhaft. Von ihm aus geht nach oben zu bis in die Höhe des oberen Schildknorpelrandes ein etwas flacher, etwa 3 cm breiter, sehr harter Zapfen, der oben kuglig endet. Derselbe ist sehr druckempfindlich und scheint an der rechten Larynxwand hinten festgewachsen zu sein. — Auf der linken Seite der Trachea liegt ein kleinnussgrosser, leicht beweglicher, derber Knoten, welcher zu dem oben erwähnten Tumor in keiner nachweisbaren Beziehung steht. Der Kehlkopf ist etwas nach links verschoben, steht schräg und ist um seine Längsaxe rotirt. Auch die Trachea zeigt eine leichte Deviation nach links. Die Tumoren weisen keine Gefässgeräusche auf. Einige der benachbarten Drüsen sind leicht vergrössert. Das laryngoskopische Bild zeigt bei normaler Stellung der Stimmbänder in der Fossa pyriformis eine mit etwas Eiter belegte, leichte Ulceration. —

Der Tumor auf der rechten Seite, der mit seiner Umgebung sehr stark verwachsen war, wurde am 16. Mai 1895 operativ entfernt. Anfänglich war der Wundverlauf ein relativ guter, aber nach etwa 8 Tagen stellte sich eine starke Secretion ein. Im Eiter wurden Staphylokokken in sehr reichlicher Zahl nachgewiesen. Am 26. Mai trat eine Nachblutung aus der Carotis communis dextra hinzu, welche durch Ligatur dieser Arterie gestillt wurde. Von nun an verschlimmerte sich der Zustand des Patienten äusserst rasch, die Athmung wurde durch eine Pneumonie stark beeinflusst, und am 28. Mai trat der Exitus ein.

Sectionsprotocoll zu Fall 2.

Tod am 28. Mai 1895, Abends 9 Uhr. Section am 29. Mai Abends 2 Uhr.

Schlanker Körper; Panniculus spärlich; Musculatur schwach entwickelt. Todtenstarre nicht verhanden. An der rechten Ellenbeuge eine 2 cm langeWunde.

Grosse, granulirende Wunde an der rechten Halsseite. Die Basis reicht bis an's äussere Drittel der Clavicula, die mediale Seite vom Corpus sterni bis an das Os hyoideum, der obere Rand von der Mittellinie des Halses bis an das Ende der Musculi scaleni. Die Wunde ist etwa 4 cm tief. In der hinteren Ecke sind die beiden Enden der Carotis zu sehen. Ein 4 cm langes Stück ist davon excidirt. In beiden Enden sitzt eine rothe Masse.

Panniculus wenig entwickelt, der Pectoralis dagegen gut entwickelt, die Farbe etwas dunkel.

Das Zwerchfell steht rechts am unteren Rand der 4., links am oberen Rand der 5. Rippe. Die Leber etwas zurückgesunken, in der Mammillarlinie 12 cm oberhalb des Rippenrandes, horizontal nach vorn verlaufend. Die Dünndärme von mittlerer Weite; die Blase stark gefüllt. Die Flexura sigmoidea im kleinen Becken gelegen. Die Mesoflexio inserirt sich an der Hinterwand des kleinen Beckens.

Die Lungen sind wenig retrahirt, das Herz von ihnen vollkommen bedeckt. Wenig klare, gelbliche Flüssigkeit in beiden Pleurahöhlen. Leichte Adhäsionen den hinteren Partien der Lungen.

Im Herzbeutel etwa 30 ccm einer klaren gelblichen Flüssigkeit. In den Ventrikeln eine mässige Menge von Speckhaut und Cruor. Die Herzklappen zeigen normales Verhalten. Wanddicke des rechten Herzens 4 mm, des linken 9 mm. Musculatur von guter Farbe und Transparenz.

Oesophagus, Larynx und Trachea zeigen normale Verhältnisse. In der Aorta finden sich einige verfettete Plaques. Die Thyreoidea ist in ihrer linken Hälfte colloid entartet.

Die Pleuren der Lungen sind glatt und glänzend, der Luftgehalt in den Oberlappen gut, in den Unterlappen vermindert. Die Schnittfläche der ersteren zeigt an der Peripherie glatte und glänzende Oberfläche von normaler Farbe. Beim Anschneiden fliesst viel Flüssigkeit aus. Die gegen den Hilus zu gelegenen Theile sind von graugelber Farbe, unterbrochen durch Stränge von rothem, normalem Gewebe. Die Schnittfläche hier granulirt, trüb, die Consistenz vermehrt. Die von der Schnittfläche der Unterlappen abgestreifte Flüssigkeit enthält zahlreiche Luftblasen und kleine Bröckelchen. In der Gegend des Hilus zahlreiche kleine, $\frac{1}{4}$—$\frac{1}{2}$ cm grosse, graurothe Heerde. In der Peripherie der Lappen nur wenig eingestreute Heerde. Das Gewebe lässt sich nicht vollständig comprimiren.

Die Bronchialschleimhaut ist stark geröthet. In den Bronchen schleimigeitriger Inhalt.

Die Milz ist von normaler Grösse, schlaff, Kapsel gerunzelt. Auf derselben Auflagerungen netz- und fleckförmig. Pulpa blass, Follikel nicht deutlich sichtbar. Consistenz sehr weich.

Nebennieren fettarm; Nieren von normalen Verhältnissen. Magen, Duodenum und Leber zeigen ebenfalls nichts Abnormes, ebenso auch Blase, Darm, Pankreas und Prostata.

Auch die Section des Schädels ergiebt überall normale Befunde.

Das Resumé ergiebt also eine operirte, maligne Struma, beiderseitige Bronchopneumonie und einen Milztumor.

Die excidirte Struma bildet einen eiförmigen Tumor, 8 cm lang, 5 cm breit und 4 cm dick. Er besteht zu etwa ⅔ aus einem grossen Knoten. Die eine Hälfte desselben ist eingenommen von einer mit geronnenem Blut gefüllten Cyste. Die andere Hälfte besteht aus derbem Gewebe, auf der Schnittfläche weissgelbe, mässig transparente Felder und Streifen von ½—2 mm Durchmesser, durch graue oder grau-röthliche, etwas eingesunkene Septa von einander getrennt. Darin eingesprengt einige kleine Colloidknoten. Wenig trüber Saft abzustreifen.

Daneben noch zwei wallnussgrosse und ein haselnussgrosser Knoten; sie bestehen fast ganz aus Colloid, nur wenig grau-rothes, körniges Gewebe, welches sich auch in geringer Menge im ersten Knoten zwischen Cystenwand und Kapsel vorfindet.

Mikroskopische Zusammensetzung.

Alle Blöcke dieses Tumors bieten bei Lupenvergrösserung annähernd das gleiche Bild dar. Der Bau der Struma ist, und gerade hierin liegt ein bedeutender Unterschied gegenüber dem vorher beschriebenen Tumor, nirgends ganz verwischt, sondern man sieht deutlich die lobuläre Anordnung ihres Gewebes, theils Lobuli von normalen Dimensionen, etwas länglich oder rundlich, theils auch vergrösserte, bis zu solchen von 1—1½ cm Durchmesser. Die grösseren Lobuli sind deutlich porös und scharf begrenzt, in ihnen liegen die Drüsenbläschen dicht zusammen, wie in gewöhnlichen Colloidknoten, nur durch ganz schmale Septen von einander getrennt. In dem kleineren dagegen erscheinen die Septen etwas breiter und vielfach unter der Lupe fast solide. Die Drüsenbläschen sind, wenn auch von wechselnder Grösse, im Ganzen klein und von runder Form. Die grössten unter ihnen, welche ziemlich zerstreut liegen und nur in geringer Anzahl vorhanden sind, erreichen etwa einen Durchmesser von 0,3 mm, und nur diese enthalten roth gefärbtes, stark lichtbrechendes Colloid, die kleineren sind leer.

Die Hauptveränderung betrifft die Septen zwischen den Drüsenläppchen. Dieselben sind durchgängig stark verbreitert, erreichen einen Durchmesser von 1—1½ mm und zeichnen sich durch ihre Färbung aus. Sie sind nicht, wie gewöhnlich, schön eosinroth, sondern der rothen Farbe ist viel Blau beigemischt, ja einzelne Partien in ihnen erscheinen ganz intensiv blau. Die Ursache davon sieht man erst unter dem Mikroskop. Von diesen breiten Septen aus gehen dann zwischen die Drüsenbläschen der kleinen Läppchen Fortsätze hinein. Auf diesem letzteren beruht die verwaschene Begrenzung dieser Läppchen.

Die Neubildung ist, wie sich schon aus diesem ergiebt, wesentlich auf die interlobulären Septen beschränkt. Die Bilder, welche sie darbieten, variiren sehr und es ist schwierig, dieselben alle in e i n e Entwickelungsreihe einzuordnen. Ich glaube wohl sagen zu können, welche Bilder dem ersten

Entwickelungsstadium entsprechen, in den späteren Stadien aber weichen die Bilder etwas von einander ab, der Art, dass sogenannte Uebergangsbilder zwischen diesen späteren Stadien fehlen. Ich will daher diese Bilder zunächst gesondert schildern, ohne die Frage ihrer zeitlichen Aufeinanderfolge zu berühren. Ich unterscheide hier wesentlich zwei Formen der Veränderungen.

In der einen Form finden sich breitere und schmälere, kernarme, bindegewebige Stromabalken, theils noch deutlich streifig, theils ganz homogen, mit normalen Gefässen. Dieselben bilden ein Netzwerk von länglichen und runden Maschen, in welchen Zellen liegen, oft nur eine, häufig mehrere, selten mehr als vier. Die Zellen liegen sehr locker, die Maschen werden nur zum kleineren Theil von den Zellen ausgefüllt, so dass, wo nur eine vorhanden ist, nur etwa ein Drittel der Alveole ausgefüllt wird, die Zelle selbst aber nach allen Seiten durch eine Spalte vom Stroma getrennt ist. Sind mehrere Zellen vorhanden, so liegen sie um ihren eigenen bis anderthalbfachen Durchmesser von einander entfernt und in ähnlichen Verhältnissen hält sich auch ihre Entfernung von den Stromabalken. Die Zellen entsprechen etwa den grösseren Zellen des früher beschriebenen Tumors, sie sind rund, oval, spindelförmig, selten polyedrisch, in ihren Dimensionen nicht sehr von einander verschieden. Das Protoplasma ist feinkörnig, blass, schwach mit Eosin gefärbt. Die Kerne sind bläschenförmig, rund und oval, nicht gezackt oder verklumpt, sie nehmen gewöhnlich zwei Drittel der Zelle für sich in Anspruch und ihre Färbung ist eine mehr blasse, röthlich-violette. In ihrem Inneren enthalten sie meist wandständige Chromatinkörner und im Centrum je eines Kerns findet sich öfters ein rothes Kernkörperchen. Auch Zellen mit mehreren Kernen im Inneren, etwa 3—6 an der Zahl, liegen vereinzelt im Gewebe zerstreut.

Ferner sind im Gewebe zerstreut ein- und mehrkernige Leukocyten, bald vereinzelt, bald in Haufen. Auch sogenannte Zelleinschlüsse sind vorhanden, doch nur ganz spärlich und vereinzelt, ebenfalls, wie die früher schon erwähnten, ganz den Russel'schen Körperchen gleichend. Sie fehlen gänzlich in den Stadien, welche als die ersten anzusprechen sind. Pigment ist auch hier sehr reichlich zu finden, aus goldgelben Körnern bestehend, in der Grösse wechselnd zwischen kleinsten Körnern und solchen von der Grösse von rothen Blutkörperchen. Sie liegen zum Theil deutlich in den Geschwulstzellen, was daraus hervorgeht, dass man öfters mitten in einem Haufen derselben einen Zellkern findet. In den Stromazellen sind sie nicht vorhanden. Die Reaction mit gelbem Blutlaugensalz und Salzsäure auf Eisen ergiebt ein positives Resultat, also stammt das Pigment auch hier aus dem Blute. Ausserdem zeigen die Schnitte in dieser Form des Tumors, sowie auch in der noch zu beschreibenden, ausgedehnte, intensiv blaue, körnige Stellen, welche jeder Zellstruktur entbehren und eine grosse Menge von Chromatinkörnern und Chromatinklumpen enthalten und als Nekrose aufzufassen sind.

Das zweite Bild, das ich hier zu schildern habe, nimmt sich sehr selt-

sam aus (Fig. 6). Der Schnitt scheint unter der Lupe von zahlreichen Rissen durchsetzt zu sein, welche alle in geringer Entfernung neben einander annähernd parallel laufen und hie und da durch quere Aeste sich verbinden. Ferner sieht man stellenweise, wie die scheinbaren Risse in eine etwas grössere Lücke des Schnittes einmünden, in eine Lücke von sehr unregelmässiger Gestalt, in welche vom Rand aus unregelmässige Fasern und Fetzen des Gewebes hereinhängen. Was aber auf den ersten Blick wegen seiner unregelmässigen Form als Riss erscheint, ist in Wirklichkeit ein präformirtes Lumen, meist schmal, spaltförmig begrenzt durch schmale, bindegewebige Balken. Auf diesen Balken nun liegt überall eine continuirliche Lage von Zellen. Diese Zellen sind zum Theil platt, gleichen in dieser Hinsicht den Endothelien, aber sie sind meist im Ganzen viel dicker, nicht nur an der kernhaltigen Anschwellung. Sie besitzen ein reichliches, blassröthliches, feinkörniges Protoplasma und einen ziemlich grossen, bläschenförmigen Kern. Sie gleichen also in diesen Beziehungen den oben beschriebenen Zellen von compacter Form. Auch solche finden sich übrigens an manchen Stellen, welche dadurch vollständig den Uebergangsstadien des vorher beschriebenen Falles gleichen. Es handelt sich nicht etwa um drehrunde Kanäle, den Blutgefässen ähnlich, eben so wenig auch um Kanäle, welche den normalen Lymphgefässen gleichen. Will man das Bild auf normale Verhältnisse zurückführen, so kann man sich vorstellen, dass in dem Stroma die Endothelien, welche die Bindegewebsbündel bekleiden, in unregelmässiger Weise anschwellen und zugleich zwischen diesen Bündeln die vorhandenen Lymphspalten sich erweitern. Die Lumina haben in der That eine Spaltform, denn auf zahlreichen, auf einander folgenden Schnitten wiederholen sie sich in der gleichen Weise, und nur selten sieht man auch in dicken Schnitten über oder unter dem Lumen eine begrenzende Wand, sondern das Lumen geht in der Regel durch die ganze Dicke des Schnittes hindurch. Auch die erwähnten grösseren Lücken entsprechen diesen Spalten und sind keine technischen Kunstprodukte. Die scheinbar zerrissenen Fasern, welche von der Wand in diese Lumina hineinragen, sind Fortsetzungen der Bindegewebsbündel zwischen den erwähnten Spalten. Sie werden nach dem Inneren der Lücke hin schmäler, zerklüften sich; dabei sind die äusseren Contouren nicht mehr parallel, sondern hie und da sind die Bündel eingeschnürt oder verbreitert. Alle diese scheinbar zerrissenen Bündel haben den gleichen continuirlichen Ueberzug von platten, aber noch ziemlich dicken, protoplasmareichen, kernhaltigen Zellen.

Hier liegen also offenbar Kanäle vor, bei welchen man hinsichtlich des Ausgangspunktes an Blut- oder Lymphgefässe oder auch an die Lymphspalten des Bindegewebes denken kann. Darüber erhalten wir nun an vielen Stellen einen positiven Aufschluss und es ist kein Zweifel vorhanden, dass diese Spalten jedenfalls mit den Blutgefässen zusammenhängen. Es lassen sich sowohl an den Blutcapillaren die Uebergangsformen nachweisen, wie auch namentlich der directe Zusammenhang dieser Spalten mit den Venen.

Die letzteren Bilder sind allein schon vollständig beweisend und ich schildere daher dieselben zuerst.

Die betreffenden Gefässe erscheinen mehr oval oder länglich und an dem einen oder an beiden Polen oder auch an den Seitenflächen findet man solche Gewebsfasern und Gewebsfetzen in's Lumen hinein ragen, in ihrer Beschaffenheit ganz denen gleichend, die oben beschrieben worden sind. Um eine möglichst präcise Schilderung von diesen Verhältnissen zu geben, will ich mich an ein ganz bestimmtes Gefäss halten (Fig. 4 und 5). Dasselbe hat eine langgezogene, ovale Form, an seiner breitesten Stelle fast ½ mm breit und etwa 1½ mm lang. Es enthält theils rothe Blutkörperchen und eine geronnene, röthliche Masse, theils ist es leer. Ausgekleidet ist diese Vene mit einem continuirlichen Endothelsaum, dessen Zellen alle gleichmässig angeschwollen und verdickt sind. An dem einem Ende des Gefässes verschwindet sein runder Contour, indem sich hier ein System von länglichen, parallel mit einander verlaufenden und zum Theil frei mit dem Gefässlumen communicirenden Spalten vorfindet, durch Bindegewebsbündel und Bindegewebsbalken getrennt, welche etwas breiter, als diese Lücken sind. Diese Bündel und Balken sind mit einem Zellsaum bekleidet, dessen Zellen in ihren Dimensionen genau den Endothelien der Vene entsprechen und mit ihnen direct zusammenhängen. Auf der anderen Seite des Gefässes, am anderen Pol finden sich ganz analoge Veränderungen, nur mit dem Unterschied, dass das Spalten- und Balkensystem nicht so zahlreich ist. Man sieht daselbst eine Einmündungsstelle von zwei venösen Capillaren in das Lumen der Vene. An der einen Seitenwand des venösen Gefässes verlaufen nun ziemlich breite Spalten mit dem Gefässlumen parallel, durch quere Seitenöffnungen mit dem Hauptlumen in Verbindung, so dass die trennenden Balken gleichsam inselförmig isolirt sind, doch überall in der schon oben erwähnten Art und Weise mit einem continuirlichen Zellsaum bekleidet.

Neben solchen Bildern findet man auch Venen mit länglichem Lumen, welche am grössten Theil ihres Umfanges ganz normales Endothel besitzen, an einem kleineren Theil aber, etwa an der Mitte der einen Längsseite ein Endothel, dessen ovale und rundliche Kerne ganz dicht beisammen stehen. Gerade an diesen letzteren Stellen, an welchen die Endothelien vermehrt, gewuchert sind, ist die an das Endothel angrenzende Schicht der Wand eigenthümlich zerklüftet, in kleine ovale oder runde Felder zerfallen und die so entstandenen Spalten sind auf beiden Seiten mit einer Fortsetzung des kernreichen Endothels ausgekleidet. Hier also scheint das Endothel der Venen in die Venenwand eingewuchert zu sein; es hat deren bindegewebige Elemente auseinander gedrängt, so dass zwischen ihnen mit Endothel ausgekleidete Spalten sich finden. Ferner sieht man an anderen Venen gelegentlich, meist auch nur an einem beschränkten Theil des Umfangs direct unter dem Endothel in einem schmalen Saum der bindegewebigen Wand zahlreiche, sehr dicht gelegene Durchschnitte von Capillaren mit dickem Endothel und die eine oder andere derselben ist auch an ihrer Abgangsstelle vom Venen-

lumen getroffen. Die Zahl dieser Bilder ist eine sehr grosse, und ich glaube auch, dass die vorher erwähnten, scheinbar durch Riss entstandenen, grösseren Lücken in dieser Weise aufzufassen sind. Wenigstens spricht dafür gerade die Betrachtung der Schnitte mit Lupenvergrösserung. Ihre Dimensionen, ihre eigenthümliche, gleichmässige Vertheilung machen es mir am wahrscheinlichsten, dass dieselben auch Venen darstellen, bei welchen durch hochgradige Vascularisation der Wand die normalen Formen derselben zu Grunde gegangen sind. Ob diese Wucherung von den Endothelien der Vene ausgeht, oder von den Capillaren ihrer Wand muss ich unentschieden lassen. Das mikroskopische Bild legt die Idee nahe, dass diese Vascularisation von den Endothelien der Venen selbst ausgeht, und ich habe auch hie und da den Ausdruck gebraucht, dass dieselben in die Venenwand eindringen und dieselbe zerklüften. Indessen dürfte es von vornherein wahrscheinlich sein, dass die Capillaren der Venenwand dabei eine sehr wesentliche Rolle spielen, doch muss ich diese Frage unentschieden lassen.

Ferner finden wir an den Schnitten, besonders an den nur wenig veränderten Stellen, namentlich am Rand der Septen, nach den Drüsenbläschen hin hie und da, wo von den Septen aus breitere Züge in die Drüsenläppchen hineindringen, Partien, welche nur als Uebergangsbilder von Blutcapillaren zu den eigentlichen Spalten aufzufassen sind. Im Grossen und Ganzen wiederholen sich hier die Bilder, welche wir beim vorigen Tumor gesehen haben, doch mit manchen Unterschieden. Die betreffenden Gefässe sind zwar drehrund, aber durchschnittlich von weiterem Umfang, obgleich auch solche von der Weite der normalen Capillaren vorkommen, dabei in sehr grosser Zahl dicht beisammen liegend, so dass ich glaube, Lymphgefässe bestimmt ausschliessen zu können. Die endothelialе Auskleidung nun zeigt in der Regel keinen so grossen Wechsel in der Form und in den Dimensionen der einzelnen Zellen. Der Belag auf dem Stroma ist mehr von gleichmässiger Dicke, die einzelnen Zellen treten nicht mit rundlichen oder kegelförmigen Vorsprüngen in's Capillarlumen hinein isolirt vor. Die Zellen gleichen nun ganz, was Farbe und Körnelung des Protoplasmas und was die Kernbeschaffenheit anlangt, den oben beschriebenen Endothelien der unregelmässigen Spalten und Lücken. —

Doch nicht nur Venen und Capillaren haben Veränderungen aufzuweisen, sondern auch die Arterien sind davon betroffen, wenn auch nicht in so ausgesprochener Art und Weise, wie die ersteren. Einerseits sind die Zellen des Endothels deutlich verdickt, besonders an der Stelle, wo der Kern liegt. Andererseits aber finden wir in der Adventitia oft sehr zahlreich und dicht bei einander liegend, nur durch sehr schmale bindegewebige Septen getrennt, Zellen von ovaler bis runder und polyedrischer, compacter Form, wie wir sie in den ausgebildeten Stadien gesehen haben. Ja, oft ist das Bindegewebe der Adventitia in ein Netzwerk aufgelöst, welches in seinen Maschen Zellgruppen enthält, gewöhnlich 2—4 Zellen, selten mehr und nicht häufig nur eine. Diese Zellen liegen sowohl unter sich dicht zusammen, als auch auf dem Stroma direct auf, nur an einigen Stellen umschliessen sie cen-

trale Lumina von rundlicher oder langgestreckter Form, Bilder, die ganz Blutcapillaren mit verdicktem Endothel gleichen. Diese Zellgruppen liegen etwa in Distanzen von ihrem eigenen $\frac{1}{4}$—$\frac{1}{2}$ Durchmesser von einander entfernt. An anderen Partien der Circumferenz der Arterie zeigt die Adventitia durchaus normale Verhältnisse. Es handelt sich hier entweder um fremde Elemente, welche in die Adventitia hinein gewuchert sind, oder aber um Eigenprodukte der Zellen der Adventitia selbst. Ich möchte mich eher der ersteren Ansicht zuwenden und annehmen, dass wir es hier mit eingewucherten Zellsträngen zu thun haben, welche von den gewucherten Endothelien der Venen und Blutcapillaren ihren Ausgangspunkt nehmen. Dafür spricht einerseits die Form und Anordnung der Zellen, welche gleichsam die Bindegewebsfibrillen auseinander gedrängt haben, andererseits aber auch wieder der Grund, dass dicht neben Stellen mit relativ grossen Zellnestern grosse Partien in der Adventitia sind, die durchaus einen normalen Bau aufweisen und scharf gegen die veränderten Partien abgegrenzt sind.

Im Gewebe der Arterien, nicht nur auf die Adventia beschränkt, finden sich zerstreut ein- und mehrkernige Leukocyten, erstere in grösserer Zahl, als letztere. —

Was noch die Schilddrüsenbläschen betrifft, so besitzen sie einen einschichtigen Epithelsaum, welcher aus cubischen Zellen besteht. Das Protoplasma derselben ist sehr blass, äusserst schwach mit Eosin gefärbt, mehr homogen, die Zellgrenzen sind nicht sichtbar. Die Kerne, etwa doppelt so gross wie diejenigen der einkernigen Leukocyten, sind kreisrund, oder nur in geringem Grade oval, alle annähernd von gleicher Grösse, stark dunkelblau gefärbt; sie liegen gewöhnlich in Abständen von ihrem halben bis ganzen Durchmesser von einander entfernt. Im Innern enthalten sie unregelmässig zerstreute Chromatinkörner und hie und da ist ein Kernkörperchen sichtbar.

Auch hier ist jeder Zusammenhang der Tumorzellen mit den Epithelien der Schilddrüsenbläschen ausgeschlossen, nicht sowohl, weil die Zellen beider in ihren wesentlichsten Merkmalen ganz von einander verschieden sind, als ganz besonders deshalb, weil sich nirgends irgend welcher Zusammenhang oder irgend welche Beziehung der ersteren zu den letzteren nachweisen lässt. Wir haben es also auch in diesem Fall mit einer Geschwulst zu thun, welche ihren Ausgangspunkt nicht von den Epithelien der Drüsenbläschen nimmt.

Resumé.

Fassen wir das Wesentlichste der mikroskopischen Untersuchung zusammen, so haben wir in den späteren Stadien der Neubildung zwei Bilder zu unterscheiden. Das eine derselben ist am besten als ein alveoläres oder reticuläres Sarcom zu bezeichnen. Es findet sich aber nur an relativ beschränkten Stellen ausgesprochen. In demselben sehen wir ziemlich grosse,

protoplasmareiche, polymorphe, compacte Zellen. Dieselben sind im Stroma, welches in ein feines Netzwerk aufgefasert ist, ziemlich gleichmässig vertheilt, d. h. je in einer Masche liegen etwa 1—4 Zellen locker bei einander. Dieses Bild gleicht also den späteren Stadien des früher beschriebenen Tumors.

Dagegen sehen wir viel häufiger ein anderes Bild, in welchem schmale, zu einem Netz verbundene Spalten und grosse Lücken sich finden, in welche Gewebsfasern und Gewebsfetzen hineinragen, die alle mit einem continuirlichen Endothelsaum ausgekleidet sind. Man könnte daran denken, dass man es hier mit Lymphspalten zu thun hat, deren Endothel gewuchert ist und die Bindegewebsbündel von einander abgedrängt und zersplittert hat. Aber wir können mit voller Bestimmtheit nachweisen, dass diese Spalten mit Blutgefässen zusammenhängen und zwar mit Venen[1]). Der Prozess ist daher in folgender Weise aufzufassen. Die Endothelien der Venen, vielleicht auch der Capillaren vergrössern sich, nehmen ovale, compacte Form an, sie vermehren sich, wuchern in die Venenwand hinein und drängen die einzelnen Bindegewebsbündel auseinander. So entstehen die mit dickem Endothel oder selbst mit compacten Zellen ausgekleideten Spalträume.

Andererseits sehen wir nun auch, was die Blutcapillaren anlangt, eine Wiederholung der Verhältnisse, wie sie uns der früher beschriebene Tumor gezeigt hat, nur mit einigen unwesentlichen Unterschieden, die oben beschrieben sind.

Diese zweite Form des Tumors deutet also mehr auf ein Angiom hin. Unbeantwortet muss nun allerdings die Frage bleiben, wie sich diese Form der Geschwulst zu der oben erwähnten sarcomatösen Form verhält. Ich habe in meinen Schnitten keine Bilder gesehen, welche Anhaltspunkte dafür geben, ob diese zwei Formen des Tumors einander in der Entwickelung coordinirt sind oder nicht. Man kann sich sehr wohl dieses Stadium des reticulären Sarcoms so entstanden denken, dass die Endothelien dieser Blutspalten, welche ja an manchen

[1]) Wenn ich hier und früher nur von einem Zusammenhang mit Venen spreche, so will ich damit nicht ausschliessen, dass diese Spalten durch Arterien ihr Blut erhalten. Ich habe nur den Zusammenhang mit Arterien nicht direct verfolgen können.

Stellen wirklich eben so gross und dick sind, wie in dem früher erwähnten Tumor, hier in das bindegewebige Stroma eindringen und dasselbe zu einem Reticulum auseinander drängen.

Der zweite Tumor unterscheidet sich von dem ersten wesentlich dadurch, dass die Lumina der Gefässe erhalten bleiben, mit Ausnahme der wenigen Stellen, wo die Zellen in das umliegende Stroma eindringen und dasselbe zu einem Reticulum auseinander drängen. Diese Geschwulst wird also doch eher zu den Angiomen zu rechnen sein, als zu den Sarcomen, der angiomatöse Charakter wiegt jedenfalls weitaus vor. Indessen unterscheidet sich dieses Angiom doch nicht unwesentlich von den typischen zwei Formen der Blutgefässgeschwülste, der Teleangiektasie und des Tumor cavernosus. Dem letzteren aber steht er näher darin, dass die Bluträume nur von Endothel ausgekleidet sind und unter dem Endothel sich keine fibröse Adventitia vorfindet. Aber wiederum sind die Endothelien von so eigenthümlichen Formen, wie wir sie weder bei Teleangiektasie, noch beim cavernösen Tumor finden. Das Vordringen der Endothelien in die Nachbarschaft, die Vascularisation der Venenwand, die Zerklüftung des Bindegewebes durch die eindringenden endothelialen Kanäle ist eine so eigenthümliche Erscheinung, wie wir dies bei den gewöhnlichen Formen nicht kennen. Doch ist dieser Fall kein Unicum. Es ist in der Literatur schon ein ähnlicher Tumor beschrieben, welcher mit diesem vollständig übereinstimmt, nur mit der einzigen Einschränkung, dass in demselben Bilder des reticulären oder alveolären Stadiums nicht gefunden wurden. Herr Professor Langhans machte mich auf diesen von ihm selbst beobachteten Fall aufmerksam und theilte mir mit, dass er sich nicht erinnere, von einer ähnlichen Geschwulst in der Literatur gelesen zu haben. Es handelt sich um einen 30jährigen, kräftigen Mann, welcher, wie es scheint, in Folge eines Sprunges und starker Uebermüdung (er war fast einen halben Kilometer weit nach dem Bahnhof gerannt, um den Zug zu erreichen) sich fast plötzlich unwohl fühlte. Der erste Arzt diagnosticirte einen Magenkatarrh, der zweite 7 Wochen später ein Aneurysma der Aorta abdominalis, weil er zwischen der vergrösserten Milz und dem Magen einen Tumor mit Pulsation und schwirrendem Geräusch nachweisen konnte. Die

Symptome nahmen rasch zu und nicht ganz 5 Mon
oben erwähnten Ermüdung trat Exitus ein.

Es fand sich nun eine kollosale Vergrösseru
ein grosser Theil ihres Gewebes war in ein makrosk
vasatähnliches Gewebe umgewandelt, in welchem
kroskopische Untersuchung sehr leicht ein weit- un
ges Netz von drehrunden Balken nachwies, welche
lich faserigem Bindegewebe bestanden und fast i
continuirlichen Zellbelag trugen. Der Tumor wurd
Langhans als „cavernöser Tumor“ bezeichnet. I
nun die Entwickelung dieser cavernösen Geschwulst
die Wucherung der Gefässendothelien ganz ausser
den Vordergrund tritt.

Langhans fasst das Ergebniss seiner Unters
zusammen, dass er sagt: „Der Prozess läuft als
darauf hinaus, dass in dem leicht veränderten,
gewebig umgewandelten Milzgewebe die Endotheli
gefässe und zwar der venösen Capillaren anschwell
mehren und das Gewebe selbst in einzelne drehr
zerfällt; die Zwischenräume zwischen den letzteren
begreiflicherweise den Lumina der Blutgefässe und
Zusammenhang mit ihnen ist auch vielfach zu erk
aber deren Form sich dabei wesentlich geändert h
ersichtlich. Aus drehrunden Kanälen sind sie zu
worden, welche die Oberfläche der Balken auf aller
geben und deren Gestalt schon durch die der letzt
ist. Indess sind diese Spalten nicht weit, ja in d
schen Grenzzone der kleinen Heerde, soweit diesel
ist, sogar sehr schmal. Die Balken liegen so di
mit dem grössten Theil ihrer Oberfläche sich b
nur da Lücken von geringer Breite sich vorfinden
mehr Balken zusammenstossen. Man sollte nun
Blutkörperchen erwarten, das ist nun fast nirgends
sind entweder leer, oder enthalten grosse, runde
fast epithelähnliche Zellen, welche durch ihr kö
lichtbrechendes Protoplasma den verdickten Endothe
Solche Elemente finden sich auch schon in den
bahnen des benachbarten Milzgewebes, welche ausse

lung der Endothelien noch keine Veränderung erlitten haben, hier sind sie mit rothen Blutkörperchen vermischt. Von diesem Stadium unterscheidet sich nun das centrale, cavernöse Gewebe nur durch die Ausdehnung der Höhlen durch Blut" (S. 283 und 284).

Man ersieht aus dem Voranstehenden, dass in unserer Struma die Verhältnisse ganz in gleicher Weise sich entwickelt haben, wie in diesem Milztumor. Ich könnte noch zahlreiche andere Sätze aus der Schilderung des Milztumors anführen, welche ganz ebenso auf unsere Geschwulst passen und als einziger Unterschied in diesen früheren Entwickelungsstadien möchte ich nur hervorheben, dass im vorliegenden Fall die Wucherung der Endothelien noch höhere Grade erreicht, insofern dieselben durchschnittlich wenigstens viel dicker sind. Sie treten mehr, möchte ich sagen, als Einzelindividuen hervor.

In dem von Langhans erwähnten Fall fanden sich Metastasen in der Leber, bei welchen aber ein bestimmter Nachweis für ihre Abstammung an Ort und Stelle aus den Blutgefässendothelien nicht zu finden war.

3. Zusammenfassung.

Die beschriebenen zwei Tumoren der Schilddrüse stehen also bezüglich ihrer Genese auf dem gleichen Boden. Beide sind Abkömmlinge der Endothelien der Blutgefässe. Ein Unterschied besteht allerdings darin, dass beim ersten eine Mitbetheiligung der grösseren Gefässe fehlt und nur das Endothel der Capillaren in Wucherung begriffen ist. Dies erklärt denn auch die verschiedene Localisation der initialen Stadien. Beim ersten Tumor finden sich die ersten Veränderungen zwischen den Schilddrüsenbläschen, also an Stellen, an welchen sich fast ausschliesslich nur Capillaren vorfinden, während wir beim zweiten Tumor diese Stadien hauptsächlich in den interlobulären Septen finden, von wo aus der Prozess dann allerdings zwischen die Drüsenbläschen hinein geht, entsprechend den bindegewebigen Septen, welche von hier aus in den Colloidknoten hinein laufen und dessen Gerüstwerk bilden.

In diesem Punkt liegt nun auch die Verschiedenheit der

Weiterentwickelung beider Geschwülste. Beim ersten Tumor sehen wir mehr eine Bildung von Zellsträngen, entsprechend den durch Proliferation der Endothelzellen mit Zellmassen angefüllten Capillarröhren, anfänglich noch mit centralen Lücken und Spalten, dann mehr in Form solider Zellbalken, ganz Krebszellsträngen gleichend, welche aber oft nur durch so schmale Bindegewebssepten von einander getrennt sind, dass man mit vollem Recht an ein reticuläres oder alveoläres Sarcom denken kann.

Der zweite Tumor hat dagegen eine etwas andere Weiterentwickelung, um an allerdings nur wenigen Stellen schliesslich doch auch zu der Form des reticulären oder alveolären Sarcoms zu gelangen. Aber an den meisten Stellen sehen wir in dieser Geschwulst ein Netzwerk von langen unregelmässigen Spalten und Lücken, deren begrenzende Bindegewebsbündel aber alle von einem continuirlichen Zellsaum begrenzt sind, und welche zum Theil noch deutlich Blut enthalten und mit den Venen zusammenhängen. Der Tumor hat also mehr den Bau einer cavernösen Geschwulst.

Anhang über die Knochenmetastasen.

Im ersten meiner Fälle findet sich eine Metastase im Sternum, allerdings eine Metastase, die nicht aus verschleppten Elementen des primären Tumors entstanden ist, sondern ganz in gleicher Weise, wie der primäre Tumor aus den an Ort und Stelle befindlichen Capillaren. Ich habe schon oben besonders auf diesen Unterschied aufmerksam gemacht, welcher zwischen dieser „Metastase“ und den Metastasen von Krebs und anderen Tumoren besteht. Ich gehe hier nicht weiter darauf ein, dagegen nehme ich Veranlassung, gestützt auf das Sectionsmaterial des Bernischen pathologischen Instituts die hier gesammelten Erfahrungen über die Metastasen maligner Strumen mitzutheilen, von welchen die eine Form, die Bevorzugung des Knochensystems, in letzter Zeit mehrfach erörtert worden ist. In der Dissertation von M. Müller aus dem Jahre 1892 ist das Material von 1872—1892 verarbeitet worden. Ich habe nun noch die Sectionsprotocolle von 1892—1897 (inclusive den

Monat August) darauf hin durchgesehen. Dies ergiebt zusammen 7461 Sectionen, worunter 38 Fälle von Struma carcinomatosa. Von denselben machen 35 Fälle Metastasen in:

1) Knochen:	12+2	=	14[1]) und zwar:
Schädel	7+1	=	8
Sternum	5+1	=	6
Rippen	4+1	=	5
Becken	2	=	2
Scapula	1	=	1
Wirbelsäule	1	=	1
Humerus	1	=	1
Femur	1	=	1
2) Lungen:	16+2	=	18;
3) Nieren:	8	=	8;
4) Leber:	6+2	=	8;
5) Gehirn:	3+1	=	4.

In 44 Fällen fand ich Struma sarcomatosa, wovon 35 Fälle mit Metastasen, der Sitz derselben in:

1) Knochen:	3+5	=	8;
Rippen	2+1	=	3
Sternum	1+2	=	3
Wirbelsäule	1	=	1
Humerus	1	=	1
Femur	1	=	1
2) Lungen:	11+16	=	27;
3) Leber:	1+6	=	7;
4) Milz:	1	=	1;
5) Gehirn:	1+2	=	3;
6) Haut:	1+2	=	3.

Die vereinzelten Metastasen anderer Organe wurden bei dieser Statistik nicht berücksichtigt, ferner auch nicht die in den Lymphdrüsen, weil hie und da bei der Section eine krebsige Drüse übersehen worden sein mag.

Man sieht aus obiger Zusammenstellung, dass neben den Lungen das Knochensystem am häufigsten Sitz von Metastasen

[1]) Die ersten Zahlen sind jeweilen die von Müller, die zweiten die von mir gefundenen Resultate.

ist. Beim Krebs nun sind die Metastasen im Knochensystem im Ganzen doppelt so häufig, wie beim Sarcom, namentlich auffallend ist beim ersteren die Bevorzugung des Schädels und des Sternums, wobei meistens der Knoten im Manubrium, selten im Corpus sitzt. Die häufige Erkrankung der Lungen erklärt sich sehr leicht aus der Thatsache, dass bei Erkrankung von Strumen an maligner Neubildung die letztere sehr häufig in die Venen eindringt.

Die Bevorzugung des Knochensystems aber, welche sich aus dem folgenden Vergleich mit den Krebsen des Magens, Oesophagus, Uterus u. s. w. ergiebt, ist eine sehr auffallende. Finden vielleicht die in das Blut eingedrungenen Zellen der krebsigen Struma im Knochensystem bessere Bedingungen für die Entwickelung vor? Hängt dies vielleicht zusammen mit dem durch das Thierexperiment und die Erfahrungen an den Menschen festgestellten Einfluss, welchen die Thyreoidea auf das Wachsthum der Knochen, wahrscheinlich auch auf die Ausbildung des Knochenmarks[1]) ausübt?

Ob die Knoten im Sternum auf aberrirende, accessorische Thyreoidealläppchen zurück zu führen sind, hat schon Eiselsberg erörtert. Zur Lösung dieser Frage im bejahenden Sinne liegt zur Zeit kein Material vor.

Zum Schlusse gebe ich noch folgende Statistik über primäre Krebse der häufiger afficirten Organe sammt ihren Metastasen im Knochensystem:

Carcinoma ventriculi: 219 Fälle (143+76), wovon 135 Fälle (82+43) Metastasen machen, darunter 2 Fälle im Knochensystem (Sternum, Rippen und Wirbelsäule).

Carcinoma oesophagi: 119 Fälle (72+47), wovon 45 Fälle (34+11) mit Metastasen, worunter 5 Fälle im Knochensystem.

Carcinoma uteri: 88 Fälle (65+23), wovon 51 Fälle (41+10) mit Metastasen, darunter 5 Fälle (3+2) im Knochensystem, (3mal in den Rippen, 1mal im Os ilei und Sternum).

[1]) Die Anämie der Thyreopriven ist bekannt. Langhans fand bei einem 14monatlichen Cretinen in den langen Röhrenknochen der Extremitäten nur Fettmark. (Dieses Archiv. Bd. 149.)

Carcinoma recti: 25 Fälle (19+6), wovon Metastasen in 15 Fällen (11+4), darunter 4 Fälle im Knochensystem (Rippen, Sternum, Sacrum, Os ilei).

Carcinom des Pankreas: 21 Fälle (15+6), wovon 16 Fälle (11+5) mit Metastasen, darunter im Knochensystem 1 Fall (Os frontale).

Carcinoma mammae: 21 Fälle (14+7), wovon 18 Fälle (13+5) mit Metastasen, darunter im Knochensystem 9 Fälle (2mal im Femur, 2mal im Becken, 4mal in der Wirbelsäule, 3mal im Schädel, 1mal im Sternum und 1mal in den Rippen).

Man ersieht daraus, dass nur das Carcinoma mammae in dieser Beziehung mit der Struma carcinomatosa concurriren könnte, aber dabei ist zu bedenken, dass die Fälle von Carcinoma mammae in den letzten Monaten des Lebens das Spital nicht aufsuchen und daher nur spärlich zur Section kommen.

Wenn wir die Betheiligung der Knochen bei Carcinoma ventriculi, oesophagi, uteri und Struma carcinomatosa, welche primären Krebse oben durch grössere Zahlen vertreten sind, procentisch berechnen, so erhalten wir folgende Resultate:

Carcinoma ventriculi	in	0,9	pCt.;
Carcinoma oesophagi	-	2,2	-
Carcinoma uteri	-	5,7	-
Carcinom der Struma	-	36,9	-

Literatur.

Vollkmann, Ueber endotheliale Geschwülste, zugleich ein Beitrag zu den Speicheldrüsen- und Gaumentumoren. Deutsche Zeitschr. für Chir. Bd. 49.

Langhans, Casuistische Beiträge zur Lehre von den Gefässgeschwülsten. Dieses Archiv. Bd. 75. 1879.

Waldeyer, Myxoma intervasculare arborescens funiculi spermatici, zugleich ein Beitrag zur Kenntniss der Cylindrome. Dieses Archiv. Bd. 44. 1868.

Steudener, Beiträge zur Onkologie. Dieses Archiv. Bd. 42. 1868.

Maurer, Ueber einen eigenthümlichen Fall von Angiosarcom. Dissertation. Halle 1883.

Nauwerck, Ueber einen Fall von centralem, hyperplastischem Capillarangiom des Oberschenkels. Dieses Archiv. Bd. 111. 1888.

Kolaczek, Ueber das Angiosarcom. Deutsche Zeitschr. für Chir. Bd. 9
Müller, Beiträge zur Kenntniss der Metastasenbildung maligner Tumoren. Dissertation. Bern 1892.
Middeldorpf, Zur Kenntniss der Knochenmetastasen bei Schilddrüsentumoren. Langenbeck's Archiv für klin. Chir. Bd. 48.

Erklärung der Abbildungen.

Tafel VI und VII.

Fig. 1. Schnitt aus der ersten Geschwulst vom reticulären Sarcom. Anfangsstadium. Leitz Ocul. I. Obj. 7. Neben einigen Blutcapillaren mit fast normaler Wand finden sich andere, erweitert, mit geschwollenen Endothelien sehr verschiedener Form ausgekleidet. Der scheinbar solide Zellstrang rechts unten stellt ein Flächenbild einer solchen Auskleidung vor.

Fig. 2. Schnitt aus der gleichen Geschwulst. Leitz Ocul. I. Obj. 7. In den Schilddrüsenbläschen ist das Epithel meist von der Wand abgehoben, seine Kerne rund, an einzelnen Stellen länglich. In den Stromabalken zwischen denselben zahlreiche, weite Blutcapillaren, das Endothel derselben fast normal, platt und dünn; aber an jeder finden sich auch Stellen, wo das Endothel zu dicken, spindelförmigen oder plumpen Zellen angeschwollen ist und die Kerne derselben zum Theil sehr dicht liegen. ×× Hier liegen auf dem Stroma, welches das Drüsenbläschen begrenzt, mehrere Geschwulstzellen auf.

Fig. 3. Schnitt aus dem ersten Tumor. Ausgebildetes Stadium und Uebergangsstadium. Leitz Ocul. I. Obj. 7. Neben den in Fig. 1 schon abgebildeten Capillaren mit veränderten Endothelien rundliche, solide Zellnester aus je einer geringen Zahl von Zellen bestehend.

Fig. 4. Schnitt aus dem zweiten Tumor. Leitz Ocul. I. Obj. 7. Das Bild stellt den einen Pol eines Schrägschnittes durch eine Vene dar; die Wand aufgelöst in ein System von Lücken und Spalten, alle mit einem gleichmässig verdickten Endothelsaum, der sich direct in die ebenfalls gleichmässig verdickte endotheliale Auskleidung der Vene fortsetzt.

Fig. 5. Schnitt aus dem zweiten Tumor. Leitz Ocul. I. Obj. 7. Das Bild veranschaulicht den anderen Pol der gleichen Vene der Fig. 4.

Fig. 6. Schnitt aus dem zweiten Tumor. Seibert Ocul. I. Obj. II. Ausgebildetes Stadium. Ein unregelmässiges Spalten- und Lückensystem überall mit einem deutlichen Endothelsaum an den begrenzenden Bindegewebsbalken. ×× Runde Schilddrüsenbläschen.

VI.

Ein Blutgefässendotheliom, mit besonderer Berücksichtigung seines Wachsthums.

Von Dr. med. Borrmann,
früherem I. Assistenten am Pathologisch-anatomischen Institut in Zürich.

(Hierzu Taf. VIII.)

Es handelt sich um einen gut wallnussgrossen Tumor des Scrotums, der im Cantonspital Winterthur exstirpirt und in das hiesige Pathol.-anatom. Institut zur Untersuchung eingeschickt wurde. Durch die Güte des Herrn Dr. Walder, Spitalarzt in Winterthur, wurde mir bezüglich des klinischen Theiles Folgendes bekannt: Pat., ein 54jähriger Mann aus Winterthur, bemerkte im Alter von 12—14 Jahren eine kleinerbsgrosse Geschwulst am Scrotum, die — ohne Beschwerden zu machen — bis zum 40. Jahre langsam wuchs und hier die Grösse einer Haselnuss erreicht hatte. Vom 40. bis zum 54. Jahre ist sie dann bis zur Grösse eines kleinen Hühnereies gewachsen und zwar rapide im Verlauf des letzten Jahres. 4 Tage vor dem Eintritt in das Spital bemerkte Pat., nachdem er an einem heissen Sommertage viel gelaufen und stark in Schweiss gekommen war, Abends einen Blutfleck in seinem Hemde. Die Geschwulst, die sonst allseitig von der Haut umgeben war, zeigte sich an ihrem oberen Pol in der Ausdehnung eines 10 Pfennigstückes von Haut entblösst, aufgebrochen, etwas zerklüftet, und Pat. drückte etwa — nach seinen Angaben — die Hälfte der Geschwulst in Gestalt von zähen, dunkel-schwarzrothen Blutklümpchen, hie und da mit etwas derberen, helleren Gewebsmassen untermischt, aus. Dabei und besonders hinterher entleerte sich noch ziemlich viel frisches Blut. Die Blutung stand bald, und Pat. legte sich einen provisorischen Verband an. Am folgenden Tage hatte sich ein Schorf gebildet, unter dessen Rändern hervor es noch immer blutete, besonders bei Berührung der Geschwulst. Pat. kam dann nach 3 Tagen in's Spital, wo ihm der Tumor exstirpirt wurde. Letzterer sass dem Scrotum breitbasig auf, ging nicht tiefer wie bis in die Cutis, sprang annähernd halbkuglig, gut wallnussgross vor, wurde mit Leichtigkeit entfernt und zu uns in's Pathol. anatom. Institut zur Untersuchung eingeschickt. Ich selbst bekam den Tumor erst nach einiger Zeit zu Gesicht, so dass ich über sein Aussehen in frischem Zustande nichts berichten kann. Als ich ihn sah, lag er in Alkohol, nachdem er in Zenker vorgehärtet war. Er besitzt die Grösse einer Wallnuss und zeigt auf dem Durchschnitt, dass er in ganzer Circumferenz scharf ab-

LIBRARY OF THE UNIVERSITY OF CALIFORNIA

gekapselt ist. Die Kapsel ist Scrotalwand und bildet ringsherum eine 2—4 mm breite graubraune Gewebsschicht, die continuirlich mit Epidermis bedeckt ist. Am oberen Pol der Geschwulst fehlt in einer Ausdehnung von gefähr von der Grösse eines 10 Pfennigstückes sowohl die Epidermis als auch das Bindegewebe. Die oberen zwei Drittel der Geschwulst bestehen aus einer dunkel-schwarzrothen Masse ohne besondere Struktur, die am Pol unbedeckt zu Tage liegt. Man geht nicht fehl, wenn man schon bei blosser Betrachtung diese Partien für geronnenes Blut hält. Es gelingt leicht, Stückchen aus dieser Masse herauszubrechen, die sich zwischen den Fingern zu einer bröckligen Masse zerreiben lassen. Weiter nach unten — also nach der Basis zu — zeigt der Tumor ebenfalls eine im Ganzen dunkel-braunrothe bis schwarzrothe Farbe, lässt aber deutlich eine Struktur erkennen. Es ziehen nehmlich durch diese dunklen Partien Züge helleren Gewebes, welche die dunklen Partien stellenweise in runde und unregelmässig begrenzte Complexe abtheilen. Die dunkeln Partien haben an Farbe und Consistenz grosse Aehnlichkeit mit den vorhin erwähnten Blutmassen der oberen zwei Drittel der Geschwulst. Noch weiter nach der Basis zu, dicht an der Bindegewebskapsel, nehmen die grauen Züge an Zahl und Mächtigkeit zu, die dunkeln Partien ab, bis erstere fast ganz allein vorherrschend sind.

Es wird nun eine dünne Scheibe aus der grössten Circumferenz des Tumors, senkrecht zur Basis, herausgeschnitten, in Celloidin eingelegt und nachher geschnitten. Mehrere andere Scheiben werden je in 4 Quadranten zerlegt und jeder für sich ebenfalls in Celloidin gelegt und geschnitten, da zu feineren Untersuchungen wegen der Grösse der ganzen Scheibe die Schnitte zu dick gerathen würden. Die Schnitte werden mit Hämalaun vorgefärbt und theils mit Eosin, theils nach van Gieson nachgefärbt. Zur besseren Orientirung will ich zunächst einen grossen Schnitt durch den ganzen Tumor bei Lupenbetrachtung kurz beschreiben (s. Fig. 1. Hämalaun-Eosin).

Man sieht, dass der Tumor links bis zur Grenze zwischen mittlerem und oberem Drittel, rechts bis etwas über die Hälfte von rothgefärbtem Bindegewebe umgeben ist, von dem der eigentliche Tumor scheinbar überall scharf abgesetzt ist. Links und rechts vom Tumor wird die bindegewebige Kapsel nach oben zu immer schmäler, um schliesslich an den vorhin erwähnten Stellen fast zugespitzt aufzuhören (bei a, a), so dass das obere Drittel (links etwas weniger wie ein Drittel), am Pol halbkuglig vorspringend, nicht mehr von der Kapsel überzogen ist, sondern frei liegt. Man erkennt deutlich an dem Tumor zwei an Farbe und Struktur verschiedene Partien. Die Basis und die beiden Seiten bis zu einer Höhe von etwa ⅓ der Geschwulst bestehen aus kleineren und stellenweise etwas grösseren, annähernd runden Complexen, die keine deutliche Struktur erkennen lassen und sich mit Eosin rosaroth, hier und da auch braunroth, mit van Gieson mehr gelblich oder gelbbraun gefärbt haben. Um und zwischen diesen Complexen sieht man blaugefärbte Züge, die entweder netzförmig unter

einander zusammenhängen oder langgestreckt neben einander herlaufen, um die erwähnten Complexe herumziehen und dieselben scharf gegen einander absetzen. An beiden Seiten und in der Mitte haben diese blaugefärbten Züge in ihrem Verlauf eine Richtung nach oben, gegen den oberen Pol zu und endigen anscheinend frei in dem gleich näher zu beschreibenden anderen Gewebe. Es ist dieses Verhalten nicht an allen Stellen gleich gut zu sehen und in der Fig. 1 vielleicht etwas zu ausführlich gezeichnet. Dieses letzterwähnte andere Gewebe zeigt in Farbe und Anordnung grosse Aehnlichkeit mit den vorhin erwähnten, von blaugefärbten Zügen umgebenen, annähernd runden Complexen, nur dass, je weiter man nach oben geht, die Eintheilung in Complexe immer mehr aufhört und hier und da an Grösse und Gestalt sehr unregelmässige Bezirke, verschieden durch Farbe und Struktur, auffallen. Man geht nicht fehl, wenn man diese Partien schon jetzt bei Lupenvergrösserung als coagulirtes Blut theils älteren, theils frischeren Datums anspricht. Es zeigt stellenweise ein deutliches Netzwerk, stellenweise ein grobes, knorriges Balkensystem von Fibrin; an wieder anderen Stellen ist nichts von Fibrin zu erkennen, hier bildet es eine strukturlose, dunkel-braunroth gefärbte Masse, die manchmal in ziemlich runden Complexen sich von benachbarten unregelmässigen Blutmassen schon durch seine dunklere Farbe absetzt. An der Basis des Tumors befindet sich zwischen eigentlichem Tumorgewebe und bindegewebiger Kapsel eine ebenfalls dunkel-braunrothe Partie (Fig. 1, b), ähnlich den soeben beschriebenen, die aus Blut besteht und einem stellenweise deutlich erkennbaren Fibrinnetz. Mehr ist bei Lupenvergrösserung nicht zu erkennen. Es sollte das auch nur ein Uebersichtsbild sein über das Verhältniss des eigentlichen Tumorgewebes zu den in, auf und zwischen dasselbe stattgehabten Blutungen und schon jetzt andeutungsweise das freie Wachsthum des Tumors gegen das Blut hin und in dasselbe hinein hervorheben. Doch davon später.

Wir betrachten jetzt den Tumor bei schwacher Vergrösserung (Zeiss, Ocul. 2, Obj. AA) und einige wichtigere Stellen gleich mit starker (Ocul. 4, Obj. DD).

Ich halte es für zweckmässig, wenn wir mit der Betrachtung der bindegewebigen Kapsel beginnen. Schon jetzt wird es bei genauem Zusehen klar, dass dieselbe nicht überall ganz scharf von dem eigentlichen Tumor abgesetzt ist — wie es anfänglich bei makroskopischer und bei Lupenvergrösserung schien. Am schärfsten ist die Grenze noch in den seitlichen Partien. Die Kapsel zeigt hier stellenweise die gut erhaltene unveränderte Epidermis, daneben Musculatur an einigen Stellen; das Bindegewebe selbst zeigt eine erhebliche Vermehrung der fixen Elemente, kleinzellige Infiltration und viele junge Gefässe, meist strotzend mit Blut gefüllt. Die Grenze gegen den Tumor ist, wie gesagt, sehr deutlich. Anders sind die Verhältnisse an der Basis des Tumors. Der Bluterguss (Fig. 1, b) hat sich direct zwischen Tumor und Kapsel gedrängt, so dass letztere unterhalb, erstere oberhalb des Blutes liegt. (Die Lücke unterhalb ist ein Riss im

Präparat.) Rechts davon (s. Bild) zeigt nun das Bindegewebe wesentlich andere Verhältnisse wie in den seitlichen Partien der Kapsel. Während es nach der Epidermis zu sich ähnlich verhält wie das übrige, schon beschriebene Bindegewebe, sieht man, je näher man dem Tumorgewebe selbst kommt, folgende Veränderungen auftreten: das Bindegewebe wird lockerer, die Fibrillen liegen weiter auseinander, die einzelnen Fibrillen sind dicker, sehen wie gequollen aus, haben ihre Streifung verloren und mehr ein homogenes Aussehen, sind sehr kernarm, ja sogar oft kernlos; sie haben eine typische hyaline Beschaffenheit. Es hat eine nicht zu leugnende Aehnlichkeit mit sklerotischem Bindegewebe, sieht aber doch anders aus. Wir werden später bei Betrachtung des Bindegewebes im Tumor selbst sehen, dass dasselbe hyalin degenerirt ist und mit dem eben beschriebenen völlig übereinstimmt. Anführen möchte ich hier noch die von Ernst angegebene für Hyalin charakteristische Farbenreaction mit van Gieson'scher Flüssigkeit (Ziegler's Beiträge. Bd. XI. „Ueber Psammome"). Ernst ist zufällig auf diese Reaction gekommen, hat sie dann an vielen Präparaten sehr genau studirt und ist zu folgendem Resultat gekommen (S. 253): „Sie (die van Gieson'sche Färbungsmethode) verleiht dem Hyalin eine hellere, leuchtendere, gelbere Nüance von Roth, Scharlachroth könnte man es bezeichnen, während das fibrilläre Bindegewebe purpurroth in dem Sinne genannt werden könnte, dass sein Roth statt des gelben leicht-violette Töne erhält." Mag man nun an die absolute Sicherheit dieser Probe glauben oder nicht, mag man vielleicht Ernst's Schilderungen von allen feinen Farbenübergängen vom normalen Bindegewebe bis zum definitiven Hyalin für etwas übertrieben halten, jedenfalls kann ich ihm nach dem, was ich aus meinen Präparaten gesehen habe, insofern Recht geben, als sich hyalin degenerirtes Bindegewebe nach van Gieson anders färbt wie normales und zwar ist der Unterschied so, wie er es oben beschrieben hat.

Gehen wir jetzt im Präparat weiter nach oben, also nach dem Tumor zu, so nehmen die hyalinen Bindegewebszüge zwar nicht an Zahl ab, wohl aber an Grösse. Die Lücken zwischen den hyalinen Bälkchen werden immer grösser, letztere bestehen nur noch aus schmalen, absolut kern- und strukturlosen, scharlachroth gefärbten, kurzen Strängen, die oft ganz fein auslaufen oft an den Enden wie aufgefasert sind und mit anderen anastomosiren. Es entsteht so oft ein sehr zierliches Bild. In den Lücken zwischen diesen hyalinen Bälkchen liegen rothe Blutkörperchen von annähernd normalem Aussehen, und Zellen, die sich bei starker Vergrösserung aus ihrer kleinen, runden Form und ihrem runden, relativ grossen, tief dunkelblau tingirten Kern mit Sicherheit als Lymphocyten erkennen lassen. Noch weiter nach oben sehen wir jetzt Zellzüge von charakteristischem Bau und Anordnung auftreten. Sie sind gering an Zahl, theils langgestreckt verlaufend, theils netzförmig unter einander zusammenhängend, hie und da auch im Querschnitt getroffen. Diese Zellzüge sehen aus wie Kanäle, und an Querschnitten sieht man, dass es sich um Röhren handelt. Die Wandung der Röhren wird nun nicht etwa durch hyalines Bindegewebe gebildet in der

Art, dass, wie bei vielen Endotheliomen, eine Saftspalte beiderseits von hyalin degenerirtem Bindegewebe begrenzt ist, während in der Spalte die gewucherten Endothelien liegen, sondern die Röhren sind folgendermaassen gebaut: An Längs- wie an Querschnitten sieht man aussen eine oft ganz dünne, oft dickere (aber nie dicker wie die Wand einer ganz kleinen Arterie), scharlachrothgefärbte Basalmembran ohne jegliche Struktur, die sich in nichts unterscheidet von den vorhin erwähnten hyalinen Bindegewebsbälkchen. Innerhalb des durch diese Basalmembran gebildeten Lumens liegen nun Zellen von verschiedener Anordnung, Grösse und Gestalt. Zunächst sieht man Röhren, deren Lumen sonst leer ist, bis auf Zellen, die der Innenseite der Wandung anliegen, wie die Endothelzellen einer Gefässwand. Sie liegen allerdings näher hinter einander und sind etwas, manchmal bedeutend grösser als Gefässendothelien. Der Bau im Uebrigen erinnert bei oberflächlichem Zusehen ganz an Gefässe. In den eben beschriebenen Röhren ist das Lumen sehr eng und leer. Andere Röhren zeigen folgendes Verhalten: sie sind grösser an Circumferenz, die Zellen liegen nicht, wie vorhin beschrieben, hinter einander der Innenwand an, sondern stehen palissadenartig, eine neben der anderen, mit ihrer Längsaxe senkrecht auf der Innenwand der Röhre. Das Lumen, grösser als bei den früheren, ist mehr oder weniger angefüllt mit ebenfalls grossen, aber mehr runden Zellen. Bei starker Vergrösserung (Zeiss Oc. 4, Obj. $\frac{1}{12}$ hom. Imm.) ergiebt sich, dass die Zellen in den engen Röhren, die mit ihrer Längsaxe in der der Röhre liegen, ziemlich gross, oft sehr lang ausgezogen und spindelförmig sind und einen grossen, hellen, scharf contourirten, chromatinarmen Kern besitzen. Diese Zellen unterscheiden sich nur dadurch von den gewöhnlichen Gefässendothelien, dass sie grösser, oft sogar erheblich grösser sind. Sie liegen hinter einander, nicht selten sieht man ihre langausgezogenen Protoplasmaenden zusammenhängen. Diese Zellen rücken nun weiterhin mehr zusammen, werden kürzer und dicker, wenn man so sagen soll, höher, ihre Form geht aus der spindligen mehr in die rundliche über, und das geht so weiter, bis wir schliesslich einen dichten, palissadenartigen Besatz von cylindrischen, grossen Zellen haben, deren eine dicht neben der anderen der Basalmembran aufsitzen, wie die Drüsenepithelien der Tunica propria. Das Protoplasma ist im Verhältniss zu der Grösse des Kernes mässig an Menge. Die Zellen nun, die der Basalmembran nicht aufsitzen, vielmehr das Lumen der an Circumferenz grösseren Röhren ausfüllen, sind dieselben, nur zeigen sie hie und da mehr runde Form. Wir sehen nun daneben noch andere Zellen, eigentlich nur Kerne, die auf den ersten Blick vollständig Andere zu sein scheinen, aber bei genauerem Zusehen doch nichts anderes sind, als besondere Formen der soeben beschriebenen. Diese neuen Kerne sind im Ganzen etwas kleiner, noch schärfer contourirt, oft zeigen sie aber einen unregelmässigen, leicht gezackten Rand. Die chromatische Substanz liegt in Körnern und Haufen zusammengeballt, zwischen den einzelnen Haufen finden sich dicke Verbindungsfäden. Letztere sowohl wie die Haufen selbst sind sehr stark blau tingirt. Es sind dies Bilder, wie sie Klebs (Allgem. Pathol. Bd. II) be-

schreibt, und die ihn dazu brachten, den Zustand mit „Hyperchromatose" zu bezeichnen. Er nahm an, dass dieses dadurch zu Stande käme, dass Leukocyten in Geschwustzellen einwanderten, dort zerfielen und letztere dadurch die Fähigkeit erhielten, sich leichter und schneller zu vermehren Pfitzner (Dieses Archiv. Bd. 103) und Stroebe (Ziegler's Beiträge Bd. 11) haben zur Genüge dargethan, dass es sich hier um Degenerationserscheinungen der Zellen handelt, und nicht um Einwanderung mit nachfolgendem Zerfall von Leukocyten in Geschwulstzellen. Ich habe Kernveränderungen in meinen Präparaten gesehen, die den von den Autoren geschilderten, wenn nicht in allen Fällen, so doch sehr oft genau entsprechen. In meinem Tumor ist es noch um so leichter, eine Betheiligung der Leukocyten am Zustandekommen jener Bilder auszuschliessen, als sich die Zellen mit den genannten Kernveränderungen in Zellschläuchen, bezw. Zellröhren finden, die als geschlossenes Ganze aus sich herausgewachsen sind, ähnlich der Gefässsprossung, also mit keinem anderen Gewebe, auch nicht mit Leukocyten (wenigstens wanderungsfähigen) in Berührung gekommen sein können. Es ist noch klarer, dass es sich um Degenerationserscheinungen handelt, wenn ich hinzufüge, dass man alle Uebergänge findet von einer grossen, völlig intacten, epithelioiden Zelle bis zu den in einem Haufen zusammenliegenden Resten einer absolut sicheren Karyokinese.

Aus dem ganzen Aussehen und der Form des Kernes wie der Zelle selbst, der Anordnung und dem Wachsthum der Zellen (davon später), kann man wohl mit grosser Sicherheit annehmen, dass es sich um gewucherte Endothelien handelt.

Das Nähere bezüglich dieser Frage und der Art des Tumors müssen wir dann später besprechen.

Diese vorhin geschilderten, entweder langgestreckt neben einander herlaufenden, oder netzförmig unter einander zusammenhängenden Röhren lassen nun ein Maschenwerk zwischen sich frei, das selten leer ist, meist mit Blutkörperchen und Lymphocyten angefüllt ist und daneben noch die vorhin erwähnten schmalen hyalinen Bälkchen enthält, welche nicht so ganz selten mit den Basalmembranen der Röhren zusammenhängen. Während nun in diesen Partien die Röhren einen kleineren Durchmesser haben, ja oft so klein, dass zwischen den sich gegenüber liegenden, der Innenfläche der Wand nach Art der Blutgefässendothelien langgestreckt anliegenden Zellen kaum noch ein Raum als eigentliches Lumen frei ist, nehmen die Röhren nun, je weiter man nach dem Centrum des Tumors zu geht, an Durchmesser und Zellreichthum erheblich zu und erreichen nicht selten das 10—12fache der ganz engen

Röhren. Auch sind die Zellstränge jetzt mehr unter einander zusammenhängend, netzförmig angeordnet, obwohl es daneben nicht an Stellen mangelt, wo sie langgestreckt, oft auf weite Strecken parallel, oft nach einem Punkte convergirend neben einander herlaufen. Wir müssen gleich jetzt betonen und für alle Fälle festhalten, dass die Zellröhren im ganzen Tumor im Princip denselben, vorhin genauer beschriebenen Bau und dieselbe Anordnung zeigen, abgesehen von durch andere Momente bedingten Abweichungen, auf die wir später zu sprechen kommen werden.

Auch hier finden sich nun wieder zwischen den Zellzügen Maschen; es sei denn, dass erstere so dicht an einander liegen, dass sich die Aussenflächen der Basalmembranen geradezu berühren und keinen Raum zwischen sich freilassen. Was liegt nun hier in den Maschen? An manchen Stellen wieder annähernd normal aussehendes Blut und Lymphocyten. An anderen Stellen aber Gebilde, die unser Interesse beanspruchen. Wir sehen z. B. in der Masche ein Gefäss im Querschnitt liegen. Im Lumen desselben erkennen wir Blut, die Endothellage sitzt theils der Wand noch auf, theils ist sie abgehoben und liegt im Lumen. Die Wand selbst muss uns noch einen Augenblick beschäftigen. Dieselbe ist manchmal weniger, manchmal erheblich verdickt, so dass sie an Dicke den Durchmesser des Gefässlumens um das Mehrfache übertrifft. Ich muss hinzufügen, den kürzeren Durchmesser des Gefässlumens, denn die Gefässe stellen meist längliche Schlitze dar, die oft sogar nicht geradegestreckt. sondern bogenförmig, ja sogar schlangenförmig gekrümmt verlaufen. Das Lumen hat also oft nur einen ganz kleinen Durchmesser und einen senkrecht auf diesem stehenden sehr grossen Durchmesser.

Die verdickte Gefässwand zeigt nun ein strukturloses, homogenes Aussehen, nur hier und da ist vielleicht noch ein länglicher, schmaler Kern oder der Rest eines Kernes zu sehen. Die Färbung und das ganze Aussehen ist genau wie das des vorhin beschriebenen, hyalin degenerirten Bindegewebes. Die Zellröhren ziehen nun um die so verdickte Gefässwand herum, hart an dieselbe anstossend. Aber schon jetzt ist hier und da zu erkennen, dass die Tumorzellen nicht etwa der Aussenseite

der Gefässwände direct aufsitzen, sondern ihre eigene, schon eingehend beschriebene Basalmembran besitzen, welche der ersteren parallel verläuft. Dass dem so ist, wird durch folgende anderen Bilder bewiesen: betrachten wir ein Gefäss mit stark verdickter Wand und mehr oder weniger schlitzförmigem Lumen im Querschnitt, die um dasselbe herumlaufenden Zellstränge aber im Längsschnitt (ein Bild, wie es Fig. 4 darstellt, allerdings bei starker Vergrösserung gezeichnet, Zeiss. Oc. 4, Obj. DD), dann ist es möglich, dass eine solche Zellröhre auf der einen Seite an die verdickte Gefässwand stösst, auf der anderen Seite aber die Begrenzung einer mit Blut gefüllten Masche bildet (bei f), die mit einem Gefäss absolut nichts zu thun hat. Nehmen wir jetzt an, dass die Zellen der Röhre auf der einen Seite der Aussenseite der verdickten Gefässwand aufsässen, auf der anderen, gegenüberliegenden Seite dagegen auf ihrer Basalmembran, so würde dieses Bild, dem nur eine optische Täuschung zu Grunde liegen kann, durchaus im Widerspruch stehen mit den zahllosen anderen Zellröhren, die alle den ganz bestimmten Typus im Bau zeigen, dass nehmlich die Basalmembran in ganzer Circumferenz die Wand der Röhre bildet, in Längsschnitten also auf beiden Seiten liegen muss. Es braucht nun eine solche an der Aussenseite der verdickten Gefässwand hart an letzterer und parallel zu ihr verlaufende Zellröhre auf der anderen Seite nicht die Begrenzung einer Masche zu bilden, sondern kann hier an eine andere, mit ihr parallel laufende Zellröhre anstosssen (bei g). Man kann in diesem Falle beide neben einander liegenden Basalmembranen von einander abgrenzen. Der andere Beweis, der dafür spricht, dass die Tumorzellen nicht der Aussenseite der verdickten Gefüsswand aufsitzen, sondern ihre eigene Basalmembran haben, ist der, dass oft zwischen Gefässwand und Zellröhre Blut sich befindet (bei a und weiter links davon). Da wir hier so genau auf Fig. 4 (Oc. 4, Obj. DD) eingegangen sind, will ich dieselbe gleich ganz erledigen. Im Lumen des quer getroffenen, länglichen Gefässes sehen wir Blutkörperchen, die Endothellage ist stellenweise abgehoben von der Wand. An einigen Stellen scheint eine doppelte Endothellage zu sein, deren äussere allerdings nicht in ganzer Circumferenz zu sehen ist und nur aus einzelnen wenigen, der Wand flach

und langgestreckt anliegenden Zellen besteht. Wie diese Bilder zu erklären sind, will ich später besprechen. Die Wand des Gefässes ist erheblich verdickt, von homogenem, hyalinem Aussehen, ohne Struktur, scharlachroth gefärbt. In der Wand sieht man einige helle, runde, vacuolenähnliche Lücken, in denen je ein Kern von unregelmässiger Grösse und Gestalt liegt mit deutlichen Untergangserscheinungen. Der Kern füllt die Lücke nicht ganz aus, so dass um den Kern eine helle Zone zu sehen ist. Daneben sind einige dünne, endothelähnliche langgestreckte Zellen in der Wand zu erkennen. In anderen Lücken liegen einige rothe Blutkörperchen und Lymphocyten. Die Zellröhren verlaufen an der Aussenwand des Gefässes mit eigener Basalmembran in der oben beschriebenen Weise. Ich will gleich jetzt erwähnen, dass man die Basalmembran der Zellröhren nicht immer genau von der verdickten Gefässwand abgrenzen kann, sondern dass es oft den Anschein erweckt, als ob in der That die Zellen der Aussenwand des Gefässes aufsässen. Ich erkläre mir diese Bilder so, dass die Basalmembran mit der verdickten Gefässwand verschmolzen ist, was uns nicht verwundern wird, wenn wir schon jetzt erwähnen, dass es sich bei beiden um dasselbe handelt, nehmlich um Hyalin. Wir kommen noch darauf zurück. Unterhalb des Gefässes (bei b, c, d) sind nun die etwas länglichen Maschen zwischen den Zellsträngen von anderen Gebilden ausgefüllt, und zwar von derselben strukturlosen, hyalinen Masse, in der noch einige langgestreckte Kerne wahrzunehmen sind. Bei c sieht man noch die Andeutung eines Spaltes, es ist dies wohl früher ein Gefäss gewesen, von dem nichts weiter übrig blieb, als einige, in Untergang begriffene Endothelkerne und Reste seiner Wandung. In anderen Maschen liegt Blut (bei e), auf allen Seiten von Zellsträngen eingeschlossen. Es ist nun keine Frage, dass wir es in diesen Fällen mit freiem Blut in Räumen zu thun haben, deren Wandung durch nichts Anderes gebildet wird, als durch die Zellstränge. Es handelt sich nicht etwa um Gefässe. Seltener sind nun andere Gebilde, die sich dadurch auszeichnen, dass in grösseren Maschen von unregelmässiger Gestalt hyaline Massen ohne jegliche Kerne und Kernreste liegen und ohne Andeutung eines früher dagewesen Gefässes in ihrem Innern. Nur ganz selten zeigen diese

Massen eine Andeutung von kolbiger Anschwellung; ausgesprochen ist dieselbe so gut wie nirgends. Auch fehlt irgend welche radiäre oder sonstige Streifung.

Es ist wohl schon durch die Beschreibung klar geworden und auch schon vorhin angedeutet, dass wir es hier mit Bildern zu thun haben, die in den Endotheliomen (speciell der Dura und der Speicheldrüsen) nicht so ganz selten sind, nehmlich mit hyaliner Degeneration der Gefässwände und des Bindegewebes. Vorherrschend ist in unserem Tumor allerdings nur die erstere, während hyalin degenerirtes Bindegewebe nur in ganz geringer Menge vorhanden ist und fast nirgends die typische Form und Struktur zeigt, die Veranlassung gegeben hat, den daran reichen Geschwülsten den Namen „Cylindrom“ beizulegen.

Nach diesem kurzen Excurs fahren wir fort in der Betrachtung des Tumors bei schwacher Vergrösserung. Nur wenige Maschen enthalten Gefässe, die eine fast normale oder kaum verdickte Wand haben. Die ganze Masche wird dann oft von diesem Gefäss eingenommen, indem die Wandung des Gefässes innerhalb der die Masche umgrenzenden Zellröhren liegt, an letztere fast direct anstossend. Das Gefäss (im Querschnitt gedacht) hat dann genau die Form der Masche angenommen und erscheint je nach dem ganz langgestreckt, oder schlangenartig gewunden, unregelmässig gebuchtet u. s. w., fast nie rund. Weiter nach dem Centrum zu werden die Maschen selbst nun kleiner und kleiner, da die Zellstränge breiter werden und so dicht an einander liegen, dass nur wenig Raum zwischen ihnen frei bleibt. Es treten jetzt aber hie und da grosse Räume zwischen den Zellsträngen auf, die oft an Grösse das 10—20fache der früheren Maschen betragen. Diese Räume haben manchmal langgestreckte, geschlängelte Gestalt, meist sind sie aber rundlich und je weiter wir nach dem Centrum kommen, desto grösser werden sie und desto mehr herrscht die rundliche Form vor. Bezüglich des Inhalts dieser Räume sind nun deutliche Unterschiede zu constatiren. Während die kleineren Räume, die noch weiter vom Centrum entfernt liegen, gut erhaltene Blutkörperchen, mit Lymphocyten untermischt, enthalten, wird der Inhalt der rundlichen, immer grösser werdenden Räume, die weiter nach dem Centrum zu liegen, gut erhaltenem Blut immer un-

ähnlicher, um schliesslich in braunrothe, theils schollige, theils deutlich gekörnte, mit zahlreichen Kerntrümmern und Fibrinfäden und Knorren untermischte Massen überzugehen, die sich in nichts von einem Thrombus unterscheiden. Innerhalb dieser Blutcomplexe, denn wir können jetzt nicht mehr von Maschen sprechen, da sie erstens viel zu gross, zweitens zu unregelmässig vertheilt sind und drittens zu den Zellröhren ein ganz anderes Verhältniss haben, als die vorhin erwähnten wirklichen, durch den Verlauf der letzteren ja erst gebildeten Maschen, innerhalb dieser Blutcomplexe also sieht man nun wieder einzelne Quer- und Längsschnitte von Zellröhren, die in manchen Schnitten ohne Zusammenhang mit den um die Blutcomplexe herumlaufenden Zellröhren stehen und frei in den thrombotischen Massen zu liegen scheinen. Erst an Serienschnitten gelingt es, wenn auch nicht für alle, so doch für die meisten, nachzuweisen, dass sie mit anderen Tumorzellsträngen in Verbindung stehen. Dies wird klar, wenn wir Fig. 2 ansehen, die wir später noch genauer beschreiben werden. Es ist dies der grösste Theil des unteren rechten Quadranten, wenn wir uns Fig. 1 in 4 Quadranten zerlegt denken, aber von einem anderen Schnitt, c in Fig. 2 entspricht ungefähr c in Fig. 1.

Wir wollen aber zunächst noch einen Blick auf Fig. 1 werfen: wir sehen, wenn wir zum Centrum des Tumors kommen, dass die Zellstränge sowohl unterhalb, als auch seitlich vom Centrum aufhören und zwar an vielen Stellen frei in den thrombusähnlichen Massen. Das Verhältniss der Zellzüge zu den Blutcomplexen besprechen wir nachher, zunächst wollen wir jetzt genauer auf die Blutcomplexe eingehen. Wie schon gesagt, sehen wir vom Centrum des Tumors ab bis zum oberen Pol und auch nach beiden Seiten hin nichts als derartige thrombotische Massen. Ich will gleich jetzt erwähnen, um das Verständniss der im Folgenden gegebenen, für mich sehr schwierigen Schilderung der Verhältnisse zu erleichtern, dass es sich um Blutergüsse verschiedenen Alters handelt, die successive einander gefolgt sind. Der Tumor, der in der Cutis seinen Anfang nahm, wuchs nach allen Richtungen, so auch nach oben. Er sprang dann über die Oberfläche vor, und beim Weiterwachsen wurde durch den Druck von innen nach aussen der obere Pol immer mehr gedehnt, die Bedeckung (Cutis und Epidermis) immer dünner, so dass sie ja

schliesslich reissen musste (s. klinischen Bericht). Zu dem Wachsthum des Tumors kamen dann als nicht zu unterschätzendes Moment, ja wenn nicht gar als Hauptmoment noch hinzu die vielen Blutungen. Ob es aus Gefässen der Kapsel oder aus jungen Tumorgefässen geblutet hat, ist nicht mit Sicherheit zu entscheiden, mit grosser Wahrscheinlichkeit aus beiden. Dass es am meisten in den jungen, wachsenden Partien des Tumors blutete, ist nicht weiter auffallend, da die jungen, mitwachsenden Gefässe in Tumoren bekanntlich sehr leicht zerreisslich sind. Ausserdem sass der Tumor an einer Stelle, die mechanischen Insulten sehr ausgesetzt war, noch dazu bei einem Manne, dessen Beruf es verlangte, dass er viel umherlief. Somit hat es Anfangs, wenn wir annehmen, dass der Tumor in der Tiefe der Cutis entstanden und am leichtesten und schnellsten nach oben, gegen die Epidermis hin, gewachsen ist, weil hier der geringste Widerstand vorhanden war, zwischen jüngste Tumorpartie und darüberliegende Cutis, bezw. Epidermis geblutet. Es hat dann in Zwischenräumen weiter geblutet und zwar immer, wenn ich so sagen darf, auf den eigentlichen Tumor, aber immer noch unterhalb der bedeckenden Haut. Dass es auf diese Weise schon seit langer Zeit geblutet haben muss, geht erstens hervor aus der Beschaffenheit und dem Aussehen des Blutes, zweitens aber — und das ist der Hauptbeweis — daraus, dass der Tumor genügend Zeit gehabt hat, nach oben gegen das Blut zu, ja sogar frei in das Blut hinein zu wachsen, Befunde, die unser Hauptinteresse erwecken und auf die wir später eingehend zu sprechen kommen werden. So wurde die Kapsel am oberen Pol durch den von innen her wirkenden Druck immer mehr gedehnt, daraus resultirte eine schlechtere Ernährung, und schliesslich war sie so dünn und widerstandslos, dass sie einriss, und sich theils geronnenes, theils frisches Blut nach aussen entleerte. Dies ereignete sich an einem Tage, an dem der Patient in grosser Hitze sehr viel umherlaufen musste, so dass man wohl annehmen kann, dass die Reibung von aussen mitgewirkt hat. Nach allen anderen Seiten hin ist der Tumor natürlich auch gewachsen, aber wohl nicht so schnell, da hier die derbere Kapsel und das umgebende Bindegewebe ihm mehr Widerstand entgegensetzten, als die Epidermis.

Nachdem wir nun gesehen haben, wie und wohin die

Blutungen erfolgt sind, wollen wir zu ihrer Beschreibung bei schwacher Vergrösserung übergehen, um daran das Verhalten der Zellröhren zu diesen Blutungen anzuschliessen. (s. Fig. 2. Dieselbe ist gezeichnet bei der Vergrösserung Oc. 2, Obj. AA; der untere Theil des Objectivs wurde abgeschraubt, um die Verhältnisse möglichst übersichtlich zeichnen zu können.)

Die Blutungen nehmen fast (Fig. 1) die ganze obere Hälfte des Tumors ein, seitlich, fast bis zum oberen Pol hinauf, findet sich noch Tumorgewebe zwischen Kapsel und Blut. Letzteres lässt nun aus seinem Aussehen auf ein ganz verschiedenes Alter schliessen. Einmal sieht man unregelmässige Complexe, fast nur bestehend aus einem knorrigen Balkenwerk von Fibrin, meist ohne irgend welche Andeutung von Blut; vielleicht an einigen Stellen noch geringe Mengen von dunkelbraunroth gefärbten Schollen und Körnern und in diesen hier und da, in Haufen zusammenliegend, dunkelblau gefärbte Pünktchen und Körner von ganz unregelmässiger Gestalt und Anordnung — sofort als Kerntrümmer zu erkennen. Auch finden wir hier Haufen eines körnigen und scholligen Pigments. Daneben finden wir dann auch frischeres Blut, noch gelb gefärbt, die Form der rothen Blutkörperchen zwar schon etwas gezackt und unregelmässig, aber immer noch als solche zu erkennen. Dazwischen finden sich viele, noch gut erhaltene Lympho- und Leukocyten. Auch Blutungen, die ein Stadium repräsentiren, was an Alter zwischen den beiden soeben beschriebenen steht, finden wir: mässig erhaltene rothe und weisse Blutkörperchen in einem feinfädigen, sehr zierlichen Netzwerk von Fibrinfäden liegend. Zwischen diesen drei beschriebenen Stadien giebt es nun alle möglichen Uebergänge, so dass man beim Verschieben des Präparates in einemfort wieder neue Bilder sieht, von denen kaum eins dem anderen gleich ist. Besonders schön sind diese Bilder an Präparaten, die nach der Weigert'schen Fibrinfärbemethode gefärbt sind. Da fällt mir nun ein Umstand auf, den ich gleich erwähnen möchte. Die Präparate wurden mit Alauncarmin vorgefärbt und wir sehen nun, dass sich das Fibrin, das in Gestalt von dicken, homogenen Schollen, Balken und Knorren in Blutmassen liegt, die mit Sicherheit als alte zu erkennen sind, sich mit Alauncarmin schwach violettroth gefärbt hat, während es keine Fibrinfärbung

zeigt. Andere, nicht so ausgesprochen schollige
Fibrinmassen haben sich dann leicht bläulich gef
kann so alle Uebergänge bis zu feinfädigen, leuch
färbten Fibrinnetzen beobachten. Es kann die
Stellen mangelhaft ausgefallene Fibrinfärbung ni
technischen Fehler liegen, da sie erstens in al
gleichmässig und an denselben Stellen vorhande
aber dicht daneben gut gefärbtes Fibrin in Meng
die Fibrinfärbung auch im Uebrigen als völlig gelu
ist. Ich habe keine Erfahrung darüber, ob
Fähigkeit, sich nach Weigert zu färben, allmä
wenn es lange Zeit liegt. Ich möchte hier jed
ganzen Beschaffenheit und dem Aussehen des Fib
Anordnung und aus seiner Lage in ganz alten
Schluss machen, dass es sich um sehr altes Fib
dass der Mangel der Färbung auf Rechnung des
ist, eine Annahme, die um so mehr gerechtf
wenn wir bedenken, dass wir alle Uebergäng
knorrigen, ungefärbten, bis zum jungen, feinfä
förmig angeordneten, leuchtend blau gefärbten
nach Weigert gefärbten Präparaten wiederfinde
beschriebenen Complexe von thrombotischen Ma
rem Blut haben nun eine ganz unregelmässige G
finden sich aber auch annähernd runde, gros
folgendes eigenthümliche Verhalten zeigen: si
gegen benachbarte Blutergüsse durch circulär u
gehende Fibrinstränge und Balken älteren D
diesen Fibrinsträngen liegen Trümmer von Ke
sich hie und da noch einige als Kerne von Leu
lassen. Oft findet sich im Centrum des Blut
Blut mit jüngerem Fibrin, so dass man sich das
dieser Bilder nur so erklären kann, dass es in
erguss von Neuem mit grosser Kraft geblutet
neue, heftig andrängende Blut hat dann al
erguss Vorhandene, wie Schollen und Körner v
rothen Blutkörnchen, alte Fibrinknorren und L
die Seite gedrängt. Wie verhalten sich nu
Partien (in den Partien etwas unterhalb des

noch Blutcomplexe neben Tumorzellsträngen vorhanden sind, letztere zu den Bluthaufen? (Fig. 2.)

Schon vorhin war gesagt, dass sie sowohl um wie durch dieselben ziehen und mit anderen wieder zusammenstossen. Vielerorts ziehen auch die Zellstränge mit dem Fibrin um die Blutcomplexe herum, es scheint also, dass auch sie mit zur Seite gedrängt wurden, wenn wir nicht für viele annehmen wollen, dass sie erst nachträglich um den Bluthaufen herumgewachsen sind. Doch davon später. Die Zellröhren sind an diesen Stellen oft sehr eng, lang ausgezogen, ihre Zellen zeigen an vielen Stellen Untergangserscheinungen, besonders da, wo sie zwischen zwei benachbarten Blutcomplexen gedrückt zu sein scheinen. Man sieht, wie drei oder vier, mit kleinen Zwischenräumen neben einander laufende Tumorzellstränge schmäler und schmäler werden, und zwar dadurch, dass von beiden Seiten annähernd runde Blutcomplexe gegen sie andrängen und dieselben zwischen sich sozusagen erdrücken. Nicht so selten sieht man, dass die Zellstränge jenseits der engsten Stelle wieder breiter werden und wieder ein Aussehen und eine Anordnung gewinnen wie die Zellstränge, bevor sie an die enge Stelle kamen. Es ist keine Frage, dass das von beiden Seiten drückende Blut die Zellröhren mehr oder weniger comprimirt hat. Es hören nun nicht selten die um die Bluthaufen herumgehenden Zellstränge allmählich auf in einem grossen Haufen von schon oben beschriebenen Kerntrümmern, von denen nicht genau zu sagen ist, wie viele von untergegangenen Geschwulstzellen und wie viele von Leukocyten stammen. Bei starker Vergrösserung sieht man folgende Veränderungen an den Zellsträngen. Allmählich werden sie enger und enger, an den Zellen treten Untergangserscheinungen auf: die vorher palissadenartig der Innenwand der Basalmembran aufsitzenden, grossen, epithelioiden Zellen liegen letzterer ganz regellos an, über und durch einander, und haben ganz unregelmässige Form. Manche sind lang ausgezogen, wie plattgedrückt, ihre Enden umgebogen oder die ganze Zelle gekrümmt, wieder andere haben gezackte Ränder, bei noch anderen sieht man in undeutlichem, körnig aussehendem Protoplasma einer ziemlich grossen Zelle 4—5 Reste eines Kernes liegen u. s. w. Die Basalmembran scheint sich noch am längsten zu erhalten; weiterhin

ist aber auch sie nur noch andeutungsweise hie und da zu sehen, oft kann man sie nicht einmal an Weigert-Präparaten von Fibrin deutlich unterscheiden. Bald hört sie dann ganz auf und wir haben nun nichts weiter als einen grossen Haufen von Kerntrümmern zwischen Fibrin und scholligen oder körnigen alten Blutresten. Auf diese Weise gehen also hier die Tumorzellstränge durch Druck zu Grunde.

Es ist nöthig, noch einer anderen Untergangserscheinung der Tumorzellen Erwähnung zu thun. Es sind dies nehmlich die sog. „Schichtungskugeln". Diesen Namen „Schichtungskugeln" halte ich für die betreffenden Gebilde in den Endotheliomen nicht für richtig. Er setzt eine active Betheiligung der Zellen am Zustandekommen der Gebilde voraus, die darin bestehen müsste, dass sich die Zellen in einer ganz bestimmten Regelmässigkeit anordneten, dass sie sich „schichteten" und dadurch die genannten Gebilde zu Stande brächten. Das kommt nun in Wirklichkeit in den Endotheliomen nie vor, und wenn es hie und da angedeutet ist, so ist es doch nie so ausgesprochen wie in den Plattenepithelkrebsen, wo der Name seine volle Berechtigung hat. Hier haben die Zellen vielerorts von vornherein die Neigung, sich schichtweise im Kreise herumzulegen, sich „zwiebelschalenförmig" anzuordnen und so durch nachfolgende Verhornung der central gelegenen Zellen jene Gebilde zu Stande zu bringen, die man mit den verschiedensten Namen belegt hat, wie Epithelperlen, Hornperlen, Cancroidperlen, Schichtungskugeln u. s. w. Diese primäre Neigung der Zellen, sich zu schichten, kommt also meines Erachtens in Endotheliomen so ausgesprochen nicht vor, am allerwenigsten entstehen hierdurch die sog. „Schichtungskugeln", wie das in Cancroiden die Regel ist. Wenn Volkmann sagt (Deutsche Zeitschr. für Chir. Bd. 41. S. 29): „Dazu kommt die grosse Neigung dieser Zellen, sich in Schichtungskugeln zwiebelschalenförmig zusammen zu legen", so ist das meiner Meinung nach nicht richtig. Diese sog. „Schichtungskugeln" entstehen in den Endotheliomen auf ganz andere Weise. Besonders in meinem beschriebenen Tumor konnte ich ihre Genese genau studiren. Zunächst will ich die Bilder kurz beschreiben. In der Mitte eines solchen Gebildes sieht man eine mit Hämalaun-van

Gieson rothgelb bis bräunlich-gelb gefärbte, hyalin aussehende Masse von annähernd rundlicher Gestalt, die aber hie und da eine fädige oder concentrisch gestreifte Struktur zeigt. Doch ist letztere bei weitem nicht so ausgesprochen wie in den Cancroidperlen, wie überhaupt die ganze Struktur eine andere ist. In dieser Masse liegt vielleicht noch ein oder einige längliche oder auch mehr runde, strukturlose Gebilde, die sich gar nicht oder leicht bläulich gefärbt haben und an einen früher vorhanden gewesenen Kern erinnern. Nach aussen von dieser hyalinen Masse liegen nun grosse, plattgedrückte Zellen, die, je weiter man nach aussen kommt, immer mehr den eigentlichen Tumorzellen ähnlich werden, indem die platte Gestalt ab- und die Grösse derselben zunimmt. Die dem hyalinen Balken direct anliegenden, platten Zellen sind auch schon gross zu nennen, zeigen selten gar keinen Kern mehr, meist ist er ganz plattgedrückt und liegt an der Wand. Ist die Zelle noch rund, was selten ist, dann ist ihr Protoplasma nicht gefärbt, sieht wie gequollen aus, wie eine Glaskugel mit Wasser gefüllt, sie füllt die ganze Zelle prall aus und zeigt absolut keine Struktur. Es ist ein ähnliches Bild wie das einer mit einem grossen Fetttropfen gefüllten Leberzelle oder das einer secernirenden Drüsenzelle, die mit einem grossen Schleimtropfen prall gefüllt ist. Dass wir es hier mit einer Degeneration der Tumorzellen zu thun haben, die schon des öfteren beschrieben und mit dem Namen der hyalinen Degeneration belegt ist, wird sofort klar sein. Ich glaube nicht, dass dies ein Ausscheidungsprozess der Zellen ist, denn ich habe nie gesehen, dass dieser „Hyalintropfen“, wie man ihn genannt hat, aus der Zelle ausgetreten war und frei lag. Ich glaube vielmehr, dass die Zelle zu Grunde geht, indem ihr Protoplasma degenerirt und der Kern erdrückt wird. Dies spricht auch R. Beneke in seiner Arbeit über ein Lymphangioma tuberosum multiplex (Dieses Archiv. Bd. 123. S. 96) aus: „Dass die dicken Hyalinkugeln aus den Endothelzellen durch Umwandlung derselben bei gleichzeitigem Zugrundegehen entstanden sind, beweisen die Befunde der hyalinen Endothelzellen und ihrer Eingrenzung in den bereits gebildeten Ballen“. „... bedingt durch die locale hyaline Degeneration der Endothelzellen“. „... offenbar ist der Unter-

gang der Endothelien unter Hyalinbildung für sie (nehmlich für Blutgefässendothelgeschwülste, der Verf.) typisch". Die so veränderten Zellen confluiren nachher und bilden eine sog. „hyaline Kugel". Marchand hat diese Dinge genauer beschrieben (Ziegler's Beiträge. Bd. 13. S. 477) und sah grosse Kugeln und Blasen bis zu 0,24 mm Grösse. Er sagt dann (S. 483): „Aus Grund jener Bilder, welche zweifellos als Uebergangsformen von vergrösserten Zellen zu hyalinen Blasen aufzufassen waren, kam ich zu derselben Ansicht wie Köster, dass die sämmtlichen grossen hyalinen Kugeln desselben Ursprungs seien".

Die Entstehung der sogenannten Schichtungskugeln ist nun folgende: in einem ganz alten Tumorzellstrang, in dem die Kerne schon hochgradige Untergangserscheinungen zeigen, liegt eine Zelle mit relativ sehr grossem Hyalintropfen im Protoplasma. Derselbe nimmt die ganze Zelle ein, der Kern ist platt an die Wand gedrückt. Daneben liegt dann oft eine zweite und mehrere derartige Zellen, es kann aber auch nur die eine allein vorhanden sein. Diese Zellen confluiren, denn man sieht an anderen Stellen folgende Bilder: ein grosser Hyalintropfen, 4—5mal so gross wie der in einer Zelle, lässt noch deutlich Contouren erkennen, aus denen ersichtlich ist, dass er durch Confluenz mehrerer Zellen entstanden ist. An der Peripherie dieses grossen Tropfens liegen nun 4—5 langgestreckte, platt an die Wand gedrückte Kerne. Die der hyalinen Kugel zunächst gelegenen Zellen werden nun durch Druck dieser sich vergrössernden Kugel abgeplattet; der Druck nimmt zu proportional dem Grösserwerden der Hyalinkugel. So schreitet der Prozess fort, indem die nächstliegenden Zellen im Protoplasma erst ganz geringe Degenerationserscheinungen zeigen. Diese werden hochgradiger, die Zellen confluiren wieder mit der grossen Kugel, und so kommt die „Schichtungskugel" also nicht zu Stande dadurch, dass sich die Zellen schichtweise, zwiebelschalenförmig über einander legen, sondern die in gewöhnlicher Weise neben einander liegenden Zellen werden allmählich durch den von innen her wirkenden Druck, der grösser und grösser wird, in oben beschriebener Weise abgeplattet. Die Zellen müssen dann zwiebelschalenförmig geschichtet um die hyaline Kugel zu liegen kommen, aber es ist das kein activer Vorgang der Zellen, wie

im Carcinom, sondern ein passiver, indem die Zelle, dem Druck nachgebend, ihre Lage und ihre Gestalt letzterem entsprechend ändern muss. v. Ohlen (Ziegler's Beiträge. Bd. 13. S. 450) der diese Gebilde ebenfalls beschreibt, spricht auch von einer „Zellanlagerung", meint aber, dass die abgeplattete Form der äusseren Zellen durch Druck der in der Umgebung wachsenden zu Stande käme. Er sagt (S. 469) „diese deutliche Zellanlagerung war aber nur an der Peripherie einer concentrischen Kugel sichtbar und trug dann fraglos zu dem geschichteten Bau viel bei. Andererseits sah man aber auch diese Zellschichtung um hyaline Klumpen, welche durchaus homogen waren und jeder concentrischen Schichtung entbehrten. Diese Zellanlagerung war das Resultat von Druckerscheinungen innerhalb eines Zellbalkens, indem die peripherischen, in Wucherung begriffenen Zellen die central gelegenen gegen das hyaline Gebilde gleichsam wie gegen einen Fremdkörper drängten und zur Abplattung brachten."

Dass dieses in unserem Falle nicht vorkommt, geht wohl zur Genüge daraus hervor, dass die Gebilde nur in ganz alten Tumorpartien zu Stande kommen, wo von einer Wucherung der peripherisch von den Kugeln gelegenen Zellen nicht mehr die Rede sein kann, wohl aber von einer Degeneration der im Centrum gelegenen Zellen. Ich betone vielmehr nochmals, dass ich das Zustandekommen der Abplattung der Zellen auf Rechnung des von innen nach aussen wirkenden Druckes setze und hoffe, diese Annahme oben genügend klar bewiesen zu haben. Einige andere Stellen aus dem Tumor werden wir, sowohl bei schwacher, wie bei starker Vergrösserung, später noch bei der allgemeinen Betrachtung beschreiben, da sie sich dort besser einfügen lassen.

Wir kommen jetzt zu der sehr schwierigen Frage der Histogenese und des Wachsthums der Geschwulst. Schon früher ist gesagt worden, dass wir ein Endotheliom vor uns haben. Ich kann mich auf die umfangreiche Literatur über diesen Gegenstand nicht einlassen. Volkmann hat in einer umfassenden Arbeit (Deutsche Zeitschr. für Chir. Bd. 41) wohl alles, was je darüber geschrieben ist, zusammengestellt und seine eigenen sehr zahlreichen Untersuchungen mitgetheilt. Auch findet sich daselbst eine vollständige Literaturangabe.

Wir unterscheiden für gewöhnlich — abgesehen von den Endotheliomen, die von den platten Endothelien der serösen Häute ausgehen — drei Arten und zwar nach den Zellen, von denen sie ihren Ausgang nehmen: Saftspalten-, Lymphspalten- und Blutgefässendotheliome.

Da ich es für ganz verkehrt halte, bei einem sehr weit vorgeschrittenen Tumor etwas Bestimmtes über seine Histogenese auszusagen, so will ich hier bezüglich meines Tumors nur einige Andeutungen machen und meine Vermuthungen aussprechen. Wir können nicht einmal von einem fertigen Sarcom mit Bestimmtheit sagen, von welchen Zellen es ausgegangen ist, ob sich nur eine Zellart, und dann welche, oder ob sich mehrere durch Wucherung an seinem Aufbau betheiligen. Ich halte die Möglichkeit für ausgeschlossen, wie es Volkmann (a. a. O.) thut, aus einem fertigen, in floridem Wachsthum begriffenen Endotheliom den Schluss machen zu wollen, ob es sich aus dem Endothel der Saftspalten oder aus dem der Lymphgefässe entwickelt hat. Er sagt folgendes (a. a. O. S. 37): „Die Mehrzahl der beschriebenen Lymphgefässwucherungen spielt sich gar nicht in Lymphgefässen, sondern in Saftspalten ab.“ „Wo sich überhaupt die grösseren Lymphwege betheiligten, war dies eine Erscheinung, die quantitativ gegen die Wucherung der Saftspaltenzellen zurücktrat.“

Die Geschwulstzellen werden meiner Meinung nach natürlich in beiden — in den Saftspalten wie in den Lymphgefässen — vordringen, da sie hier präformirte Räume und keinen, oder doch den geringsten Widerstand finden. Ja, wenn man selbst annehmen will, dass die Geschwülste dadurch wachsen, dass ihre Zellen die benachbarten Zellen zur Wucherung anregen, also so zu sagen durch eine cellulare Contact-Infection (sit venia verbo), so kann man immer noch nicht vom fertigen Tumor sagen, ob es ein Saftspalten- oder ein Lymphgefässendotheliom ist. Denn man kann doch nicht annehmen, dass die Endothelien der Saftspalten nur diese wieder in Wucherung bringen könnten, während ihnen dies bei den Endothelien der Lymphgefässe nicht gelingen sollte? Hört denn also ein im Saftspaltensystem wachsender endothelialer Zellstrang auf zu wachsen in dem Moment, wo er an ein Lymphgefäss kommt?

Oder ist er dann mit einem Male im Stande, aus sich selbst heraus weiter zu wachsen? Volkmann meint, die Betheiligung der Lymphgefässe sei eine active und eine passive. Einmal könne die Wucherung der Saftspaltenendothelien auf die der Lymphgefässe übergreifen. „Der zur Proliferation führende Reiz pflanzt sich dergestalt fort, dass die Endothelschicht (der Lymphgefässe) sich verdoppelt und verdreifacht.“ Zweitens kann es nach ihm vorkommen, ist aber sehr selten, dass ein Geschwulstzapfen in ein Lymphgefäss vordringt. Mit diesen beiden Zugeständnissen und mit der Thatsache, dass er keinen einzigen Tumor beschreibt, in dem mit absoluter Sicherheit die Zellwucherung auf die Saftspalten beschränkt und nicht auch in den Lymphgefässen vorhanden wäre, fällt die Möglichkeit seiner Behauptung, dass er es dem fertigen Endotheliom ansehen will, ob es sich aus den Zellen der Saftspalten oder aus denen der Lymphgefässe entwickelt habe. Er sagt auch nur, dass er den Präparaten „angesehen“ hätte, von welchen Zellen der Tumor stamme, bringt aber keine zwingenden Beweise, vor Allem keine einleuchtenden Unterschiede zwischen beiden. Also müssen wir wohl sagen, dass es kaum möglich sein wird, einem fertigen Endotheliom anzusehen, ob es von den Saftspaltenendothelien oder von denen der Lymphgefässe abstammt. Am allerwenigsten kann man das aber, wenn man sich auf den Standpunkt stellt, dass die Geschwülste nur aus sich herauswachsen. Ribbert ist in letzter Zeit immer wieder energisch dafür eingetreten und hat immer von Neuem wieder darauf hingewiesen, dass die Geschwülste nicht dadurch wachsen, dass sie benachbarte Gewebe in Wucherung bringen, sondern dass sie nur aus sich heraus wachsen, indem die Tumorzellen selbst nur durch eigene Vermehrung in die Umgebung vordringen, und alles sich ihm entgegenstellende Gewebe zwar in reactive Wucherung (vielleicht als Antwort auf den durch die Tumorzellen bedingten Reiz?) gerathen kann, meist aber erdrückt wird und zu Grunde geht. In neuester Zeit hat Borst („Das Verhalten der Endothelien bei der acuten und chronischen Entzündung, sowie bei dem Wachsthum der Geschwülste.“ Verhandl. der physik.-medic. Gesellschaft zu Würzburg. Bd. XXXI. No. 1) diesen Wachsthumsmodus der Geschwülste von Neuem vertreten und zwar nicht für das Carcinom

und Sarcom, sondern auch für das Endotheliom. Sind wir doch so und so oft gezwungen, ein Wachsthum der Geschwulst aus sich heraus anzunehmen: z. B. ein Carcinom, das in die Tiefe wächst, alle Gewebsschichten durchbrechend, findet ja auch keine Epithelien mehr, die es in Wucherung bringen könnte! Lassen wir ferner ein Carcinom oder Sarcom in Knochen, Muskeln oder Fettgewebe eindringen, oder überhaupt irgend eine Geschwulst in ein Gewebe einbrechen, dessen Zellen den eigentlichen Tumorzellen nicht analog sind, so geht ja schon daraus, dass der Tumor nicht etwa aufhört mit Wachsen, klar hervor, dass es mindestens ein Vordringen des Tumors aus sich heraus, durch Vermehrung seiner eigenen Zellen geben muss — wenn man wenigstens die Grenzen bezüglich der Metaplasie nicht all zu weit ziehen will. Welcher Zwiespalt der Auffassung liegt aber darin, zwei verschiedene Wachsthumsmodi für ein und dieselbe Zellart anzunehmen! Wie wenig rationell erscheint die Auffassung, dass ein Tumor, so lange er in seiner Umgebung Zellen findet, die den seinen analog sind, dadurch wächst, dass er diese in Wucherung bringt, dass er aber, wenn er diese Zellen nicht mehr findet, nicht etwa langsamer wächst, oder ganz aufhört zu wachsen, sondern dann oft mit um so grösserer Malignität in die umgebenden Gewebe eindringt!

Es ist nun der Hauptzweck dieser Arbeit, ein Beispiel aus der Reihe der Endotheliome beizubringen, das thatsächlich den unbestreitbaren Beweis liefert, dass der Tumor nicht durch cellulare Contact-Infection, sondern durch Wachsen aus sich selbst heraus, durch Vermehrung seiner eigenen Zellen in die Umgebung vorgedrungen ist. Dies wird klar aus den Stellen, die deutlich zeigen, dass der Tumor ohne mitwachsende Gefässe, ohne bindegewebige Stützsubstanz in langen Röhren frei in das Blut wächst und noch aus einer anderen Stelle. Beide sind mikroskopisch noch genauer zu beschreiben. Selten hat wohl ein Tumor so klare Verhältnisse bezüglich seines Wachsthums geboten, wie dieser vor mir beschriebene. Die Tumorzellen wachsen an einigen Stellen frei in's Blut, das Bild ist durch nichts getrübt, da kein anderes Gewebe mit in Wucherung ist.

Wir wollen auf diesen Kernpunkt aber erst später zu sprechen kommen, und ich will jetzt erst meine Vermuthungen darüber aussprechen, wie der Tumor entstanden und im Anfang gewachsen sein mag. Ich will zugeben, dass derselbe in seinen älteren Partien grosse Aehnlichkeit hat mit einem Endotheliom der Saftspalten oder Lymphgefässe. Wir sehen aber auch hier in den ältesten Partien schon deutlich, dass die Verhältnisse doch andere sind. Ueberall herrscht die Röhrenform der Tumorzellstränge vor, die Röhren haben eine Basalmembran als Wand, der nach dem Lumen zu die Zellen aufsitzen und selbst da, wo noch mehr oder weniger hyalin degenerirtes Bindegewebe vorhanden ist, liegen die Zellstränge doch nicht in Räumen, deren Wand direct von dem hyalinen Bindegewebe gebildet wird, sondern daneben ist meist noch die Basalmembran zu erkennen. Bilder, wie sie sonst in den Endotheliomen so häufig sind, ja vorherrschend, dass eine Saftspalte oder ein Lymphgefäss vollgepfropft ist mit endothelialen Zellen, die Spalte selbst nach beiden Enden oft schmäler wird und wohl auch fast spitz ausläuft, derartige Bilder sind in meinem Tumor deutlich überhaupt nicht vorhanden, und wo sie angedeutet sind, findet man in den meisten Fällen doch noch eine Basalmembran und wo diese nicht vorhanden ist, ist sie wahrscheinlich mit dem umgebenden Bindegewebe verschmolzen, eine Möglichkeit, die nicht so entfernt liegt, wie es auf den ersten Blick scheint, da ja beide hyaline Substanzen sind. Nun ist allerdings der Begriff „hyalin“ nicht genau umgrenzt, vor Allem kein chemischer Begriff, sondern nur ein optischer. Wir nennen eben eine im Gewebe, erfahrungsgemäss an gewissen Stellen und zu gewissen Zeiten, auftretende Masse von ganz bestimmtem Aussehen „Hyalin“, ohne näher definiren zu können, was es ist. Auch können wir sie nicht mit Sicherheit durch Hülfsmittel nachweisen, da sie keine chemische und keine Farbenreaction zeigt — wenn wir wenigstens von der Ernst'schen Reaction nach van Gieson absehen wollen, da ihre Resultate wohl noch nicht genügend nachgeprüft und sicher sind. Das Hyalin in den Endotheliomen entsteht nun nach heute allgemein gültigen Ansichten auf dreierlei Weise: 1) durch hyaline Degeneration des Bindegewebes; 2) durch hyaline Degeneration der Gefässwände und

3) durch hyaline Degeneration oder hyaline Ausscheidung der Geschwulstzellen. Dass die beiden ersten Arten der Hyalinbildung in unserem Tumor vorhanden sind, ist schon früher erwähnt. Ueber die dritte Art werde ich später noch sprechen. Aus den vielen Gefässen nun mit hyaliner Wand, um die die Zellstränge herum ziehen, und aus dem spärlichen hyalinen Bindegewebe im Tumor selbst möchte ich annehmen, dass die Tumorzellen, die Endothelien, in ihrer ersten Wachsthumsrichtung abhängig gewesen sind von den sich neubildenden Gefässen. Ich möchte glauben, dass die Zellröhren als solche an den Gefässen entlang und um dieselben herum gewachsen sind, indem die Zellen sich die Basalmembran durch Ausscheiden einer hyalinen Substanz selbst gebildet haben. Zugeben will ich allerdings gleich, dass die Zellen da, wo sie hyaline Bindegewebsbalken vorgefunden haben, diese möglicherweise benutzt haben um an ihnen entlang zu wuchern. Ich möchte aber auch hier annehmen, dass die Zellen, obwohl ihnen die Richtung durch die Bindegewebsbalken gegeben war, dennoch ihre hyaline Basalmembran selbst ausgeschieden haben und letztere mit dem ebenfalls hyalinen Bindegewebe nachträglich verschmolzen ist; denn ich kann unmöglich für ein und dieselbe, den Tumor zusammensetzende Zellart verschiedene Functionen und Wachsthumsmodi — je nach den Verhältnissen — annehmen. So kommt es, dass wir da, wo junge Partien des Tumors in hyalin degenerirtes Bindegewebe der Kapsel wachsen, oft die Basalmembran nicht mehr sehen. So kommt es auch, dass wir da, wo die Zellstränge um die Gefässe verlaufen, die eine hyalin degenerirte, stark verdickte Wand haben, die Basalmembran ebenfalls nicht immer sehen, obwohl sie auch hier meist noch sichtbar ist (vergl. Fig. 4 und ihre Beschreibung auf S. 158/159). Die hyaline Degeneration der Gefässwände ist an den jungen, neugebildeten Gefässen jedenfalls auch sehr bald eingetreten, da wir dieselbe schon in jungen Tumorpartien deutlich sehen. Ob hier vielleicht die Tumorzellen neben ihrer hyalinen Ausscheidung oder vielleicht durch dieselbe zugleich bewirkt haben, dass die Gefässwand, an der sie entlang und um die sie herum wuchsen, schnell ebenfalls hyalin degenerirte, liegt nahe anzunehmen, ist aber nicht zu beweisen. Ueberhaupt ist ja die An-

icht vertreten, dass die hyaline Degeneration unter dem Einuss der Tumorzellen zu Stande kommt. Diese Ansicht finden wir bei Klebs, Volkmann, v. Ohlen, Marchand und Anderen. Besonders Marchand's Worte über diese Frage möchte ich hier anführen (Ziegler's Beitr. Bd. 13. S. 484): „Jedenfalls geht aber aus dem ganzen Verhalten der hyalinen Bildungen hervor, dass dieselben in einer gewissen Abhängigkeit von den zelligen Elementen der Geschwulst stehen. Erstens können die Zellen selbst die hyaline Quellung zeigen, zweitens entartet das Stroma ebenso wie die bindegewebige Scheide der Gefässe überall da, wo die Zellwucherung einen höheren Grad erreicht. Nur ausnahmsweise kommt hyaline Quellung des Stromas scheinbar unabhängig von der letzteren vor. Es scheint also, dass das Protoplasma der Geschwulstzellen bei der Bildung der hyalin-schleimigen Substanz die Hauptrolle spielt, wenn auch in anderem Sinne als Klebs (Allgem. Pathol. II. S. 633) annimmt, welcher von Umwandlung des Protoplasmas der Zelle in „Hyalin", Bildung von „Hyalinkörnern", Umhüllungsschichten von Hyalin u. s. w. redet." — Nicht ganz zustimmen kann ich ihm nach den Befunden in meinen Präparaten, dass die hyaline Degeneration erst da eintritt, „wo die Zellwucherung einen höheren Grad erreicht hat", sondern wir finden z. B. die hyaline Gefässwanddegeneration schon in jungen Tumorpartien und sehen die hyaline Degeneration des Bindegewebes der Kapsel an den Stellen, wo der Tumor in dieselbe hineindringt, schon viel weiter vorgeschritten, als der Tumor selbst vorgedrungen ist. Es kann also schon da, wo die jüngsten Tumorpartien sind, also die Zellwucherung noch keinen sehr hohen Grad erreicht hat, hyaline Degeneration des Bindegewebes und der Gefässwände eintreten, ja, es kann erstere auch wohl unabhängig von den Tumorzellen eintreten — wenn wir wenigstens nicht annehmen wollen, dass die jüngsten, wachsenden Tumorzellen eine solche Fernwirkung haben, dass weiter fortliegendes Bindegewebe doch unter ihrem Einflusse die hyaline Degeneration eingehen kann.

Wir nehmen also an, dass der Tumor in Röhrenform mit den neugebildeten Gefässen wuchs. Nun wird natürlich mit den Gefässen eine gewisse Menge von Bindegewebe mitgewachsen

sein. Dies wird ebenfalls hyalin degenerirt und mit der Gefässwand verschmolzen sein. Diese Annahme wird mit ziemlicher Sicherheit bestätigt durch zahlreiche Bilder im Tumor, deren eins durch Fig. 4 wiedergegeben ist. Die nähere Beschreibung siehe S. 158/159. Wir sehen hier in der verdickten, hyalinen Gefässwand theils noch gut, theils weniger gut erhaltene spindelförmige Zellen liegen, die mit grosser Wahrscheinlichkeit dem das Gefäss umgebenden Bindegewebe angehört haben. Die einzelnen endothelähnlichen Zellen in der Wand und die an einer Stelle noch sichtbare doppelte Endothellage wird ebenfalls erklärt durch die Annahme, dass in dem umgebenden Bindegewebe die Gefässe mit zu Grunde gegangen sind sowohl durch hyaline Degeneration ihrer Wand als durch Compression. Auch sehen wir, dass in der Wand kleine Lumina von verschiedener Grösse und Gestalt vorhanden waren, in denen rothe Blutkörperchen lagen. Ihre Wand zeigte allerdings nirgends eine Endothellage, sondern wurde direct von dem hyalinen Bindegewebe gebildet, so dass man sie nicht als Gefässe ansprechen kann. Entweder sind dies ebenfalls gewesene Gefässe, deren Endothelien zu Grunde gingen, während die Blutkörperchen noch einigermaassen erhalten blieben, oder es stammt das Blut aus rupturirten Gefässen. Für letztere und gegen erstere Annahme spricht das Fehlen jeglicher Anzeichen von untergegangenen Endothelien innerhalb dieser erwähnten Lumina. Damit sind wir zu den Blutungen gekommen, bei denen wir etwas verweilen müssen. Schon vorhin war erwähnt, dass sich oft zwischen hyaliner Gefässwand und den sie umziehenden Tumorsträngen Blut in verhältnissmässig frischem Zustande findet, das dem im Lumen des betreffenden Gefässes im Aussehen völlig gleicht. Auch dies erkläre ich mir durch Blutungen dorthin gekommen. Es wird beim Wachsen des Tumors eine erhebliche Gefässneubildung stattgehabt haben, manches dieser jungen Gefässe wird zerrissen sein. Die Tumorzellstränge gingen dann entweder durch Compression und mangelnde Ernährung zu Grunde, oder sie wuchsen aus sich heraus weiter, frei in die Hämorrhagie hinein — je nach der Ausdehnung und Intensität der letzteren. Wir sehen nehmlich in die freien Blutergüsse Tumorzellstränge in Röhrenform hineinwachsen und zwar in folgender Weise: von

einem dichtgedrängten Haufen eng aneinander liegender, netzförmig zusammenhängender oder mehr langgestreckt neben einander herlaufender Zellstränge sieht man sehr dünne, sogar deutlich nach der Richtung ihres Wachsthums hin enger und enger werdende Röhren in den dicht dabei liegenden Blutcomplex hinein abgehen, die einen typischen Bau zeigen. Ich muss gleich erwähnen, dass sie auf den ersten Blick in Form und Verlauf Aehnlichkeit haben mit den langgezogenen, durch Blutungen, die von zwei Seiten her wirkten, comprimirten Zellsträngen, wie sie oben beschrieben wurden. Bei genauerem Zusehen, besonders bei starker Vergrösserung zeigen sich nun aber doch erhebliche Unterschiede: während dort die Basalmembran dick, jedenfalls nicht dünner wie in den älteren Tumorpartien ist, die Zellen im Innern der Röhre abgehoben sind, regellos durch einander liegen, viele Untergangserscheinungen zeigen, das Lumen vor Allem vollgepfropft von Zellen ist — da die vorher weite Röhre jetzt comprimirt, müssen die Zellen natürlich näher an einander liegen — von denen nur noch wenige intact sind, während diese Stränge dann enden in einem Haufen von Kerntrümmern und man deutlich den allmählichen Uebergang der Zellstränge zu diesen Bildern des absoluten Unterganges sieht — verhält sich die Sache bei den jungen Strängen ganz anders: die Basalmembran ist zunächst viel feiner und dünner, ihr liegen innen dünne, lang ausgezogene, endothelähnliche Zellen an, wie die Endothelien in einem kleinen Blutgefäss. Das Lumen ist leer oder enthält geringe Mengen von Blut. Der Strang hört frei auf und ist auch an Serienschnitten nicht weiter zu verfolgen. Rings herum liegen keine Kerntrümmer, vielleicht hie und da in dem umgebenden Blut einige Leukocyten, die mehr oder weniger im Untergang begriffen sind. Solche jungen Zellstränge sieht man nun aber auch ab und zu zwischen zwei annähernd runden Blutcomplexen — wie sie früher geschildert wurden — hindurchziehen, und es erweckt hier den Anschein, als ob die Zellen das Fibrin als Leitbahn für ihre Wucherung benutzten. Doch kann ich das nicht behaupten, da es selbst bei ganz starken Vergrösserungen nicht ganz klar wird, ob nicht doch die Basalmembran für sich neben dem Fibrin läuft, sich nur an letzteres anlegt, aber nicht in dasselbe übergeht. Auch

eine peinlich genau ausgeführte und wohlgelungene Fibrinfärbung nach Weigert bringt keinen klaren Aufschluss — was ja auch schliesslich nicht von Bedeutung ist. Eine Stelle ist nun in dem linken oberen Quadranten des Tumors (s. Fig. 1), die ich genauer besprechen muss und die zu zeichnen (Fig. 3) ich für zweckmässig hielt. Ich will bemerken, dass die Zeichnung etwas zu schematisch gehalten ist, was aber absichtlich geschah, damit die Verhältnisse recht klar wurden. Wir sehen viele Zellstränge im Längsschnitt, nur einige wenige im Querschnitt getroffen, die annähernd parallel nach oben ziehen, während rechts ebenfalls längsgetroffene Zellzüge in der Richtung nach der linken oberen Ecke des Blattes ziehen (von letzteren ist nur der obere Abschnitt zu sehen). An zwei Querschnitten im Bilde und an vielen anderen dicht daneben sieht man, dass es sich um Röhren handelt, die in ihrem ganzen Verlauf den schon geschilderten Bau zeigen. Im unteren Abschnitt sind die Zellröhren weiter und werden nach oben zu immer enger und enger. Unten zeigen sie einen palissadenartigen Besatz von Zellen, die cylindrische Form haben und mit ihrer Längsaxe senkrecht auf der der Röhre stehen. Nach oben zu werden diese Zellen allmählich flacher und gehen schliesslich in langgestreckte, der Basalmembran anliegende endothelähnliche Zellen über, die, je weiter nach oben, desto weiter auseinander liegen. Das Lumen der Röhre ist in den oberen Partien leer, bis auf stellenweise vorhandene geringe Mengen von Blut, während es in den unteren Partien vollgepfropft ist mit meist runden, selten etwas cylindrischen Zellen, die durchschnittlich grösser sind als die der Wand aufsitzenden. Oben links sieht man, dass zwei rothgefärbte Basalmembranen als dünne Stränge, nicht in Röhrenform, nach oben ziehen, der langgestreckte, endothelähnliche Zellen anliegen. Rechts oben enden die ganz dünnen Zellröhren in einem unter einander zusammenhängenden, hyalinen Balkenwerk, das theils dünner, theils dicker ist. Auch diesen liegen dieselben endothelioiden Zellen an. Zwischen den Zellsträngen findet sich Blut, das sich mit van Gieson hellgelb gefärbt hat; in demselben wenig Fibrin und Rundzellen.

Es ist nun keine Frage, dass wir es hier mit einer jungen Partie des Tumors zu thun haben, die in schöner und klarer

Veise Aufschluss giebt über das Wachsthum desselben. Die ellröhren schieben sich ähnlich wie junge Gefässe vor, nur mit em Unterschiede, dass sie gleich eine besondere Wandung aben, nehmlich eine hyaline Basalmembran, die sich die Zellen elbst durch Ausscheidung einer hyalinen Substanz bilden. Beonders schön ist das Wachsthum oben links zu sehen. Aus lieser Stelle geht allerdings hervor, dass sich die Röhren nicht ls Ganzes vorschieben, quasi nicht als vorn geschlossene Cylinler, sondern vielmehr als offene Cylinder, indem die Endothelellen einzeln vordringen, hinter einander liegend, und sich erst lann zu Röhren zusammenlegen. Dies zu entscheiden halte ich ür sehr schwer und kann da nur Vermuthungen aussprechen. Die Bilder oben links könnten ja doch zu einer Röhre gehören, ndem man annimmt, dass der Schnitt gerade so gegangen wäre, dass er nur dieses schmale Stück mit den daran liegenden Zellen aus der Längsrichtung der Röhre herausgeschnitten hätte. Jedenfalls müssen wir betonen, dass die Zellen überall im Tumor die Neigung haben, Röhren zu bilden. Und wenn die Röhren sich als ganz enge Gebilde schon weit vorgeschoben haben, dann wuchern die Zellen in den älteren Abschnitten der Röhre natürlich immer weiter, rücken näher zusammen, sitzen schliesslich eine neben der anderen der Basalmembran palissadenartig auf und wuchern so stark, dass das Lumen erweitert und ganz mit gewucherten Endothelzellen vollgepfropft ist. Wir können nun unmöglich annehmen, dass dies eine alte Tumorpartie ist, deren Zellröhren etwa durch eine Blutung comprimirt und langgezogen sind. Dem widerspricht erstens die Form und das Aussehen der dünnen Zellröhren, deren Zellen absolut keine Untergangserscheinungen zeigen, sondern im Gegentheil als grosse, guterhaltene Zellen mit völlig intactem Kern imponiren. Zweitens müssten doch, wenn die Röhren Anfangs weiter waren, vielleicht so weit wie die der unteren Partien, und jetzt comprimirt wären, die Zellen, die vorher im Lumen lagen, irgendwohin gedrängt oder zu Grunde gegangen sein. Von beiden ist nichts zu sehen. Drittens kann man sich gar nicht vorstellen, dass der Bluterguss so stattgefunden hätte, dass er sich immer gerade zwischen je zwei Zellröhren mit gleicher Intensität gewühlt haben sollte und dann überall einen im ganzen Längen-

verlauf der letzteren gleich starken Druck auf dieselben ausgeübt haben sollte. Hätte sich ein Bluterguss zwischen die Zellröhren gewühlt, so müssten dieselben mehr oder weniger geschlängelt verlaufen, die einen müssten stärker comprimirt sein als die anderen, ja es müsste sogar die einzelne Zellröhre in ihrem Längenverlauf an verschiedenen Stellen verschieden hohe Grade von Compression zeigen. Von dem allen ist nichts vorhanden und so können wir wohl eine Blutung in eine alte Tumorpartie ausschliessen.

Zu beantworten sind nun noch zwei Fragen: erstens die nach der Herkunft des Blutes an dieser Stelle und zweitens die nach der Herkunft der dicken hyalinen Balken oben rechts im Bilde. Gefässe sind nirgends mit Sicherheit zu finden. Es wäre möglich anzunehmen, dass die Tumorzellstränge allein aus sich heraus weitergewachsen sind, ohne dass die Gefässneubildung mit ihnen Schritt hielt. Dass den Tumorzellen durch das Nichtmitwachsen der Gefässe die Ernährung entzogen sei, ist nicht mit Sicherheit zu behaupten. Sehen wir doch, dass bei der Regeneration eines excidirten Stückchens Lebersubstanz die Gallengänge in langen Sprossen in den eingetretenen Bluterguss hineinwuchern, ohne dass Gefässe mitwachsen. Man nimmt hier an, dass die Zellen durch Diffusion ernährt werden. Möglich ist also ein derartiges Vordringen von Zellen, ohne dass sich Gefässe daran betheiligen. Ob hier doch bei längerem Durchsuchen zahlreicher Serienschnitte Gefässe gefunden wären, will ich nicht ganz von der Hand weisen. Das Blut macht keinen sehr alten Eindruck, immerhin so alt, um annehmen zu können, dass die Tumorzellen Zeit genug gehabt haben, um in langen Röhren hindurchzuwachsen. Man sieht hier und da Spuren eines feinkörnigen, gelb-röthlich-braunen Pigments im Blute liegen.

Ob es hier nun dennoch an circumscripten Stellen von Neuem geblutet hat, nachdem die Tumorzellstränge schon durch den alten Bluterguss hindurchgewachsen waren, ist eine wohlberechtigte Frage, wenn wir in's Auge fassen, dass wir innerhalb einiger junger Zellröhren Blut frischeren Datums finden. Damit sind wir wiederum bei einer wichtigen, oft discutirten Frage angekommen, nehmlich der Frage nach der Herkunft des innerhalb der Zellstränge und Schläuche eines Endothelioms vorhandenen Blutes.

Kolaczek macht für seine Fälle aus dem Vorhandensein von Blut innerhalb der Zellstränge den Schluss, dass es sich um Endotheliome handle, die durch Wucherung der Blutgefässendothelien entstanden seien, indem er darauf hinweist, dass das Blut der Circulation noch nicht entzogen gewesen sei. Dieser Schluss ist meiner Meinung nach nicht richtig, wie auch schon Andere hervorgehoben haben. Denn erstens ist es kaum möglich, mit Bestimmtheit zu sagen, ob das Blut noch circulirt hat oder nicht, wie es überhaupt sehr schwer ist, freies Blut in gehärteten Präparaten nach seinem Alter genau abzuschätzen. Braun u. A. haben hervorgehoben, dass sich derartig frei zwischen die Zellen ergossenes Blut lange frisch erhalten könne. Zweitens findet sich das Blut in den Zellsträngen nur da, wo überhaupt Blutungen — auch um und zwischen die einzelnen Zellstränge — stattgefunden haben. Man kann somit annehmen, wie Braun u. A. betont haben, dass sich das Blut ebenso wie zwischen die leicht zerreisslichen Zellstränge so auch in dieselben hineinwühlen kann. Ob letzteres in unserem Falle möglich ist, wo die Röhren eine besondere Basalmembran als Wand haben, die also durch das andrängende Blut zerrissen sein müsste, ist möglich, wenn auch nicht gerade sehr wahrscheinlich. Trotzdem müssen wir dies schon annehmen, wenn wir nicht etwa glauben wollen, dass die Röhren als vorn offene Cylinder so gewachsen sind, dass sich einzelne Endothelien vorschoben, die anderen nachfolgten, ihre Basalmembran ausschieden und sich dann zu Röhren zusammenlegten. Dann könnte man sich ja denken, dass alles, was auf dem Wege lag, den die Röhren durchwachsen haben, in letztere eingeschlossen wurde. Deutliche Unterschiede zwischen dem Blut innerhalb der Röhren und ausserhalb derselben waren nur selten zu sehen, stellenweise schien das innerhalb der Röhren etwas jüngeren Datums zu sein.

Es ist jetzt noch die Frage zu beantworten, woher die erwähnten dicken hyalinen Balken stammen, gegen welche die rechts oben gelegenen (Fig. 3) Zellröhren anstreben. Es könnten diese erstens von den Tumorzellen ausgeschieden sein, zweitens könnte es hyalin degenerirtes Bindegewebe sein, drittens Fibrinreste, die umgewandelt und bei der Hyalinproduction der Zellen mit dem Hyalin verschmolzen sind. Es ist aber nöthig,

diese Balken genau zu besprechen, da sie erstens in der jüngsten Partie der Zellröhren schon so erheblich dick sind und da sie zweitens eine eigenartig netzförmige Anordnung zeigen. Wir müssen da nun zunächst die hyaline Ausscheidung der Zellen besprechen. Während wir das vorhin beschriebene Auftreten von Hyalintropfen, bezw. Kugeln innerhalb der Zellen als Degenerationserscheinung derselben auffassten, da dasselbe nur in ganz alten Tumorpartien, die sicher nicht mehr im Wachsen begriffen sind, vorkommt und den ersten Anstoss giebt zur Bildung der fälschlich als „Schichtungskugeln" benannten Gebilde, werden wir sehen, dass wir in der hyalinen Ausscheidung der Zellen einen ganz anderen Prozess vor uns haben. Zwar kann man ja den Prozess der Ausscheidung als solchen nicht beobachten, wohl aber sprechen die Bilder dafür, dass er vorkommt. Diese Bilder finden wir in den jüngsten Partien des Tumors und Fig. 5 stellt einige parallel neben einander herlaufende, ganz junge Zellröhren dar, die noch im Werden begriffen sind und aus denen ich mit ziemlicher Sicherheit die Thatsache ableiten möchte, dass die Endothelzellen die hyaline Membran durch eigene Thätigkeit abscheiden, ohne dabei zu Grunde zu gehen. Dass eine hyaline Ausscheidung der Endotheliomzellen vorkommt, hat letzthin v. Ohlen wieder beschrieben. Er sah in Zellsträngen central eine Art Lumen, das von hyalinen Massen und Klumpen ausgefüllt war. Er sagt dann: „Neben jenen kanalisirten Zellsträngen mit hyalinen Massen in ihrem Innern, fanden sich aber auch oft solche Stränge mit engem aber leerem Lumen, die sich dann ganz wie vorgebildete Kanälchen mit verdickter Zellbekleidung darstellten. Daraus könnte man schliessen, dass die hyalinen Massen sich in Resten vorgebildeter Kanälchen abgeschieden hätten, ohne dass die Möglichkeit einer intracellulären Entstehungsweise der hyalinen Klumpen abgestritten werden kann." Wir sehen nun in unserer Fig. 5 (das Bild ist genommen aus einer ganz jungen Stelle der Fig. 3 und gezeichnet mit Zeiss Oc. 4, Obj. $\frac{1}{12}$ homog. Immersion) am weitesten nach oben eine ganz junge Zellröhre im Längsschnitt, die vollständig fertig ist. Die Zellen liegen der zarten Basalmembran langgestreckt so eng und innig an, dass ihr Protoplasma nicht abzutrennen ist von derselben, sondern mit ihr verschmolzen ist.

Der Kern ist länglich-oval, gross, lässt häufig ein und mehrere Kernkörperchen erkennen. Unterhalb dieser Röhre liegt freies Blut und dann folgen weiter nach unten Zellröhren, die im Entstehen begriffen sind. Davon ist die erste im rechten Abschnitt fertig, im linken ist das Lumen dagegen noch nicht zu sehen — vorausgesetzt, dass dies nicht an der Lage des Schnittes liegt. Die darunterliegenden Zellröhren sind nun erst zum Theil fertig. Man sieht grosse runde Zellen — ihr Aussehen gleicht ganz den grossen runden Zellen im Lumen der älteren Röhren — dicht der Basalmembran anliegen, ihr Protoplasma fliesst direct in letztere über. Die Färbung beider, sowohl des Zellprotoplasmas als der Basalmembran, ist die gleiche, überhaupt das Aussehen beider in jeder Beziehung völlig gleich. Die Basalmembran verdient stellenweise ihren Namen nicht, indem wir dicke, langgestreckte hyaline Balken sehen, in denen die Zellen liegen, ohne dass sich ihr Protoplasma von der Balkensubstanz differenziren liesse. Ich denke mir den ganzen Vorgang nun so — und aus den beschriebenen Bildern ist es nicht schwer und scheint nicht erzwungen, das zu folgern —, dass die Tumorzellen durch Vermehrung aus sich heraus sich langgestreckt, analog den Capillarwandendothelien bei der Gefässneubildung, vorschieben und zugleich hyaline Substanz ausscheiden (ich möchte sie so nennen, obwohl ich — wie schon gesagt — nichts Bestimmtes damit sagen will und kann). Diese dicken, hyalinen, balkenartigen Massen werden dann von den nachdrängenden Tumorzellen differenzirt, so dass sich Röhren bilden, deren Innenwand sich die Zellen in Form und Anordnung analog den Endothelien der Blutgefässe langgestreckt anlegen. Die Zellen, die das Hyalin ausscheiden, scheinen mehr rund zu sein, vielleicht eine Form, die auf Rechnung ihrer Thätigkeit bei dem Ausscheidungsprozesse zu setzen ist. Es ist aber auch möglich, dass die Zellen sich rund vorschieben, Hyalin produciren und sich dann zugleich der neugebildeten Membran anlegen. Untergangserscheinungen fand ich hier nur sehr spärlich an den Kernen, am allerwenigsten an den beschriebenen und in der Zeichnung wiedergegebenen, die ich für die Hyalinausscheidung verantwortlich machen möchte. Wie ein Balken zu einer Röhre differenzirt wird, ist besonders an dem untersten gut zu sehen.

Auch hier befindet sich wieder Blut zwischen den einzelnen Zellröhren. So haben wir meiner Meinung nach hyaline Degeneration und hyaline Ausscheidung als zwei verschiedene Prozesse kennen gelernt, die auch mikroskopisch ganz verschiedene Bilder liefern. Erstere finden wir in ganz alten Tumorpartien, die andere in den jüngsten. Um nun wieder zu der vorhin aufgeworfenen Frage zurückzukehren, welcher Herkunft die sehr dicken hyalinen Balken (rechts oben in Fig. 3) sind, möchte ich nicht glauben, dass alle von Tumorzellen ausgeschieden sind sondern dass auch Fibrin mit dabei betheiligt ist. Letzteres ist nur so denkbar, dass es mit dem Hyalin, an dem es dicht anliegt, verschmolzen ist. Hyalin degenerirtes Bindegewebe kann es unmöglich sein, da ein Blick auf Fig. 1, aus dessen linken oberen Quadranten das Bild ist, dies klar macht: die Zügstrahlen nach rechts hinüber in's Blut aus und von Bindegewebe ist hier in der ganzen Umgebung nichts zu sehen. Dass es nicht unwahrscheinlich ist anzunehmen, dass sich Fibrin an dem Zustandekommen dieser Balken betheiligt hat, mag daraus hervorgehen, dass in den Maschen, die zwischen den Balken freigeblieben sind, Fibrin in grosser Menge sich findet mit zahlreichen Kerntrümmern und einigen wenigen, gut erhaltenen Leukocyten. Ausserdem liegt das Fibrin den hyalinen Balken so eng an, dass man vielerorts den Eindruck erhält, als ob es direct in die Balken überginge. Doch lässt sich auch mit ganz starken Vergrösserungen ein sicherer Beweis nicht erbringen, dass obige Annahme richtig ist.

Ich komme jetzt zur Beschreibung der vorhin angedeuteten zweiten Stelle, die über das Wachsthum des Tumors und sein Wesen ebenfalls klaren Aufschluss giebt. Es ist dies eine Stelle aus der Kapsel (Fig. 6). Wir sehen mitten im Bindegewebe der Kapsel eine länglich-runde Partie, die in diesem Präparat in keinem nachweisbaren Zusammenhang mit dem eigentlichen Tumorgewebe steht. Leider waren nicht genügend Serienschnitte zur Stelle, um letzteren, der unzweifelhaft an einer Stelle bestehen musste, aufzufinden. Genannte Partie sieht auf den ersten Blick aus wie der Querschnitt einer kleinen Arterie, deren Lumen aber nicht mit Blut, sondern mit einer strukturirten Masse ausgefüllt ist. Das Gebilde hat im Ganzen

inen Durchmesser von gut 1 mm und geht bei der Vergrösserung Oc. 2 Obj. AA noch gut in's Gesichtsfeld. Fig. 6 ist gezeichnet bei der Vergrösserung Zeiss Oc. 4, Obj. AA. Bei genauerem Zusehen ergeben sich nun aber ganz andere Verhältnisse: um das annähernd runde Gebilde ist das Bindegewebe concentrisch geschichtet, kern- und blutgefässarm, die Fasern sind derb. Weiter nach aussen nimmt die concentrische Anordnung des Bindegewebes immer mehr ab und geht schliesslich in das gewöhnliche Bindegewebe der Kapsel über. Man sieht nun deutlich ein Lymphgefäss (a), dessen oberer Wandtheil von oben nach unten eingestülpt ist, so dass derselbe an den unteren Wandtheil an einer Stelle (b) anstösst. Hier ist letzterer von dem umgebenden Bindegewebe nach oben abgehoben, so dass zwischen beiden ein freier Zwischenraum besteht. Die eine Hälfte (die untere) der Wand des Lymphgefässes liegt somit dem dasselbe ringförmig umgebenden Bindegewebe eng an, während die andere Hälfte (die obere) an das gleich näher zu beschreibende Gewebe anstösst, das die Einstülpung von oben her besorgt hat. Oben links und rechts sind die Umschlagsstellen des eingestülpten Wandtheils. Zwischen diesen beiden Umschlagsstellen ist noch ein Lymphgefäss als länglicher Spalt sichtbar. In dem Gewebe, das die Einstülpung besorgt hat, erkennen wir nun sofort einen dem Tumorgewebe analogen Bau, der sich nur dadurch von Fig. 3 unterscheidet, dass wir dort Längsschnitte von Zellröhren und viel Blut um und in den letzteren sehen, während wir in unserem Bilde (Fig. 6) meist Querschnitte und nur wenig Längs- und Schrägschnitte und gar kein Blut vor uns haben. Wir erkennen deutlich die rothgefärbten Basalmembranen; ihnen sitzen nach innen zu palissadenartig die epithelioiden, etwas cylindrischen Zellen auf. Diesen Zellen folgen nach dem Tumor zu eine oder mehrere Schichten derselben Zellen, nur dass letztere etwas grösser und etwas heller gefärbt sind. Oft erhält so der Querschnitt einer Zellröhre grosse Aehnlichkeit mit dem einer Drüse, die mehrere Schichten Epithel hätte und ein dem entsprechend kleines Lumen. Häufiger wie diese Bilder sind aber noch Querschnitte, die gar keine Lumen mehr haben, sondern vollgepfropft sind mit Zellen. Daneben sieht man auch Längs- und alle möglichen Schrägschnitte, so dass vielerorts Bilder entstehen,

die nur unter Zuhülfenahme dessen, was wir über den Bau des Tumors aus anderen Stellen wissen, richtig gedeutet werden können. Ausserdem finden sich drei grössere Bezirke eines rot gefärbten, in Farbe und Aussehen der Basalmembran ähnlichen Gewebes, die in ihrem Innern ein oder mehrere kleine Lumina haben, in denen einige Endothelien von unregelmässiger Form liegen. Auch liegen derartige dünne, lange, spindlige Zellen dicht neben dem Lumen. Es sind dies Gefässe mit hyalin degenerirter, verdickter Wand, deren Endothelien noch mehr oder weniger gut erhalten sind. Es ist möglich, dass die erhebliche Dicke der Wand auch mit zu Stande gekommen ist dadurch, dass Bindegewebe, welches um das Gefäss lag, mit degenerirte und jetzt nicht mehr von der eigentlichen Wand zu trennen ist. In den hyalinen Basalmembranen sieht man da, wo sie dicker sind, nicht so ganz selten ebenfalls längliche, dünne Zellen und hier und da noch ein enges spaltförmiges Lumen. Auch dies sind Reste von Gefässen, deren Wand hyalin degenerirte, während zugleich das Gefäss selbst durch die wachsenden Tumorzellstränge comprimirt wurde. Es ist nun keine Frage, dass wir es hier mit einer jungen — wenn auch nicht so jung wie die in Fig. 3 — Geschwulstpartie zu thun haben, die im Bild kolbenartig vorspringend die obere Wand des Lymphgefässes nach unten eingestülpt hat. Bevor wir uns darüber klar werden, wie diese Geschwulstpartie gewachsen ist, wollen wir einiges über die Lymphgefässe sagen. Dass wir es mit solchen zu thun haben, beweist der Endothelbelag und die Lymphe, die im Lumen liegt. Ersterer ist am weitesten nach aussen platt, liegt der dünnen Wand langgestreckt an, wie in einem normalen Lymphgefäss, nur sind die Zellen grösser und an Zahl reichlicher. Auf diese äusserste platte Schicht von Endothelien folgen nach innen mehrere Schichten grosser cylindrischer und runder Zellen, oft 3—4 Schichten über einander; dann folgt ein freier Zwischenraum und dann die feinkörnig aussehende Lymphe. Von den platten Endothelien bis zu den runden sieht man alle möglichen Uebergänge. Unter den runden und leicht cylindrischen findet man nun Zellen, die in ihrem Aussehen an fettinfiltrirte Leberzellen erinnern. Sie sind gross, der Kern liegt flach an die Wand gedrückt und zwar durch einen grossen, hellen, im Protoplasma

liegenden Tropfen. Auch sieht man derartige Zellen und freie helle Tropfen in der Lymphe selbst liegen. Ob es sich hier um einen Secretionsprozess oder um Untergang von Zellen handelt, kann ich nicht entscheiden.

Die früher aufgestellte Behauptung, dass sich die Zellröhren in ihrem Wachsthum an den Verlauf der Gefässe anschliessen können, wird hier nun wieder auf's Klarste bewiesen durch folgendes Bild (bei c, Fig. 6): Wir sehen dicht an dem Gefäss mit hyalin degenerirter, verdickter Wand fast nur Querschnitte von Zellröhren und nur einige undeutliche Bilder, die man wohl auf Schrägschnitte beziehen muss. Die Basalmembran der Röhren geht direct — fast senkrecht — gegen die äussere Gefässwand, und verläuft dann bogenförmig hart an derselben. Bei genauem Zusehen entdeckt man, dass an der Aussenseite dieser Gefässwand die Membran fast immer deutlich abzugrenzen ist von ersterer und dass dies nur stellenweise nicht gelingt; hier wird sie dann mit der Gefässwand verschmolzen sein, wie dies schon früher bei Beschreibung der Fig. 4 näher besprochen wurde. Es folgt aus diesem Bilde, dass die Zellröhren sowohl circulär um die Gefässe, als auch der Längsaxe derselben entsprechend verlaufen können.

Wie sollen wir uns nun das Wachsthum dieser intracapsulären Geschwulstpartie erklären? Es hat ganz den Anschein, als ob die Geschwulst hier in einem präformirten Raume gewachsen sei, und wir müssen dies annehmen, da sonst kein Grund vorliegt, für die Thatsache, dass der Geschwulstcomplex nach aussen so scharf von circulär herumgehendem Bindegewebe abgesetzt ist. Denken wir uns die Geschwulst an einer beliebigen Stelle in die Kapsel einbrechen, so wird sie das Bindegewebe diffus durchdringen, aber nie in einem derartigen, regelmässigen und scharf begrenzten, annähernd runden Cylinder wachsen. Nun könnte man annehmen, dass der präformirte Raum entweder eine Saftspalte oder ein Lymphgefäss wäre, die natürlich beide dilatirt wären. Wir sehen bei d noch die Reste einer Lymphgefässwandung mit mehreren Schichten Endothelien, in jeder Weise entsprechend der Wand der beiden anderen Lymphgefässe. Entweder ist dies ein Stück aus der Wand eines Lymphgefässes, von dem im Schnitt nichts mehr getroffen wurde, oder es ist

der Rest eines untergegangenen Lymphgefässes — vielleicht dasjenige, in dem der Tumor gewachsen ist? Es liess sich nichts weiter für diese Annahme eruiren und somit muss die Frage offen gelassen werden, welcher Art der präformirte Raum gewesen ist, in dem die Geschwulst hier wuchs. Das einfachste und nächstliegende ist, an eine Saftspalte zu denken. Dass es sich um einen präformirten Raum handelt, geht wohl aus dem ganzen Bilde und der Beschreibung zur Genüge hervor. Das eingestülpte Lymphgefäss ist erheblich vergrössert, seine Endothelien sind in Wucherung. Dass es sich wohl hier um eine reactive, und nicht um eine geschwulstartige Wucherung handelt, ist sicher, denn wenn wir letzteres annehmen wollten, so müsste sich ja der Wucherungsreiz von den Tumorzellen auf die Zellen des benachbarten Lymphgefässes fortgesetzt haben. Nun geht aber sowohl aus der erheblichen Grösse des Lymphgefässes, als auch aus der des Geschwulstzapfens hervor, dass letzterer schon sehr lange „reizend" auf ersteres eingewirkt haben müsste. Warum zeigen nun die Zellen nur so geringe Wucherungserscheinungen, warum wuchern sie nicht wie die eigentlichen Tumorzellen? Zeit und Raum genügend hätten sie gehabt. Sie bilden aber nur eine 3—4fache Schicht und lassen nirgends eine den Geschwulstzellen analoge Wucherung erkennen. Dies ist wieder ein Beweis, dass man nicht gewungen ist, anzunehmen — wie Volkmann und viele Andere vor und nach ihm es behauptet haben — dass aus den in Wucherung begriffenen, in mehreren Schichten über einander liegenden Endothelien einer Saftspalte oder eines Lymphgefässes an einer Stelle, bis zu der die eigentlichen Tumorzellen noch nicht vorgedrungen sind, geschlossen werden müsse, dass die Geschwulst wachse durch cellulare Contact-Infection. Es ist doch viel wahrscheinlicher anzunehmen, dass besagte Zellen in reactive Wucherung gerathen, und, sobald die Tumorzellen dorthin gelangen, von letzteren erdrückt werden und zu Grunde gehen. In diesem Sinne spricht sich auch Borst (a. a. O.) aus, und beweist seine Behauptung durch Beschreibung und Abbildung seiner sehr eingehend untersuchten Präparate. Da ich nun das Wachsthum des Tumors, das in diesem Falle seltene Klarheit bot und sicheren Aufschluss gewährte, wohl genügend erörtert habe, bleibt noch die schwierige Frage

zu beantworten, welcher Art der Tumor ist. Dass er ein Endotheliom ist, kann nach Allem, was gesagt und im Bild wiedergegeben ist, nicht bezweifelt werden; es fragt sich nur, ob es ein Saftspalten-, Lymphgefäss- oder Blutgefässendotheliom ist. Vorhin führte ich aus, dass ich es für unmöglich halte, aus einem so weit vorgeschrittenen Tumor einen sicheren Schluss zu machen, wie er entstanden ist. Das zu eruiren, habe ich auch in meinem Falle verweigert. Anders steht es mit dem Versuch, ihn in eine der drei genannten Gruppen einzureihen.

Es ist mir nicht gelungen, in der Literatur auch nur einen ähnlichen Fall aufzufinden. Die Beschreibungen der Saftspalten- und Lymphgefässendotheliome sind ganz anders, als die Bilder in meinem Tumor, so dass ich diese beiden wohl ausschliessen kann. Am ehesten scheint mir mein Tumor noch ein Blutgefässendotheliom zu sein, obwohl ich auch da zugeben muss, dass ich kein Analogon in der Literatur gefunden habe.

Ich will jetzt versuchen, meine Ansicht näher zu begründen. Die ächten Blutgefässendotheliome sind so selten, dass es mir nur gelang, 4 Fälle in der Literatur aufzufinden. Es sind dies die Fälle von Steudener (Dieses Arch. Bd. 42), Maurer (Inaug.-Diss. Halle 1883), Waldeyer (Dieses Arch. Bd. 44) und Nauwerk (Dieses Arch. Bd. 111). Die Fälle von Kolaczek gehören meiner Meinung nach nicht hierher; Volkmann ist derselben Ansicht. Ich will — aber nur ganz kurz — die wesentlichen mikroskopischen Befunde obiger 4 Fälle hier referiren:

ad 1. Fall von Steudener, gänseeigrosser Tumor in der Nähe der Nasenwurzel. Zahlreiche gewundene Kolben und Cylinder, oft unter einander anastomosirend, aus dicht gedrängten Zellen bestehend. Eine Membran besitzen nur die kleinsten Kolben, die sich in Capillargefässe fortsetzen. Die Zellmassen gehen dabei allmählich über in das Endothel der Capillaren, deren Wand sich direct fortsetzt in die die Kolben umschliessende Membran. Steudener meint, dass die Kolben direct entstanden seien durch Wucherung der Capillarendothelien.

ad 2. Fall von Maurer, Tumor des Penis, mit zahlreichen kleinen Hautmetastasen. Die cavernösen Räume sind ausgefüllt mit Schläuchen, die oft unter einander anastomosiren. Letztere sind gefüllt mit mehr oder weniger degenerirten Zellen von runder, spindliger, selten cylindrischer Gestalt. Auf Querschnitten erinnern die Schläuche an Drüsenquerschnitte. Zwischen den Zellen Zerfallsprodukte von Blutkörperchen. Einige Schläuche

sind theils mit Geschwulstzellen, theils mit rothen Blutkörperchen gefüllt. Maurer nennt diesen Tumor ein Endothelioma intravasculare.

ad 3. Fall von Waldeyer (grosse Geschwulst des rechten Hodens; er nennt sie Myxoma intravasculare arborescens funiculi spermatici). An durchschnittenen Venen ragen schlauchförmige, oft kolbig endende, hyaline Gebilde hervor. Sie stehen mit der Innenwand des Gefässes durch lange, dünne Stiele in Verbindung. Das sarcomatöse Gewebe um die Venen herum hat die Wand der letzteren durchsetzt; aber die erwähnten Kolben bestehen nicht etwa aus diesem Sarcomgewebe, das die Wand des Gefässes durchbrochen hätte und dann in's Lumen gewachsen wäre, sondern sie sind eigene Gebilde der Innenwand des Gefässes, eine Art papillärer Excrescenzen. Die äusserste Gewebslage der in's Lumen vorspringenden Kolben verhält sich wie das Endothel der Venen, das auch continuirlich über die Kolben hinwegzieht. Während das Gewebe um die Venen deutlich sarcomatösen Bau zeigt, bestehen die Kolben deutlich aus myxomatösem Gewebe. Sie schliessen sich nach Waldeyer an die intracanaliculären Fibrome und Myxome an.

ad 4. Fall von Nauwerck, Tumor in der unteren Epiphyse des Oberschenkels. Er nennt ihn: hyperplastisches Capillarangiom. In einem grossmaschigen Bindegewebe liegen zahlreiche, verschieden weite Gefässe oft so nahe bei einander, dass nur noch wenig Bindegewebe dazwischen vorhanden ist. Die Endothelien sitzen dicht neben einander der Innenwand der Gefässe auf, sind sehr gross, hoch, cubisch, stellenweis niedrig-cylindrisch. Meist sieht man in den Gefässen rothe Blutkörperchen, Leukocyten, Hämatoidinkörnchen in den letzteren und auch frei. Daneben grosse, glänzende, homogene Tropfen, deren Herkunft Nauwerck nicht weiter erklärt.

Bevor wir diese 4 Fälle kritisch betrachten, wollen wir uns klar zu machen versuchen, was wir unter einem Blutgefässendotheliom verstehen, wie die Entstehung, das erste Wachsthum zu denken ist. Es sind da nehmlich zwei Möglichkeiten vorhanden: erstens kann besagte Geschwulst beginnen damit, dass die Endothelien anfangen zu wuchern, und zwar in das Lumen des Gefässes hinein. In diesem Lumen werden sie dann weiterwachsen, und zwar nach Anschauung der einen durch Fortpflanzung des Reizes, durch cellulare Contact-Infection, oder nach der Ansicht Ribbert's dadurch, dass die Geschwulstzellen durch eigene Vermehrung, also aus sich heraus, vordringen. Somit könnten die wuchernden Endothelien ganze Gefässbezirke ausfüllen und immer nur auf die Lumina beschränkt bleiben. Man darf aber auch die Möglichkeit nicht ausschliessen, dass ein mit gewucherten Endothelien vollgepfropftes Gefäss platzt,

ie Zellen nach aussen gelangen und nun frei im Gewebe weiter-
ruchern. Tritt dies an vielen Stellen ein, so sieht man schon
etzt, dass eine derartige Geschwulst, nachdem die Zellen frei
m Gewebe weitergewuchert sind, gar nicht mehr als Blutgefäss-
ndotheliom zu imponiren braucht, sondern vielmehr sich in
nichts von einem Saftspalten- oder Lymphgefässendotheliom
nterscheidet. Denn auch die in früheren Stadien noch gut zu
erkennen gewesenen Blutgefässwandungen werden im Laufe der
Zeit schon durch Druck der im Lumen liegenden gewucherten
Endothelzellen so verändert werden, dass sie dann als solche
nicht mehr zu erkennen sind. Und aus dem Unterschied zwi-
schen den gewucherten Zellen selbst wird man den sicheren
Schluss auch nicht machen können, von welchen Zellen die Ge-
schwulst ihren Ausgang genommen hat.

Der zweite Wachsthumsmodus ist nun aber der, dass die
Endothelien — wir dürfen da allerdings nur Capillaren in's Auge
fassen — die ihnen innewohnende Fähigkeit und Neigung, Capil-
laren, also Röhren zu bilden, auch im Tumor beibehalten, und
das Wachsthum dieses Blutgefässendothelioms damit beginnt,
dass sich durch Sprossung der Endothelien blutgefässähnliche
Röhren bilden, die rapide wachsen, dass sich immer wieder neue
bilden, die sich verästeln können, und schliesslich die Endo-
thelien das Lumen der neugebildeten Gefässe (wenn ich sie noch
so nennen darf) ausfüllen, da sie natürlich weiterwuchern. Wir
sehen, dass das zwei ganz verschiedene Typen des
Entstehungs- und Wachsthumsmodus für die Blut-
gefässendotheliome sind, auf die bisher noch nie auf-
merksam gemacht wurde. Man kann vielleicht annehmen,
dass die erstere Art in Arterien und Venen statthat, die
zweite dagegen von den Capillaren ausgeht. Doch ist das mit
Vorsicht aufzufassen. Wenn wir nun die 4 vorhin erwähnten
Fälle aus der Literatur kritisch betrachten, so nennt Nauwerck
seinen eigenen Tumor ein „hyperplastisches Capillarangiom", er
zählt ihn also selbst nicht zu den ächten Blutgefässendotheliomen.
Ich kann ihm darin nur beistimmen. Der Fall von Waldeyer
scheint mir doch recht zweifelhaft zu sein. Ich kann nicht
glauben, dass die Metaplasie so weit ginge, dass die Blutgefäss-
endothelien myxomatöses Gewebe bilden sollten. Er sagt aller-

dings, dass er nirgends ein Durchwachsen der um die Venen localisirten sarcomatösen Wucherung durch die Gefässwand und ein Zusammenhängen des Sarcomgewebes mit den myxomatösen Kolben innerhalb des Gefässlumens gesehen hat. Es liegt so nahe, dies anzunehmen, aber wenn Waldeyer sagt, dass er es nicht beobachtet hat, dann haben wir wohl kein Recht, daran zu zweifeln. Somit kann ich den Fall nicht erklären und muss denselben dunkel lassen. Aus der Angabe, dass das Venenendothel über die der Wand aufsitzenden Kolben hinweggeht, scheint mir auch nicht gerade hervorzugehen, dass letzterer aus gewucherten Intimazellen bestand, die sich nachträglich myxomatös umgewandelt hätten.

Die einzigen übrigbleibenden sicheren Fälle von Blutgefässendotheliom sind dann nur noch die beiden von Steudener und Maurer. Bezüglich des Wachsthumsmodus, den die beiden Tumoren gehabt haben, scheint mir doch so viel aus den Beschreibungen dieser beiden Autoren hervorzugehen, dass man immerhin zwei verschiedene Modi für dieselben statuiren kann. Im Falle Steudener scheint das Endotheliom intravasculär im eigentlichsten Sinne des Wortes gewachsen zu sein, während es im Fall Maurer wahrscheinlich so gewachsen ist, dass von den Tumorzellen junge Gefässe gebildet und diese nachher durch Weiterwuchern der Zellen ausgefüllt wurden. Genaueres lässt sich natürlich mit Bestimmtheit nicht sagen, da beide Tumoren wieder viel zu weit im Wachsthum vorgeschritten waren.

Aus unserem Tumor wäre nun bezüglich des Wachsthums ebenfalls nicht viel zu sehen, wenn wir nur die alten Partien hätten oder die jungen Partien diffus im Bindegewebe gewachsen wären, wo wir keine reine Verhältnisse haben. Ganz anders sind die Verhältnisse aber, da es so viel geblutet hat und das Blut nicht nach aussen gelangte, sondern liegen blieb, so dass der Tumor Zeit hatte in das Blut hineinzuwachsen. Aus diesen Bildern gewinnen wir ein absolut sicheres Urtheil über das Wachsthum dieses Tumors, wie es wohl selten beobachtet werden konnte. Ich möchte aus ihnen nun den Schluss machen, dass wir hier ein ächtes Blutgefässendotheliom, und zwar ein Capillarendotheliom — wenn ich es so nennen darf — vor uns haben. Dies begründe ich durch folgende Bilder: wir sehen,

vie endotheliale Zellen sich vorschieben, ähnlich wie die Endohelien einer Capillare bei der Gefässneubildung. Die Neigung ler Zellen, Röhren zu bilden, behalten sie auch als Tumorzellen ›ei, daneben haben sie die Fähigkeit, ihre eigene Wandung durch Ausscheidung von Hyalin zu bilden. Im Allgemeinen stehen vir doch heute auf dem Standpunkt, dass die Zellen die Eigenhümlichkeiten und Fähigkeiten, die sie auf dem Mutterboden hatten, auch in Geschwülsten beibehalten können, wenn auch n veränderter Weise. Das schlagendste Beispiel dieser Art ist wohl der Fall von Heller, wo bei einem primären Leberkrebs ler Gallenwege die Zellen in den Metastasen noch Galle producirten. Natürlich war das keine physiologische Galle, sondern von dieser sehr verschiedene. Ebenso ist auch die Fähigkeit unserer Capillarendothelien, blutgefässähnliche Röhren zu bilden, eine andere, wie sie normale Endothelien unter normalen Verhältnissen — eben bei der Gefässneubildung durch Sprossung — zur Aeusserung bringen.

Nun wird immer betont, dass bei einem Blutgefässendotheliom der Nachweis geliefert werden müsse, dass die Zellschläuche und -Cylinder, die man als gewucherte Blutgefässe oder Capillaren anspricht, in normale Capillaren übergehen. Diese Forderung mag Gültigkeit haben für den, der meint, dass die Geschwülste durch cellulare Contact-Infection wachsen; wer dagegen auf dem Ribbert'schen Standpunkte steht, dass die Geschwülste nur aus sich heraus wachsen, der wird diese Anforderung an ein Blutgefässendotheliom nicht mehr stellen wollen. Denn von diesem Standpunkt aus beginnt ein Capillarendotheliom an einer circumscripten Stelle und wächst von hier aus weiter in das Nachbargewebe durch Vermehrung seiner eigenen Elemente, eben aus sich heraus, unter Zugrundegehen der benachbarten Theile, durch die es hindurchwächst. Auch braucht und kann dann eigentlich kein Blut mehr in den Zellröhren sein. Anfangs wird natürlich Blut von dem Muttergefäss in das neugewucherte Gefäss nachströmen; das wird aber bald aufhören, indem nehmlich die Zellen durch ihre nachfolgende starke Vermehrung in das Lumen hinein das Blut erdrücken werden und die neugebildete Röhre in ihrem dem Muttergefäss zunächst liegenden Abschnitt bald mit gewucherten Endothelien so prall

angefüllt sein wird, dass das nachdrängende Blut nicht mehr hindurchkann, zumal wir es mit Capillaren zu thun haben, in denen gar kein oder nur ein sehr geringer Blutdruck besteht. Die Röhre wächst dann durch Vermehrung ihrer zu Tumorzellen gewordenen Endothelien in früher genau beschriebener Weise weiter, nach allen Seiten hin immer wieder zarte und dünne Röhren vorschiebend, die dann wieder durch nachfolgendes Höherwerden und Wuchern der nun weiter zurückliegenden Endothelien erweitert und prall ausgefüllt werden.

Somit glaube ich erstens ein ächtes Blutgefäss- oder besser Capillarendotheliom (Blutgefässendotheliome, die nicht auf diese Weise, sondern rein intravasculär, entstehen und wachsen, könnte man ja im Gegensatz hierzu Angioendotheliom nennen) und zwar noch genauer ein tubuläres Capillarendotheliom beschrieben zu haben und zweitens hoffe ich aus der Reihe der Endotheliome ein Beispiel beigebracht zu haben, das mit unzweideutiger Klarheit und Sicherheit den Beweis erbringt, dass dasselbe nicht dadurch gewachsen ist, dass es benachbarte, ihm analoge Gewebe in Wucherung versetzte, sondern lediglich wuchs durch Vermehrung seiner eigenen Elemente, durch Proliferation seiner Zellen aus sich heraus unter Beibehaltung der den Zellen einmal innewohnenden Fähigkeit, Röhren zu bilden. Wenn aber dieser Wachsthumsmodus in diesem Falle als bewiesen gelten muss, da werden wir uns fragen, ob es nicht in anderen Fällen von Endotheliomen, vielleicht in allen Geschwülsten ebenso sein muss, wenigstens mit grosser Wahrscheinlichkeit so sein wird, zumal wir einige Gründe angeführt haben, die gegen die andere Art des Wachsthums der Geschwülste sprechen.

VII.

Ueber die Betheiligung des Lymphgefässsystems an der Verschleppung bösartiger Geschwülste.

(Aus dem Pathologischen Institut in Breslau.)

Von Drd. Karl Winkler,
Assistenten am Pathologischen Institut in Breslau.

Beim Studium der pathologischen Anatomie der Lymphgefässe drängt sich uns die auffallende Erscheinung auf, dass im vorigen Jahrhundert wohl die meisten Autoren geneigt waren deren Bedeutung für die verschiedenen Krankheitsprozesse im menschlichen Körper und für deren ursächlichen Zusammenhang zu überschätzen. Durch die ausführlichen Beschreibungen des Saugadersystems und seiner Erkrankung seitens Mascagni und Cruikshank, Assalini, Soemmering und ihrer Zeitgenossen wurde nicht bloss die Aufmerksamkeit der Anatomen im vollsten Maasse auf das Lymphgefässsystem gelenkt, sondern, da jene Autoren die mannichfachsten Erkrankungsformen von dessen Veränderungen abgeleitet hatten, wurde von den damaligen Aerzten ein genaues Studium der Lymphgefässe für unerlässlich erachtet.

In Soemmering's Werke „De morbis vasorum absorbentium" findet man die ausführlichste Behandlung der einschlägigen Fragen. Andral[1]) stellte ebenfalls genauere Untersuchungen über die Beschaffenheit der Lymphbahnen an. Er fand jedoch unter mehr als 600 Leichen nur selten krankhafte Veränderungen ihrer Wandungen. Bald darauf schwand aber das grosse Interesse, welches der Untersuchung des lymphatischen Systems entgegengebracht worden, und die pathologischen und klinischen Lehrbücher dieser Zeit haben nur einen beschränkten Raum für Besprechung desselben übrig, ebenso wie bei den Sectionsbefunden nur selten eine Untersuchung desselben vorgenommen wurde.

[1]) Grundriss der pathologischen Anatomie. 1832. II. Th. S. 259. Uebers. von Dr. Becker.

Anders in der zweiten Hälfte unseres Jahrhunderts!

In Folge des Studiums der bösartigen Geschwülste, ihrer Entwickelungs- und Verbreitungsweisen, ferner der Tuberculose und anderer infectiösen Krankheiten ward indess die Aufmerksamkeit von Neuem auf sorgfältige Untersuchung der Lymphbahnen hingelenkt. Virchow und Weigert machten auf die carcinomatösen Erkrankungen des Lymphsystems, besonders des Ductus thoracicus aufmerksam, Ponfick wies in seinem Vortrag „über die Verbreitungsweise der Tuberculose" auf die Mitbetheiligung des Ductus thoracicus bei der generalisirenden Miliartuberculose hin. Die auf diese Anregung hin zahlreicheren Untersuchungen sollen an geeigneter Stelle Erwähnung finden.

In neuester Zeit sind nun von verschiedenen Seiten eingehende Untersuchungen angestellt worden, über die Art und Weise, wie sich primär in der Bauchhöhle localisirte Tumoren nach den Organen der Brusthöhle hin verbreiten. Von grossem Interesse dürfte es hierbei sein, genauer festzustellen, welche Rolle speciell das Lymphgefässsystem hierbei spiele. Insbesondere bedarf es keiner weiteren Auseinandersetzung, eine wie grosse Bedeutung einer etwaigen Betheiligung des Ductus thoracicus, des Hauptlymphstammes an der Krebsverbreitung nicht bloss für das Bereich der Brustorgane zukomme, sondern nicht minder für eine allgemeine, auf dem Blutwege erfolgende Ausbreitung der malignen Neubildung.

Trotz sorgfältiger Beobachtungen von Seiten zahlreicher Untersucher ist bis jetzt nur eine geringe Anzahl derartiger Befunde bekannt geworden, von denen die ältesten — um mehr als 100 Jahre zurückliegend — nicht über jeden Zweifel erhaben sein möchten.

Im hiesigen Institut sind seit einer Reihe von Jahren die einzelnen Sectionsbefunde mit Rücksicht auf die erwähnte Betheiligung des Lymphgefässsystems an der Verbreitung maligner Tumoren eingehend geprüft worden. Das Ergebniss hiervon war, dass in einem Zeitraume von 15 Jahren im Ganzen 13 Fälle zur Beobachtung gelangten, welche eine deutliche Betheiligung des Lymphgefässsystems, vor Allem des Ductus thoracicus, an der Bildung von Metastasen aufweisen. Und zwar handelte es sich in 12 von diesen 13 Fällen um Krebs, in 1 um Sarcom.

Es soll daher im Folgenden über die bisher beobachteten Fälle von Carcinose des Ductus thoracicus kurz berichtet und im Anschluss daran die im hiesigen Institute untersuchten Fälle nebst ihren mikroskopischen Befunden geschildert werden. Daran gedenke ich eine Besprechung der einzelnen Ergebnisse anzuschliessen und der Schlüsse, die sich für die Frage der Geschwulstverbreitung hieraus ziehen lassen.

Krankenberichte waren leider nicht überall zugänglich. Auch in der Schilderung der von früheren Beobachtern angestellten, theilweise sehr interessanten Untersuchungen musste ich mir mit Rücksicht auf den zur Verfügung stehenden Raum möglichste Beschränkung auferlegen.

I. Carcinom des Ductus thoracicus.

Historische Uebersicht.

In der mir zugänglichen Literatur finden sich bis jetzt 15 Fälle von krebsiger Erkrankung des Ductus thoracicus oder seiner Hauptäste verzeichnet, der erste aus dem Jahre 1798 (A. Cooper, Medical Records and Researches. 1798. Vol. 1), der letzte von Unger im 145. Bande dieses Archivs S. 581 aus dem Jahre 1895. Bei sorgfältiger Berücksichtigung des Ductus thoracicus bei den Sectionen wurden im hiesigen Institut in den letzten 10 Jahren zehn Fälle von Krebs des Milchbrustganges beobachtet. Es dürfte daher nicht ohne Interesse sein, bei einem verhältnissmässig so reichen Material auf dieselben etwas näher einzugehen. Zum Vergleiche sollen die bislang publicirten Fälle jedoch nur mit Beschränkung auf die hier wesentlichsten Daten vorangestellt werden, da sie zum Theil in der Literatur zerstreut und mehr oder weniger zugänglich sind, auch von den einzelnen Autoren der eine oder andere nicht erwähnt ist.

I. Astley Cooper[1]) erwähnt einen Fall von Carcinom des Ductus thoracicus bei einem an Hodenkrebs erkrankten 32jährigen Manne:

Der Ductus thoracicus war runder und solider als gewöhnlich; das Receptaculum chyli angefüllt mit einer Materie derselben Art, wie die in der

[1]) Medical Records and Researches from the papers de la private medical Association. 1798. Vol. I. p. 28. Uebers. von Isenflamm und Rosenmüller, Beiträge für die Zergliederungskunst. 1800. Bd. I. S. 52.

Hodengeschwulst war. Sie hing fest an der inneren Wand des verdickten undurchsichtigen und irregulär geformten Gefässes an. Auch im Brustgange selber fand sich eine ähnliche Masse, den Kanal verstopfend. Seine Wände waren verdickt und undurchsichtig; gegenüber der Krümmung der Aorta hatte er sich in eine Geschwulst von der Grösse einer mässigen Wallnuss verloren, die sich von der im Unterleibe gelegenen nur durch ihren geringeren Umfang unterschied. Oberhalb dieser Geschwulst erschien der Ductus wieder in seinem natürlichen Zustand und endigte auf die gewöhnliche Art.

Ueber sonstige Krebsmetastasen ist nichts erwähnt, auch fehlt eine mikroskopische Untersuchung der breiigen Massen aus der Hodengeschwulst und dem Inhalte des Ductus thoracicus. Dessenungeachtet stehe ich eben so wenig, wie die anderen Autoren, welche die Cooper'sche Beobachtung bisher beurtheilt haben, keinen Augenblick an, sie als eine solche von Verschleppung des Krebs innerhalb des Ductus thoracicus aufzufassen.

Die nächste Veröffentlichung von krebsiger Erkrankung des Brustganges findet sich bei Andral[1]).

II. Eine an Carcinoma verstorbene Frau:

Völlige Zerstörung der Portio uteri, Krebs der Lymphdrüsen des kleinen Beckens und der an der Wirbelsäule liegenden retroperitonäalen Lymphdrüsen, bis zum Zwerchfell krebsige Massen, bestehend aus stark vergrösserten, krebsig infiltrirten Lymphdrüsen, welche den Ductus thoracicus umgeben, so dass eine Präparation desselben nicht möglich ist. Der Ductus thoracicus selbst viel weiter als gewöhnlich, erscheint als ein mattweisser Strang zwischen der unpaaren Vene und der Aorta, voll von einer eiterähnlichen Flüssigkeit. Auf seiner Innenfläche erheben sich eine grosse Menge mattweisser Körper, welche unregelmässig rund, durchschnittlich erbsengross sind und unmerklich in das Gewebe der Wandungen übergehen. In den zwischen dieser Geschwulst befindlichen Strecken sind die Wandungen des Brustganges erheblich verdickt, jedoch so ungleichmässig, dass der Kanal dadurch ein höckriges Aussehen erhält. Die linke Schlüsselbeinvene, in welche sich der Brustgang frei öffnete, ist von ihrem Ursprung aus bis an die obere Hohlvene erfüllt von Blutgerinnseln, deren äussere Schicht sehr innig mit der daselbst röthlich-braunen und rauhen Venenwandung verwachsen ist.

Ein zweiter ähnlicher Fall, besonders interessant wegen krebsiger Thrombose der Lymphbahnen der Lunge findet sich bei Andral l. c.:

III. Frau mit Carcinoma uteri:

Es fand sich ebenfalls ein destruirender Krebs der Portio vaginalis und Krebsthrombose des Ductus thoracicus wie vorher.

[1]) Andral, Recherches pour servir à l'histoire des maladies du Système lymphatique. Arch. génér. de Méd. T. VI. p. 507.

Die Lunge zeigte ein auffallendes Verhalten indem ihre subpleuralen Lymphbahnen mit Krebsmassen injicirt als pralle derbe Stränge sichtbar waren. Das Lungenparenchym selbst war dagegen freigeblieben.

IV. Virchow erwähnt in seinen gesammelten Abhandlungen zur wissenschaftlichen Medicin[1]) einen Fall von Krebs des Ductus thoracicus, welchen ich im Hinblick auf die Affection des gesammten Lymphapparates etwas ausführlicher glaube mittheilen zu sollen.

„Ein Mann, der an Krebs der Speiseröhre und der Leber gestorben war, kam am 27. Juli 1845 zur Section. Es fand sich unterhalb der Theilungsstelle der Trachea ein grosses Krebsgeschwür, in dessen Umfang eine Infiltration der Theile bestand, durch welche der Ductus thoracicus fast im Umfange von 3 Zoll mit ergriffen war. Oberhalb dieser Stelle, bis zu seiner Ausmündung, war der Gang vollkommen frei und leer; gegen die Krebsmasse hin wurden die Wandungen allmählich dicker, das Lumen enger und am Ende verschwand alles in der Neubildung. Unterhalb war das Verhältniss ähnlich, nur zeigte sich der Gang von dem Punkte an, wo das Lumen wieder existirte, stark ausgedehnt durch ein sehr dünnes leicht rothes Fluidum, insbesondere war die Cysterne bis zur Dicke des Kiels einer Storchenfeder ausgeweitet. Die Lumbardrüsen, sowie die an der Wurzel des Gekröses liegenden Lymphdrüsen, waren stark vergrössert und die Chylusgefässe überall bis zur Berstung gestaut.

Im Allgemeinen waren diese Gefässe am deutlichsten am Magen, am Colon transversum und am mittleren Abschnitte des Dünndarms. Hier sah ich öfters bis tief unter der Oberfläche ebenfalls grössere, weisse Flecken durch, die neben den Chylusgefässen lagen. Die Lymphgefässe des Schenkels waren gleichfalls sehr deutlich, die Drüsen jedoch nicht vergrössert. Wasseraustritt bestand nur im Bauche und auch hier nur sehr unbedeutend.

Die weissen Flecke neben den Chylusgefässen erwiesen sich als geronnene Chylus-Extravasate. Unter dem Mikroskop erschienen sie als ziemlich gleichmässige, viel Fettmasse einschliessende, sehr feste, rundliche Massen von sehr variablem Umfange, welche oft ganz abgeschlossen lagen, häufig jedoch durch einen kleinen Stiel mit dem Gefäss noch zusammenhingen.

Im Ductus thoracicus führte die Flüssigkeit viel Blutkörperchen, wenig Lymphkörperchen, mässige Mengen von Fetttröpfchen, jedoch gar keine albuminösen Körner. Ausserdem waren unregelmässige Faserstoffschollen mit zahlreich eingestreuten Fettkörnchen vorhanden, die fast zellenartige Form hatten, sich jedoch von den gleichfalls vorkommenden Epithelien durch ihre grössere Dicke und ihr blasses, homogenes Aussehen unterschieden.“

[1]) Abtheilung IV. Von den farblosen Blutkörperchen. S. 214.

V. Die nächste hierher gehörige Beobachtung stammt von Behrens[1]).

Der Fall ist auch noch wegen des dabei beobachteten Ascites chylosus bemerkenswerth. 40jährige Frau, erkrankte unter den Symptomen einer Gallensteinkolik mit beobachtetem Ascites; derselbe wurde wiederholt punctirt und dabei innerhalb von 7 Tagen über 8 Liter entleert. Die Flüssigkeit war ganz dünn, zeigte eine nur schwach grünlich-gelbe Farbe und hatte einen so reichen Fettgehalt, dass sie den Verdacht auf Chylusgehalt erweckte. Mikroskopisch fanden sich darin rothe Blutkörperchen in spärlicher Zahl, ferner grosskörnige, wenig Protoplasma haltende Lymphoidzellen mit amöboider Bewegung, und ziemlich gross.

Bei der Section fand sich ein Carcinom der Gallenblase. Der Ductus thoracicus ergiebt sich bei der Präparation als ein durchschnittlich ziemlich dicker Strang, vollständig derb und ohne Lumen bis zu der Einsenkung in die narbige Lymphdrüsensubstanz, welche zwischen Vena jugularis und subclavia sin. gelegen ist. Oberhalb und unterhalb des Zwerchfells finden sich mehrere hinter einander gelegene Auftreibungen. Das Lumen wechselt hier zwischen 8 und 15 mm, gefüllt mit einer schleimigen, etwas trüben Flüssigkeit, in welcher Flocken enthalten sind.

Bei der mikroskopischen Untersuchung des Ductus thoracicus wurden Gerinnsel vorgefunden, die einschichtige Endothelien trugen, welche mit den in dem Gallenblasenkrebse aufgefundenen übereinstimmten.

VI. Weigert[2]) schildert krebsige Thrombose des Ductus thoracicus bei einem Rectumcarcinom:

57jähriger Mann, Krebs des Mastdarmes und der Flexura sigmoidea mit kolossaler Erweiterung des Darmrohres oberhalb des Tumors. Krebsige Infiltration des Beckenzellengewebes, wobei die linke Vena iliaca ext. durch krebsig infiltrirte Lymphdrüsen umwachsen und zugleich mit der linken Vena cruralis thrombosirt wird. Krebs der Lymphdrüsen, der Leistengegend, sowie der retroperitonäalen Lymphknoten. Lebermetastasen. Oedem der unteren Extremitäten. Der Ductus thoracicus zeigte sich in folgender Weise verändert:

„Da wo der Ductus thoracicus durch das Zwerchfell tritt, ist derselbe stark aufgetrieben und von einem weichen kolbigen Körper erfüllt. Unterhalb dieser Stelle nach dem Bauche zu ist der Lymphstamm stark erweitert, so dass er an Umfang 1,5 cm hat, doch ist sein Lumen nicht ganz gleichmässig; die Wandung in diesen erweiterten Theilen ist glatt, auch ist an der Hinterwand im Lumen, 2 cm unterhalb der weichen Anfüllungsmasse ein ovales, flaches, röthliches Gerinnsel, welches fest adhärirt. Die Erweiterung verliert sich nach unten zu (peripherisch) ziemlich schnell und in der

[1]) W. Behrens, Ueber den Verschluss des Ductus thoracicus. Inaug.-Diss. Strassburg 1879.

[2]) Weigert, Dieses Archiv. Bd. 79. 1880. S. 387.

mesenterialen Lymphgefässen namentlich ist von einer Zunahme nichts wahrzunehmen. Schneidet man den Ductus thoracicus weiter nach oben auf, so stellt sich die Ausfüllungsmasse als eine weiche grau-röthliche Masse dar, die nach unten zu frei in das Lumen des erweiterten Theiles hineinragt und nach oben aber auf eine Strecke von 2 cm mit der Wand ringsum verwachsen ist, so dass ein Lumen gar nicht mehr existirt. Diese Stelle des Ductus thoracicus setzt sich nach oben hin in eine dünne Partie fort, während sie selbst in ihrem breitesten Theile 0,5 cm Durchmesser hat. Bei einer Länge von 13 cm wurde der folgende Brusttheil des Ductus thoracicus nur 1—2 cm breit, das Lumen verengt, die Wand verhältnissmässig dick; erst die obersten 2,5 cm werden wieder bis zu einer Dicke von 0,5 cm durch eine beträchtliche Infiltration der Wand knotig aufgetrieben.

Mikroskopisch stellt sich sowohl die Geschwulst im Rectum, als die der Lymphdrüsen und des Ductus thoracicus als ein exquisites gewöhnliches Cylinderzellencarcinom dar."

VII. Ein weiterer Fall, der in den bis jetzt dieses Thema behandelnden Arbeiten noch nicht erwähnt ist, findet sich in einer auch noch weiterhin interessanten Arbeit von Acker „Zur Pathogenese der Geschwulstmetastasen"[1]). Es können hier nur die wesentlichsten Angaben gegeben werden:

41jährige Frau, Carcinoma ventriculi.

Der Ductus thoracicus undurchgängig, verstopft mit dicken, käsigen, gelblichen Massen; bei mikroskopischer Untersuchung wurden in diesen zahlreiche, verschieden grosse, polymorphe, unregelmässig polygonale, zum Theil mit grossen blasenförmigen Kernen versehene Krebszellen nachgewiesen.

VIII. Enzmann[2]) erwähnt in seiner Inaug.-Diss. einen Fall von Krebs des Brustganges bei Uteruscarcinom. Der ausführlichen Beschreibung entnehme ich nur die speciell in Betracht zu ziehenden Angaben:

60jährige Frau, Fabrikarbeiterin, Carcinoma epitheliale uteri. Carcinom der Becken- und Retroperitonäaldrüsen. Hypertrophie des linken Ventrikels, beiderseits Hydrothorax, Hydronephrose, starke Abmagerung.

Der Ductus thoracicus erscheint erweitert, geschlängelt, mit Krebsmassen verstopft, bildet in seinen unteren Theilen zwei walzenförmige Erweiterungen.

Bei der mikroskopischen Untersuchung fand sich der Ductus nur im oberen und unteren Ende carcinomatös erkrankt, das Mittelstück dagegen frei von Krebsmassen. Die ersteren Stellen ergaben ein Epithelialcarcinom von grob alveolärem Bau, die Alveolen sehr gross, zum Theil schon makroskopisch sichtbar, enthalten epitheliale Zellen. Die Intima gewuchert und

[1]) Deutsches Archiv für klin. Med. Bd. XI. S. 204.
[2]) Enzmann, Carcinom des Ductus thoracicus. Inaug.-Diss. Basel 1882.

University of California LIBRARY

die gewucherte Media und Adventitia um das 4—5fache verdickt, stellenweise mit papillären Excrescenzen besetzt.

Eine weitere, hierher gehörige Mittheilung stammt von Leydhecker[1]):

IX. Aus dem ausführlich mitgetheilten Krankenbericht und dem Sectionsbefunde möchte ich nur die wichtigsten Angaben mittheilen:

Eine 39jährige Frau, welche die Symptome eines Magencarcinoms darbot, mit reichlichem Ascites, der sich trotz mehrfacher Punctionen schnell wieder ersetzte.

Die Section ergab 1500 ccm chylöser Flüssigkeit im Abdomen, ein stenosirendes Pyloruscarcinom mit Metastasen in beiden Ovarien, den Lymphdrüsen längs der grossen Bauchgefässe und der Leber.

Carcinomatöse Lymphdrüsen steigen längs der Aorta bis zum Zwerchfell empor, wo sie auf beiden Seiten der Aorta mächtige Packete bilden.

Von ihnen wird die Cysterna chyli so umschlossen, dass ihre Präparation nicht möglich ist. Unterhalb dieser Stelle strahlen zahlreiche Lymphgefässe geschlängelt, und strotzend mit klarer Lymphe gefüllt, nach allen Seiten aus. Der Ductus thoracicus tritt in das hintere Mediastinum, ohne dass die Carcinommassen das Diaphragma direct durchwuchern. Anfangs ist der Brustgang noch ziemlich schlank, communicirt durch stark verdickte und gefüllte Aeste, aus haselnussgrossen Lymphdrüsen an der Vorderseite der Aorta in der Höhe der VIII. Rippe, und zieht dann als stark geschlängelter, dicker, massiver Strang, bedeckt vom Oesophagus, und zwischen der IV. und V. Rippe die Aorta kreuzend, zur linken Vena subclavia. In der Vene ist es nicht zur Thrombose gekommen, eben so wenig im allerletzten Theile des Ductus, d. h. nur unmittelbar an seiner Einmündung; die Wand dagegen ist auch hier noch verdickt. Während im unteren Abschnitte des Ductus zahlreiche Collateralen ebenfalls stark injicirt erscheinen und an Dicke dem eigentlichen Brustgang nahekommen, fehlen solche weiter oben, und der Ductus bildet einen einheitlichen Strang von 1,2—1,5 mm Umfang. Von der Gegend der V. Rippe an aufwärts bilden die bronchialen Lymphdrüsen ein dichtes Convolut, das den Ductus, den Oesophagus und die Aorta überlagert und die grossen Bronchi, sowie die Vena cava superior rings umschliesst. Die einzelnen Drüsen sind von Haselnuss- bis Hühnereigrösse.

Oberhalb der linken I. Rippe sind die Infra- und Supraclaviculardrüsen zu harten, erbsen- bis nussgrossen Tumoren angeschwollen, unter einander durch feste Stränge verbunden.

Der Ast, der die Lymphe der linken oberen Extremität dicht an der Einmündungsstelle des Ductus thoracicus in die Vena subclavia dem Kreislauf zuführt (Truncus subclavius sinister), umfasst als geschlängeltes, ebenfalls mit krümligen Massen prall gefülltes Gefäss von unten her die Arteria

[1]) Dieses Archiv. Bd. 134. S. 118 ff.

subclavia sinistra in scharfem Bogen. Die mikroskopische Untersuchung ergab ein typisches Cylinderzellcarcinom des Magens, mit mässiger Bindegewebsentwickelung.

Der erkrankte Ductus thoracicus zeigte auf Querschnitten: „Die Wand des Gefässes unregelmässig, von wechselnder Dicke, kleinzellig infiltrirt und stellenweise von Zellmassen durchsetzt, die deutlich alveolären Bau und epithelialen Charakter erkennen liessen.

Das Lumen des Ductus war total angefüllt durch einen Thrombus, bestehend aus degenerirenden Leukocyten, Detritusmassen und, jedoch nur stellenweise, Zellengruppen, die sich intensiver als die Umgebung färbten, wohl von epithelialer Herkunft."

S. 131. Die grösste Menge der Flüssigkeit in der Bauchhöhle wurde von Leydhecker als Produkt der chronischen Entzündung, in Verbindung mit der durch den Herzbefund erklärten Stauung aufgefasst. Die Beimengung des Chylus wurde nach vollständiger Obliteration des Ductus thoracicus und seiner eventuellen Collateralbahnen auf eine abnorme Durchlässigkeit oder eine oder mehrere Rupturen der Chylusgefässwandungen bezogen. Das Pleuraexsudat wird einerseits durch die carcimonatöse Pleuritis, andererseits durch den Riss eines Chylusgefässes in Folge centraler Thrombosirung erklärt, wodurch auch der reichliche Fettgehalt des Exsudates bedingt ist.

X. Eine ähnliche Beobachtung stammt von Ludwig Hectoen[1]), Chicago.

50jähriger Mann, bot die Symptome eines Magentumors, mit starkem Erguss in der Bauchhöhle, welcher sich nach öfteren Punctionen rasch wieder ersetzte. Die Flüssigkeit war von milchigem Aussehen.

Bei der Obduction fand sich ein Pyloruskrebs mit Metastasen in den regionären Lymphdrüsen. Ductus thoracicus erweitert und geschlängelt, theilweise völlig verlegt durch knotige Massen im ganzen Verlaufe bis zur cysterna chyli, die erweitert und verdickt ist.

Keine anderen Metastasen, Leber etwas cirrhotisch. Mikroskopisch erweisen sich die Tumormassen als Scirrhus.

XI. Im Anschluss an diese beiden letzten Fälle veröffentlichte Baryebuhr[2]) eine hierher gehörige Mittheilung:

46jähriger Mann, Pyloruskrebs, Metastasen in den regionären Lymphdrüsen, Leber und Lungen.

Längs der grossen Venen des Abdomens, namentlich der Vena iliaca communis sin., bestand starre Infiltration der benachbarten Lymphdrüsen.

Der Ductus thoracicus war in einen fast federkieldicken Strang verwandelt, rundlich, derb, mit gelben Massen angefüllt.

Mikroskopisch erwies sich der Inhalt des Ductus thoracicus als Carcinombröckel, von gleichem Aussehen, wie der primäre Magentumor.

[1]) Cook County Hospital Records. Chicago 1890.

[2]) Deutsches Archiv für klin. Med. Bd. 54. S. 410.

Die beiden nächsten von Pannenberg[1]) in seiner Dissertation veröffentlichten Fälle sollen etwas ausführlicher berichtet werden, da es sich um ausgedehnte Erkrankungen des Ductus thoracicus und seiner Wurzelgebiete handelt:

48jähriger Mann, Krebs der Cardia des Magens, Metastasen in den mesenterialen und retroperitonäalen Lymphdrüsen, starke Erweiterung der mit Krebsmassen, gefüllten Lymphbahnen des Mesenteriums.

Der Ductus thoracicus tritt etwas unterhalb des Hiatus aorticus des Zwerchfelles zur rechten Seite der Aorta als freier Strang, an Dicke im Durchmesser etwa 7 mm betragend, aus dem Convolut der retroperitonäalen Lymphknoten heraus. Von hier bis zur Einmündung in die Vena subclavia sin., bezw. die Vereinigungsstelle derselben mit der Jugularis int. verläuft er etwas geschlängelt in einer Länge von etwa 24,5 cm. Von unten herauf frei zu legen ist er zunächst in einer Länge von 7 cm, dann verläuft er auf einer gleich langen Strecke Weges an stark vergrösserten, derben, carcinomatösen Lymphdrüsen des hinteren Mediastinums entlang, sich ihnen eng anschmiegend und theilweise untrennbar mit ihnen verbunden, bezw. durch ein Packet derselben hindurch, ohne dass es gelingt, ihn frei zu legen. Aus diesen Lymphknoten tritt er heraus mit einem Durchmesser von 6 mm: neben ihm verläuft, aus demselben Lymphknoten sich entwickelnd, ein anderes, ebenfalls mit festen Massen gefülltes Lymphgefäss von 2—3 mm Dicke im Durchmesser, welches sich nach Verlauf von 2,5 cm mit dem Hauptstamm des Ductus vereinigt. Von hier an bis zum Ende ist derselbe vollständig freizulegen; zunächst ist er noch einfach in einer Länge von 5 cm, dann doppelt auf einer Strecke von 2,5 cm, an Dicke entsprechend geringer, um die letzte Strecke von 4 cm bis zur Einmündung in die Vena wieder einfach zu verlaufen, an Dicke etwas abnehmend. Auf seinem ganzen Verlauf ist der Ductus gleichmässig mit den erwähnten, bröcklig zerfallenden Massen erfüllt, nur etwas unterhalb der Einmündung ist eine kurze Strecke frei, das oberste Ende jedoch trägt einen frei in's Lumen der Venen hineinragenden Geschwulstknoten. Was die übrigen Organe betrifft, so fanden sich Metastasen in Leber, Lunge, in den Lymphdrüsen. Wichtig ist, dass sich die Krebswucherung von den retroperitonäalen und mesenterialen Lymphknoten aus, dem Lymphstrome entgegen, in zahlreiche Lymphgefässe des Mesenteriums hinein fortgesetzt hat, was auch bei mikroskopischer Untersuchung der betreffenden Partien sicher constatirt wurde.

Der Truncus lymphaticus lumbalis dexter zeigte sich ebenfalls stark erweitert, bis zu 1 cm Durchmesser, erfüllt mit denselben Massen, wie der Ductus thoracicus.

Die mikroskopische Untersuchung ergab ein typisches Cylinderzellencarcinom des Magens; am Ductus thoracicus die Wandung verdickt, beson-

[1]) Ueber das Carcinom des Ductus thoracicus. Inaug.-Diss. Göttingen 1895.

ders in seiner Adventitia erweiterte Lymphspalten, wesentlich bindegewebig verdickt ist die Intima. Die Wand selbst frei von Krebsmassen, dagegen findet sich das ganze Lumen gleichsam erfüllt von einem krebsigen Thrombus. Gleichmässig mit der Intima zusammenhängend ziehen bindegewebige Stränge in das Innere hinein und begrenzen, indem sie sich netzförmig vereinigen, Fächer von theils länglicher, theils rundlicher Gestalt, deren Wandung grossentheils mit schönen Cylinderzellen besetzt ist.

In den peripherischen Zweigen der krebsig erfüllten Lymphbahnen fand Pannenberg enorme Stauung von Chylus und Lymphe, pralle Füllung der Lymphbahnen auf und in der Wand des Dünndarmes, starke poröse Durchtränkung des Bindegewebes am Mesenterium und Mesocolon. Ascites chylosus.

XIII. Pannenberg erwähnt noch einen zweiten bisher nicht veröffentlichten Fall aus dem dortigen pathologischen Institute:

36jährige Puella publica, öfters an Lues gelitten, klinische Diagnose Carcinoma hepatis, nach 3wöchentlichem Hospitalaufenthalte Symptome eines Magencarcinoms.

Die Section ergab ein kleines krebsiges Pylorusgeschwür, zahlreiche Lebermetastasen von verschiedenster Grösse, krebsige Infiltration der lumbalen, portalen und epigastrischen Lymphdrüsen.

Im Ductus thoracicus fanden sich an verschiedenen Stellen krebsige Massen im Lumen, die sich leicht entfernen lassen, und ausserdem einzelne der Intima fest aufsitzende Geschwulstknötchen, deren grösstes den Umfang einer halben Erbse erreichte. Am Bogen der Aorta sassen einige grössere Lymphdrüsen, bei welchen der Beginn der krebsigen Degeneration vorhanden ist.

Mikroskopisch fand man der Wand aufsitzende kleinere, zottenähnliche Gebilde, welche mit derselben gleichmässig zusammenhängen, wie diese stark zellig infiltrirt sind und hin und wieder auch Zellen epitheloiden Charakters enthalten.

XIV. Im XX. Bande der Berliner Charité-Annalen veröffentlicht Senator[1]) einen Fall von doppelseitigem Chylothorax und Ascites chylosus nach Carcinom des Ductus thoracicus bei einer 47jährigen Frau mit starkem Ascites:

Eine Punction des Abdomens ergab 3,5 Liter milchiger Flüssigkeit.

Die Section ergab ein doppelseitiges Ovariumcarcinom mit zahlreichen Metastasen in den Becken- und Lumballymphdrüsen, sowie auf dem Peritonäum.

Die Mesenterialdrüsen in Folge von Geschwulstinfiltration zu wallnussgrossen Tumoren umgewandelt. Am Mesenterium selbst haben sich ebenfalls mehrere Geschwulstknoten entwickelt. Am stärksten und zahlreichsten

[1]) Charité-Annalen. Bd. XX. 1895. S. 263.

sind die Neubildungen an der Wurzel des Mesenteriums, auch in der Umgebung der Lendenwirbelsäule.

Auf dem serösen Ueberzuge des Dünndarms und dem Mesenterium sah man zahlreiche, milchweiss durchschimmernde Chylusgefässe bis zur Dicke einer Stricknadel.

Im Laufe des Ductus thoracicus haben sich hanf- bis kirschkerngrosse Geschwülste gebildet, an mehreren Stellen ist es zu einem völligen Verschluss des Ductus gekommen.

Auch in der Halsgegend sind die Lymphdrüsen mit Geschwulstmassen durchsetzt und bilden kinderfaustgrosse Packete.

XV. Der letzte Fall, welchen ich in der mir zugänglichen Literatur fand, betrifft eine im Berliner Krankenhause am Urban gestorbene Frau und ist von Unger veröffentlicht[1]). Es hat dieser Fall eine weitere Bedeutung, da es sich ebenfalls um einen Pleuraerguss mit reichlicher Chylusbeimischung handelte. Die wichtigsten Angaben aus der Krankengeschichte und dem Sectionsprotocolle sollen im Folgenden gegeben werden.

Eine 49jährige Frau, welcher vor ¼ Jahren der Uterus wegen Carcinom exstirpirt worden war, kam wegen grosser Körperschwäche, Schüttelfrost und Husten am 18. October 1896 in's Krankenhaus.

Es fand sich Erguss in beiden Pleurasäcken und in der Bauchhöhle, bei 2 Punctionen innerhalb einer Woche wurden 1900 ccm gelblich seröser Flüssigkeit entleert.

Bei der Section zeigten sich die inguinalen und retroperitonäalen Lymphdrüsen von Krebsmassen infiltrirt. Der Ductus thoracicus erweitert, mit Krebsmassen verstopft, auf seiner Wand weissliche Geschwulstknötchen.

Diese Knötchen in der Wand des Ductus bestanden aus alveolärem, epidermoidale Zellen einschliessendem Bindegewebe; Epithelperlen sind nicht vorhanden. Stellenweise ragten die Epithelwucherungen mit kleinen Zotten in das Lumen hinein. Die Adventitia ist meist gar nicht verändert, Media jedoch und Intima durch die Knötchen so aufgefasert, dass man nur noch ein feines Netzwerk von Fasern sieht, das von Epithelzellen ausgefüllt wird.

Die vom Carcinom befallenen collateralen Lymphstämme sind von fibrösen Wandungen umgeben, enthalten Krebsnester und verkäste Partien.

An den Stellen, wo der Ductus vollständig thrombosirt ist, erscheint seine Wand von Fettgewebe umgeben, in dem einige Epithelzellen und Rundzellen vorkommen. Der peripherische Theil der Wand ist von annähernd normalem Aussehen, der innere nur an wenig Stellen noch von normalem Endothel ausgekleidet. Sein Lumen zum grösseren Theile von Fibrinfäden angefüllt, die stellenweise der Wand anhaften, zum kleineren Theile von alveolären Krebsnestern.

[1]) Dieses Archiv. Bd. 145. S. 581.

Eigene Beobachtungen.

Wie bereits in der Einleitung erwähnt, sind im hiesigen Institute 12 Fälle zur Untersuchung gelangt, in denen eine Betheiligung des Ductus thoracicus an der Bildung von Krebsmetastasen, sowie eine directe Erkrankung desselben durch Ansiedelung von Geschwulstzellen in seiner Wand, seinem Lumen, oder auf seiner Intima gefunden wurde.

Nach Schilderung des Sectionsbefundes und der mikroskopischen Ergebnisse, soll eine Besprechung der verschiedenen Erkrankungsformen des Ductus thoracicus, sowie deren Einfluss auf die weitere Metastasenbildung im übrigen Körper folgen:

I. E. U, 38 Jahre, Maurer, secirt am 18. December 1882.

Sectionsbericht: Mittelgrosse, schlank gebaute Leiche, kachektischer Gesichtsausdruck, blass graugelbe Hautfarbe, verhältnissmässig kräftige Musculatur und starkes Fettpolster.

Beide Jugularvenen sind in mächtige Drüsenpackete eingeschlossen, welche eine grosse, in das Mediastinum hineinreichende, knollige Geschwulst bilden. Beide Venen sind durch derbe, theils rothe, theils grauweisse Thromben verstopft, und zum Theil in ihrem Verlaufe ganz unkenntlich. Dieser Thrombus reicht auch in die obere Hohlvene hinein, hier wandständig werdend und mit einem polypenartigen Fortsatz bis in den rechten Vorhof eintretend. Dicht über dem Zwerchfell findet sich vor der Aorta ein apfelgrosses, sehr derbes, etwas knolliges Drüsenpacket.

Der Ductus thoracicus, der bei der nothwendigen Herausnahme in toto im oberen Theile abriss, ist sehr stark verdickt, als ein derber Strang anzufühlen, mit einzelnen knolligen Verdickungen. Beim Aufschneiden erscheint er gänzlich angefüllt mit trockenen, graugelben, bröckligen Massen.

Beide Schilddrüsenlappen sind stark vergrössert, der linke 6,5 cm lang, 3,5 cm breit, der rechte ebenso. Auf dem Durchschnitt zeigt sich im oberen Theile ein gelb-röthliches, mit einzelnen glänzenden Körnern versehenes Gewebe, weiter unten weisslich-gelbe Streifenzüge, im untersten Theile sieht man ein dem Nebennierentumor ähnliches Gefüge.

Halsorgane, Herz und Lungen ohne wesentlichen Befund.

Nach Eröffnung der Bauchhöhle präsentirt sich in der Mitte des Bauches der sehr stark ausgedehnte Magen, das grosse Netz bedeckt die Dünndarmschlingen vollständig.

Nach Zurückschlagen des Colon transversum stösst man auf dicke, knollige Drüsenpackete von über Faustgrösse, welche in die Blätter des Mesenterium hineinreichen, so dass nur ein etwa 5 cm breiter freier Rand desselben noch übrig bleibt. Diese Drüsenpackete schimmern graugelb durch das Peritonäum hindurch, der freie Rand des Mesenteriums ist blauroth gefärbt, und mit einer grossen Zahl geschlängelter, aus kleineren und grösseren, grau-gelblichen Knötchen bestehenden, rosenkranzähnlichen

Ketten besetzt. Beim Aufschneiden solcher Knötchen zeigt sich, dass es sich um sehr stark erweiterte, mit milchartigem Chylus angefüllte Lymphgefässe handelt, die varicös ausgedehnt sind. Auch die Chylusbahnen der Darmwand selbst schimmern deutlich als derbe Stränge unter der Serosa durch, die ähnliche Figuren, wie die des Mesenteriums, bilden.

Beide Nebennieren stark vergrössert, die rechte ist 5,5 cm lang, 2,5 cm dick, 3 cm breit. Auf dem Durchschnitte erscheint die Peripherie graugelb, in der Mitte sitzt eine der Markschicht entsprechende, fleckig gelbröthliche Partie, undeutlich abgegrenzt.

Die linke Nebenniere ist annähernd ebenso gross, doch nicht ganz so derb, zeigt wesentlich andere Beschaffenheit auf dem Durchschnitt, fleckig dunkelblau und hellgrau-rothes Gewebe, ähnlich einem Thrombus. Die rechte Nebenniere ist überhaupt nur undeutlich abzugrenzen, sie stellt eine unmittelbar in den Tumor sich fortsetzende, sehr derbe Geschwulstmasse dar, die in ihrem oberen Theile die bereits beschriebene Beschaffenheit hat, weiter unten jedoch ziemlich gleichmässig aus grauem Gewebe mit zahlreichen eingesprengten, graugelben, kleineren und grösseren Heerden besteht.

Leber und Nieren frei von Geschwulstknoten.

Milz 13 : 7 : 5, weicher Consistenz, blaurother Färbung. An der Oberfläche sitzen zwei vorgewölbte, blassrothe, derbe Stellen, die sich beim Einschneiden als etwa erbsengrosse, fleckige, graurothe Geschwulstknoten erweisen. Follikel klein, deutlich, grauweiss, Trabekel spärlich.

Geschlechtsorgane ohne wesentliche Veränderungen.

Die Vena cava inferior zeigt beim Aufschneiden in das Lumen stark vorspringende, theils knollige, theils glatte Erhebungen frei in das Lumen hineinragen. Bei näherer Untersuchung werden dieselben als Krebsmassen erkannt, welche von den hier die Venen comprimirenden krebsig infiltrirten Retroperitonäaldrüsen aus in das Gefäss eingebrochen waren.

Epikrise: Nach der weiteren Untersuchung des Falles handelt es sich um ein primäres Carcinom der rechten Nebenniere, welches nur wenig Metastasen und ausserdem an aussergewöhnlichen Punkten verursacht hat: Schilddrüse (Halslymphdrüsen), Milz, Darm (retroperitonäalen Lymphdrüsen). Vom primären Tumor aus dürfte zunächst das grosse Feld, der zu beiden Seiten der grossen Gefässstämme gelegenen Lymphdrüsen ergriffen worden sein, so dass es in kurzer Zeit zur Bildung grosser Drüsengeschwülste im Abdomen längs der Wirbelsäule kam; durch die Trunci lymphatici lumbales wurde dem Ductus thoracicus das Geschwulstmaterial zugeführt. Sein Lumen wurde durch die im Lymphstrome befindlichen Geschwulstpartikel ausgefüllt, so dass es zur völligen Thrombosirung des Brustganges mit Krebsmassen kam. Wahrscheinlich wurde in relativ kurzer Zeit durch die auf der Innenwand des Ductus thoracicus fest anhaftenden Krebsmetastasen das Endstück desselben verlegt, so dass eine Einfuhr von Geschwulstzellen in die linke Schlüsselbeinvene und weiterhin in den rechten Vorhof des Herzens ausblieb. Hiemit steht auch das Verhalten der Lungen im besten

Einklang, welche überall frei von Geschwulstelementen geblieben waren. Die Metastasen in den Halslymphdrüsen und in beiden Schilddrüsenlappen können auch nur auf lymphatischer Bahn erfolgt sein und es muss hierzu ein Transport von Geschwulstzellen aus den im Ductus thoracicus befindlichen Krebsmassen in centrifugaler Richtung durch die in den oberen Theil des Brustganges einmündenden grösseren Lymphstämme des Halses erfolgt sein.

Die Drüsentumoren am Halse verursachten starke Compression der grossen Venenstämme in der oberen Thoraxapertur, welche zu der oben beschriebenen ausgedehnten Thrombose der Venae jugul., anonyma und cava sup. bis in den rechten Vorhof des Herzens hinab, Veranlassung geben. Der Ductus thoracicus in seiner ganzen Ausdehnung durch Geschwulstmassen völlig ausgefüllt, konnte für den Chylustransport nicht mehr in Betracht kommen, weshalb sich eine hochgradige Erweiterung der zuführenden Chylusbahnen ausbildete, so dass letztere in dem Mesenterium als mehrfach geschlängelte, strotzend gefüllte, dicke, rosenkranzartige Stränge hervortraten, und bei weiterem Fortbestehen des Verschlusses des Brustganges auch an den kleineren Chylusbahnen im Wurzelgebiete der mesenterialen Lymphgefässe, in den subserösen Lymphstämmchen des Dünndarms ausgedehnte varicöse Erweiterungen ausbildeten. In diesen nun ad maximum ausgedehnten Lymphbahnen des Darmes und des Mesenteriums sind Geschwulstbröckel, vom unteren Ende des Krebsthrombus im Ductus thoracicus stammend, oder aus den retroperitonälen Drüsen herangeführt, bei völligem Stillstand des Chylusstromes bis an die Darmwand gelangt und haben hier eine Metastase hervorgerufen, welche oben beschrieben wurde. Sonach sind hier von dem verstopften Ductus thoracicus aus nach beiden Richtungen hin in einer der normalen Lymphströmung entgegengesetzten Richtung „centrifugale Metastasen“ entstanden; einmal nach dem Kopf zu in Schilddrüse und Halslymphdrüsen, ein zweites Mal abwärts nach dem Darm hin. Auch die Metastasen in der Milz dürften auf dem Wege der Lymphbahn entstanden sein, da im Gebiete der arteriellen Gefässverbreitung sich nirgends weitere Geschwulstbildungen finden. In der Vena cava inferior ist ein Durchbruch von Krebsmassen erfolgt, ohne dass dieselben mit dem Blutstrome weiter verschleppt wurden, denn im Bereich des kleinen Kreislaufes, welcher zunächst bedroht ist, wurden nirgends Krebsmetastasen aufgefunden und auch der oben erwähnte Lungeninfarkt erschien frei von Krebszellen, wonach nur noch die Lymphbahn als Transportweg der Geschwulstelemente nach den beschriebenen Regionen hin in Betracht kommen kann. Zahl und Grösse der Lymphdrüsenmetastasen am Halse, sowie die ausgedehnte Infiltration der Schilddrüse, welche so hervortrat, dass die klinische Untersuchung die Diagnose „Lymphomata“ colli stellte, dieselben somit als Grundleiden betrachtete, sprechen für eine relativ frühzeitig erfolgte Infection mit Krebsmaterial. Da dieselbe auf dem Lymphwege, also in retrograder Richtung erfolgte, muss auch der Verschluss des Ductus thoracicus an dessen Mündung sehr zeitig eingetreten sein. Diese letztere Behauptung gewinnt

an Wahrscheinlichkeit durch die ausgedehnte Thrombosirung des Ganges mit Krebsmassen bis zur völligen Obliteration seines Lumens, sowie durch die Thatsache, dass bei der Section die im Bereiche des kleinen Kreislaufes befindlichen Organe von Geschwulsttheerden frei gefunden wurden. Es ist demnach den in der Lymphe des Brustganges schwimmenden Krebszellen durch frühzeitige Verstopfung der Mündung desselben der Weg nach dem Blutkreislaufe verlegt worden, so dass ihnen nur noch möglich war in die mit dem Ductus thoracicus zusammenhängenden Lymphbahnen einzutreten, um von diesen aus neue Geschwulstansiedlungen zu gründen.

Die weiteren Ursachen für ein derartiges Abweichen von den regelmässigen Gesetzen der Geschwulstverbreitung, sowie die hiermit verknüpften Complicationen und weiteren Folgeerscheinungen, sollen erst nach Darstellung einer Reihe ähnlicher Beobachtungen und deren genauerer anatomischer Beschreibung weiter unten eingehender erörtert werden. Material zu einer mikroskopischen Untersuchung lag jetzt — nach fast 16 Jahren — nicht mehr vor. Es möge nur noch hervorgehoben sein, dass nach dem ausführlichen Sectionsbericht die mikroskopische Prüfung der Präparate völlige Uebereinstimmung der Geschwulstzellen des Primärtumors mit denen des Geschwulstthrombus im Ductus thoracicus, und den als Metastasen angesprochenen Drüsentumoren am Halse seiner Zeit ergeben hatte.

II. A. M., 50 Jahre, Arbeiter, secirt am 24. April 1888.

Sectionsbefund: Die linke Lunge ist an ihrer Spitze mit dem Brustfell ziemlich fest verwachsen. Auf dem Durchschnitt zeigt das Lungengewebe eine Menge weisser, zum Theil grau pigmentirter Knötchen. Ferner findet man rosenkranzförmig angeordnet gelblich-weisse Infiltrationen, die theilweise dem Lauf der Bronchien folgen.

In der Schleimhaut der grösseren Bronchien sieht man massenhafte kleine, etwa stecknadelkopfgrosse, weissgraue Knötchen. Die Bronchien selbst sind mit Schleimmassen erfüllt, eine ziemliche Anzahl derselben zeigt theils cylinder-, theils kugelförmige Ektasien. Diese ektatischen Bronchien liegen in emphysematösem Gewebe, das sich durch seine geringere Blutfülle von dem übrigen Lungenparenchym abhebt.

In einigen der kleineren Lungenarterien lassen sich Embolien nachweisen; die Emboli sitzen auf der Gefässintima fest. In beiden Lungen findet sich starkes Oedem.

Der Hilus beider Lungen ist von grossen Packeten colossal vergrösserter, harter Lymphdrüsen umgeben, welche zum Theil abwechselnd grau und weiss gefärbt, zum Theil gelbgrau auf der Schnittfläche aussehen, stellenweise lässt sich hier ein käsiger, fettiger Brei abstreichen. Der rechte Bronchus wird durch die Drüsenmassen stenosirt.

Bei Eröffnung der Bauchhöhle erscheint das grosse Netz verkürzt, so dass der untere Theil der Dünndarmschlingen unbedeckt daliegt; in dem Netz bemerkt man zahlreiche derbe Stränge, welche einen strahligen Verlauf zeigen und derbe Knotenpunkte aufweisen. Am Mesenterium sieht man

gleichfalls reichliche weisslich gefärbte Verdickungen. Das Zwerchfell fühlt sich auf der rechten Seite seiner Concavität höckrig rauh an.

Am Magen fällt eine an der kleinen Curvatur befindliche weisslich-graue Tumormasse von sehr harter Consistenz auf, welche bis fast an den Pylorus hinzieht. Durch zahlreiche Stränge ist der Magen mit dem rechten Leberlappen, sowie mit der Gallenblase verwachsen. Beim Aufschneiden des Magens entleert sich bräunlich gefärbter Schleim. Entsprechend der von aussen sichtbaren weisslichen Tumormasse findet man jetzt eine starke Verdickung und Verhärtung der Magenwand. Der kleinen Curvatur entsprechend, bis fast an den Pylorus reichend, zeigt sich eine fast handtellergrosse, kraterförmige, scharf abgegrenzte Vertiefung mit glattem, ausserordentlich derbem Grunde, welcher aus einer Art Narbengewebe besteht. Dieser Krater ist nach der Porta hepatis zu gerichtet, zum Theil auch nach dem Pankreas, welches äusserst hart, sonst unverändert erscheint. Der Raum zwischen der Porta hepatis und der kleinen Curvatur des Magens ist von einem sehr harten weisslichen Gewebe eingenommen und dabei stark verkleinert, die Schleimhautfalten sind verdickt, mit hohen Warzen besetzt, die in der Nachbarschaft des Geschwürskraters fast polypös erscheinen.

In der Porta hepatis liegen ausserdem vergrösserte, infiltrirte Lymphdrüsen von sehr derber Consistenz, welche den Ductus choledochus in seinem oberen Theile etwas comprimiren. Der Ductus cysticus ist völlig obliterirt.

Die Leber zeigt zahlreiche Carcinommetastasen. Milz und Nieren sind ohne wesentliche Veränderungen.

Sämmtliche retroperitonäalen Lymphdrüsen, besonders die an der Aorta gelegenen Drüsen sind zu starken derben Knollen vergrössert, die auf dem Durchschnitte krebsige Infiltration zeigen. Der Ductus thoracicus ist in seinen Ursprungsästen in der Bauchhöhle von diesen Drüsentumoren umlagert, so dass erst die Cysterna chyli aufzufinden ist, von ihr an ist der ganze Brustgang bis zu seiner Einmündung in die Vena subclavia sin. zu verfolgen. Er erscheint sehr stark erweitert, bis über Federkielstärke, prall mit Lymphe gefüllt. Schon bei äusserer Betrachtung fallen eine Menge, die Wand vordrängende, bröcklige Massen auf, die zahlreiche knotenartige Anschwellungen im Verlaufe des Ganges hervorbringen. Derselbe wird in seiner ganzen Länge aufgeschnitten, es ergiesst sich Lymphe von gewöhnlicher Beschaffenheit, vermischt mit zahlreichen krümeligen, bröckeligen Massen von gelblicher Farbe, die in der Lymphe schwimmen. An einigen Klappen sitzen dieselben fest, und bilden auf diese Weise die oben erwähnten Anschwellungen. Die Wand des Ganges ist in seiner ganzen Ausdehnung verdickt, stellenweise auf der Innenfläche rauh und mit grau-weisslichen Auflagerungen von der oben genannten Art, welche fest anhaften, besetzt. Am ausgeprägtesten ist dies an der Cysterna chyli, deren Lumen so bedeutend verengert ist. Genau in der Mitte des Ganges sitzt ein 1½ cm langes, 0,5 cm breites Conglomerat bröckliger Geschwulstmassen.

Bei mikroskopischer Untersuchung findet man, dass diese

krümligen Massen aus zum Theil stark verfetteten epitheloiden Zellen bestehen, welche mit denen des Magentumors völlig übereinstimmen. Die mikroskopische Untersuchung des Ductus thoracicus erweist, dass die an der Intima und besonders in den Klappentaschen sitzenden bröckligen Massen aus Geschwulstpartikeln bestehen, welche ebenso wie der die Mitte des Brustganges verstopfende, 1½ cm lange und 0,5 cm breite Thrombus in Bezug auf Bau und Aussehen der in ihnen enthaltenen zelligen Elemente mit dem Magentumor übereinstimmten. Auch die das grosse Netz durchsetzenden derben Stränge erweisen sich als mit Krebszellen angefüllte Lymphstämme, die erwähnten Knoten als in gleicher Weise afficirte Lymphfollikel.

Die Lebermetastasen zeigen das gewöhnliche Bild.

Eine Untersuchung der Lungen ergab auch in den von gröberen Geschwulstmetastasen verschont gebliebenen Partien, zahlreiche Emboli der feineren Verzweigungen der Lungenarterie. Dieselben sitzen der Wand fest auf, bilden zum Theil nur in das Lumen frei vorspringende Auflagerungen derselben, zum Theil ist letzteres nahezu völlig verschlossen.

Ausser reichlichen Fibrinfäden sieht man bei gefärbten Präparaten Blutkörperchen und einzelne epitheliale Zellen, von gleichem Aussehen, wie die Elemente des Magentumors und die den Ductus thoracicus erfüllenden Geschwulstbröckel. An einigen Stellen finden sich in den Fibrinmassen deutliche Krebszapfen vor. Ein Uebergreifen seitens der letzteren auf die Arterienwand lässt sich bei Durchsicht auf einer grösseren Reihe von Präparaten nirgends nachweisen. Die Bronchialdrüsen sind fast durchweg von Tumorzellen durchsetzt, am Lungenhilus ist das Centrum der Drüse grösstentheils verkäst und eine deutliche Struktur der zelligen Elemente nicht mehr zu erkennen.

Epikrise: Es handelt sich hiernach um ein zum Theil zerfallenes krebsiges Geschwür der kleinen Curvatur des Magens, welches zunächst die Leber und die Gallenblase übergegriffen hat. Dann sind auf den Lymphwege von den zunächst infiltrirten Lymphdrüsen an der Lymphpforte in die Cysterni chyli Krebszellen eingeführt worden, die sich hier in der Intima ansiedelten. Darauf wurde der Ductus thoracicus in der gleichen Weise mit Geschwulstelementen überschwemmt, die im Chylusstrom schwimmend in's rechte Herz und auf dem Blutwege in die Verästelungen der Lungenarterie gelangten, um dort in dem wenig widerstandsfähigen Lungenparenchym ausgedehnte Krebsmetastasen zu bilden. Von letzteren aus wurden auf dem gewöhnlichen Wege die Bronchialdrüsen infiltrirt, indem die mit Geschwulstzellen angefüllten Lymphgefässe längs der Bronchialäste stark ausgedehnt „als rosenkranzförmig angeordnete, gelblich-weiße Stränge“ mikroskopisch sichtbar werden. Die fortgesetzte Einfuhr von Krebszellen in den Ductus thoracicus führte schliesslich zur Bildung von Geschwulstpartikeln auf dessen Innenwand, und somit zur Verlegung des Lumens, wozu besonders die an den Klappen haftenden Krebszellen günstig mitwirken mussten. Auf diese Weise kam es zur Obturation des Lumens

mit nachfolgender Ektasie des Ganges, welche sich auf dessen Wurzelgebiete fortpflanzte, so dass die Lymphbahnen des Mesenteriums und des grossen Netzes als weisslich gefärbte Stränge hervortraten. Von der Cysterne aber dem Ductus thoracicus selbst gelangten nun Krebszellen auch in diese tiefer gelegenen Bezirke des Lymphsystems, worauf es zur Bildung der Krebsmetastasen in den Lymphknoten des Mesenteriums und grossen Netzes, sowie in den zu beiden Seiten der Bauchaorta liegenden retroperitonäalen Drüsen kam.

Es war sonach hier vom Primärtumor aus auf dem Lymphwege zuerst der normalen Stromesrichtung entsprechend eine Aussaat von Krebsmaterial erfolgt, nach Verstopfung des Ganges setzte sich dieselbe in dessen Wurzelgebiet in retrograder Richtung fort.

III. A. P., 65jähriger Mann, secirt am 1. August 1889.

Sectionsbefund: Die Gallenblase selbst erheblich verkleinert, stellt eine fast solide Masse dar, die sich durch zahllose, wie in einem Schrotbeutel gegen einander schlagende Concremente erfüllt zeigt. Letztere sind dunkel, schwarz-grau und von fester Beschaffenheit, vielfach zackig, manche mit Prominenzen versehen. Während die Wand im Hals- und Haupttheil des Körpers normale Beschaffenheit zeigt, findet man im Fundus 3—4 cm im Durchmesser haltende, annähernd rundliche Verhärtungen. Dieselben bestehen aus einem weissgelblichen derben Gewebe von glatter Oberfläche, und schliessen sich an den oben erwähnten Tumor der Gallenblase an, welcher bereits auf die Leber übergreift, auf dem Durchschnitt sieht man hier eine weissgelbliche, von dunkelrothen Stellen unterbrochene Neubildung. Dieselbe ist theilweise breiig erweicht und bildet unregelmässige Hohlräume, an anderen Stellen sieht man noch Reste des Lebergewebes in schmalen Zügen zwischen die Geschwulstmassen sich eingrabend.

Das Leberparenchym seinerseits ist grünlich verfärbt, durchsetzt von einer grossen Menge weissgelblicher, zum Theil in Erweichung begriffener Tumoren.

Im Lig. hepato-duodenale sind die Lymphdrüsen mächtig vergrössert und drängen sich gegen die Pfortader und den Ductus hepaticus heran, so dass diese seitlich verschoben und auch ihr Lumen stark beeinträchtigt werden.

Im Omentum minus sitzt eine Reihe sehr derber, weissgelber Geschwulstknoten, infiltrirten Lymphdrüsen entsprechend. Der Darmkanal ist ohne Besonderheiten. Im Herzbeutel findet sich leicht gelblich gefärbte Flüssigkeit in vermehrter Menge. Die Milz und die Nieren sind ohne wesentlichen Befund.

Beide Lungen sind auf dem Durchschnitte von zahlreichen grauweissen Geschwulstknoten durchsetzt, welche in ihrem Centrum grösstentheils erweicht, breiig zerfallen sind. Ferner finden sich zahlreiche Aeste der Arteria pulmonalis beiderseits ausgestopft mit blutigen Gerinnseln, welche stellenweise der Gefässwand fest anhaften und zum Theil grauweisse oder grau-

röthliche Geschwulstbröckel enthalten. Bei Verfolgung der grösseren Ästen der Lungenarterie finden sich auch an ihren Theilungsstellen grösse Thromben, der Wand adhärent, von Geschwulstmassen durchsetzt.

In beiden Lungen sieht man ferner ausgedehnte derbe, dunkelbraunroth gefärbte Partien, welche sich als hämorrhagische Infarkte erweisen.

Die Bronchialschleimhaut ist durchweg sehr stark geröthet, mit zähen Schleimmassen bedeckt. Beim Aufschneiden der Bronchialäste sieht man öfters kleinere Zweige derselben direct in die erweichten Geschwulstknoten einmünden.

Die Bronchialdrüsen sowohl am Hilus, wie auch besonders an den grösseren Bronchialästen sehr stark vergrössert und von zum Theil bis erweichten Krebsmassen durchsetzt.

Der Ductus thoracicus ist in der Bauchhöhle nicht zu präpariren, da die der Wirbelsäule aufsitzenden grossen Lymphdrüsentumoren die Cysterne, sowie den Anfangstheil desselben so eng umschliessen, dass eine Trennung der Geschwulstmassen unmöglich wird. In der Brusthöhle dagegen lässt sich der genannte Lymphstamm bis zu seiner Mündung verfolgen. Er erscheint in seinen unteren Abschnitten zwischen Wirbelsäule und Aorta als rundlicher derber Strang von über Federkielstärke, begleitet von stark geschwollenen Lymphdrüsen, im mittleren Brusttheile ist er viel enger, aber sehr derb, häufig knollig verdickt und lässt sich so beschaffen bis zum Winkel zwischen Vena subclavia und jugularis sin. isoliren. Beim Aufschneiden erscheint der untere erweiterte Theil des Brustganges prall gefüllt mit Lymphe, in welcher kleine bröcklige Massen von weisslich-grauer Farbe schwimmen, seine Wand ist verdickt, aber makroskopisch keine Geschwulstmassen auf ihr sichtbar. Im mittleren und oberen Abschnitte ist der Gang thrombosirt, es gelingt nicht, auch eine sehr feine Sonde in ihn einzuführen, beim Eröffnen sieht man auf der Wand aufsitzende kleine Geschwulstknötchen. Der obere Theil wird uneröffnet zur mikroskopischen Untersuchung vorbereitet.

Auffällig verändert erscheinen die Venen nach Einmündung des Ganges: Die Vena subclavia sin. ist zum grössten Theile, etwa ¾, ihres Lumens thrombosirt und zwar sieht man der Innenwand fest aufsitzend eine grau-röthliche Masse von unregelmässig bröckliger Oberfläche, hier und da mit feinen Zotten besetzt. Diese Thrombose erstreckt sich continuirlich fortschreitend nach beiden Seiten hin, centrifugal bis in die Achselvenen und nach dem Herzen zu auf der Vena anonyma die gleichen Auflagerungen bildend, bis hinab in die Vena cava superior, hierselbst findet sich ein mit dem vorhergehenden in Zusammenhang bleibender Thrombus, welcher aber nicht mehr das Aussehen der in den oben genannten Venen beobachteten Geschwulstmasse hat, sondern grösstentheils aus älteren Blutgerinnseln besteht, welche jedoch auch kleine Geschwulstbröckel enthalten. Im rechten Vorhofe, dessen Herzohr, sowie im rechten Ventrikel sind keine Thrombusmassen vorhanden.

Mikroskopische Untersuchung: Bei mikroskopischer Unter-

suchung erscheint der Ductus thoracicus in seinem unteren Abschnitte erweitert, seine Wand verdickt, kleinzellig infiltrirt, das Lumen jedoch offen, keine Geschwulstzellen enthaltend. Dagegen ist auf den aus dem mittleren Brusttheil entnommenen Schnitten das Bild hiervon wesentlich verschieden. Die Wand des Ganges ist zunächst wieder hyperplasirt, das Lumen erweitert, wenn auch in nur geringerem Grade als vorher, das ganze Organ aber seitlich zusammengedrückt, so dass auf dem Querschnitt das Lumen spaltförmig wird. Auf der Innenwand findet sich hier an Stelle des Endothelbelages der Intima ein Belag meist mehrschichtig angeordneter Cylinderzellen, welche im Centrum des Ganges zu grösseren Haufen zusammengelagert sind und eine grosse Regelmässigkeit in Form und Aussehen haben, die basal gestellten Kerne überall noch gut färbbar, auch die obere Grenze des Zellbesatzes als gerade zusammenhängende Linien deutlich hervortretend.

Auf einigen Schnitten sieht man in der Wand selbst spaltförmige oder ovaläre Hohlräume zwischen den auseinander gedrängten Muskellagen derselben, welche auch ihrerseits in der gleichen Weise mit Cylinderepithelzellen ausgekleidet sind, wie der Ductus thoracicus selbst. Das den Ductus thoracicus umgebende lockere Gewebe enthält mehrfache Infiltrate kleiner runder Zellen und mehrere spaltförmige Hohlräume, die erweiterten Lymphgefässen entsprechen dürften.

Auf zahlreichen, den oberen Abschnitten des Ganges zugehörigen Schnitten erhält man im Wesentlichen das gleiche Bild. Anders jedoch verhält es sich in dem obersten, dem Endstück entsprechenden Theile des Ductus thoracicus. Hier erscheint die Wand des Ganges gegenüber den vorher geschilderten Schnitten bedeutend schmäler und nur um weniges breiter als die normale Wand; überall durchsetzt von einer sehr grossen Menge kleiner Rundzellen, so dass die einzelnen Muskellagen nur mit Mühe zu erkennen sind.

Auch in der nächsten Umgebung des Ganges finden sich Veränderungen. Das der Adventitia anliegende Gewebe ist sehr dicht, enthält zahlreiche Geschwulstheerde, die aus drüsenartig angeordneten Cylinderzellgruppen bestehen. Auch die vorhin erwähnten Lymphspalten sind von solchen ausgefüllt.

Das Lumen des Ductus thoracicus selbst ist hier verschwunden, an seiner Stelle findet sich ein den ganzen Querschnitt einnehmender Thrombus, der zunächst aus kleinzellig infiltrirten Fibrinmassen besteht, in denen eine Menge der oben beschriebenen Cylinderzellschläuche auftreten, nur an sehr wenigen Stellen desselben sieht man noch kleine, von Geschwulstzellen verschont gebliebene Partien. Sowohl von der Innenwand des Ganges, als auch von der in sein Lumen hinein ragenden Thrombusmasse erheben sich hier zottenartig nach innen vorspringende, stellenweise baumförmig verzweigte Drüsenschläuche, die aus den erwähnten Cylinderzellen zusammengesetzt sind. Andererseits finden sich wieder unregelmässig geformte Cylinderzellhaufen lose im freien Lumen oder in der das letztere verschliessenden Thrombusmasse.

Bis zum Eintritt in die Vena subclavia sin. zeigt der Ductus thoracicus dasselbe Bild mit nur ganz nebensächlichen Modificationen.

Interessant ist auch im mikroskopischen Befunde das Verhalten der grossen Venenstämme in der linken oberen Thoraxapertur.

Wie bereits im Sectionsbericht erwähnt wurde, ist die Vena subclavia sin. durch einen auf die ganze Ausdehnung des Gefässes und noch weiter reichenden wandständigen Thrombus zu ⅔ seines Lumens verstopft. Im mikroskopischen Bilde gestaltet sich dieses folgendermaassen: Die Venenwand erscheint verdickt, das sie umgebende lockere Gewebe kleinzellig infiltrirt, von der Innenwand der Vene erhebt sich eine zottenartige Geschwulstmasse, sehr ähnlich dem im Ductus thoracicus-Endstück gefundenen Krebsthrombus, welche mit ihren sehr zierlichen, baumförmigen Verästelungen in den auf der Gefässwand sitzenden Thrombus hineinwächst. Diese Zotten entsprechen den aus Cylinderzellen bestehenden Krebszapfen, wie sie in den Lymphdrüsenmetastasen und im Brustgange sich fanden, vollkommen in jeder Beziehung. Im Uebrigen besteht der Venenthrombus aus Fibringerinnseln, deren fädige Struktur nur an wenigen Stellen noch zu sehen ist, und ist zum grössten Theile von den Krebszapfen und deren feineren Verzweigungen durchwachsen, so dass nur noch schmale, von der Wand des Gefässes nach dessen Centrum hin ausstrahlende Septa übrig bleiben.

Auf der vom Thrombus freigebliebenen Wand der Vene läuft das Cylinderepithel an einigen Stellen mehrschichtig aufgebaut, als ein der Intima fest aufsitzender Besatz noch eine Strecke bis in die Vena anonyma hinein weiter, so dass hier die gewiss seltene Beobachtung vorliegt, dass eine Vene statt der flachen Zellen ihres Endothelbelages ein Cylinderepithel, von einem Gallenblasenkrebse herstammend, trägt. Die krebsig infiltrirten Thromben der Vena axillaris sin., anonyma und cava sup. verhalten sich ebenso.

Eine Untersuchung der krebsigen Lungenabschnitte zeigt eine ausgedehnte Zerstörung des Parenchyms, die Alveolen, soweit solche noch zu erkennen sind, ausgefüllt mit reichlichen Cylinderzellenhaufen, stellenweise wieder bloss mit Zelltrümmern und Fibringerinnseln, welche neben zusammengeballten Cylinderzellen auch noch kleine Rundzellen enthalten. Meist sind die Alveolenwände zerstört und nur durch die in ihnen abgelagerten Pigmentkörnchen angedeutet, und man findet nur regellos durch einander gewucherte Cylinderzellzapfen vor.

Was die Gefässe in den erkrankten Lungenpartien betrifft, so sind die Arterien auf einer grösseren Reihe von Schnitten frei, dagegen erscheinen die Aestchen der Arteria pulmonalis theilweise thrombosirt durch Blutgerinnsel, theilweise in der gleichen Art mit Krebszellen erfüllt wie die Vena subclavia und anonyma, indem wir auch hier in den Endästen des Gefässes statt der Intima einen mehrschichtigen Cylinderzellbelag und von diesem aus baumförmig verästelte Drüsenschläuche in das Lumen vorspringen sehen.

Die im Verlaufe der Bronchien sich findenden Lymphbahnen erscheinen

meistens stark erweitert und ihr Lumen durch Krebszellen mehr oder weniger thrombosirt. Die Bronchiallymphdrüsen, sowie die Drüsenpackete am Hilus pulmonum sind völlig von Krebszapfen durchwachsen, welche im Centrum der Drüsen stark degenerirt, nicht mehr deutlich färbbar sind. Ebenso verhalten sich die in der linken Schlüsselbein- und Achselgrube vorhandenen, stark geschwollenen Lymphdrüsen.

Epikrise: Nach der obigen Untersuchung ist im vorliegenden Falle von einem Cylinderzellkrebs der Gallenblase aus zunächst das Lymphsystem und in Folge dessen auf dem natürlichen Wege der kleine Blutkreislauf mit Krebszellen überschwemmt worden.

Zuerst wurde das Endstück des Ductus thoracicus mit Geschwulstpröckeln verstopft, was eine Thrombose des oberen Endes desselben mit starker Erweiterung seiner unteren Abschnitte bewirkte. Die Krebszellen, welche den Thrombus im Ductus thoracicus bevölkerten, blieben jedoch nicht auf diesen beschränkt, sondern entwickelten eine starke Wachsthumsenergie, indem sie durch den Thrombus hindurch in die Vena subclavia sin. einbrachen und auf deren Intima angesiedelt dann auch continuirlich weiter wucherten bis zur Cava sup. hinab. Diese krebsige Endophlebitis bildete die Ursache für eine ausgedehnte Thrombenbildung in den genannten Gefässen. Von dem Krebszellenbesatz der Innenwand aus wuchsen Krebszapfen in diese Thromben hinein, diese in grosse intravenöse Geschwulstheerde umwandelnd. Die starke Blutströmung in der Vena anonyma und cava sup. konnte nun mit Leichtigkeit von den zottenartigen Geschwulstbildungen kleine Stückchen losreissen, die das rechte Herz passirten und dann als Emboli in die Lungenarterienzweige geschleudert wurden, wo sie den Ausgangspunkt für die ausgedehnten Lungenmetastasen abgaben.

Hier wurden in der gleichen Weise wieder die Lymphbahnen der Lunge von der Krebsinfection befallen, wie seinerzeit der Ductus thoracicus vom primären Gallenblasentumor aus, während einzelne Geschwulstpartikelchen auch in die Lungenvenen einbrachen und dann in den arteriellen Kreislauf eintraten, um auch hier der embolischen Verschleppung anheimzufallen. So sehen wir denn in der rechten Niere mehrere kleine, auf embolischem Wege entstandene Krebsknoten.

Nach dem Gesagten bildet dieser Fall eine Ausnahme von den gewöhnlichen Beobachtungen von Krebsmetastasen in der Lunge nach Carcinom des Ductus thoracicus, da die Krebszellen, welche den venösen Blutstrom betreten, meistens sofort in die Lunge weiterbefördert werden, ohne dass es zu einer Ansiedlung der Geschwulstzellen auf den passirten Venenstämmen kommt.

IV. E. P. 62jährige Frau, secirt am 30. December 1889.

Sectionsbefund: Sehr abgemagerte weibliche Leiche von etwa 1,70 m Körperlänge. Die linke Mamma fehlt vollständig, an ihrer Stelle befindet sich eine Operationswunde von der Grösse eines kleinen Tellers. In der Nähe ihres Randes sieht man nach dem Sternum zu einen grossen und

mehrere kleine Knoten in der Haut von Kirschkern- bis Bohnengrösse. Dieselbe ist mit dem Knochen fest verwachsen, gänzlich unverschieblich und fühlt sich rauh, höckrig an, sie ist bretthart. In der Achselhöhle fühlt man eine flache Hervorwölbung von 4—6 cm Durchmesser, in derselben lassen sich mehrere haselnussgrosse, knollig verdickte Drüsen unterscheiden. Der linke Arm ist ödematös.

Die rechte Mamma dagegen, sowie ihre Umgebung nebst der ganzen rechten Thoraxhälfte und der Achselhöhle zeigen keine Veränderungen, auch lassen sich hier unter der Haut keinerlei Knoten oder Verdickungen wahrnehmen, welche geschwollenen Drüsentheilen entsprechen könnten. Bei Eröffnung der Brusthöhle ergossen sich 350 ccm einer gelblichweissen, leicht getrübten Flüssigkeit. Die Musculatur des linken Pectoralis major et minor, sowie die Zwischenrippenmuskeln derselben Seite zeigen sich vollständig verderben, gelblich-weissen Knötchen durchsetzt. Die genannten Muskeln sind mit den darunter liegenden Rippen fest verwachsen, so dass jede Ablösung derselben unmöglich ist.

Nach Entfernung des Brustbeins sieht man die Geschwulstmassen die Zwischenrippenräume durchwuchern, und dann auf die Pleura costalis, sowie auf den Herzbeutel übergreifen. In seiner rechten Hälfte ist derselbe vollständig frei, während er links mit dem Brustbein fest verwachsen ist.

Herz ohne Besonderheiten.

Beide Pleurahöhlen sind mit einem gelblichen, viele Flocken enthaltenden Exsudat erfüllt, das in der linken eine etwas in's Röthliche spielende Farbe hat. Die Menge der Flüssigkeit ist so gross, dass der Unterlappen der linken Lunge vollständig comprimirt ist. Dieselbe ist im Oberlappen an der Stelle, wo auf der äusseren Brustwand sich die oben erwähnte Operationswunde befindet, stark mit der Pleura costalis verwachsen, es wird deshalb ein etwa kleinkinderhandgrosses Stück der Rippenwand im Zusammenhange mit den Lungen herausgenommen.

Das Lungengewebe erscheint an der erwähnten Stelle fast vollständig luftleer, es sinkt bei der Wasserprobe sofort unter. Etwa 5 cm lateralwärts von der erwähnten Stelle werden in der Pleura costalis ein grösseres und mehrere kleinere Knötchen, die zum Theil ganz dunkel gefärbt sind, sichtbar

Der Unterlappen der linken Lunge ist vollständig comprimirt. Im Oberlappen finden sich auf dem Durchschnitt einige wenige, prominirende, zum Theil in Verkäsung begriffene Heerdchen, die oberen Partien sind vollständig atelektatisch. An der rechten Lunge erscheint der Unterlappen in Folge des starken Exsudates fast vollständig geschrumpft. Auf dem Durchschnitt sieht man im Ober- und Mittellappen die Schleimhaut der Bronchien stark geröthet, auf Druck entleert sich aus ihren Querschnitten eine gelblich-weisse, eiterähnliche Flüssigkeit. Auf der Schnittfläche erscheinen einige alte, verkäste Heerdchen. Die Bronchialdrüsen zeigen sich besonders am Hilus der linken Lunge und an deren Bronchien stark vergrössert, bis zu Haselnussgrösse, auf dem Durchschnitt zeigen sie sich dicht infiltrirt von derben, theilweise in Erweichung begriffenen, grauweissen Geschwulstmassen.

Der Oberlappen der linken Lunge ist mit seiner Spitze mit der umgebenden Pleura fest verwachsen, so dass er nicht ohne Zerreissung des Parenchyms von derselben zu trennen ist. Es erscheint dann die Pleura der linken oberen Thoraxapertur dicht infiltrirt mit Geschwulstmassen, welche nach vorn und oben hin in den Musculus subclavius eindringen und denselben vollständig durchsetzen. Lateralwärts gehen die schon mehrfach geschilderten Knötchen zur Achselhöhle hin, infiltriren hier die Musculatur und umklammern die nach dem Arme ziehenden Nerven und Gefässe, welche in der Achselhöhle selbst in dicke Packete stark geschwollener, von Tumormassen durchsetzter Lymphdrüsen eingebettet liegen, so dass die Gefässlumina auf dem Querschnitt beträchtlich zusammengedrückt erscheinen, fast spaltförmig geworden sind.

Nach Eröffnung der Bauchhöhle fällt sofort die stark vergrösserte Gallenblase auf, welche als etwa mannesfaustgrosse Geschwulst unter dem zungenförmig verdünnten Leberrande hervortretend, diesen um 7 cm überragt. Die Breite derselben beträgt nächst dem Rande 6 cm, an der Spitze 3,5 cm. Auf dem Durchschnitt zeigt sich der Fundus in eine 1½ cm dicke, festweiche Geschwulstmasse mit blumenkohlartiger Oberfläche verwandelt, die den Blasengrund vollständig ausfüllt. In der Leber haselnussgrosse Metastasen. Die übrigen Organe sind ohne nennenswerthe Veränderungen.

Zur Untersuchung des Lymphgefässsystems liegt das der hiesigen pathogisch-anatomischen Sammlung einverleibte Präparat vor: die beiden Trunci lymphatici lumbales sind etwa 1 cm unterhalb der Cysterna chyli zur Dicke eines Gänsefederkieles ausgedehnt, ihr Lumen erscheint völlig thrombosirt. Die Cysterna chyli um mehr als das Doppelte ihrer normalen Ausdehnung erweitert in lockeres Gewebe eingehüllt, an die Aortenwand angeheftet. Von ihr aus wird der sehr stark erweiterte Ductus thoracicus zwischen Aorta und dem Oesophagus emporsteigend, deutlich hervortretend, als ein über bleistiftstarker Strang sichtbar. Sein Durchmesser schwankt zwischen 5 und 8 mm. Er zeigt einen sehr stark geschlängelten Verlauf, ist vielfach kolbig aufgetrieben, so dass er ein perlschnurartiges Aussehen erhält, seine Wand erscheint verdickt, das Lumen ist prall gefüllt mit bröckligen Geschwulstmassen, die seiner Wand fest anhaften. Er ist besonders im oberen Brusttheile begleitet von stark vergrösserten, krebsig infiltrirten Lymphdrüsen, welche stellenweise auch Kohlenpigment enthalten. So beschaffen wendet er sich, dem gewöhnlichen Verlaufe folgend, zu der Vena subclavia sin., hier vor seiner Mündung nochmals eine spindelförmige Anschwellung zeigend. Die Vene selbst ist zusammengedrängt durch stark vergrösserte, mit Geschwulstmassen durchsetzte Lymphdrüsen.

Mikroskopische Untersuchung: Zur mikroskopischen Untersuchung wurden die Trunci lymphatici lumbales in Zusammenhange mit der Cysterna, sowie Stücke vom Ductus thoracicus genommen.

Was zunächst die Geschwulst der Gallenblase anlangt, so stellte sie sich bei mikroskopischer Betrachtung als ein Cylinderzellkrebs der Gallenblasenschleimhaut mit sehr ausgedehntem, tiefgreifendem Wachsthum

heraus. Man sieht auf der Gallenblasenschleimhaut sehr mannichfaltig gewundene zottenartige Drüsenschlänche sich erheben, deren Epithelbelag aus mehrschichtigen Cylinderzellen besteht, mit grossen, deutlich färbbaren Kernen.

Die Wand der Gallenblase ist sehr stark verdickt, in ein sehr derbes narbenähnliches Gewebe übergehend, von regellos wuchernden Drüsenschläuchen der oben beschriebenen Art durchsetzt, so dass die ursprüngliche Struktur des Gewebes zum grössten Theile verloren gegangen und eine deutliche Abgrenzung gegen die nächste Umgebung nicht mehr möglich ist. Das Gewebe ist vielfach infiltrirt von kleinen runden Zellen besonders in der Nähe der Geschwulstzüge. Hier und da sieht man auch zapfenartige Drüsenschläuche, welche einschichtiges Cylinderepithel tragen.

Die Blutgefässe, Arterien und Venen, sind in der nächsten Umgebung des Tumors zum grössten Theile thrombosirt, die grösseren von ihnen, besonders die Arterien, zeigen freies Lumen, nirgends sieht man innerhalb der Gefässdurchschnitte Geschwulstmassen. In auffälligem Gegensatze hierzu stehen die Lymphgefässe.

Sowohl in den direct angrenzenden Partien, als auch in der näheren Umgebung des Tumors sieht man kreisrunde oder länglich ovale, auch unregelmässig verzerrte Durchschnitte von Lymphgefässen, welche meistens eine Verdickung ihrer Wände und kleinzellige Infiltration derselben aufweisen. Ihr Lumen erscheint gänzlich erfüllt mit einer zum grössten Theile aus Geschwulstzellen bestehenden Thrombusmasse. Auf der Innenwand liegen in mehrschichtigen Lagen die Cylinderzellen, nach der Mitte zu grössere Zellhaufen, welche meist noch die Anordnung zu Drüsenschläuchen bewahrt haben, dazwischen eine fast homogene, mit Eosin blassrosa sich färbende Masse, die Fribrinfäden und zwischen deren Maschen hier und da keine Rundzellen enthält. Neben solchen mit Krebszellhaufen erfüllten Lymphbahnen, sieht man auch solche, deren Lumen ebenfalls erweitert, jedoch frei von Geschwulstelementen erscheint.

Auf einigen Bildern sieht man auch die Geschwulst durch die Wand eines Lymphgefässes nach dessen Lumen durchbrechen.

In ähnlicher Weise finden sich die mesenterialen Lymphdrüsen von Krebszapfen alveolärer Struktur durchsetzt, meist mit mehrschichtigem Cylinderepithel versehen.

Die Lebermetastasen stimmen mit dem Primärtumor ebenfalls überein.

Beide Trunci lymphatici kurz vor der Cysterne erscheinen gleich weit, ziemlich ad maximum dilatirt, die Wand erheblich verdickt, besonders die der Media letzterer zugehörige Schicht. Das Gefässlumen ausgestopft mit einer compacten Thrombusmasse, welche zunächst der Intima aufsitzend einen mehrschichtigen Cylinderzellbelag zeigt. Von hier erheben sich an einzelnen Stellen nach der Mitte zu radienförmig einstrahlende, aus Fibrinfäden bestehende Auflagerungen, die ihrerseits wieder mit baumartig verästelten Cylinderzellschläuchen besetzt sind, welche zottenartig in das Lumen vorspringen. Auf diese Weise wird das Gefässlumen

in einzelne unregelmässige Fächer getheilt, der übrige Raum desselben ist erfüllt von Fibringerinnseln, die wiederum meist von Krebszapfen durchsetzt sind, welche den beschriebenen Drüsentypus innehalten.

Die centralen Partien der Gefässquerschnitte sind von einer nicht mehr deutlich zu differenzirenden, detritusähnlichen Thrombusmasse eingenommen. Die Rückwand beider völlig gleich aussehenden Lymphstämme bildet die Vorderwand der Bauchaorta, mit welcher beide durch loses, ziemlich weitmaschiges Bindegewebe verbunden sind. In letzterem finden sich häufig Lymphgefässe, welche stark ausgedehnt erscheinen, deren Wand und Lumen jedoch keine Veränderungen darbieten.

Ebenso sind die hier getroffenen kleineren Arterien und Venen frei von Geschwulstelementen. Die Cysterna chyli selbst zeigt auf zahlreichen Querschnitten starke Ausweitung ihres Lumens, welches in der gleichen Weise mit Krebsmassen thrombosirt ist, wie die beiden Trunci lymphatici, nur dass die aus Fibrinfäden gebildeten Septa hier bedeutend breiter als in jenen entwickelt, und von drüsenähnlichen Krebszapfen durchwachsen sind. Dicht neben der Cysterne läuft ein zweites, 1½ mm im Durchmesser haltendes Lymphgefäss, ebenfalls von Krebsthromben erfüllt, wie diese.

Auch hier erscheinen zwischen der Cysterne und der Aortenwand stark ausgedehnte Lymphgefässe. Der Ductus thoracicus schliesslich erscheint bis zu einem grössten Durchmesser von 5 mm erweitert, sein Lumen völlig verlegt, wie die Cysterne und die Trunci lumbales, doch sind hier nur noch an der Peripherie des Bildes, die der Innenwand anhaftenden Zellen färbbar und deutlich zu erkennen, während im Centrum die Zellmassen verkäst, detritusähnlich erscheinen, so dass kaum die Umrisse der einzelnen Zellen zu unterscheiden sind.

Auch hier finden sich Fibrinzüge radiär nach der Mitte zu verlaufend, besetzt und durchwachsen von Cylinderzellgruppen.

Deutlich verschieden von diesen Geschwulstheerden sind die Metastasen in den Intercostalmuskeln der Pleura, der Lungenoberfläche und dem linken Musculus subclavius. Dieselben bestehen durchweg aus Gruppen zahlreicher grosser Rundzellen, mit meist mehreren Kernen, die sich mit den gebräuchlichen Reagentien gut färben lassen, und sonach von dem Recidive des bereits zum zweiten Male exstirpirten Carcinoms der linken Brustdrüse herrühren dürften.

Epikrise: Sonach sind hier bei demselben Individuum zwei verschiedenartige und verschieden localisirte Carcinome aufgetreten: Ein Krebs der linken Brustdrüse, welcher nach Amputation derselben recidivirte, und continuirlich fortschreitend die Intercostalmuskeln, Rippenpleura und die hier angrenzende Lunge ergriff. In der üblichen Weise wurden die Achseldrüsen infiltrirt, von hier aus die Lymphdrüsen der Schlüsselbeingrube und der linke Musculus subclavius, so dass die hier laufenden Gefässe von den Geschwulstmassen stark zusammengedrückt wurden.

Von dem zweiten in der Gallenblase localisirten Carcinome aus erfolgte auf lymphatischem Wege eine krebsige Thrombose des Ductus

thoracicus, derselbe muss relativ frühzeitig an seiner Mündung verstopft worden und für die im Lymphstrome suspendirten Krebszellen daselbst unpassirbar geworden sein, da in den Lungen keine Tumormetastasen gefunden wurden, welche von dem Cylinderkrebs der Gallenblase hergeleitet sein konnten. Für einen derartigen frühzeitigen Verschluss spricht auch die hochgradige Erweiterung des Ganges — als durch langdauernde Stauung bedingt — und die Degeneration der im Brusttheil des Ductus thoracicus haftenden Krebszellen, welche einen längeren Aufenthalt daselbst voraussetzt. Wie oben erwähnt, waren nur die an der Gefässwand selbst unmittelbar aufsitzenden Tumorzellen von der Degeneration verschont und als solche erkennbar geblieben. Den Verschluss des Ductus thoracicus an seiner Mündung dürfte die bereits erwähnte Compression der Vena subclavia und axillaris sin. seitens der Metastasen des Mammacarcinoms, wenn nicht direct hervorgerufen, so doch sehr begünstigt haben.

Als Folge dieser Verlegung des Hauptlymphstammes sahen wir Erweiterung der Trunci lymphatici lumbales und der mesenteriälen, mit Chylus prall gefüllten Lymphwege eintreten.

Eine weitere Erscheinung dieser Circulationshinderung zeigte sich als Erguss in der Bauchhöhle.

V. G. J., 63jähriger, Mann, secirt am 3. März 1890.

Sectionsbefund: Mittelgrosse, männliche Leiche, sehr starker Schwund des Fettpolsters und der Musculatur, Bauchdecken faltig, Hautfarbe sehr blass, ziemlich starkes Oedem an den unteren Extremitäten.

Bei Eröffnung der Bauchhöhle zeigen sich die Bauchdecken mit mehreren grossen, knolligen Tumoren verwachsen. Nach Lösung der Verwachsungen erscheint der Magen dilatirt, unter der Leberserosa schimmern mehrere kuglige, grauweisse Geschwulstknoten durch. Dünndarmschlingen mässig aufgebläht, das grosse Netz verdickt, durchsetzt von derben Geschwulstknoten, welche mit der Bauchwand verklebt waren.

Herz und Lungen zeigen keine bemerkenswerthen Veränderungen, desgleichen die Halsorgane und die Milz.

Auf der kleinen Curvatur des Magens befindet sich in der Mitte eine tief in die hier angewachsene Leber hineinreichende apfelgrosse Höhle, deren Wandungen von jauchig zerfallenen, gelbgrünen Geschwulstmassen gebildet werden. An der Magenschleimhaut ist die Höhle durch einen scharfen, wallartigen Wulst abgegrenzt. Die übrige Magenschleimhaut ist ohne besondere Veränderungen. In der Leber und dem kleinen Netz sitzen zahlreiche Geschwulstknoten; ein grosser, derber, grauweisser in der linken Niere.

Die Magengeschwulst setzt sich nach hinten nach der Wirbelsäule zu continuirlich fort, und geht hier in einen faustgrossen Tumor über, der hart an der Wirbelsäule sich haltend in grosse Drüsenpackete nach unten hin übergeht. Von hier aus laufen auf und neben der Wirbelsäule grosse rundliche Geschwulstmassen, welche aus krebsig infiltrirten, sehr

derben Lymphdrüsen bestehen und bis an das Os sacrum hinabreichen. Durch dieselben wird die Arteria hypogastrica, welche über sie hinwegzieht, nach vorn gedrängt. Auch nach beiden Seiten hin ziehen von dem Magentumor aus krebsige Lymphdrüsenpackete, eines derselben comprimirt den Ductus choledochus.

Der Ductus thoracicus und seine Anfangsäste sind in der Bauchhöhle wegen der bereits geschilderten Tumormassen nicht aufzufinden, dagegen ist in der Brusthöhle derselbe als mehrfach gewundener, stark verdickter Strang sichtbar. Umgeben von lockerem Gewebe und zwischen stark vergrösserten, krebsig infiltrirten Lymphdrüsen eingebettet, lässt sich der Brustgang bis zur linken Vena subclavia verfolgen. Er ist von verschiedener Dicke, stellenweise kolbig angeschwollen, dann wieder auf kurze Strecken enger werdend. Nur im unteren Brusttheile lässt sich eine Sonde einführen, im oberen ist er fest verschlossen. Beim Aufschneiden zeigt sich seine Wandung ungleichmässig verdickt, an den thrombosirten Stellen und in seiner oberen Hälfte erscheint das Lumen gänzlich verschwunden und ersetzt durch eine grauweisse bis gelb-röthliche, bröcklige Tumormasse. Auf Querschnitten durch den Strang sieht man neben dem verstopften Lumen des Hauptstammes mehrere fast parallel zu demselben ziehende Lymphgefässe, deren Höhlung (von 1—2 mm Durchmesser) gleichfalls wie dieser ausgefüllt ist.

Die Schlüsselbeinvene der linken Seite zeigt an der Einmündungsstelle des Ductus thoracicus keine Veränderungen und ist auch in ihrem weiteren Verlaufe normal.

Mikroskopische Untersuchung: Der als primäre Geschwulst anzusehende Magentumor erweist sich als sehr derber Scirrhus, seine Metastasen in Leber, Niere und im Mesenterium zeigen gleichen Bau wie derselbe.

Zur näheren Untersuchung des Ductus thoracicus werden Querschnitte desselben in verschiedenen Abschnitten angelegt und die betreffenden Stücke nach den üblichen Einbettungs- und Färbemethoden behandelt. In den unteren Partien erscheint das Lumen stark erweitert, seine Wände verdickt, auf manchen Schnitten zeigen letztere die wellige Intima noch gut erhalten. Die Wand selbst erscheint auf Querschnitten fast durchweg, namentlich in den den Media zugehörigen Theilen, durchsetzt von zahlreichen, in kleinen Haufen zusammenliegenden, runden Zellen epithelialen Charakters, von gleichem Aussehen wie die Zellen des Magentumors; in längeren Zügen zusammenhängend schieben sie sich zwischen die Muskelbündel hinein, dieselben auf weite Strecken hin auseinander drängend, dieses Bild ist auf der gesammten Peripherie des Ganges im Wesentlichen dasselbe. Die Adventitia ist in weit höherem Grade als die angrenzende Media von den Tumorzellen infiltrirt, indem letztere hier zu zahlreichen dichten Haufen zusammengedrängt liegen, von welchen aus sich ganze Züge von Krebszellen bis in die Media hinein verfolgen lassen.

Der ganze Querschnitt des Ganges erscheint eingebettet in eine fast ausschliesslich aus Tumorzellen bestehende Geschwulstmasse, die continuir-

lich auf die Adventitia übergreift, so dass eine Abgrenzung derselben gegen diese unmöglich ist. Die in der Höhe des Brustganges befindlichen Lymphgefässe zeigen auf den Durchschnitten Erweiterung ihres Lumens, welches häufig Krebszellen, lose in seinem Innern liegend, oder der Innenwand fest aufsitzend, enthält.

Auf Schnittpräparaten, auf den mehr nach der Mündung des Ductus thoracicus zu gelegenen Stücken ist das Bild ein wesentlich anderes: Zunächst erscheint die engere Umgebung des Ganges ziemlich frei von Krebszellenanhäufungen, jedenfalls werden grössere Geschwulstheerde, wie sie oben beschrieben sind, hier vermisst. Dagegen erweist sich das Lumen des Ductus thoracicus selbst erfüllt mit einer nur aus Krebszellen bestehenden Thrombusmasse, welche nur wenig Fibrin enthält, dieselbe sitzt der Innenwand allseitig fest auf, von derselben nicht mehr zu trennen, so dass von der Intima nichts mehr zu finden ist. Ein directes Hineinwachsen von Geschwulstzellen aus dem krebsig infiltrirten Thrombus in die Wand des Ductus thoracicus ist jedoch nicht zu constatiren, letztere erscheint vielmehr, sowohl die Media wie die Adventitia, frei von Tumorzellen, mit bis auf eine schon erwähnte Hyperplasie und kleinzellige Infiltration ohne wesentliche Veränderungen.

Besonders in den der Mündung des Brustganges naheliegenden Abschnitten erscheint der Verschluss seines Lumens durch den erwähnten Geschwulstthrombus nahezu als ein vollständiger. In der nächsten Nachbarschaft des Ganges sieht man auf mehreren Präparaten ein bis fast zum Durchmesser des normalen Ductus thoracicus erweitertes Lymphgefäss, dessen Lumen überall vollständig frei ist.

Epikrise: Wie im Vorhergehenden geschildert ist, findet sich hier eine doppelte Affection des Brustganges seitens der Krebsmetastasen, einmal, und zwar in seinem unteren Abschnitte, ist sein Lumen frei, die Wand verdickt, er selbst eingebettet in Krebsmassen, welche schliesslich, auf die Wand übergreifend, diese infiltrirt haben, ohne dass nun ein Durchbruch der Tumorzellen in das Lumen, wie anderweitig in ähnlichen Fällen beobachtet wurde, nachzuweisen möglich war.

Eine andere, von dieser ersteren völlig verschiedene Erkrankungsform bildet die Thrombosirung des Ductus thoracicus in seinem oberen Abschnitte durch einen aus Krebsmassen bestehenden Thrombus, während seine Wand selbst, sowie deren nächste Umgebung von Krebszellen gänzlich frei erscheint.

Es müssen hier also die vom Magentumor aus in den Hauptlymphstrom eingetretenen Krebspartikelchen die Mündung des Ganges verstopft und im Anschluss daran die krebsige Thrombose seines oberen Theiles bewirkt haben, worauf der untere, noch völlig durchgängige Theil varicös erweitert wurde. Von den umliegenden Drüsentumoren aus ging dann die in letzteren localisirte Geschwulst continuirlich auf die Wand des Ganges über, ohne diese gänzlich zu durchbrechen, vielmehr hat sich die Infiltration mit Krebszellen mehr zwischen den umgebenden Muskellagen in concentrischer

.nordnung fortgepflanzt, statt in radiärer Richtung in das Lumen vorzu-
ringen.

Von Interesse ist es, die weitere Verbreitung der Geschwulstmassen
n Körper eingehender zu betrachten. Hierbei sehen wir, dass die im
ectionsbericht ausführlicher beschriebenen Metastasen des primären Magen-
.rebses, im Gegensatze zu den meisten der übrigen hier behandelten Fälle,
n der Brusthöhle auf die grossen Lymphbahnen und die mit jenen in un-
nittelbarem Zusammenhange stehenden Lymphdrüsen beschränkt bleiben,
während im Bereiche der Bauchhöhle die Verbreitung der Geschwulst eine
ussergewöhnliche Ausdehnung erreicht hat. Schon bei der Eröffnung des
Abdomens bemerkte man, der Anordnung der Lymphbahnen entsprechend,
ängs der grossen Blutgefässstämme eine Reihe stark vergrösserter, krebsig
nfiltrirter, theilweise schon erweichter Lymphdrüsen, welche als knollige
Tumoren der Wirbelsäule aufsassen und sich bis an deren Ende, zum
Os sacrum hinab fortsetzten. Eine zweite Reihe von Drüsentumoren fand
sich im grossen und kleinen Netze, welche beide von Geschwulstknoten
durchsetzt waren. Schliesslich enthielt die linke Niere in ihrem Parenchym
noch einen grossen Krebsknoten. Die mikroskopische Prüfung ergab, dass
diese genannten Geschwulstknoten sämmtlich in Bezug auf Gestalt und
Anordnung ihrer Zellen mit dem als Primärtumor angesprochenen krebsigen Magenulcus übereinstimmten, also nur als Metastasen des letzteren anzusehen sind. Es wird daher nicht uninteressant sein, auf die Wege näher einzugehen, welche von den Geschwulstzellen benutzt werden, um vom Magentumor aus nach so ungewöhnlichen Orten wie die linke Niere und die Lymphdrüsen im kleinen Becken bis an das Ende der Wirbelsäule hinab zu gelangen.

Ein Durchbruch seitens der Geschwulstzellen vom Primärtumor aus nach den benachbarten Venen und eine damit verbundene Ueberschwemmung des Blutkreislaufes durch Krebszellen, wie sie anderweitig in analogen Fällen beobachtet wurde, ist hier auszuschliessen, da im venösen Blute kreisende Geschwulstkeime beim Passiren der Lungen hier hätten Metastasen verursachen müssen, welche aber vermisst werden. Eben so wenig ist die Entstehung der Metastasen auf dem Wege des arteriellen Blutstromes zu erklären, da nirgends im Bereiche der Arterienverzweigungen aus Krebsmassen bestehende Emboli gefunden wurden. Es bleibt sonach nothgedrungen nur die Lymphbahn als Transportweg für die Geschwulstzellen übrig, zumal auch eine Infection des Blutstromes von dem im Ductus thoracicus befindlichen Krebsthrombus her aus den gleichen Gründen abzuweisen ist, die eben aufgezählt wurden. Die Ursachen, aus welchen eine Ueberschwemmung des kleinen Kreislaufes mit Krebszellen aus dem Ductus thoracicus unterblieb, sollen erst weiter unten nach Schilderung ähnlicher Beobachtungen angeführt werden, es möge hier nur angedeutet sein, dass entweder Enge des Endstückes oder dessen Klappenapparates, oder Entzündung der Intima zur Thrombenbildung daselbst geführt haben mag, ehe die Geschwulstzellen den Gang passirt haben konnten, so dass diese

Thrombosirung der Mündung in solchen Fällen eine Art von Schutzvorrichtung gegen die Allgemeininfection mit Krebsmaterial darstellen dürfte.

Nach dieser Verlegung des Lymphabflusses trat in Folge der Stauung durch nachfolgende Lymphe die Erweiterung des nicht thrombosirten Theiles des Ductus thoracicus in dessen unteren Abschnitten ein, zugleich bildete sich eine compensatorische Erweiterung der in der nächsten Umgebung desselben verlaufenden Lymphgefässe aus, welche in den mikroskopischen Präparaten beobachtet wurde.

Die Behinderung des Chylusabflusses musste zu einem Stillstande in dem Lymphstrome nach dem Ductus thoracicus zu führen, und zur Erweiterung anderer tiefer gelegener Lymphgefässbezirke in der Bauchhöhle, woraus schliesslich eine weitläufige Strömung resultirte. Auf diesen Bahnen nun sind in entgegengesetzter Richtung Krebspartikel nach der linken Niere und den Lymphdrüsen im Becken gelangt, woselbst sie zu ausgedehnter Metastasenbildung führten. Es sind somit diese letzteren als retrograde Krebsmetastasen aufzufassen, wie solche bereits Waldeyer, Arnold, von Recklinghausen und Veith beschrieben haben. Auf eine eingehendere Prüfung dieser Verhältnisse soll erst am Schlusse dieser Darstellung Rücksicht genommen werden, nachdem noch eine Reihe ähnlicher Beobachtungen besprochen worden ist.

VI. G. L., 47jähriger Mann, secirt am 20. Juli 1890.

Sectionsbefund: Nach Wegnahme des Brustbeins sieht man auf der inneren Brustwand an mehreren Stellen unter der Rippenpleura flache Tumoren durchscheinen, welche den betreffenden Rippen fest anhaften, und wie ein Durchschnitt lehrt, zum Theil im Periost, zum Theil im Rippenknochen selbst ihren Sitz haben. Die Supraclaviculardrüsen, sowie die bereits sichtbaren mesenterialen Lymphdrüsen sind sehr stark geschwollen und knollenartig verdickt, auf dem Durchschnitt von grauweissen Geschwulstmassen durchsetzt.

Der Herzbeutel liegt in der Ausdehnung eines Handtellers frei, enthält nur wenige Cubikcentimeter einer klaren, gelblich gefärbten, serösen Flüssigkeit.

Herz selbst ist grösser als die Faust der Leiche, schlaff, Musculatur dunkelbraun. Im rechten Vorhofe befinden sich zwei Geschwulstmetastasen, von denen die eine, an der vorderen Wand liegend, in der Nähe der Vorhofscheidewand fast ganz von flachen Trabekeln bedeckt ist, während die andere, an der hinteren Wand sitzend, nur von einigen netzartig über sie gespannten Trabekeln bedeckt und in die Höhlung des Vorhofes leicht vorragend sichtbar ist, von Kirschkerngrösse. Beide Lungen ohne Adhäsionen, an ihrer Oberfläche blau gefärbt, zeigen auf dem Durchschnitt im unteren Abschnitte dunkelrothe, im oberen mehr graue Farbe. In der Spitze finden sich beiderseits verdichtete Partien. Der Ductus thoracicus läuft längs der Wirbelsäule stark geschlängelt empor, erscheint bedeutend verdickt, an vielen Stellen kuglig aufgetrieben, besetzt von sehr

zahlreichen Geschwulstknötchen, welche bis kleinkirschkerngross an ihm perlschnurartig aufgereiht erscheinen; dieselben verengern das Lumen des Brustganges an manchen Partien, indem sie seine Wand als kleine rundliche Erhebungen nach dem Inneren zu vordrängen. In seinem mittleren Theile lässt er sich gut aufschneiden, wenn er auch sehr eng erscheint. Nach der Cysterna zu erscheint er von schwieligen Geschwulstmassen so eingeengt, dass er nicht mehr aufzuschneiden ist, dieselben Geschwulstmassen umgeben hier die Aorta, deren Lumen auf diese Weise bedeutend zusammengedrückt wird. Am oberen Drittel erscheint der Brustgang von den Geschwulstmassen so umgriffen, dass es nicht gelingt, ihn sicher zu verfolgen. Ungefähr 2,5 cm vor seiner Einmündung in die Vena subclavia sin. entfernt ist er wieder durchgängig, ziemlich weit, am unteren Ende dieses Stückes sitzt auf der Innenwand ein kleiner, unebener Tumor mit etwas abgebröckelter Oberfläche, welcher in das Lumen deutlich hineinragt.

Der Magen ist stark verkleinert, unmittelbar unter der Cardia sitzt eine kraterförmige Einsenkung mit dunklem, festen Grunde. Von hier gehen Geschwulstmassen aus, welche das Pankreas umgeben und beiderseits bis an die Nebennieren reichen, in denen mehrere bis kirschkerngrosse Metastasen sitzen.

In der Leber finden sich ebenfalls zahlreiche Geschwulstknoten.

Mikroskopische Untersuchung: Die mikroskopische Untersuchung der Geschwulstmassen im Ductus thoracicus, sowie der Knoten unter der Pleura costalis und der Drüsentumoren in der linken Schlüsselbeingrube ergiebt die gleiche Zusammensetzung, und dasselbe Aussehen der Zellen, wie in dem Magentumor, weshalb letzterer als der primäre Heerd erscheint, von dem aus die erwähnte Metastasenbildung erfolgt ist.

Epikrise: Der Weg der Geschwulstverbreitung ist auch hier wiederum in den Lymphbahnen zu suchen. Der Ductus thoracicus ist anscheinend durch Geschwulstpartikel thrombosirt, so dass es zur erwähnten Dilatation des Gefässes kam. Ein Ueberschwemmung der venösen Blutbahn mit Krebszellen vom Ductus thoracicus aus ist unterblieben, denn im Lungenparenchym sind Geschwulstheerde nirgends nachzuweisen gewesen. Dagegen ist von den in sein oberes Ende eintretenden Lymphgefässen der linken Halsseite aus nach rückwärts hin eine Infection der Drüsen in der linken Schlüsselbeingrube erfolgt. Die zahlreichen unter der Pleura costalis befindlichen kleinen Metastasen, welche zum Theil die Rippen selbst ergriffen haben, können ebenfalls nur vom Ductus thoracicus aus durch die längs den Rippen laufenden Lymphgefässe gelangt sein, da sonst nirgends Geschwulstknoten sich finden, welche auf dem Wege des Blutstromes ihre Verbreitung gefunden haben könnten.

Ein seltener Befund sind die unter den oberflächlichen Lagen des Myocards gefundenen Krebsknoten im rechten Herzen, für welche auch nur ein retrograder Transport vom Hauptlymphstamme her verantwortlich zu machen ist.

Wie fast durchgängig in den citirten Fällen ist nach Verlegung des Lumens an der Mündung des Ductus thoracicus eine hochgradige Ektasie desselben mit knotiger Ausbuchtung seiner Wände entstanden. Die in den verstopften Gang eingeschleppten Geschwulstpartikel haben theilweise zu weiterem Fortschritt der Thrombose geführt, theilweise hat der nunmehr veränderte Lymphstrom sie in anderer Richtung fortgeführt und zwar hier wiederum in einer der normalen Strömung entgegengesetzten. S. sind im Marke beider Nebennieren symmetrische Geschwulstknoten entstanden und die Drüsen des Mesenteriums infiltrirt worden.

Die zu beiden Seiten der Brustaorta angeordneten Lymphdrüsen sind durchweg zum Theil sehr stark vergrössert und von Krebsmassen durchsetzt, zum Theil bereits käsig erweicht, es müssen also diese eine grosse Menge des Geschwulstmaterials in sich aufgenommen haben, ehe dasselbe peripheriewärts längs der Rippen weiter befördert wurde.

VII. A. S., 48jährige Frau, secirt am 4. November 1891.

Sectionsbefund: Sehr grosse, stark abgemagerte weibliche Leiche, allgemeiner Schwund des Fettpolsters, Atrophie der Musculatur, besonders an Armen und Beinen. Hautfarbe durchweg blass mit einem leichten Stich in's Gelbliche. Am Unterleib befindet sich in der Mittellinie verlaufend eine alte Narbe, die vom Nabel bis fast zur Symphyse reicht. In der Mitte dieser Narbe sieht man eine Oeffnung von etwa Gänsekielweite, in welcher eine Sonde etwa 6 cm weit in die Tiefe gleitet. In der Magengegend sieht man durch die sehr dünnen Bauchdecken eine derbe Geschwulst durch, über der jedoch die Bauchwand verschieblich ist.

Zur besseren Orientirung wird die Bauchhöhle durch einen Kreuzschnitt eröffnet, alsdann sieht man den oben beschriebenen Fistelgang bis in's kleine Becken zum Körper des Uterus ziehen, der seinerseits hier mit zahlreichen Geschwulstknoten besetzt erscheint. Zwischen der grossen Curvatur des Magens und dem stark aufgeblähten Colon transversum findet sich ein über faustgrosser, knolliger Tumor, welcher sich von den genannten Organen ablösen lässt, und das mit Geschwulstknoten durchsetzte Netz darstellt.

Milz und Nieren ohne bemerkenswerthen Befund und ebenso wie die Lungen frei von Metastasen.

Leber leicht verkleinert, auf der Oberfläche, sowie auf dem Durchschnitt finden sich zahlreiche knollige Geschwulstknoten von grauweisser Farbe, die auf der Schnittfläche zum Theil markig erweicht sind.

Der Uterus ist klein, stark retroflectirt, mit der Umgebung unbeweglich verwachsen, auf seiner Oberfläche einzelne erbsengrosse, grauweisse Geschwulstknoten. Die Portio fehlt, an ihrer Stelle sitzt eine geschwürig zerfallene grauweisse Geschwulstmasse; die Schleimhaut des Corpus uteri ist gewulstet und geröthet; die Uteruswandung ist stark hypertrophisch, sieht auf dem Durchschnitt fast weiss aus. Beide Tuben und die Ovarien sind in eine starre, kolbige Geschwulstmasse eingebettet, im linken

Ovarium einzelne grössere Cysten, welche mit einer klaren Flüssigkeit gefüllt sind.

Harnblase enthält getrübten, gelblichen Urin, ihre Schleimhaut ist geschwollen und von intensiv rother Färbung.

Vom Uterus aus ziehen unter dem Peritonäum am Kreuzbein emporsteigend zahlreiche knollige Geschwulstknoten, welche zu beiden Seiten der grossen Gefässe laufend sich auf die Aorta fortsetzen. Alsdann gehen sie in die retroperitonäalen Lymphdrüsen an der Lendenwirbelsäule über, woselbst sich über kartoffelgrosse, zum Theil breiig erweichte Tumormassen finden, die bis fast an die Leber reichen. Die beiden Trunci lymphatici lumbales, sowie die Cysterna chyli sind in die erwähnten Geschwulstmassen eingebettet, so dass ein Isoliren derselben nicht ausführbar wird. Dagegen ist der Ductus thoracicus als ein bleistiftstarker, derb anzufühlender Strang neben der Aorta deutlich sichtbar. Er wird im unteren Theile aufgeschnitten und erscheint in seinen Wandungen stark verdickt, prall gefüllt mit breiigen, grauweissen bis graurōthlichen Geschwulstmassen. An mehreren Stellen zeigt der Brustgang knotige Anschwellungen, welche namentlich im oberen Brusttheil häufiger sind. Hier ist das Lumen völlig durch Geschwulstmassen verlegt, so dass eine Sonde nicht einzuführen ist. Er lässt sich so bis zur linken Vena subclavia verfolgen, in welche er in gewöhnlicher Weise einmündet, sein Caliber ist hier aber etwas geringer, das Lumen durch die mehrfach erwähnten Tumormassen wie durch eine Injectionsmasse fest verschlossen. Die Lymphdrüsen, welche den Ductus thoracicus begleiten sind durchweg vergrössert, derb, zeigen auf dem Durchschnitt das Drüsengewebe zum Theil mit grauweisslicher Geschwulstmasse durchsetzt, welche bei den meisten käsig erweicht ist. In der Vena subclavia sin., sowie in deren Seitenästen befinden sich frische Blutgerinnsel, die Gefässwand ist überall intact.

Die Section der Kopfhöhle ergab nichts für den Fall Bemerkenswerthes.

Mikroskopische Untersuchung: Der Primärtumor im Uterus ist ein typisches Plattenepithelcarcinom mit sehr regelmässig gebauten, runden Zellen, die ohne bemerkenswerthe Unterschiede, völlig mit den in der Leber gefundenen Geschwulstmetastasen übereinstimmen, dasselbe Verhalten zeigen auch die Lymphdrüseninfiltrate der stark vergrösserten retroperitonäalen und mesenterialen Drüsen, so dass es überflüssig wäre, auf den mikroskopischen Bau derselben noch weiter einzugehen.

Ausführlichere Untersuchung verdient dagegen der Ductus thoracicus, es werden Abschnitte aus dem unteren ektatischen, mit losen Geschwulstmassen erfüllten, sowie aus dem mittleren und oberen, völlig thrombosirten Theile dazu verwendet.

Auf den Schnitten durch den unteren Theil des Ductus thoracicus sieht man zunächst sein Lumen erweitert bis fast auf das doppelte seines gewöhnlichen Durchmessers, die Wände gleichmässig stark verdickt,

hypertrophirt, kleinzellig infiltrirt. Tumorelemente werden weder in dem Lumen, noch in der Wand oder deren nächster Umgebung aufgefunden; dagegen sieht man hier mehrere, ziemlich stark dilatirte, kleinere Lymphgefässe, deren Lumen und Wand normale Verhältnisse zeigen.

Erst in den dem mittleren Theile des Ductus thoracicus entnommenen Schnitten finden sich Tumormetastasen, und zwar sowohl frei im Lumen, als auch in der Wand selbst. Letztere enthält einen aus epithelialen Rundzellen bestehenden Heerd, der die Media bis zur Hälfte durchsetzt und annähernd halbkuglig in das freie Lumen des Ganges vorgewölbt wird. Auf weiteren Präparaten sehen wir an derselben Stelle einen gleichen Haufen von Geschwulstzellen, jedoch bedeutend grösser, das Lumen bis zur Hälfte einnehmend, und von einer Thrombusmasse ringsum umgeben, welch' letztere ebenfalls von Krebszellnestern durchsetzt ist.

Schliesslich im obersten Abschnitte, in dem Endstücke des Ductus thoracicus hat sich dieser Krebsthrombus über das ganze Lumen ausgedehnt und dasselbe wie eine Injectionsmasse völlig ausgefüllt, indem sowohl der in der Wand sitzende Heerd nach dem Inneren zu bedeutend vergrössert erscheint, als auch die den übrigen Raum einnehmende Thrombusmasse in dichtester Weise von Krebszellen durchsetzt wird. Am Ende des Ganges ist die Infiltration der Wand geringer geworden, das Lumen dagegen ausschliesslich von Krebszellen verstopft, welche überall noch deutlich färbbar und von der gleichen Beschaffenheit, wie die Zellen des Uterustumors sind.

Epikrise: Die Krankengeschichte ergab, dass die in der Mittellinie des Bauches befindliche Narbe von einer Laparotomie herrührte, die zur Entfernung des Tumors versucht wurde, aber wegen der vorhandenen Drüsenmetastasen und der Geschwulstknoten in der Leber unterlassen wurde. Die Wunde war nicht vollständig geheilt, so dass die Fistelöffnung zurückblieb.

Die vollständige Verstopfung des Endstückes des Ductus thoracicus mit Krebsthromben erklärt die geringe Metastasenbildung in dem Brustraume, welche auf Lymphdrüsen und den Hauptlymphstamm beschränkt blieb, so dass wir hierin eine Erklärung für das Freisein der Lungen und überhaupt der Brustorgane von Geschwulstheerden finden können.

Um so grössere Ausbreitung fand die Geschwulstmasse in der Bauchhöhle. Die Lymphdrüsen vom kleinen Becken bis zur Leberpforte hinauf waren in grosse, auf der Wirbelsäule liegende Tumoren verwandelt, desgleichen hatte die Krebsinfiltration des grossen Netzes zur Bildung einer über faustgrossen Geschwulst geführt, die schon intra vitam durch die Bauchdecken hindurch bemerkbar war, letztere ist jedenfalls von den auf der Uterusoberfläche befindlichen kleinen Krebsknoten ausgegangen, während die erstgenannten Drüsentumoren, vom Lymphstrome aus die Geschwulstzellen zugeschwemmt erhielten und den Weg anzeigen, auf welchem diese vom Uterus bis in das Endstück des Ductus thoracicus emporgestiegen waren.

Eine zweite Gruppe von ebenfalls erkrankten Lymphgefässen und Drüsen bilden die im Mesenterium erwähnten Geschwulstknoten und Stränge. Da im Darm, sowie auf dessen Serosa Geschwulstheerde nicht gefunden wurden, muss eine Infection dieser Gebiete vom Lymphstrome aus und zwar in centrifugaler Richtung von dem Ductus thoracicus her erfolgt sein. Es war oben berichtet worden, dass dessen unterer Theil stark ausgeweitet und mit losen Geschwulstbröckeln erfüllt war, so dass die Annahme sehr wahrscheinlich ist, dass durch rückläufige Lymphströmung von hier aus Geschwulstpartikel in die tiefer gelegenen Lymphbahnen nach dem Mesenterium hin geschleudert wurden und dort zur Bildung dieser Metastasen Veranlassung gaben, für deren Entstehung sonst kaum eine Erklärung zu finden wäre.

VIII. A. H., 48 Jahre, Frau, secirt am 17. December 1894.

Sectionsbefund: Die Organe des kleinen Beckens werden im Zusammenhange mit den grossen Gefässen des Abdomens und den retroperinäalen Lymphdrüsen herausgenommen: die Scheide ist von dunkel-bläulicher Färbung, im oberen Scheidengewölbe sieht man an Stelle der Portio uteri eine trichterförmige Höhle mit fetzigen Wänden, die aus grauweissen bröckligen Geschwulstmassen bestehen, und zum grössten Theil dem Cervixkanal angehören. Nach vorn hin führt ein etwa 10pfennigstückgrosses Loch in die Harnblase, welche dort mit denselben Geschwulstmassen durchsetzt ist, nach hinten greift die Geschwulstmasse auch auf das Bindegewebe zwischen Scheide und Mastdarm, bis in dessen Musculatur hinein, über, ohne jedoch die Schleimhaut zu erreichen. In der Tiefe des Geschwulstkraters wird der Fundus des Uterus sichtbar, von dessen Schleimhautauskleidung nur ein geringer Rest übrig ist, dagegen erscheint die Musculatur hier auf mehreren Durchschnitten strichförmig von zahlreichen grauweissen Geschwulstheerden durchsetzt. Auf der Oberfläche des Fundus sitzt unter der Serosa ein kirschkerngrosser derber Knoten (Myom). Tuben und Ovarien sind unter einander verklebt, und mit der Umgebung durch zahlreiche bindegewebige Stränge verwachsen, so dass der hintere Douglas'sche Raum völlig obliterirt ist. Zu beiden Seiten der Aa. iliacae zieht eine Kette vom Ligamentum latum her nach der Wirbelsäule zu aufsteigender haselnussgrosser Lymphdrüsen, welche auf Durchschnitten von zum Theil käsig erweichten, grauweissen Geschwulstknoten durchsetzt sind. An der Theilungsstelle der Aorta abdominalis vereinigen sie sich zu einem Packet von Faustgrösse; von hier an sind Aorta und Vena cava inferior von dichten Lymphdrüsenknollen bis zu Kartoffelgrösse umwachsen, so dass eine genauere Präparation der Blut- und Lymphbahnen hier nicht möglich ist. Auf Querschnitten durch diese der Wirbelsäule fest aufsitzenden Geschwulstmassen sieht man die grossen Gefässe von beiden Seiten her zusammengedrängt. Von dem 4. Lendenwirbelkörper ab werden die Gefässe wieder frei. Hier sitzt ein über kastaniengrosser, weicher Geschwulstknoten, der beim Aufschneiden sich als die stark ausgedehnte, mit

breiigen, grauweissen Massen angefüllte Cysterna chyli erweist, ihr grösse Breitendurchmesser beträgt 2,8 cm, der Längendurchmesser 2,2 cm, ihre Wandung ist stellenweise bis zu 2 mm Stärke verdickt, ein Versuch die beiden Trunci lymphatici lumbales von hier aus aufzufinden, misslingt dagegen ist der Ductus thoracicus deutlich sichtbar, welcher als ein bis 1 cm dicker Strang in gerader Richtung auf der Wirbelsäule zum Zwerchfell emporsteigt. Auf dem Querschnitt sieht man den Ductus thoracicus begleitet von mehreren (2—3) Lymphgefässen von 2—4 mm Durchmesser, eingebettet in ziemlich derbes Bindegewebe, erfüllt sind dieselben ebenso wie der Hauptstamm von der gleichen Masse, die in der Cysterna chyli gefunden wurde. In der Brusthöhle nimmt der jetzt 4—8 mm Durchmesser haltende Ductus thoracicus einen geschlängelten Verlauf ein und zieht einfach gekrümmt, schleifenartig nach unten umbiegend, von lockerem Gewebe umgeben, und begleitet von zahlreichen, krebsig infiltrirten Lymphdrüsen zur linken Vena subclavia. An der Einmündungsstelle ist er von gewöhnlicher Stärke, verschlossen durch feste, grau-röthliche Massen, die Vene selbst ist frei von Gerinnseln. Beim Aufschneiden findet sich der Ductus thoracicus prall ausgefüllt mit den bereits mehrfach erwähnten breiigen Geschwulstmassen, die sein Lumen wie eine Injectionsmasse völlig verschliessen, an zahlreichen Stellen ist die Innenfläche seiner Wandung mit fest aufsitzenden, grau-weisslichen Geschwulstmassen besetzt.

Im linken Schilddrüsenlappen eine Metastase. Die übrigen Organe boten nichts Bemerkenswerthes.

Mikroskopische Untersuchung: Die mikroskopische Untersuchung des primären Tumors ergab ein typisches Plattenepithelcarcinom, bestehend aus grossen runden Zellen, welche meist mehrere Kerne enthalten. Auf Schnitten durch die Wand des Cervix und Corpus uteri sieht man sehr deutlich die Verbreitung der Geschwulst in den Lymphspalten, die stark erweitert, mit den erwähnten Zellen vollgestopft erscheinen, so dass die einzelnen Muskelzüge durch die eingesprengten Geschwulstmassen auseinander gedrängt werden. Die kleine Geschwulst auf der Oberfläche des Uterusfundes erweist sich als ein subseröses Myom, welches in der gleichen Weise von der Krebsinfiltration ergriffen ist. Die Lymphdrüsen des kleinen Beckens, und längs der Bauchaorta erscheinen von denselben Epithelzellen in dichtester Weise durchsetzt, besonders an den letzteren finden sich im Centrum der Drüsen bereits verkäste Partien, woselbst die Geschwulstzellen ihre Färbbarkeit gänzlich eingebüsst haben, und nur noch an ihren Umrissen als solche erkennbar sind.

Es werden Stücke von der Cysterna chyli und von verschiedenen Abschnitten des Ductus thoracicus nach Celloidineinbettung untersucht: Der unterhalb der Cysterne oben beschriebene Strang zeigt auf Querschnitten im mikroskopischen Bilde zwei neben einander liegende Lymphgefässe, von denen das der rechten Seite ein kreisrundes Lumen von 2 mm Durchmesser enthält, das linksseitige dagegen annähernd elliptisch mit einem

ɣsdurchmesser von 4 mm erscheint. Beide liegen dicht an einander, lass sie sich in der Mittellinie berühren, umgeben von einem sehr eren, maschigen Bindegewebe, in welchem neben reichlicher kleinger Infiltration sich mehrere kleinere Heerde der oben beschriebenen chwulstzellen finden. Die Wand dieser beiden Lymphgefässe, unter chen die beiden der Cysterne zustrebenden Trunci lymphatici lumbales verstehen sein dürften, ist verschmälert, der Endothelbelag nicht mehr erkennen, in der Media vereinzelte Partien kleinzelliger Infiltration. ı ganze Lumen beider Gefässe ist nun ausgefüllt mit einer grösstenils aus Geschwulstzellen bestehenden Thrombusmasse: Der Intima dicht sitzend finden sich mehrere Lagen grosser epithelialer Zellen, deren Umse und Kerne deutlich gefärbt erscheinen, nach dem Centrum des Geses zu nimmt die Färbbarkeit der Geschwulstzellen continuirlich ab, so ss zuletzt nur noch eine verkäste detritusähnliche Masse übrig bleibt, welcher eine Struktur der zelligen Elemente nicht mehr zu sehen ist.

Die Cysterne selbst enthält die gleichen Geschwulstelemente, ihre and erscheint stellenweise etwas dünner, als die der untersuchten ymphstämme.

Vom Ductus thoracicus werden Stücke aus seinem oberen und nteren Abschnitte untersucht. Man sieht dann auf Querschnitten das umen des Ganges hochgradig erweitert, stellenweise bis zu 8 mm Durchnesser. Seine Wand ist in sehr unregelmässiger Weise verändert, zum rössten Theile erscheint sie verdünnt, kleinzellig infiltrirt, an Stelle des Endothelbelages auf der Intima sitzt ein meist mehrschichtiger Belag grosser runder Zellen epithelialen Charakters, mit gut färbbaren Kernen, welche sich in nichts von den im Uterus gefundenen Geschwulstzellen unterscheiden, dagegen ist die Wand selbst von den Geschwulstzellen frei geblieben. An anderen Stellen hinwiederum sind die Tumorzellen in die Wand selbst eingebrochen, und haben hier weiterwuchernd die einzelnen Schichten auseinander gedrängt, so dass der ganze Querschnitt der Wand, besonders im Bereiche der Media von Krebsmassen durchsetzt ist. An einzelnen Partien erscheint diese Krebsinfiltration der Wand so weit fortgeschritten, dass das charakteristische Aussehen desselben gänzlich verschwunden ist, und nur noch eine Betrachtung der benachbarten Theile des Präparates erkennen lässt, dass es sich um die Wand eines Lymphgefässes handelt, dieselbe ist an derartigen Stellen um das 3—4fache ihres gewöhnlichen Durchmessers vermehrt.

Das Lumen selbst erscheint völlig ausgefüllt durch einen grösstentheils aus Fibrinmassen bestehenden Thrombus, welcher grosse Haufen epithelialer Rundzellen enthält, dazwischen sieht man Geschwulstzellen in den verschiedensten Degenerationsstadien bis zur völligen Verkäsung, sowie kleine runde Zellen eingelagert.

Dieses Bild bleibt im Wesentlichen auf den Querschnitten, die in verschiedener Höhe des Ductus thoracicus angelegt, überall dasselbe. Es in den aus dem unteren Theile stammenden P[illegible]et sich

dicht neben dem Ductus thoracicus liegendes, anscheinend parallel zu ihm laufendes grosses Lymphgefäss, dessen Durchmesser etwas über ½ von dem des Hauptstammes beträgt. Dasselbe ist in ganz gleicher Weise wie der Hauptstamm von der Krebsinfiltration und Thrombose betroffen, so dass eine Darstellung seines mikroskopischen Bildes überflüssig wird.

Epikrise: Die oben geschilderte Untersuchung ergiebt somit ein primäres Plattenepithelcarcinom der Portio vaginalis uteri, dessen Zellen äusserst polymorph erscheinen, und welches in raschem Wachsthum auf die Nachbarorgane übergreifend den Uterus bis auf den Fundustheil zerstört hat. Vom Primärtumor aus ist eine Einfuhr von Krebszellen in den Ductus thoracicus erfolgt, deren Weg durch die von zahlreichen, stark vergrösserten, mit Krebsmetastasen durchsetzten Lymphdrüsen gekennzeichneten Lymphbahnen des kleinen Beckens und der Bauchhöhle längs der grossen Gefässe unverkennbar angedeutet wird. Ein directer Einbruch in die Blutgefässe ist weder im Bereiche des ursprünglichen Geschwulstheerdes, noch in dem der ausgedehnten Lymphdrüsentumoren erfolgt, da Lungen, Leber, Milz u. s. w. völlig von der Metastasenbildung verschont worden. Mit dem Chylusstrome in den Ductus thoracicus gelangte Geschwulstpartikel führten zu einer Verstopfung seines Endstückes, worauf die nachfolgende Lymphstauung eine hochgradige varicöse Ausdehnung des ganzen Brustganges und der Cysterne bewirkte. Die der Intima aufsitzenden Krebsmassen haben stellenweise die Wand infiltrirt, ohne dass jedoch eine Perforation des Ganges entstand, andererseits zur völligen Thrombosirung des gesammten Gefässrohres mitsammt der Cysterne geführt, dieselbe muss bereits einige Zeit bestanden haben, da ein sehr grosser Theil des Geschwulstthrombus bereits der Erweichung verfallen ist.

Merkwürdig bleiben neben dieser ausgedehnten Infiltration des Brustganges mit Krebszellen zunächst das Freibleiben des kleinen Kreislaufs, bezw. der Lungen von der Metastasenbildung. Jedenfalls ist hier im Anfange der Ueberschwemmung der Lymphe mit Geschwulstpartikeln durch ein solches die Einmündungsstelle des Ductus thoracicus verstopft worden, was durch die hier befindlichen Klappen erleichtert wird, so dass der Weitertransport der Geschwulstzellen unterbrochen und die Lungen, sowie der Blutkreislauf verschont blieben. Ferner ist auffallend, dass trotz des völligen Verschlusses der Cysterne und des Brustganges in seiner ganzen Länge, jegliche Erscheinungen von Chylusstauung ausgeblieben sind. Da am Schlusse dieser Beobachtungen auf die Folgeerscheinungen derartiger Verschlüsse des Ductus thoracicus ausführlicher eingegangen werden wird, soll eine Erörterung dieser Ausnahme von den gewöhnlichen Befunden hier unterbleiben.

Schliesslich bleibt noch die einzige nicht dem Lymphdrüsengebiete zugehörende Krebsmetastase zu besprechen, nehmlich der im linken Schilddrüsenlappen gefundene haselnussgrosse Geschwulstknoten. Nachdem Belege für das Freibleiben der Blutbahn von Krebszellen oben erbracht worden sind, kann zur Erklärung einer Entstehung dieser isolirten Meta-

stase nur die Lymphbahn als Transportweg dienen. Da nun die vom Halse kommenden Lymphbahnen ihren Inhalt dem Ductus thoracicus zuführen, muss eine von ihm nach der Schilddrüse hin gerichtete „rückläufige" Lymphströmung für die Bildung der Schilddrüsenmetastase verantwortlich gemacht werden. Die Besprechung weiterer hierher gehöriger Sectionsbefunde wird ähnliche Beobachtungen ergeben.

IX. A. H., 55jährige Frau, secirt am 3. Januar 1896.

Bei Eröffnung der Bauchhöhle entleert sich eine reichliche Menge (3½—4 Liter) einer trüben, weisslich gefärbten, milchartigen Flüssigkeit. Das fettreiche Netz bedeckt die Darmschlingen fast vollständig, Darm selbst ist mässig aufgetrieben.

Der rechte Leberrand überragt den Rippenbogen um 5 Fingerbreiten. In der Gegend der Gallenblase ist das Netz mit dem Colon transversum, dem Pylorus und mit der Leber verwachsen. Oberhalb der Verwachsung findet sich auf derselben eine unregelmässige, narbige Einsenkung.

Die Lymphgefässe, welche von dieser Stelle aus rechts neben dem Lig. suspensorium hepatis nach oben ziehen, sind stark erweitert, derb und hart anzufühlen, stellenweise besetzt mit weissen Knötchen. An der Vorderwand des Magens sieht man in Längsreihen angeordnete, stellenweise in Gruppen gestellte, gelbweisse, harte Knötchen von meist Stecknadelkopfgrösse. Nach der kleinen Curvatur zu sieht man auf der Magenserosa allenthalben feine weissliche Stränge ziehen, in deren Verlaufe hier und da kleine harte Knötchen sich erheben.

Das Omentum minus ist sehr fettreich, hart, stellenweise körnig anzufühlen, auf ihm deutlich Stränge und Knötchen, wie am Magen sichtbar.

Zahlreiche, feinste, grauweisse Knötchen erheben sich auch auf der Serosa des ganzen Mesenteriums, das ebenso wie der Magen die daselbst beschriebenen weisslichen Stränge zeigt. Dieselben finden sich auch auf der benachbarten Darmserosa.

Auf beiden Lungen treten die Lymphgefässe an der Pleura als deutlich weissliche Stränge sichtbar, besetzt mit grauweissen Knötchen. Auf dem Durchschnitt beider Lungen treten die Lymphbahnen theils als kleine punktförmige Knötchen, theils als feine weissliche Stränge längs den Bronchien deutlich hervor.

Das Lungengewebe derb, einseitig lufthaltig, aus den Bronchien entleert sich überall zähes, schleimig-eitriges Secret.

Milz 11:7:3½, kleinklappig, Kapsel an der Aussenfläche leicht verdickt, Substanz hart.

Magen. In der Pylorusgegend gleichmässig verdickte Mucosa mit zahllosen grauröthlichen, dicht bei einander stehenden, stecknadelkopf- bis erbsengrossen Höckern besetzt. Pylorusgegend nicht verengt. Im linken Leberlappen grosse Geschwulstknoten.

Die Lymphdrüsen zu beiden Seiten der Aorta sind durchweg vergrössert, hart, auf dem Durchschnitt sind sie durchsetzt von gelblich-weissen

unregelmässig vorspringenden, stellenweise erweichten, carcinomatösen Heerden. In der Gegend der Cysterna chyli sitzen grössere Packete von Drüsen, welche dieselbe comprimiren. Die Wurzeln der Cysterne sind als prall gefüllte Lymphstränge deutlich erkennbar, sowie die grösseren arteriellen und venösen Gefässstämme daselbst von derben Carcinommassen umgeben.

Der Ductus thoracicus, welcher deutlich verdickt ist, wird aufgeschnitten, seine Wand erscheint alsdann fast durchweg ganz glatt, nur in seinem unteren Theile finden sich nahe der Cysterne kleinste grauröthliche Gewebsmassen, das Lumen erfüllend. Dieselben sitzen als stecknadelknopfgrosse Knötchen auf der Wand auf.

Mikroskopisch erweisen sich diese Geschwulstmassen zusammengesetzt aus stellenweise stark verfetteten, sehr unregelmässig vergrösserten Epithelzellen bestehend.

Epikrise und mikroskopischer Befund: Der vorliegende Fall unterscheidet sich insofern von den bereits geschilderten als eine Verstopfung des Ductus thoracicus durch Krebsmassen schliesslich einen Austritt von Lymphe aus den ad maximum dilatirten, prall gefüllten Chylusbahnen des Darmes und Mesenteriums zur Folge hatte, welcher als chylusähnlicher, milchweisser Erguss (Ascites chylosus) die Bauchhöhle erfüllte.

Diese Stauung des Hauptchylusstromes hatte zweierlei Ursachen, einmal die Thrombose des Ductus thoracicus in Gestalt von grauröthlichen Geschwulstmassen, ferner die Compression der Trunci lymphatici lumbales bei ihrer Vereinigung zur Cysterne, durch die der letzteren aufsitzenden Drüsenmassen. Da auch das Netz des Mesenteriums eine ausgedehnte Infiltration mit Krebsmetastasen zeigte, war eine Entleerung der gestauten Chylusbahnen auf collateralem Wege ebenfalls äusserst erschwert, wenn nicht grösstentheils unmöglich geworden, weshalb es zur prallen Füllung der Lymphgefässwurzeln mit Chylus bis zur Berstung kleinerer Aeste und Chylusaustritt in die Bauchhöhle kam.

In diese erweiterten Lymphbezirke, die namentlich unter der Magen-, Darmserosa und im Mesenterium sehr deutlich hervortreten, sind wahrscheinlich vom Ductus thoracicus Krebszellen eingeführt worden, die zu kleinsten miliaren Metastasen, während des Verlaufes dieser stark geschlängelten Lymphbahnen deutlich hervortreten.

In die Leber ist der Magentumor, welcher mit ihr verklebt war, direct hineingewachsen.

Auffallend von der gewöhnlichen Art ist die hier beobachtete Localisation der Krebsmetastasen in beiden Lungen. Es fiel bei Herausnahme der letzteren schon die starke Füllung der subpleuralen oberflächlichen Lymphgefässbezirke auf, welche als dicke, weissliche Stränge, unterbrochen durch feinste grauweisse Knötchen, deutlich sichtbar hervortraten. Auf dem Durchschnitte der Lungen erschien das Parenchym selbst lufthaltig, frei von Geschwulstknoten, dagegen traten, ebenso wie an der Lungenoberfläche, hier die Lymphbahnen in ihrem ganzen Verlaufe als feine, weisse

Stränge längs der Verästelung des Bronchialbaumes, wie in einem Injectionspräparate, auffällig sichtbar hervor, ebenfalls in ihrem Verlaufe zahlreiche kleinste Geschwulstknötchen aufweisend. Es sind hiernach also in beiden Lungen ausschliesslich die Lymphbahnen von der Geschwulstverbreitung befallen worden, wogegen im Parenchym der Lungen selbst nirgends Krebsheerde auftraten. Die Entstehung einer derartig seltenen Form der Geschwulstverbreitung ist im vorliegenden Falle in innigem Zusammenhange stehend mit den Circulationsstörungen im Chylussystem. Der Ductus thoracicus war, wie bereits mehrfach erwähnt, verschlossen, stark ausgedehnt mit Lymphe, in welcher Geschwulstbröckel, aus denselben epithelialen Zellen, wie der primäre Magenkrebs bestehend, circulirten. Die Zunahme des Druckes im Brustgange bewirkte Stauung in den einmündenden Lymphgefässen der Lunge und Erweiterung der Aeste bis in die feinsten subpleuralen Verzweigungen an der Lungenoberfläche und die Wurzeln an der Endverästelung des Bronchialbaumes hinab; da nun beständig im Ductus thoracicus Krebsmassen sich aufhielten, theils als lose Geschwulstbröckel, theils als der Intima fest aufsitzende, feinste Knötchen, liegt die Möglichkeit sehr nahe, dass eine Vermehrung des Innendrucks im Ductus thoracicus die daselbst aufgespeicherten Geschwulstzellen nach den erweiterten Lymphbahnen der Lunge hin in Bewegung setzt, und dieselben in centrifugaler Richtung nach Art eines Embolus bis in die feinsten Lymphgefässverästelungen forttreibt.

Die mikroskopische Untersuchung bestätigt diese Annahme, indem die subpleuralen und peribronchialen Lymphbahnen thrombosirt erscheinen, vollgestopft mit Krebszellen, welche das Lumen wie eine Injectionsmasse gänzlich verschliessen, während weder die Pleura, noch das umgebende Lungenparenchym Metastasen aufweist, von denen aus eine Resorption der Krebszellen seitens der Lymphbahnen hätte erfolgen können. Auf eine starke Behinderung in der Entleerung der Lymphe wies auch der in beiden Pleurahöhlen gefundene Erguss hin, der jedoch zum Unterschiede von dem in der Bauchhöhle beschriebenen, rein seröser Natur war.

Bei der nächsten Beobachtung ist es nöthig, einige kurze Bemerkungen aus der ausführlichen Beobachtung während des klinischen Aufenthaltes mitzutheilen, da dieselben zur Erklärung der einzelnen Krebsmetastasen, und deren Entstehung wesentlich beitragen dürften.

X. K. A., 45jähriger Zimmermann, secirt am 3. März 1896.

Krankengeschichte: Patient erkrankte mit häufigem Erbrechen, starker Abmagerung (40 Pfund an Körpergewicht verloren), wozu ein Schwächegefühl der Beine trat, welches schliesslich in Lähmung überging, dabei wurde eine Geschwulst im Unterleibe gefühlt, die allmählich grösser wurde. Bei der Untersuchung in der Klinik werden am 27. December 1895 an der linken Halsseite in der Fossa supraclavicularis und im Winkel zwischen Schlüsselbein und Muscul. sternocleidomastoideus ein grosses Packet wenig beweglicher und geschwollener Lymphdrüsen (bis über kirsch-

kerngrösse) bemerkt. Ausserdem fanden sich in der Haut mehrfach rundliche Knoten, links seitlich der Mammilla von Kirschkerngrösse, daneben dabei kleinere erbsengrosse, links unter der Achselgrube ein grosses Packet harter Lymphdrüsen, wogegen diese selbst frei blieb. Auf der hinteren linken Thoraxfläche finden sich an den unteren Rippen mehrfach kleinere Auftreibungen, namentlich an der 10. und 11. Rippe eine ganze Anzahl von höckrigen kleinen Tumoren, die sogar zum Theil den Intercostalraum überrücken. Nur an einzelnen Stellen haben die Tumoren Verbindung mit der Haut bei gleichzeitiger Röthung derselben. In der Fascia lumbalis rechts sitzt ein erbsengrosser Knoten.

Im Epigastrium fühlt man eine derbe Geschwulst von unebener Oberfläche, die bei der schlaffen Spannung der Bauchdecken jedoch nur schwer abzugrenzen ist. Auch unterhalb des rechten Rippenbogens ist eine harte Substanz mit scharfem Rande und unebener Oberfläche zu fühlen. Es bestehen lebhafte Schmerzen in den Beinen mit bedeutender motorischer Schwäche, jedoch ohne Lähmung; Patient kann nicht stehen, auch kann das rechte Bein activ nicht bewegt werden.

Die erwähnten Geschwulstknoten vergrösserten sich im Verlaufe von wenigen Wochen beträchtlich. Unter Zunahme der Oedeme und des Marasmus trat am 2. März 1896 der Exitus ein.

Sectionsbefund: Die linke Lunge ist in ihrer ganzen Ausdehnung mit der Pleura verwachsen, die rechte Lunge ist frei. An beiden Lungen lassen sich beim Betasten zahlreiche harte Knötchen bemerken, zum Theil subpleural, zum Theil im Gewebe selbst sitzend, sie sind grauweiss und gewöhnlich linsengross. Das Lungengewebe ist in den hinteren unteren Partien sehr blutreich. Im rechten Cavum pleurae fand sich eine mässige Menge serös-eitriger Flüssigkeit und die Pleura pulmon. mit sehr reichlichen gelblichen Auflagerungen bedeckt.

In der Höhe des Kehlkopfes beginnend und bis zum Zwerchfell hinabreichend, läuft eine Reihe von Drüsengeschwülsten, welche bis Apfelgrösse erreichen.

Von der Vena subclavia aus wird der Ductus thoracicus aufgesucht und verfolgt, derselbe zeigt an der Einmündungsstelle sich von fast 3facher Weite, hierselbst eine erbsengrosse, der Intima fest aufsitzende, gelblich-weisse Geschwulst, an welcher einige minimale Blutgerinnsel haften, so dass das Lumen des Ganges fast völlig verschlossen erscheint. Von da an zieht der Ductus thoracicus vielfach gewunden, theils zwischen den oben erwähnten Drüsengeschwülsten sich durchzwängend, theils von denselben emporgehoben und auf ihrer höchsten Erhebung verlaufend ohne in sie einzudringen, überall prall strotzend gefüllt mit einer gelblich, stellenweise röthlich gefärbten, milchartigen Flüssigkeit, welche kleinste bröcklige, mörtelartige Massen enthält, deren mikroskopische Zusammensetzung weiter unten ausführlich geschildert werden soll. In der Höhe des Beginnes der Aorta descendens bildet der Ductus thoracicus hinter einander liegend zwei sackartige, spindelförmige Anschwellungen, welche

mit grauweissen, breiigen Massen vollgestopft sind und von denen die obere 2,5, die untere 3 cm Länge und einen Durchmesser von 6—9 cm zeigen. Im Bauchraume verliert sich der Ductus thoracicus in den an der Wirbelsäule zwischen 1. und 3. Lendenwirbel befindlichen Drüsentumoren, die zum grössten Theil zerfallen, nur noch einen grauweissen, käsigen Brei darstellen, so dass eine Auffindung der Cysterna chyli und ihrer Zuführungsgänge unmöglich wird.

In der Bauchhöhle finden sich 3 Liter eines serösen Exsudates.

Die Leber ist stark vergrössert, sie überragt den Rippenbogen in der Mammillarlinie um 9 cm, in der Sternallinie um 10 cm und erscheint von zahlreichen grauweissen, harten Knoten durchsetzt. Die rechte Niere zeigt keine Veränderungen.

Die linke Niere erscheint auf das Doppelte vergrössert, so dass die Milz weit nach oben gedrängt wird, und einem über 2 mannesfaustgrossen, mit der Wirbelsäule fest verwachsenen Tumor aufliegt, der in der Gegend des 3. Lendenwirbels seine grösste Ausdehnung erreicht, und das Pankreas nach vorn und oben verdrängt hat.

Der Körper des 3. Lendenwirbels ist so weich, dass er mühelos mit dem Messer durchstochen werden kann.

Am oberen Pole des Nierentumors erscheint nach dem Durchschnitt in der Frontalebene eine etwa apfelgrosse, runde Geschwulst, welche in die an der Wirbelsäule befindlichen Geschwulstmassen ohne deutliche Grenze übergeht, am äusseren Rande derselben sieht man noch einige Reste von Nebennierengewebe, während die Mitte dieser Geschwulst ein über kastaniengrosser, grauweisser, zum Theil bereits käsig zerfallener Heerd einnimmt. Die Nierensubstanz selbst zeigt auf der Schnittfläche ein hochgradig verändertes Aussehen, insofern als die charakteristische Zeichnung des Nierengewebes vollständig geschwunden, und an ihre Stelle eine käsige, markreiche, röthlich-gelbe Masse getreten ist; am unteren Pole sind weder Mark, noch Rinde zu erkennen, da beide in der erwähnten Geschwulstmasse vollständig aufgegangen sind. Nur einige seiner radiär gestellte Bindegewebszüge erinnern an die Nierenzeichnung.

Am oberen Nierenpol findet sich völlig isolirt noch ein etwa taubeneigrosser Heerd ziemlich gut erhaltenen Nierengewebes.

Am Hilus sitzt den Ureter umklammernd ein Packet kastaniengrosser, erweichter Lymphdrüsen. Das Gewicht dieses Nierentumors beträgt 650 g, fast ebenso schwer ist die Leber afficirt, welche, zum grössten Theil aus Geschwulstgewebe bestehend, auf mehreren Durchschnitten nur wenige Inseln normalen Leberparenchyms erkennen lässt.

Die Dura mater ist an dem III. Lendenwirbel mit kleinen höckrigen Geschwulstmassen bedeckt, und die Rückenmarksubstanz hierselbst in eine weiche, grau-röthliche Masse verwandelt.

Mikroskopische Untersuchung: Die mikroskopische Untersuchung ergiebt ein Carcinom der Niere, bestehend aus grossen cubischen Epithelzellen, welche meist zu drüsenschlauchähnlichen Zapfen zusammenliegend,

grosse Polymorphie zeigen, indem die Zellen sehr häufig rundlich, blasig aufgetrieben, gequollen erscheinen, was besonders in grösseren älteren Geschwulstheerden der Niere, sowie auch der metastatischen Tumoren der Fall ist.

Im Ductus thoracicus fand sich in seinem Endstücke ein erbsengrosser der Wand fest anhaftender Knoten, der aus reinem Fibrin, hier und da vermischt mit kleinen Rundzellen besteht, aber auch andere Geschwulstzellen enthält.

Der Ductus thoracicus selbst ist in seinem unteren Theile stark dilatirt, die Wand erscheint im mikroskopischen Bilde mit kleinen Zellen infiltrirt und hyperplasirt, sonst ohne besondere Veränderungen, das Lumen frei, nur auf einigen Schnitten finden sich in demselben kleinere Fibringerinnsel auch mit einigen Krebszellenhaufen besetzt. In den thrombosirten Partien, welche den im Sectionsberichte geschilderten spindelförmigen, sackartigen Anschwellungen entsprechen, erscheint die Wand kaum verdickt, auf der Innenwand mit Besatz von meist einschichtigem cubischem Epithel, das an einigen Stellen losgelöst und nach dem Lumen vorgedrängt erscheint (letzteres wohl sicher als Kunstprodukt anzusehen). Der Raum des Ganges selbst völlig ausgefüllt mit einer Thrombusmasse, die das Lumen gleichmässig einnimmt, und nur hier und da noch einige schmale Spalten aufweist. Zusammengesetzt ist dieser Thrombus aus Fibrin, dessen Maschen durchwachsen sind von zahlreichen, zu kurzen Drüsenschläuchen angeordneten Krebszellgruppen. Die Zellen tragen hier auch den Charakter cubischer Epithelien, wie in der Niere, auch hier ist die Polymorphie der Zellen auffallend, welche stellenweise degenerirt erscheinen, aber sehr vereinzelt, indem ihre Mehrzahl noch gut und leicht zu färben ist.

In gleicher Weise sind die dem Gange benachbarten Drüsen infiltrirt.

Neben dem Ductus thoracicus sind mehrere stark erweiterte Lymphgefässe von 2—3fachem Durchmesser als dessen gewöhnliches Maass beträgt, deutlich sichtbar.

In den Lungen erweisen sich die subpleuralen Knötchen als mit Krebszellen vollgestopfte Lymphgefässe. Im Parenchym selbst sind auch vereinzelte Knoten vorhanden, in deren Bereiche die Alveolarwände grösstentheils zerstört und, und sowohl stark dilatirte Lymphbahnen, als auch einige Venendurchschnitte von Tumorzellthromben erfüllt erscheinen.

Die Knötchen, welche unter der Haut und in einzelnen Muskeln sich fanden, sind ebenfalls als Metastasen des primären Nierenkrebses aufzufassen.

Epikrise: Nach dieser Darstellung sind also von einem ausgedehnten, zum Theil erweichten Tumor der linken Niere Geschwulstzellen auf dem Lymphwege nach dem Ductus thoracicus verschleppt worden, und haben dann auf dem Blutwege Lungenmetastasen verursacht. Durch einen Lymphthrombus wurde hierauf das Endstück des Ganges verschlossen, und es trat Dilatation der tieferen Abschnitte des Ductus thoracicus ein, welche

mit Krebszellen ausgestopft wurden, so dass sich spindelförmige Anschwellungen desselben entwickelten. Nach Verschluss des Brustganges fand noch auf retrogradem Wege von ihm, bezw. den krebsig infiltrirten Bronchial- und Hilusdrüsen eine Verschleppung von Krebszellen in das subpleurale Lymphgefässnetz der Lungen, mit Bildung miliarer Geschwulstknötchen zwischen den stark gefüllten injicirten Lymphgefässen der Lungenoberfläche statt. Von den Lungenmetastasen wurden Tumorzellen in den arteriellen Blutkreislauf aufgenommen, wo sie zu embolischen Geschwulstheerden unter der Haut, oder in der Musculatur Veranlassung gaben, und welche schon intra vitam durch mikroskopische Untersuchung als solche erklärt wurden.

XI. D. S., 51jährige Frau, secirt am 23. Juni 1896.

Sectionsbefund: Das gesammte Peritonäum zeigt diffuse Krebsinfiltration, besonders auch starke Injection der Lymphgefässe durch ganze Ketten von Krebsknoten. Das Mesenterium ist besetzt mit radienförmig angeordneten Lymphsträngen, unterbrochen durch zahlreiche geschwollene Lymphdrüsen, welche perlschnurartig erweitert sich auf die Darmserosa fortsetzen.

Nach Eröffnung der Brusthöhle findet sich in beiden Pleurahöhlen eine grosse Menge (je über einen Liter) einer dünnen, klaren, hellgelben Flüssigkeit.

Das ganze Mediastinum ist erfüllt von einer derben fest zusammenhängenden Geschwulstmasse, die hauptsächlich aus stark vergrösserten, sehr harten, derben Lymphdrüsen besteht.

Die Vagina ist von zahlreichen Krebsmetastasen durchsetzt, verengert, ein starres Rohr bildend. Die Vagina, Urethra, Blase und Rectum sind unter sich zu einer compacten Geschwulst verwachsen und von derben Geschwulstmassen umgeben, jedoch finden sich nirgends Anzeichen einer drohenden Perforation.

Die ganze Harnblase ist durch eine diffuse krebsige Infiltration in ein etwa apfelsinengrosses, dickwandiges, sehr derbes Hohlorgan umgewandelt, so dass auch die Anfangstheile der Harnröhre ganz von weissen, derben Geschwulstmassen durchsetzt erscheinen, desgleichen die Endstücke beider Ureteren. Es bestand Incontinenz der Blase, fortwährendes Harnträufeln.

Beide Ureteren haben dicke, harte Wandungen, ihr Lumen ist erweitert, mit der Durchtrittsstelle durch das Lig. latum, woselbst sie von den sie umgebenden Geschwulstmassen comprimirt werden.

Die Portio uteri fehlt zum grössten Theile, an ihrer Stelle befindet sich eine Höhle mit fetzigen Wänden, deren Grund wie abgekratzt erscheint, ebenso der unterste Theil der Cervix, der Boden dieser Stelle ist derb, von Geschwulstmassen durchsetzt. Das Orificium internum ist für die Sonde unpassirbar, da der Cervicalkanal, durch die ihn umgebenden starren Geschwulstmassen comprimirt und verzogen ist.

Die Uteruswand selbst ist stark verdickt, ganz durchsetzt von harten, weissgrauen Strängen.

Der Uteruskörper selbst erscheint mässig erweitert, oben mit Krebsinfiltrat bedeckt.

Beide Ovarien mit der nächsten Umgebung fest verklebt, mässig vergrössert, von sehr derber Consistenz, reichlich mit Krebsmassen infiltrirt.

Die Mastdarmwand erscheint verdickt, von Geschwulstmassen infiltrirt, seine Musculatur hypertrophisch.

Die Leistendrüsen, desgleichen die Lymphdrüsen der Ileocoecal- und Lumbalgegend sind durchweg stark vergrössert, durchsetzt von zahlreichen grauweissen Geschwulstheerden, unter einander zu zusammenhängenden Packeten verwachsen.

Die Lymphdrüsen im kleinen Becken gleichfalls stark vergrössert, längs der beiden Arteriae iliacae und zu beiden Seiten der Aorta thoracica laufen grosse Züge sehr derber, mit Krebsmassen infiltrirter Lymphdrüsen, welche sich bis an das Zwerchfell fortsetzen.

Die Cysterna chyli ist prall gefüllt mit weichen, breiigen Geschwulstmassen.

Der Ductus thoracicus lässt sich nach oben hin nur schwer verfolgen, oberhalb der Cysterna chyli hat er einen relativ starken, weit ausgedehnten Stamm, der bald darauf zu einem äusserst engen Rohre reducirt wird, so dass er hier an Umfang einer kleinen Arterie gleicht, jedoch kann man mit einiger Gewalt eine feine Sonde in ihn einführen.

Nach oben von dieser etwa 6 cm langen Stelle gabelt der Ductus thoracicus sich in zahlreiche kleine Aestchen, die sich einzeln nicht mehr präpariren lassen, und sich allenthalben in diffusem Krebsgewebe, theils auch in krebsig infiltrirten Lymphdrüsen verlieren.

Im oberen Brusttheil lässt sich der Hauptstamm des Ductus thoracicus wieder auffinden, er stellt hier ein starres, krebsig infiltrirtes Rohr dar, von dem aus ganze Ketten krebsiger Lymphdrüsen nach der linken Achselhöhle, der linken Brust- und Halsseite ziehen neben stark erweiterten Lymphbahnen, welche in der gleichen Richtung verlaufen.

Vom Peritonäum aus setzt sich die krebsige Infiltration auf die Pleura und das Pericard fort, sowie auf die Lymphdrüsen und das lockere, an Lymphgefässen sehr reichen Zellgewebe des vorderen Mediastinalraumes.

Auf beiden Seiten Hydrothorax von zum Theil blutiger Beschaffenheit.

Trotz genauer Durchsicht fanden sich keine Metastasen in den Lungen, Milz, Leber, Nieren, Nebennieren, Gehirn und Knochen.

Mikroskopische Untersuchung: Die mikroskopische Untersuchung des Uterustumors ergab ein typisches Plattenepithelcarcinom, die Metastasen in den Lymphdrüsen enthielten Krebszellen von gleichem Aussehen, wie die der ursprünglichen Geschwulst. Die Krebsmassen, welche die Cysterne und den Ductus thoracicus thrombosirten, bestanden ebenfalls aus äusserst polymorphen, noch sehr gut erhaltenen Plattenepithelzellen.

Epikrise: Die zahlreichen, im Sectionsprotocoll angeführten Drüsentumoren, welche vom kleinen Becken herauf längs den grossen Gefässen

bis an das Zwerchfell emporsteigend, geschildert wurden, weisen deutlich den Weg, auf dem die Krebszellen von dem zuerst infiltrirten Uterus nach dem Anfangstheile des Ductus thoracicus hingeführt wurden. Nachdem die Cysterne des Ductus thoracicus mit Geschwulstmassen ausgefüllt war, sind letztere auch in diesen selbst hineingedrungen. Bei der weitgreifenden Entwickelung des Uterustumors war es bald zur einer allgemeinen carcinomatösen Pleuritis gekommen, welch' letztere von der Zwerchfellconcavität auf dessen convexe Fläche übergreifend, sich hier im Thorax weiter ausbreiten und die krebsige Pleuritis erzeugen musste. Von der Pleura aus wurden auf dem gewöhnlichen Lymphwege die Drüsen im vorderen Mediastinalraum und die längs der grossen Gefässe auf der Wirbelsäule befindlichen Lymphknoten inficirt, welche, zu grossen, krebsig infiltrirten Drüsentumoren angewachsen, den Ductus thoracicus comprimirten und somit die Thrombose im oberen Theile des Ganges, sowie dessen Ausdehnung im unteren Abschnitte beschleunigten. Hierdurch wurden die im Ductus thoracicus im Lymphstrome kreisenden Geschwulstpartikel an einer Infection der Blutbahn verhindert, woraus sich das Freibleiben der Lungen, Leber, Nieren, Milz und Knochen erklärt. Es blieb daher den Krebzellen für ihr weiteres Vordringen nur der Lymphweg offen, und so sehen wir auf einer demselben entgegengesetzten Richtung dieselben in den von der linken Hals-, Achsel- und Brustgegend herführenden Lymphgefässen nach den dort befindlichen Drüsen hingelangen, um dort ausgedehnte Metastasen zu erzeugen, welche auf einem anderen Wege, als dem erwähnten, nach Ausschluss der Blutbahn nicht entstehen konnten. Eine grosse Menge krebsig durchwachsener Lymphdrüsen längs der erweiterten Lymphbahnen zeigt deutlich die Strasse, auf welcher das Geschwulstmaterial nach der Achsel und den übrigen Regionen transportirt wurde.

Die nachströmende Lymphmenge, welche nach Verlegung der Cysterne und des Ductus thoracicus keinen Abfluss fand, musste die mesenterialen Lymphgefässe erweitern, und in diesen sehen wir eine zweite Art von Metastasenbildung auftreten, wieder in entgegengesetzter Stromesrichtung, so dass schliesslich am mesenterialen Theile des Darmes die mit Lymphe und Krebszellen erfüllten, stark gestauten Lymphgefässe als perlschnurartige, dicke, weissliche Stränge unter der Serosa durchschimmernd, schon bei Eröffnung des Abdomens auf die Verlegung der Hauptchylusbahnen hinwiesen. Begleitet sind auch diese Gefässe, wie in den analogen Beobachtungen von zahlreichen, in der gleichen Weise von der Tumormasse durchsetzten Lymphdrüsen.

Es findet sich also hier, wie in den vorher erwähnten Fällen, eine doppelseitige Ausbreitung des Geschwulstmateriales vom thrombosirten, mit Krebszellen erfüllten Ductus thoracicus in retrograder Richtung, nach den Hals- und Achseldrüsen hinauf, sowie nach dem Abdomen hinab statt, bis zu den Wurzeln des Ganges, den Chylusbahnen des Darmes.

Auffallend bleibt jedenfalls die Thatsache, dass bei einer so ausgedehnten Verbreitung einer malignen Geschwulst die letztere nicht schon am primären

Tumor die Blutgefässe durchbrochen und eine Infection auf dem Blutwege veranlasst hat.

XII. J. M., 52jährige Frau, secirt am 22. August 1896.

Krankengeschichte: Im Januar sollen die beiderseitigen Leistendrüsen exstirpirt worden sein. Jetzt bestand Aufhebung der Reflexe und Anästhesie der unteren Extremitäten. Von Seiten der Lungen keine Symptome, desgleichen nichts seitens der Geschlechtsorgane.

Klinische Diagnose: Fistula pelvis, Thrombose der Beckenvenen (Tabes dorsalis? Myelitis? Decubitus?).

Sectionsprotocoll: Mittelgrosse weibliche Leiche, von mässigem Ernährungszustande, blassgelber Hautfarbe. An den unteren Extremitäten Oedem. In der linken Leistengegend, etwa in der Mitte des Poupart'schen Bandes eine senkrechte, etwa 10 cm lange Narbe, welche 3 cm unterhalb des Lig. Poupartii beginnt und in der Axe des Oberschenkels herunterläuft. Etwas nach innen von dieser Narbe führt gleich unterhalb des Lig. Poupartii eine Fistel in die Tiefe (1½ cm im Durchmesser haltend). Nach Eröffnung der Brusthöhle finden sich auf der Pleura zahlreiche, flache, derbe, zum Theil confluirende Knötchen von weisslich-grauer Farbe. Desgleichen sitzen auf dem parietalen und visceralen Blatte des Herzbeutels zahlreiche kleinste, und nahe der Umschlagstelle auf die grossen Gefässe diffuse flache Krebsinfiltrate. Am Hilus der linken Lunge sind die Lymphdrüsen vergrössert, von Krebsmassen durchsetzt, welche die Wand des Hauptbronchus, sowie seiner Aeste I. Ordnung infiltrirten, so dass sich an verschiedenen Stellen distincte harte Geschwulstmassen bandartig in das Bronchiallumen vorwölben. Im Bereiche dieser Geschwulstinfiltration besteht hochgradige Stenose der befallenen Bronchialäste, peripheriewärts findet sich sehr starke Ausdehnung der Bronchien mit Bildung cylindrischer und kugliger bis taubeneigrosser Bronchiektasen, welche zum Theil mit rahmigem, zähem, graugelbem, trübem Secret angefüllt sind, zum Theil transparente Schleimmassen enthalten. Das umgebende Lungenparenchym dieser dem Oberlappen hauptsächlich angehörenden Bronchiektasen ist derb, rauh, fleischig, luftleer. Der Unterlappen ist nahe dem Hilus von derselben Beschaffenheit, im Uebrigen mässig lufthaltig.

Am Hilus der rechten Lunge finden sich gleichfalls Packete krebsig infiltrirter Lymphdrüsen, auch auf der Pleura, sowie in der Umgebung der grösseren Bronchien zahlreiche, grauweisse, derbe Geschwulstmassen. Im Ober- und Mittellappen zeigt das Parenchym mässigen Luft- und Feuchtigkeitsgehalt. Der Unterlappen ist dagegen von derber Consistenz, auf dem Durchschnitt erscheint das Gewebe luftleer, dunkelroth gefärbt, infiltrirt. Es findet sich ein grösserer Ast der Art. pulmonalis durch ein graurötheliches Blutgerinnsel verstopft, welches sich in die Seitenäste fortsetzt.

Herz ohne Besonderheiten.

Auffallend ist die Beschaffenheit des Ductus thoracicus; derselbe ist in seinem ganzen Verlaufe im Brust- und Bauchtheile von harten Geschwulstknoten verschiedenster Grösse umgeben, stellenweise in derbe, fast narben-

artige Züge von Krebsmassen eingebettet. In seiner ganzen Ausdehnung erscheint der Ductus thoracicus stark erweitert und ist deshalb, trotz der ihn umgebenden Geschwulstknoten überall deutlich zu verfolgen. Beim Aufschneiden findet er sich erfüllt mit trüber Lymphe, welche kleinste, grauweisse Geschwulstpartikelchen enthält, hie und da finden sich auch graurötbliche Massen, welche der Wand sehr fest anhaften. Im Bereiche der Klappen erscheinen meistens Verengerungen, bedingt durch fest an der Wand sitzende Geschwulstmassen, auch die übrige Wandung ausser Bereich der Klappen zeigt grauweissliche Krebsmassen, stellenweise das Lumen verengernd. An den übrigen grösseren Lymphwegen keine sichtbaren Veränderungen.

In der Zungenspitze ein Geschwulstknoten eingelagert.

Am unteren Pole der Niere sitzt ein Krebsknoten, durch welchen die Aorta comprimirt wird.

Leber derb, von dunkelbraunrother Farbe, acinöse Zeichnung deutlich.

Uterus. Auf der Portio ist die Schleimhaut nur in den peripherischen Partien erhalten, nach dem Orificium internum zu hört sie mit einem zackigen Rande auf. Hier ist das Gewebe der Portio sehr derb, fast knorpelhart, von weissgrauer Farbe. Auf dem Durchschnitt sieht man weissgraue, derbe Stränge bis nach oben in das Cervicalgewebe hinein, Endometrium verdickt und geröthet. Ovarien ziemlich klein, derb, mässig, höckrig, fibrös. Makroskopisch ist an demselben von Geschwulstinfiltration nichts zu sehen. Linkes Parametrium ist infiltrirt, die Ileocoecallymphdrüsen krebsig verhärtet und vergrössert. Blasenschleimhaut ist verdickt und stark geröthet, stellenweise mit schmutzig graurothen Belägen versehen. Von der Blase, extraperitonäal, gelangt man in eine mit der oben erwähnten Fistel zusammenhängende Höhle, deren Wandungen unregelmässige und mit nekrotischen, graugrünen, fetzigen Massen bedeckt sind.

Gehirn ohne Befund.

Einzelne Nerven der Cauda equina sind mit spindelförmigen, grauen, derben, glasigen Verdickungen versehen, einige von Linsengrösse, andere kleiner. Die Nerven des Lumbalmarkes an der Durchtrittsstelle durch den Duralsack mit kleinen knotigen bis kleinerbsengrossen Krebsinfiltraten zum Theil umgeben. Nach oben hin im Brustmarke sind die Nervenwurzeln frei.

Mikroskopische Untersuchung: Die weitere Untersuchung ergab zunächst ein Plattenepithelcarcinom der Portio vaginalis uteri übergreifend auf den Cervix; vom primären Tumor aus fortschreitende Infiltration des gesammten Lymphdrüsenapparates längs der grossen Bauchgefässe, Uebergang der Geschwulstmassen in den Ductus thoracicus. Hier finden sich auch wieder die meisten Geschwulstansiedlungen im Bereiche der Klappen des Ganges. Auffallend sind hier die verschiedenen Metastasen und zwar in erster Linie der Krebsknoten in der Zunge, welcher im ersten Augenblicke die Frage erregen musste, ob es sich nicht um zwei getrennt auftretende, verschieden localisirte Tumoren handeln könnte. Eine genauere Untersuchung der grösseren Lymphstämme, sowie die Anordnung der übrigen

Metastasen lehrten, dass auch der Zungentumor als secundäre Geschwulstbildung aufzufassen ist. Mikroskopisch erscheint er von gleicher Zusammensetzung, wie der als primäre Geschwulst aufzufassende Portiokrebs, dasselbe Verhalten zeigen die erwähnten übrigen Metastasen. Zur Erklärung der Entstehung derselben ist nun hier, wie bereits mehrfach nur die Annahme einer retrograden Lymphströmung ausreichend.

Schon im Bereiche der Bauchhöhle muss eine solche stattgehabt haben im Bereiche der Lendenwirbelsäule.

Epikrise: Im Sectionsbefunde waren an den grossen Lumbalnerven an ihrer Austrittsstelle aus dem Duralsacke bis erbsengrosse Geschwulstknoten constatirt worden. Da nun die retroperitonäalen, längs der Wirbelsäule liegenden Lymphdrüsen die aus dem Wirbelkanale austretenden Lymphbahnen aufnehmen, und wie noch weiter unten gezeigt werden soll, eine Infection der venösen oder arteriellen Blutbahn auszuschliessen ist, muss die Bildung dieser Metastasen auf dem Lymphwege in centrifugaler Richtung erfolgt sein. Eine rückläufige Strömung in einzelnen Lymphbezirken wird hier um so leichter zu Stande kommen, als die Infiltration so zahlreicher Lymphdrüsen mit Geschwulstmassen, wie im vorliegenden Falle, einen Abfluss der Lymphe aus den rückwärts gelegenen Gebieten unmöglich machen muss, worauf nach Erschliessung der collateralen Bahnen auch eine rückläufige Bewegung der Stromeswelle nahe liegt. Weit ausgedehnter und interessanter wird diese Betrachtung bei den Metastasen, welche in der Brusthöhle, Hals und Kopf sich fanden.

Das Freibleiben der Lungen von Metastasen bei so ausgedehnten Geschwulstheerden im Abdomen ist an und für sich schon ungewöhnlich, im vorliegenden Falle ein Beweis, dass die im Ductus thoracicus gefundenen Krebspartikel keine Gelegenheit gehabt haben, den Blutkreislauf zu inficiren und die Verbreitung der Neubildung nur auf dem Lymphwege möglich war.

Die Pleura costalis erschien durchweg mit flachen, zum Theil zu grösseren Haufen confluirenden Geschwulstknötchen besetzt, welche auch beide Blätter des Herzbeutels bedeckten, ferner waren die Bronchialdrüsen am Hilus stark vergrössert und besonders auf der linken Seite von Krebsmassen durchsetzt. Die letztere Localisation der Metastasen soll zuerst erörtert werden. Die Lymphdrüsen am Hilus erhalten ihre Lymphe bekanntlich aus drei verschiedenen Lymphbezirken. Dem Lymphgefässsystem der Pleura, dem tiefer gelegenen, die Lungenalveolen umspinnenden Lymphcapillarnetze und drittens schliesslich den die Bronchien begleitenden Lymphgefässen. Eine Infection der Bronchialdrüsen ist also nur möglich nach Auftreten von Geschwülsten in einem dieser 3 Bezirke. Nun ist das Lungenparenchym selbst gänzlich frei von Tumormetastasen, die Geschwulstknötchen auf der Pleura und in der Bronchialschleimhaut des linken Hauptbronchus sind nach ihrem ganzen Verhalten nur als spätere Affectionen als die Bronchialdrüsen aufzufassen, da ferner noch eine carcinomatöse Peritonitis fehlt, welche die Bildung der miliaren Krebsmetastasen auf der Pleura hätte vermitteln können, bleibt nur noch zur Erklärung der Ent-

stehungsweise der genannten Metastasen die Annahme übrig, dass die Krebszellen von den Bronchial- und Mediastinaldrüsen aus, in dem Lymphstamme entgegengesetzter Richtung fortgeführt wurden und bis an die Quellgebiete der zu den Bronchialdrüsen hinstrebenden Lymphbahnen gelangten, d. h. also unter die Schleimhautoberfläche des grossen Bronchus und der Pleura.

Die Verschliessung des Brustganges, welche diese Stromumkehr bewirkte, hat auch nach dem Kopfe hin eine gleiche Lymphbewegung hervorgebracht. An der linken Halsseite und längs des linken Unterkieferrandes wurden derbe, krebsig infiltrirte Lymphdrüsen gefunden, welche bis zur Schlüsselbeingrube ziehend eine Verbindung zwischen der Zungenmetastase und dem Ductus thoracicus herstellten. Nach der vorliegenden Beobachtung liegt auch hier wieder das seltene Vorkommen örtlich weit auseinander befindlicher Geschwulstheerde vor, welche von einem das kleinen Becken einnehmenden Uterustumor ausgehend, nach Thrombosirung des Hauptlymphstammes, von den hier befindlichen reichlich angesammelten Geschwulstzellen, auf retrogradem Wege durch die dem Brustgange zuführenden Lymphbahnen nach den Bronchien und der Pleura, und am Halse hinauf bis zur Zunge sich verbreitet haben.

Interessant ist der Umstand, dass die Geschwulst, welche das derbe Gewebe der Portio vaginalis und den Cervicaltheil des Uterus zum grössten Theile zerstört hatte, keinen Einbruch in die Blutbahn zeigte; ferner ist hier im Gegensatze zu ähnlichen Befunden auch noch auffällig, dass nur im Bereiche des Thorax und des Halses eine retrograde Aussaat von Geschwulstzellen aus dem Ductus thoracicus erfolgt war und in der Bauchhöhle nur an der Lendenwirbelsäule längs der Rückenmarksnerven eine solche stattfand, während trotz der hochgradigen Stauung im Brustgange, welche seine Wände ad maximum dilatirt hatte, keine Stauung der mesenterialen Chylusbahnen auftrat, es müssen sich also diesen für den Lymphabfluss neue Wege eröffnet haben. Eine eingehendere Besprechung dieser Verschiedenheit soll nach Aufzählung der weiteren Beobachtungen erfolgen.

Nach Schilderung dieser 12 Fälle von krebsiger Thrombose des Ductus thoracicus möge noch eine interessante Beobachtung folgen:

II. Sarcom des Ductus thoracicus.

Bei einem 20jährigen Manne fand sich ein Sarcom des vorderen Mediastinalraumes mit Thrombose des sehr ausgedehnten Ductus thoracicus. Die Untersuchung der Thromben ergab, dass dieselben Sarcommetastasen enthielten. Es soll zunächst ein kurzer Auszug aus dem Krankenbericht und darauf der pathologisch-anatomische Befund gebracht werden.

W. M., 20jähriger Mann, secirt am 14. December 1896.

Krankengeschichte: Ein 20jähriger Arbeiter, aus gesunder Familie, welcher vor einem Jahre am Typhus gelitten hatte, bis dahin aber stets

gesund war, bemerkte an der rechten Halsseite über dem Schlüsselbein das Auftreten einer Geschwulst, die schnell grösser wurde. Bald trat eine ebenso solche an der linken Halsseite auf, und Patient bekam Kurzathmigkeit, die in kurzer Zeit sich so steigerte, dass der Kranke Nachts nicht mehr schlafen konnte. Zunahme der Athemnoth, Schwindel beim Beugen des Rumpfes und Erstickungsanfälle nöthigten ihn, die Klinik aufzusuchen. Das Auftreten der ersten Geschwulst waren etwa 3 Monate verflossen.

Die klinische Untersuchung ergab starke Füllung der reichlich geschlängelten Venen auf der linken Hals- und Brustseite, die linke Brustseite von dem Schlüsselbein bis zur Brustwarze herab deutlich vorgetrieben. Abgeschwächtes Athmungsgeräusch und Dämpfung über der ganzen linken Lunge, rechts hinten unten ziemlich ausgesprochene Dämpfung.

Klinische Diagnose: Schnell wachsendes Sarcom, wahrscheinlich Metastasen in den Lungen, Exsudat im linken Pleuraraum.

Bei der Section (durch Herrn Geheimrath Prof. Dr. Ponfick) fand sich Folgendes:

Sectionsbefund: Nach Wegnahme des Brustbeines entleert sich sofort aus dem rechten Cavum pleurae eine grosse Menge klarer, grüngelblicher Flüssigkeit, welcher sich weiter nach abwärts immer grössere Mengen von Flocken beimischen. Letztere liegen der Pleura pulmonalis lose auf, die ihrerseits weder geröthet, noch mit Membranen bedeckt ist.

Die ganze linke Lunge ist stark nach unten und nach der Wirbelsäule zurückgesunken und mehr als zur Hälfte in eine bläuliche, derbe Masse umgewandelt. Auf der linken Seite entleert sich viel weniger und klare Flüssigkeit, die linke Lunge und ein Theil des Unterlappens sind in gleicher Weise comprimirt.

Die Lage der Brustorgane ist in hohem Maasse verändert, indem das Mediastinum anticum von einem annähernd quadratischen, 12—14 cm hohen und breiten Tumor eingenommen ist. Im Bereich der zwei obersten Intercostalräume ist er nur mittelts Messer vom Brustbein und der Brustwand trennbar, der übrigen nur durch ödematöses und fetteres Mediastinumgewebe davon getrennt, leicht abreissbar. Die Pleura mediastinalis schlägt sich so weit lateralwärts um, dass die Breite des Mediastinums oben 9 cm erreicht und nach unten, d. h. am unteren Rande der V. Rippe 5—6 cm tief hinab sinkt. Beiderseits zeigt der Tumor vom Jugulum an bis in die Höhe der III. Rippe die Serosa grobhöckerig vordrängend, unebene Oberfläche, zugleich verhalten sich die beiden Seiten insofern wesentlich verschieden, als rechts der Oberlappen lediglich nach hinten und mediastinalwärts zurückgewichen und er, abgesehen von einigen ganz kleinen, membranösen Verbindungen, nirgends mit Pleura mediastinalis, bezw. Tumor verwachsen ist, dagegen ragen links nur wenige Centimeter lateralwärts von der Umschlagsstelle der Pleura mediastinalis ausgedehnte, flach hügelige Auswüchse kissenartig hervor. Sie sind von sehnig verdickter Pleura überzogen, von mancherlei secundären Knoten und Körnern übersät und mit membranösen, zottigen Anhängen besetzt, die aus gefässreichem Gewebe bestehen. Mittelts dieser Vorragungen

ist der obere und mittlere Theil des Tumors mit der mediastinalen Fläche des linken Oberlappens untrennbar verwachsen. Weiter hinten gegen die Aorta und die Wirbelsäule hin, schieben sich zwei ähnliche gegen die Pleura mediastini postici vor, jedoch flacher, gefässreicher und anscheinend jünger, auch besteht hier keine Verlöthung mit der Pleura mediastinalis.

Die ganze bis hierher geschilderte Tumormasse fühlt sich fast hart an und zeigt auf dem Durchschnitt eine weissgraue Färbung und einen deutlich lappigen Bau, so dass sich grössere Knoten in körnerartige Bezirke sondern lassen; einigermaassen an Pankreasschnittflächen erinnernd.

Nnnmehr wird ein medianer Sagittalschnitt angelegt und am unteren Ende der speckigen Hauptmasse ein 2—3 cm im Durchmesser haltender Hohlraum aufgeschlossen, seine Wand ist mit unregelmässigen Leisten versehen, jedoch der Hauptsache nach blass und mit graugelben Flecken besetzt. Durch eine für die Spitze eines kleinen Fingers eben noch durchgängige mediane Cyste schräg nach links und unten hinabsteigend, hängt er mit dem geschilderten, beutelähnlichen Anhange zusammen. An der rechten Seite des Tumors, ungefähr in der Mitte zwischen der Umschlagsstelle der Pleura mediastinalis nach vorn und der Berührungslinie, zwischen ihr und der Pleura pulmonalis des Oberlappens ist eine schwache Längsrinne zu erkennen. Hier läuft dicht unter der Oberfläche die Vena anonyma dextra, sowie die Cava inferior in Gestalt eines unregelmässigen, vielfach von Knollen verengten Kanales. Die Intima derselben durchweg blass, nur hier und da schimmern aus der Tiefe, d. h. bereits nur der Hülle der vordrängenden Tumoren angehörig, lebhaft injicirte Gefässe entgegen. Nur da, wo die Vena anonyma sin. fast rechtwinklig abbiegt, sitzt ein eben hirsekerngrosses Knötchen der auch hier blassen Intima auf, von grauweissem, ganz blassem Aussehen. Die Lichtung der Vena anonyma sin. bildet nur einen ganz schmalen, an beiden Polen sich leicht verbreiternden Spalt. In der Cava superior sieht man am lateralen Ursprunge dicht über dem rechten Bronchus eine ähnliche, comprimirte Vene von geringerem Caliber einmünden, deren Lichtung einem über 1 cm langen, sehr schmalen Halbmonde entspricht. Das hier einmündende Gefäss strebt, über dem rechten Bronchus horizontal verlaufend, dem Mediastinum posticum zu und wird als Vena azygos festgestellt. Verfolgt man nun die Vena anonyma sin., so überzeugt man sich, dass sie im Gegensatz zur Vena anonyma dextra und Vena azygos sin. nicht nur von hinten von Tumormassen umringt ist; da vielmehr auch nach vorn eine 5 cm mächtige Schicht auf ihr lastet, verläuft sie allenthalben durch solche hindurch und erscheint als nur schmaler Spalt darin eingegraben, demgemäss ist die rechte Vena jugularis und axillaris in ihrem Verlaufe unregelmässig, d. h. höckrig umrahmt, hier und da verengt, dann wieder wie die Vena jugularis int. diffus erweitert. An der linken Seite dagegen ist an der Zusammenflussstelle dieser beiden Hauptvenen nicht bloss durch die umringende Tumormasse, sondern auch durch eindringende Thromben mehr und mehr verlegt. Letztere setzen sich hauptsächlich in die Vena jugularis int.

fort, während die Vena axillaris bald wieder frei wird. Nur in ihrem hinteren Umfange lässt sich eine flache, sandbankartige Anlagerung erkennen von graubrauner Farbe und ganz plattem Ueberzuge.

Ductus thoracicus. Die Cysterna chyli erscheint etwa auf das Doppelte erweitert, die Klappen abgeflacht, und an der Vorderfläche sitzt ein einigermaassen festhaftendes Blutgerinnsel. Weiter nach aufwärts verfolgt, zeigt der Ductus thoracicus wieder sein gewöhnliches Caliber, schlängelt sich im Mediastinum posticum über die stark angeschwollenen Lymphdrüsen in mannichfachen Krümmungen hinweg, ohne aber bis fast in die Höhe der Vena subclavia wieder eine Erweiterung darzubieten. Hier und zwar lateral- und hinterwärts von der gebotenen Einmündung strebt er nach hinten und oben, sich nunmehr immer stärker erweiternd, um sich bis zu Bleistiftdicke auszudehnen. Der Durchmesser beträgt zuerst 0,8 cm, dann, und zwar auf lange Strecken, durchschnittlich 1,2 cm und steigt schliesslich an der höchsten Convexität der Schlinge auf 2,4 cm. Die Wand ist dabei sehr gedehnt und zwar durchweg eher verdickt. Die sehr dicht stehenden Klappen sind als niedrige Leisten deutlich erkennbar, dazwischen liegen eine Reihe von flachen Buchten. Die grösseren darunter enthalten flachhügelig vorspringende, röthlich-gelbe Gerinnsel mit ganz platter und ziemlich derber Oberfläche. Der Durchmesser der beiden grössten beträgt 1,6 cm bis 1,9 cm, die Breite 0,6—0,9 cm. In der Höhe des unteren Schildknorpelrandes angelangt, biegt das Rohr in einer sehr gleichmässigen Curve um und zieht sodann hinter- und medianwärts von der Arteria carotis communis nach abwärts. Solchergestalt trifft der absteigende Schenkel der 5 cm im Durchmesser haltenden Schlinge sich zum Kreise schliessend, genau am Ausgangspunkte wieder ein, unmittelbar hinter- und mediastinalwärts desselben. Der Stamm der Vena jugularis interna ist bis an die Concavität des Schlingenbogens durch Gerinnsel verstopft, die unteren grauröthlich und im Centrum hier und da erweichend, weiter aufwärts in der Länge von etwa 2 cm durch schwarze, der Intima ebenfalls fest anhaftende Gerinnsel, welche, sich spindelförmig verjüngend, in dem nunmehr frei liegenden Lumen emporragen. Die Wand der gesammten Vene ist diffus verdickt, auch noch mehrere Centimeter über das kegelförmige Ende des Gerinnsels hinein und hat zugleich einen so ausgesprochen gelblichen Ton, dass sie zuerst für die Arteria carotis communis gehalten wurde. In Wirklichkeit jedoch liegt letztere etwa 3 cm medianwärts, den schräg von oben lateral- nach unten medianwärts ziehenden Nervus vagus zwischen sich lassend.

Im Uebrigen bildet den Hintergrund dieser sämmtlichen Gefässe und zugleich die Ursache so grober Verlagerungen ein mehr oder weniger zusammenhängendes Packet von Lymphdrüsen, deren Umfang von Kirschkern- bis Wallnussgrösse schwankt. Der untere Schleifenschenkel des Ductus thoracicus verliert sich an der verstopften Einmündungsstelle in die Subclavia sin. vorüberstreichend in der Tiefe des Mediastinum posticum in die Einsenkung zwischen dessen vergrösserte Lymphdrüsen.

Mikroskopische Untersuchung: Der grosse, das Mediastinum ausfüllende Tumor ist ein Rundzellensarcom, seine Metastasen zeigen überall denselben Bau wie der Primärtumor und stimmen auch, was Aussehen und Färbbarkeit der Zellen anbelangt, mit diesem überein. Vom Ductus thoracicus werden Stücke aus den erweiterten unteren Abschnitten, sowie aus den thrombosirten Theilen im Zusammenhange mit dem umgebenden Gewebe untersucht.

An den erweiterten, sowie an den thrombosirten Abschnitten findet man eine starke Hyperplasie der Wand des Ductus thoracicus, welche hauptsächlich durch Vermehrung der Media bedingt ist, deren Muskelbündel sowohl der Zahl nach vermehrt, als auch in ihrem Durchmesser verbreitert sind. Die ebenfalls vermehrte Adventitia löst sich in ein lockeres, maschiges Gewebe auf, in welchem einzelne grössere Haufen von Rundzellen in der näheren Umgebung, sowie mehrere sehr stark erweiterte Lymphgefässe sichtbar sind, welche durch ihre, in vielfachen Windungen geschlängelten und verzerrten Querschnitte auffallen.

In verschlossenen Abschnitten des Ductus thoracicus ist sein Lumen gänzlich verlegt durch einen der Wand überall anliegenden Thrombus, welcher jedoch nur an einer Stelle mit derselben verwachsen ist. Was die mikroskopische Zusammensetzung desselben anbelangt, so besteht er aus einem dichten Netzwerk von feinen Fibrinfäden, in dessen Maschen sich mehrere grössere Haufen eng an einander gelagerter Rundzellen finden, welche in ihrem Aussehen mit den in dem Primärtumor des Mediastinums völlig übereinstimmen.

Die gesammte Thrombusmasse ist mit der üblichen Färbemethode gut färbbar, besonders tritt nach Eosin-Gegenfärbung oder nach van Gieson'scher Methode das Maschenwerk des Fibrins sehr deutlich hervor. Die Geschwulstzell-Anhäufungen sind in der Thrombusmasse ziemlich regellos vertheilt, doch scheint auf einer grossen Zahl der untersuchten Schnitte hauptsächlich die Peripherie, also die der Gefässwand anliegende Region des Thrombus von den Sarcomzellen durchsetzt.

An jener Stelle, woselbst der Thrombus mit der Gefässintima verwachsen ist, geht die Fibrinmasse desselben ohne merkliche Grenze in die Wand des Ductus thoracicus über, hierselbst findet sich auch eine besonders reichliche Menge von Geschwulstzellen angehäuft, welche in längeren Zügen zusammenhängend aus dem fibrinösen Netzwerke des Thrombus sich in die Wand des Ductus thoracicus hinein fortsetzen, indem sie zwischen die einzelnen Muskelbündel eindringen, so dass eine ausgedehnte Infiltration der Wand mit Sarcomzellen zu Stande kommt.

Hervorzuheben ist noch, dass die Adventitia, sowie deren nächste Umgebung hier völlig frei von solchen und somit ein directes Uebergreifen seitens der den Brustgang umgebenden Geschwulstheerde auf dessen Wand auszuschliessen ist, und ferner, dass die Infiltration der letzteren mit Sarcomzellen lediglich auf diese, die Basis des Thrombus bildende Stelle beschränkt ist.

Epikrise: Interessant ist noch die Thatsache, dass auch die grösseren, ebenfalls hochgradig erweiterten Lymphbahnen, welche in der nächsten Nachbarschaft des Brustganges zu sehen sind, in völlig analoger Weise wie jener, mit Geschwulstthromben gänzlich oder theilweise verschlossen sind, wogegen die zahlreichen, meist bis auf enge, spaltförmige Räume zusammengedrängten Blutgefässe, Arterien und Venen, sämmtlich frei von Tumorzellen geblieben sind.

Von sehr günstigem Einflusse auf ein frühzeitiges Zustandekommen der Thrombose im Ductus thoracicus ist seine starke Dehnung und Compression seitens der Sarcommassen gewesen, welche so vor sich ging, dass der im oberen, vorderen Mediastinum entstandene Tumor bei seinem weiteren Wachsthum das letzte, halbkreisförmig gelegene Endstück des Brustganges mit sich emporhob, so dass die Wand desselben einer andauernden Dehnung und Compression ausgesetzt war. Es ist deshalb wahrscheinlich, dass die im Lymphstrome schwimmenden Tumorzellen, welche diesem aus den reichlich vorhandenen mediastinalen Lymphbahnen zugeführt wurden, bei der sehr verringerten Stromintensität an der Gefässwand haften blieben und die Veranlassung zur Thrombenbildung wurden. Durch diese Verstopfung des Brustganges kurz vor seiner Mündung blieben die Lungen vor einem directen, auf venöser Blutbahn erfolgenden Import von Sarcomzellen geschützt.

Wie aus der obigen Darstellung hervorgeht, ist ein primäres Carcinom des Ductus thoracicus bisher noch nicht beschrieben worden, dagegen ist er in 23 Fällen secundär von Krebs ergriffen gefunden worden. Ihren primären Sitz hatte diese Neubildung durchweg in der Bauchhöhle, und zwar bildeten in der Mehrzahl Magen und Uterus den Ausgangspunkt der, sei es im Stamme des Ductus thoracicus, sei es in dessen Wurzeln auftauchenden Metastasen. In 3 Fällen stellte nun Krebs der Gallenblase den primären Tumor dar, je einmal Eierstock, Hoden, Mastdarm und Niere. In dem einzigen Falle von Sarcom des Ductus thoracicus, hatte ein solches im vorderen Mediastinum zu Geschwulstmetastasen in ihm geführt.

Der Weg, welchen die Geschwulstzellen von dem primären Sitz der Erkrankung zum Ductus thoracicus hin einschlagen, ist durch die in allen angeführten Fällen mit Krebsmassen behafteten Lymphbahnen des Beckens und der Bauchorgane, sowie durch die stets von der Geschwulstwucherung durchsetzten oder zerstörten mesenterialen, retroperitonäalen und lumbalen Lymphdrüsen so deutlich gekennzeichnet, dass es überflüssig ist, hierauf

äher einzugehen. Die Darmperistaltik, sowie rasche Aenderungen des abdominalen Druckes werden für die Fortbewegung der Geschwulstzellen auf den erwähnten Bahnen von hervorragender Bedeutung sein.

Sehr verschieden ist die Art und Weise, in welcher die Krebsmetastasen im Ductus auftreten: Von dem leichtesten Grade an, d. h. der Erfüllung seines Lumens mit losen Haufen von Krebszellen bis zu gleichzeitiger Infiltration der Wandung, ja gänzlicher Verlegung des Rohres. Es bedarf wohl keiner näheren Darlegung, dass von diesen Verschiedenheiten, welche durch die Beschaffenheit des Brustganges selbst beeinflusst zu werden scheinen, ein gut Theil der so ungleichartigen Folgeerscheinungen abhängt, welche aus seiner Betheiligung entspringen.

Erstens also trifft man in dem Ductus thoracicus, dessen Wände gewöhnlich leicht entzündlich verdickt sind, die Krebszellen zu grösseren oder kleineren Ballen vereint frei schwimmend, ohne dass deshalb eine directe Verstopfung des Lumens an irgend einer Stelle eintritt. In diesen Fällen ist die Wand des Ganges völlig frei von Geschwulstmetastasen. Der Brustgang kommt hier lediglich als Transportweg für Geschwulstpartikelchen aus den Bauchorganen nach der Brusthöhle, bezw. nach dem kleinen Kreislauf hin in Frage. Hierfür liegen auch anderweitige Beobachtungen vor: So erwähnt Troisier diese Verhältnisse bei einer Untersuchung von 44 Carcinomen der Bauchorgane, meistens des Magens und bezog die hierbei auftretende Krebsinfiltration der Lymphdrüsenpackete in der linken Schlüsselbeingegend auf den hierselbst befindlichen Ductus thoracicus.

Schrader beschreibt 2 Fälle von Magenkrebs mit zahlreichen Metastasen in der Brusthöhle: Der Ductus thoracicus enthielt in seiner Lichtung lose, bewegliche, gelblich-graue Massen, besonders reichlich nahe der Einmündungsstelle in die Schlüsselbeinvenen. Mikroskopisch erweisen sie sich als Haufen deutlicher Krebszellen, welche zum Theil der fettigen Degeneration anheimgefallen sind. Allein die mikroskopische Untersuchung bestätigte auch, dass die Wand des Ganges von der Neubildung nicht ergriffen worden war. Dieselbe Erkrankung des Brustganges schildert Thormaehlen bei einem Pyloruskrebs mit

zahlreichen Metastasen in beiden Lungen, welche dieser Autor auf die im Ductus thoracicus in reichlicher Menge gefundenen Krebszellenconglomerate zurückführt. Auch Orth macht darauf aufmerksam, dass bei Carcinomen in der Bauchhöhle sich zuweilen Krebszellen im Ductus thoracicus finden, welche zu Lungenmetastasen führen. Eine interessante Ausnahme dieser Erscheinung berichtet Schweppe: In einem Falle von Magenkrebs war in Folge allgemeiner, auf dem Blutwege verbreiteter Carcinose der Tod erfolgt. Die Section ergab zahlreiche Lungenmetastasen und trotz dessen wurden im Ductus thoracicus Krebszellen nicht gefunden, die ihn umgebenden Geschwulstmassen hatten ihn vielmehr derartig comprimirt, dass er auch für feinste Sonden undurchgängig war. Gewissermaassen an seiner Statt hatte die Vena azygos die Rolle für Weiterverbreitung der Geschwulstzellen übernommen; sie war nehmlich mit Krebszellen vollgestopft, welche von dem Primärtumor durch ihre Wand durchgebrochen, in sie hinein gelangt und somit in den Blutstrom eingeschleppt waren.

Zweitens können sich die Krebszellen zugleich auf der Intima des Brustganges ansiedeln und von hier aus mit oder ohne Infiltration seiner Wand das ganze Lumen ausfüllen: „Endolymphangoitis carcinomatosa". Man findet hier meist zottenartige, vielverzweigte Gebilde der Innenwand aufsitzend, welche aus gewucherten, meist mehrschichtig über einander gelagerten Geschwulstzellen bestehen, die frei in das Lumen hinein ragend, durch ihr weiteres Wachsthum dessen Verschluss herbeiführen. Zwischen den Aesten dieser Zotten finden sich Fibringerinnsel und detritusähnliche Zellmassen, die grösstentheils Krebszellen enthalten. Diese Geschwulstmassen sehen organischen Thromben ähnlich, bisweilen von Gefässen durchsetzt, und enthalten auch hier und da Bindegewebszüge, so dass das Lumen des Ganges als solches nicht mehr erkennbar ist, und nur noch die umgebende, stark verdickte, und von zahlreichen kleinen Rundzellen durchsetzte Wand an ein Lymphgefäss erinnert. Derartige Krebsmetastasen füllen entweder den ganzen Brustgang bis zu seiner Mündung vollständig aus, so dass er einem soliden Strange gleicht, oder sind nur an einzelnen Stellen localisirt, welche als kolbige, spindelförmige Anschwellungen von aussen

sichtbar sind und ihm das in mehreren Fällen beschriebene „perlschnurartige“ Aussehen verleihen. Besonders bieten die Ansatzstellen der Klappen bei derartigen Veränderungen einen günstigen Boden für Ansiedelung der Krebszellen.

Drittens endlich können die auf der Intima des Brustganges haftenden Krebszellen zu einer ausgedehnten Thrombose in ihm führen; alsdann wachsen wohl die Geschwulstzellen, von der Wand gegen das Innere des Ganges vordringend, in diese Thromben hinein. So fanden sich in einigen der oben beschriebenen Fälle die Thrombusmassen, welche den Ductus thoracicus verstopften, von Cylinderzellschläuchen durchwachsen, die den Drüsentypus des Primärtumors völlig beibehalten hatten.

Diese Metastasenbildung kann sich auch aus dem so verstopften Ductus thoracicus in die gleichfalls thrombosirte Vena subclavia fortsetzen und somit zu einer „Endophlebitis carcinomatosa“ führen. So war im Falle III die Krebswucherung gleichmässig fortschreitend aus dem Endstück des Ductus thoracicus auf die Vena subclavia sin. übergegangen und hatte hier dieselben Metastasen wie im Brustgange erzeugt, indem deren Thrombusmassen von Cylinderzellschläuchen in gleicher Weise durchsetzt waren. Auch auf der Intima der Vena waren die Krebszellen als ein Belag einschichtigen Cylinderepithels fortgewuchert.

Häufig findet man neben dem Hauptstamm auf Querschnitten kleinere Lymphgefässe, Seitenäste, welche meist die nämlichen Geschwulstzellen, wie jene enthalten. Auch ist das lockere Bindegewebe, welches ersteren wie letztere umhüllt, von kleinen Rundzellen durchsetzt.

Die Ursachen dieser verschiedenartigen Metastasenbildung im Ductus thoracicus dürften gewiss in der Beschaffenheit seiner Wände zu suchen sein. Sind letztere nehmlich völlig intact, das Lumen genügend weit, und die Einmündungsstelle in die Schlüsselbeinvene nebst dieser frei von Gerinnseln, so werden unter der Voraussetzung, dass die Verhältnisse der Lymphströmung normale sind, die Geschwulstzellen den Brustgang leicht passiren können, und nur als Beimengung der ihn erfüllenden Lymphe auftreten. Es handelt sich dann bloss um ein Fortschwemmen der Geschwulstzellen mittelst des Chylus-

stromes, ohne dass ihnen Zeit und Gelegenheit geboten ist, sich auf der Wand des Gefässes oder an seinen Klappen anzusiedeln. Ist dagegen der Ductus thoracicus an und für sich schon etwas enger, bestehen Entzündungsvorgänge an seiner Wandung oder den Klappen, ist ferner der Chylusstrom durch Verstopfung des Endstückes oder der Schlüsselbeinvene gehemmt oder gar aufgehoben, so können die Krebszellen von der Wand des Ganges Besitz ergreifen, sei es indem sie auf ihr neue Geschwulstknötchen aufbauen, sei es die an ihr haftenden Thrombusmassen infiltriren. In diesem Falle dürfte auch die directe Einfuhr der Geschwulstpartikelchen in die venöse Blutbahn aufgehoben oder zunächst hinausgeschoben werden. In manchen der geschilderten Beobachtungen, wo jede Metastase in den Lungen ausblieb, dürfte eben die Thrombosirung des Brustganges mit Geschwulstmassen als gleichsam immunisirender Factor in Betracht zu ziehen sein. Sie wirkt dann als Schutzwehr gegen weiteres Vordringen der Krebszellen, obgleich ihnen ja, wie unten noch gezeigt werden soll, ausser jenem ein zweiter Weg zur Verfügung steht.

Was nun die Folgen dieser Erkrankung des Ductus thoracicus betrifft, so kommen zweierlei Punkte in Betracht:

1) Die durch den Verschluss des Brustganges herbeigeführte Stauung im Chylusstrom, oder dessen vollständige Absperrung, ferner

2) die Weiterverbreitung der Geschwulst durch Fortschwemmen der Krebszellen nach den Organen der Brusthöhle hin und die hierdurch ermöglichte Entstehung zahlreicher Metastasen.

Bevor auf diese Fragen näher eingegangen wird, mögen einige anatomische und experimentell-physiologische Vorbemerkungen Platz finden:

In topographisch-anatomischer Beziehung zeigt der Ductus thoracicus zahlreiche Varietäten, welche sich in erster Linie auf die Art und Weise seiner Einmündung beziehen. So ist eine deltaartige Theilung des Endstückes in mehrere Aeste öfters beobachtet, Bauer (De corde. Lugd. Batav. 1728. p. 233) beschreibt einen derartigen Fall und bezeichnete die Einmündung mit 2 gabelig getheilten Aesten als die gewöhnliche Regel. Aehnliche Beobachtungen finden sich in der Beschreibung des Venensystems von Verneuil (La système veineux. Paris 1853), er fand den

Ductus thoracicus bei 24 Leichen abweichend von der bisher beobachteten Form, 3mal mit 2 Mündungsarmen, 2mal mit 3 solchen in die linke Vena subclavia übergehend. Einer der untersuchten Ductus zeigte sogar eine Theilung seines Endstückes in 6 Mündungen, von denen 2 Aeste in die Vena subclavia sin., 2 in die Vena jugularis interna, 1 in die Vena jugularis externa und die letzte schliesslich in die Vena vertebralis sin. sich ergossen. In dem österreich. medicin. Jahrbuche (N. F. Bd. 39. 1844. S. 22) ist eine Abbildung des am oberen Ende gabelig getheilten Ductus thoracicus, der rechte Ast geht zur Vena subclavia dextra, der linke bildet einen Ring, welcher die Aorta subclavia sin. umklammert. Ein ähnliches Verhalten am unteren Theile des Ductus thoracicus ist von Soitzer in Müller's Archiv (1845. S. 21) angeführt, in der Höhe des XI. Brustwirbels entspringt ein Ast aus dem Hauptstamme des Ductus thoracicus, welcher, von stärkerem Caliber als dieser, einen Kreisbogen beschreibend, wieder in ihn zurückkehrt und wie eine Schlinge die Aorta mit der Vena azygos umgreift. Die oben erwähnte Theilung tritt bisweilen schon an einer tieferen Stelle auf, welche zu der Annahme eines doppelt angelegten Ductus führt. Diese Theilung kann bis in die Nähe der Einmündung in die Vena subclavia fortbestehen, so in einem Falle, der von Mohn in seinen Untersuchungen und Beobachtungen der Anatomie (Heidelberg 1849. S. 25) erwähnt ist. Der eine Stamm lag rechts, der andere links von der Aorta, über welche mehrere quere Anastomosen desselben verliefen; kurz vor der Eintrittsstelle vereinigten sich beide Gänge, ihr gemeinsames Endstück lief dann unter der Vena subclavia auf ihre Vorderseite, dann vor ihr und der Vena anonyma brachiocephalica empor, ging hinter die Vena jugularis interna und trat in dem Winkel zwischen dieser und der Vena subclavia in dieselbe ein. Ferner bleibt aber auch die Trennung des Ductus thoracicus in 2 gesonderte, fast parallel laufende Aeste bis zum Ende bestehen; beide Aeste gehen entweder nach der linken Seite hinüber zur linken Vena subclavia, oder der rechte Ast sucht eine Einmündung in die Hauptvenen der rechten Körperhälfte. Er nimmt auch dann sämmtliche Lymphbahnen der rechten Körperhälfte auf, welche unter gewöhnlichen Verhältnissen sich zum Truncus lymphaticus dexter sammeln. Otto erwähnt derartige Fälle in seinem Lehrbuch der pathologischen Anatomie 1830. Bd. I. S. 365. Auch in Haller's Disputationen sind derartige Varietäten angeführt. In seiner ganzen Länge als symmetrisches, doppelt angelegtes Gebilde ist der Ductus thoracicus von Soemmering beschrieben (S. 583, Anm. 2). Das eine Mal ergossen sich beide getrennt in die Vena jugularis und axillaris sin., das andere Mal mündete jeder der beiden Gänge in die Schlüsselbeinvene seiner Seite. Zuweilen ist der einfach angelegte Ductus thoracicus von ausserordentlicher Länge und erscheint in Folge dessen sehr stark geschlängelt und gewunden. Seine Lage an der Wirbelsäule ist bei der geringen Widerstandskraft des Organes eine sehr leicht veränderliche, durch Geschwülste im hinteren Mittelfellraume wird er verdrängt oder empor-

wie sie sich besonders im Gefolge verschleppter, mehrfach recrudescirender Pleuritiden entwickeln. Die geringe Zahl einschlägiger Beobachtungen, welche in der Literatur erwähnt sind, habe ich sammt ihren Folgeerscheinungen in der beigegebenen Tabelle übersichtlich zusammengestellt.

1) Ein Verschluss des Brustganges äussert sich einmal in Veränderungen des Gefässes selbst, seiner Lichtung wie seiner Wände, sodann aber auch in Störungen des Lymphkreislaufes, durch welche der gesammte Ernährungszustand ungünstig beeinflusst werden muss. Die Wände des Ganges erscheinen in solchen Fällen fast immer stark verdickt, besonders die Media. Letztere, noch mehr die Adventitia und das mit dieser in engstem Zusammenhange stehende lockere, maschige Gewebe der Umgebung ist durchsetzt von vielen kleinen Rundzellen. Ferner sehen wir im Inhalte des verschlossenen Gefässes Gerinnungsvorgänge eintreten, bis zu ausgedehnter obturirender Thrombose, die analoge Umwandlungen wie die der Venen durchläuft, also einerseits zu Erweichungsvorgängen, sogar eitrigem Zerfall der Gerinnsel führt, andererseits Recanalisation des Pfropfes zeitigt. Der nicht thrombosirte Theil eines auf eine oder die andere Weise verstopften Ductus thoracicus nun ist bis in seine Wurzelgebiete hinab erweitert, so dass schliesslich auch die mesenterialen Lymphbahnen als dicke weisse Stränge hervortreten. Rosenkranzförmig angeschwollen und prall mit Chylus erfüllt erinnern sie durchaus an die Bilder, wie wir sie an künstlichen Injectionspräparaten zu sehen gewohnt sind. Ziegler erwähnt derartige Ektasien als eine sehr häufige Erkrankung der Lymphbahnen und führt als deren Ursache Entzündungen oder Geschwulstbildungen an, die in den mesenterialen Lymphbahnen oder im Ductus thoracicus ihren Sitz haben. Mitunter erreichen diese Lymphektasien einen so hohen Grad, dass es zur Bildung grosser cystenähnlicher Hohlräume im Abdomen kommt, die chirurgisches Interesse gewinnen können, insofern sie Unterleibstumoren vortäuschen.

Aus den hierher gehörigen Literaturangaben sei nur kurz eine Beobachtung von Winiwarter erwähnt, welcher die grossen Chylusstämme im Mesenterium in Folge einer Verstopfung des Ductus thoracicus derartig ausgedehnt fand, dass sie eine grosse,

aus schlaffen, weichen Säcken bestehende Geschwulst darstellten. Einer der Säcke war schliesslich geborsten, worauf sich eine milchähnliche Flüssigkeit in so reichlicher Menge in die Bauchhöhle ergoss, dass mittelst Punctur 5mal hinter einander je 2—3 Liter entleert wurden. Braman operirte eine ähnliche Geschwulst bei einem 63jährigen Manne, als deren Ursprung sich eine Dilatation der Cysterne des verschlossenen Ductus thoracicus ergab. In seiner oben citirten Dissertation beschrieb Enzmann eine taubeneigrosse Cyste im unteren Theil des Ganges einer 77jährigen Frau, dessen oberer Theil mit fester, zum Theil durchgängiger Thrombusmasse erfüllt war. Schliesslich verdient hier noch eine Beobachtung von Heller ihrer Seltenheit wegen Erwähnung: Bei einer 56jährigen Frau, die an Sklerodermie des ganzen Körpers mit Ausnahme der Vorderarme und Unterschenkel litt, fand sich der Ductus thoracicus nebst seinen Wurzeln völlig obliterirt, an seiner Stelle ein sehr derbes, faseriges Bindegewebe. Die subserösen Lymphgefässe des Darmes waren sehr stark ausgedehnt, die Bauchhöhle mit einer Menge klaren Serums erfüllt.

Im Gegensatz hierzu stehen andere Beobachtungen, wo man die erwähnten Symptome völlig ausbleiben sieht. So erwähnen Landerer und Worms Thrombosirung des Brustganges bis zur gänzlichen Obliteration des Gefässes im Anschluss an puerperale Sepsis, ohne dass sich hieran Störungen in der Chylusresorption und -Circulation angeschlossen hätten. Eine gleich negative Beobachtung machte Andral bei einem Phthisiker: hier waren die Klappen des Gefässrohres in der Höhe des 6. und 7. Brustwirbels so fest mit einander verwachsen, dass der Gang hier einen soliden Strang bildete. Die Thatsache, dass der oberhalb gelegene Abschnitt nichtsdestoweniger eine reichliche Menge Lymphe enthielt, lenkte auf die Quelle des scheinbaren Widerspruchs. Bei näherer Prüfung gelang es ihm nehmlich, ein parallel laufendes Collateralgefäss zu entdecken, offenbar war dies die Bahn, auf welcher die Lymphe unter Umgehung jenes durch die Thrombose gesetzten Hindernisses aus dem unteren Rohrstücke in das obere geleitet worden war. In ähnlicher Weise traf Behrens in 26 Fällen von gänzlicher Verlegung des Ductus thoracicus nur 3mal deutliche Symptome einer Störung im Chylusstrome.

Es ist nun bemerkenswerth, dass auch diese auf den ersten Blick unvereinbar erscheinenden Erfahrungen in den physiologischen Experimenten Bestätigung finden.

Schon Cooper und nach ihm Dupuytren und Andere nahmen bei ihren Thierversuchen wahr, dass in einzelnen Fällen trotz gänzlicher Verschliessung des Brustganges weder Symptome einer Lymphstauung, noch eine Störung der Chylusresorption auftraten. Die Erklärung hierfür liegt zunächst in einer compensatorischen Erweiterung anderer Lymphbahnen und zwar nehmen daran besonders die Lymphgefässe der Brustwand, des Mediastinums und des Halses Theil. Sodann kommen die mancherlei Varietäten des Milchbrustganges selber zur Geltung, auf welche ich eben gelegentlich der anatomischen Vorbemerkungen hingewiesen habe. Herbst hat diese Verschiedenheiten trefflich charakterisirt mit den Worten: „Wie oft man ihn (Ductus thoracicus) auch beobachtet haben mag, so stösst man doch bei jeder neuen Inspection auf mehr oder weniger beträchtliche Abweichungen, die auch in den zahlreichen Abbildungen des Milchbrustganges hinlänglich bemerkbar sind.“ Im weiteren Verlaufe wird endlich in immer wachsendem Maasse ein dritter Factor wirksam, nehmlich äusserst zahlreiche Anastomosen und Collateral-Verbindungen der grossen Lymphstämme in der Bauchhöhle.

Eine gewisse Analogie zu diesen Verhältnissen bieten ungemein häufig die kleineren Lymphgefässe der peripherischen Körpertheile, wenngleich ja so feine Kanäle innerhalb der Quellgebiete nur in sehr bedingter Weise mit dem gewöhnlich doch solitären Sammelrohre in Vergleich gebracht werden dürfen. So ist es eine fast alltägliche Erfahrung, dass in Folge entzündlicher, namentlich tuberculöser Prozesse ganze grössere Gebiete von Lymphdrüsen vereitert, verkäst oder verkalkt und somit ein Hinderniss inmitten des Lymphstromes geworden sind, ohne dass auch nur die geringste Erscheinung einer Lymphstauung im Bereich der zuführenden Gefässbahn zu finden wäre. Die genannten Beobachtungen lassen sich am besten zusammenfassen in den Satz, welchen von Recklinghausen in seinem Handbuch ausspricht: „Die evidentesten Obturationen der grösseren Lymphstämme hat man fast regelmässig ohne Ascites, ohne

Hydrops beobachtet, und in den wenigen Fällen, wo hydropischer Erguss vorhanden war, fehlt noch der Beweis, dass die Verstopfung die wesentliche Causa des Ergusses war. Die Sperrung des Stammes muss freilich mit absoluter Sicherheit eine Aufspeicherung im Wurzelgebiet veranlassen, aber Ektasie und Oedem bleiben auf die Dauer aus, weil die Lymphe mit Leichtigkeit in Seitenäste abgeführt wird."

Allerdings ist für die physiologischen Wirkungen einer Verstopfung des Ductus thoracicus, sowie für deren Ausbleiben in Folge von compensatorischer Dilatation der Collateralbahnen die Länge der Zeit, innerhalb welcher eine Hemmung der Chylusabfuhr eintritt, von grösster Wichtigkeit.

Bei den Thierexperimenten von Cooper, Dupuytren. Röhrig, Herbst u. s. w. wurde durch die Ligatur des Brustganges der ganze Lymphstrom mit einem Schlage gehemmt. Offenbar stellt ein derartiger Eingriff an die Erweiterungsfähigkeit der collateralen Lymphbahnen plötzlich hohe Anforderungen, die zu der bereits erwähnten gewaltigen Ausdehnung der Bahnen sämmtlicher Wurzelgebiete führen. So sah Cooper bei Hunden, die gut mit Milch gefüttert wurden, wie sich nach plötzlicher Abklemmung des oberen Endes des Milchbrustganges Zerreissungen in dessen unteren Partien einstellten, begleitet von ausgedehnten Extravasaten aus den mesenterialen Chylusgefässen.

Im Gegensatz hierzu ist es von der grössten Bedeutung, sich zu erinnern, dass sich bei den durch Carcinom, Tuberculose, Aneurysmen, Thrombose der Vena subclavia sin. u. dgl. entstandenen Absperrungen das Lumen des Ductus thoracicus ganz allmählich verengert. Da hierbei ein Verschluss sonach erst nach geraumer Frist ein vollständiger wird, so bleibt der Lymphe offenbar hinreichende Zeit, andere Abflusswege aufzusuchen. Weiterhin werden auch abgelegene oder solche ursprünglich minder günstige Gelegenheiten zur Abführung der sich anstauenden Flüssigkeit benutzt, wie sie seitab oder gar rückwärts gerichtete Bahnen darbieten. Bei einer derartigen Möglichkeit zur allmählichen Anpassung und inneren Umgestaltung des ganzen lymphatischen Circulationsapparates, lässt sich wohl erwarten, dass bei jenen Patienten Stauungserscheinungen erst

während der letzten Stadien der Krankheit hervortreten, d. h. also dann, wenn sich die Thrombosirung des Hauptstammes inzwischen auf andere grössere und zwar rückwärts liegende Aeste fortgesetzt hatte. Oder sie fehlen auch wohl ganz, indem die hinlänglich erweiterten Collateralen den Transport der Lymphe erfolgreich genug übernommen haben, um das Leben lediglich durch das Grundleiden gefährdet werden zu lassen. Ganz im Einklang mit diesen Darlegungen stehen die Angaben über das Ausbleiben von Stauungserscheinungen nach Verschluss des Brustganges, über welche neuerdings Lion[1]) auf Grund eingehender Beobachtungen berichtet hat. Auf diese gestützt, erklärt er es für auffallend, dass nach Verschluss auch grosser Lymphstämme und sogar des Ductus thoracicus eine Erweiterung in deren Wurzelgebieten eintritt, und dass sie selbst dann nur äusserst unbedeutend ist. Allerdings würde meines Erachtens auf eine etwaige Recanalisation der in Frage kommenden Thrombosen sorgfältig zu achten sein.

Einige Male habe ich bei den oben beschriebenen krebsigen Thrombosen des Ductus thoracicus auf Querschnitten eine auffällige Erweiterung mehrerer, in nächster Nähe des Hauptstammes laufender Lymphgefässe wahrgenommen, welche im normalen Zustande nur als feine capilläre Spalträume beobachtet werden. Sichtlich hatten sie hier nur compensatorische Erweiterung erfahren und demnächst den Transport der Lymphe übernommen. Indess muss ich sofort hinzufügen, dass auch in ihrem Lumen bereits recht häufig Krebszellen zu erblicken waren. Da nun letztere zugleich im Begriffe waren, das Lumen stellenweise beträchtlich zu verlegen, so lässt sich kaum daran zweifeln, dass sie in nicht allzu langer Zeit einer ebensolchen fortschreitenden Thrombosirung durch Geschwulstmassen anheimfallen müssen, wie wir das an dem Brustgange selber erlebt haben.

Wenn demnach durch die vorliegende Untersuchung eine Neubildung von Lymphgefässen nicht hat nachgewiesen werden können, so hat sie doch zahlreiche Beweise dafür geliefert, dass unter dem Einflusse von Stromhindernissen nicht bloss die feinsten Lymphbahnen, sondern sogar capilläre Saftspalten für einen Abfluss der gestauten Lymphe vorbereitet werden, und dass es

[1]) Dieses Archiv. Bd. 144. S. 257.

eben dadurch gelingt, eine dauernde Circulationsstörung möglichst lange hintanzuhalten.

2) Von grösserer Bedeutung als die Verschliessung des Ductus thoracicus durch Krebsmassen ist die Gefahr einer Weiterverbreitung der Geschwulst auf dieser Bahn:

So können, wie die Zusammenfassung unserer Sectionsbefunde genugsam gelehrt hat, zunächst die im Ductus thoracicus befindlichen Krebszellen mit der Lymphe in die venöse Blutbahn eingeschleppt werden. Auf diesem Wege werden sie zunächst in die Lungen gelangen, weiterhin in die Organe des grossen Kreislaufs, hier wie dort zur Entwickelung von Metastasen den Keim legend. Er wirkt somit als Zwischen- und Bindeglied zwischen dem Primärtumor und den übrigen Organen, er ist mehr als eine unter vielen Etappen, obzwar zuerst nur Ansiedlungsstätte, bald folgenschwerer Mittelpunkt für immer weitere Ausbreitung des Krankheitsgiftes. Eine wie wichtige Rolle bei der Vermittelung solcher secundärer Eruptionen das Befallenwerden des Milchbrustganges spielt, ist bereits von verschiedenen Seiten hervorgehoben. So beschreibt Thormaehlen ein Ovarialcarcinom mit Krebsknoten in den Lungen, welche nachweislich auf diese Weise entstanden waren. Sodann giebt es mehrere Beispiele continuirlichen Weiterwachsens der auf der Intima des Ductus thoracicus haftenden Krebszellen bis auf die Intima der Vena tubclavia sin. Der starke Blutstrom, der in letzterer herrscht, kann natürlich die hier vorhandenen Geschwulstzellen ebenso leicht embolisch weiter verbreiten, wie die losen Zellmassen, welche aus dem Brustgange hereingeschwemmt werden. Auch ein Hineinwachsen der Krebszellen in einen den Ductus thoracicus oder die Vena subclavia erfüllenden Thrombus bietet ähnliche Bedingungen für das Entstehen krebsiger Lungenmetastasen.

Doch ist dies nicht der einzige Weg und die einzige Richtung, auf welchen eine im Wurzelgebiete des Brustganges befindliche Neubildung in der Brusthöhle Metastasen erzeugt. Vielmehr können den Drüsen der Achselhöhle u. s. w. die Keime hiezu dadurch zugeführt werden, dass Geschwulstzellen aus dem Ductus thoracicus in diese oder jene in ihn einmündende Lymphbahn gerathen, nunmehr jedoch in einer der Richtung des

University of California
LIBRARY
Medical Department

Es ist wohl einleuchtend, dass eine solche Umkehr der Strömung durch die in Folge der anhaltenden Ektasie der Lymphbahnen entstandene Insufficienz der Klappen sei es erleichtert, sei es gesteigert wird. Andererseits ist ein derartiges Hülfsmoment keineswegs dazu erforderlich, denn die in der Flüssigkeit treibenden Geschwulstpartikel werden sich im Beginn der Systole des Abschnittes wohl sehr leicht zwischen die Klappen hineinlegen und ihren vollständigen Schluss verhindern können[1]). Ein solches Lymphgefäss würde man sich alsdann vorstellen als mit „halbbröckeligen Zellmassen gefüllt, zwischen denen ein leidlich continuirlicher Strom von Lymphe durch die selbständige Contraction der Wände noch erhalten würde“[1]).

Wollte ich der Verlockung nachgeben, auf diese interessanten Fragen noch weiter einzugehen, so müsste ich fürchten, damit den Umfang der vorliegenden Arbeit allzusehr zu überschreiten, zumal sich nicht daran zweifeln lässt, dass sich eine retrograde Bewegung der Geschwulstzellen bei Verschluss des Hauptstammes auch unabhängig von der Energie der bezüglichen Gefässabschnitte wohl zu entwickeln vermag. Besitzen die Lymphgefässe in der That auch beim Menschen eine eigene pulsatorische Bewegungsfähigkeit, so dürfte letztere durch den Aufenthalt der Geschwulstpartikel, die gleichsam als Fremdkörper einen Reiz auszuüben fähig sind, in erhöhtem Maasse angeregt werden.

Auf diese rückläufige Geschwulstverbreitung hat Waldeyer[2]) schon vor 30 Jahren mit folgenden Worten hingewiesen: „Ich verfehle nicht darauf aufmerksam zu machen, dass die epithelialen Zellen sich auch der Richtung des Lymphstromes entgegen weiterverbreiten können“.

Ausführlich werden diese Verhältnisse durch von Recklinghausen geschildert[3]): „Es finden sich secundäre Krebse der lumbalen Lymphdrüsen, selbst der Becken- oder bisweilen sogar der Leistendrüsen beim primären Krebs des Magens oder der Gallenblase, in dessen Folge zunächst die epigastrischen und portalen, sowie die mediastinalen Lymphdrüsen erfasst und der

[1]) s. Veith, Ziegler's Beiträge. Bd. XVIII.

[2]) Dieses Archiv. Bd. 41. S. 535.

[3]) Handbuch der Pathologie des Kreislaufes u. s. w. S. 173.

University of California
LIBRARY
Medi

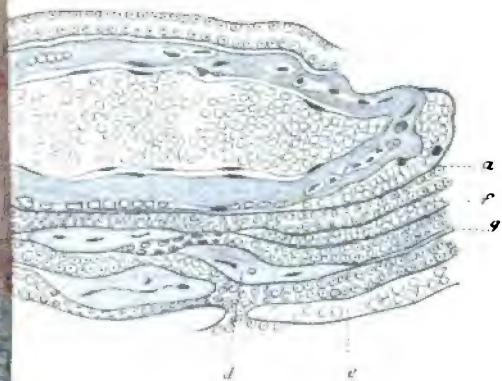

Fig. 5.

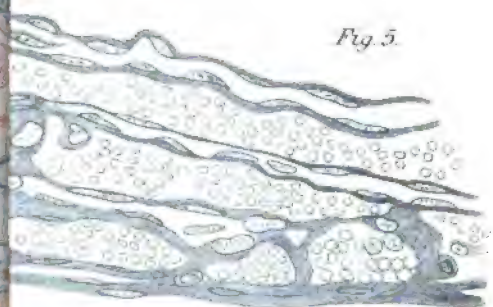

Fig. 6

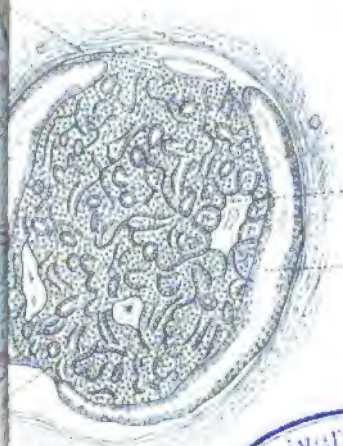

University of California
LIBRARY
Medical

anonyma subclavia	Oedeme	Ascites	Lymphgefässe	Bemerkungen
—	Keine	Keine	Es fand sich ein Nebenast, durch welchen die Communication wieder hergestellt wurde.	—
—	-	-	—	—
—	-	-	—	—
—	-	-	—	—

icicus durch Compression von aussen.

—	Keine	Milchiger Erguss in die Bauchhöhle.	—	—
—	-	—	Verstopfung aller Chylusgefässe.	—
—	-	—	—	—
—	-	—	—	—
—	Haut- und Bauchwassersucht.	Starker Ascites.	Sehr starke Ausdehnung aller lymphatischen Gefässe unterhalb der Compressionsstelle.	Starke allgemeine Abmagerung.

VIII.

Sarcom auf narbig-lupösem Boden.

(Mittheilung aus Prof. Eduard Lang's Abtheilung des K. K. allgemeinen Krankenhauses in Wien.)

Von Dr. Emil Tauffer,
Primararzt für Hautkrankheiten in Budapest,
früher Hospitant der Abtheilung Prof. Lang's.

(Hierzu Taf. IX.)

Herr Prof. E. Lang hatte die Freundlichkeit, mir den nachfolgenden Fall, der bis jetzt isolirt in der Literatur dastehen dürfte, zur Publication zu überlassen, wofür ich Ihm in erster Reihe meinen innigsten Dank auszusprechen verpflichtet bin.

Es handelt sich um den Fall XXIII der Mittheilung des Herrn Dr. C. Popper (Die chirurgische Behandlung des Lupus vulgaris) in Lassar's Dermatologischer Zeitschr. Bd. IV. H. I. 1897.

Der a. a. O. eingehend mitgetheilten Krankengeschichte entnehmen wir Folgendes:

G. C., 27jähriger Kaufmann, wurde am 3. Januar 1896 auf die Abtheilung aufgenommen. Mutter und zwei Geschwister starben an Lungentuberculose. Vater 60 Jahre alt, lebt und ist gesund. Im 12. Lebensjahre begann die Entwickelung von Lupusknötchen am linken Mundwinkel und binnen eines Jahres war die Affection auf den linken Nasenflügel übergegangen. Gleichzeitig entstand ein kreuzergrosser Heerd am rechten Oberschenkel unterhalb des Gesässes und zerstreute Heerde am rechten Handrücken, an der Streckseite des rechten Ellenbogengelenkes und am rechten Füssrücken. Zwei Jahre später war auch die Gegend des rechten Unterkieferwinkels und die obere seitliche Halsgegend ergriffen. Die grösste Ausdehnung hatte die Erkrankung vor 9 Jahren.

Bis zum Jahre 1887 wurde Patient privatärztlich behandelt. Von dieser Zeit an passirte er die Kliniken der Herren Professoren Schwimmer, Kaposi, Navratil und im Jahre 1894 wurde von Herrn Docenten Siklossy in Budapest wegen Ectropiums des linken unteren Augenlides Plastik ausgeführt.

Im Jahre 1893 wurde bei Professor Navratil eine seit 2 Jahren am linken Mundwinkel aus den geschwürigen Stellen sich entwickelnde, hasel

Taf. I.

Fig. 5.

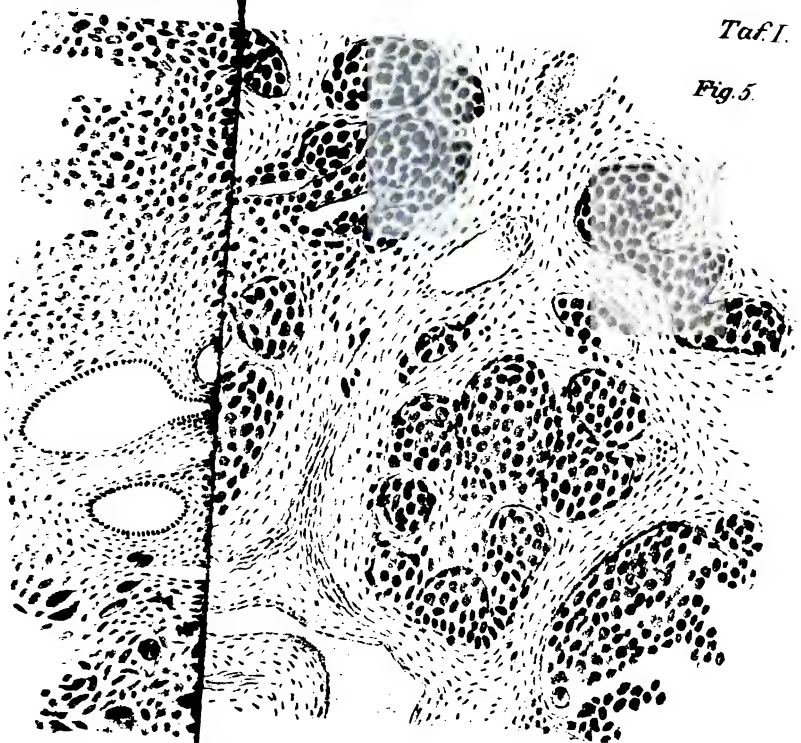

Fig. 6.



Sippel del.

W. A. Meyn, Lith. Inst. Berlin S.

grosse Verhärtungen ausserhalb des implantirten Lappens vor dem linken Ohre bemerkbar machten, die sich zu vergrössern begannen. Im October 1896 sollen diese Stellen aufgebrochen sein und sind seitdem unter geringen Schmerzen, bis zur Wallnussgrösse confluirend, angewachsen. Patient wurde daher am 29. März 1897 mit folgendem Status abermals aufgenommen. Die früher schon erwähnten afficirten Stellen des Körpers, sowie die rechte Wange zeigen seit seinem letzten Spitalsaufenthalte keine wesentlichen Veränderungen. Der linke Mundwinkel ist etwas nach links verzogen und die Haut der linken Wange leicht narbig verändert. Der vor 13 Monaten implantirte, stiellose Lappen in der Mitte der linken Wange, wo die Excision des Lupuscarcinoms vorgenommen wurde, ist ganz glatt eingeheilt und erscheint im unteren Theile weisslich, in der oberen Hälfte etwas röthlich verfärbt. Die Sensibilität ist innerhalb derselben normal. Die Grenze des implantirten Lappens nach unten und gegen das Ohr hin, mit Ausnahme der später anzuführenden Wucherung, kaum merklich in die benachbarte, narbig veränderte Haut übergehend, während sie nach oben und vorn durch eine, nur wenig erhabene, leicht geröthete Keloidnarbe angedeutet ist.

Hinter dem Lappen 2 cm vor dem Ohre eine etwa wallnussgrosse, aus dem Hautniveau sich erhebende, fleischrothe, in der Mitte durch eine Furche eingeschnürte, knollige Wucherung. Dieselbe erscheint der Gesichtshaut breit aufsitzend und überragt überhängend den Rand des implantirten Lappens; sie ist gegen Berührung empfindlich und leicht blutend; ihre Consistenz derb, knorpelhart. Bei der Untersuchung von der Mundhöhle aus lässt sich der Tumor zwar deutlich palpiren, doch ist die Schleimhaut nirgends fixirt. Die Haut nach rück- und abwärts vom Tumor fühlt sich derber teigig an.

An der Wange, oberhalb des Tumors eine etwa ¼ kreuzergrosse, oberflächlich erodirte Stelle; eine zweite kleinere vor dem linken Ohre.

In der Submaxillargegend links eine bohnengrosse, harte Drüse palpabel.

Die Untersuchung der inneren Organe ergiebt nichts Abnormes.

Die Operation wurde am 30. März 1897 in Chloroformnarkose unternommen. Unter dem Kiefer links, nahe dem Kinne werden zwei Drüschen durch einen 4 cm langen Hautschnitt stumpf ausgelöst; der Tumor sammt den zwei erwähnten erodirten Stellen in weitem Umkreise umschnitten und excidirt; nach Unterbindung der Gefässe und Stillung der parenchymatösen Blutung wird der Defect nach Thiersch vom linken Oberschenkel gedeckt, und nach der an der Abtheilung üblichen Methode verbunden.

Am 3. April klagt Patient über Ohrenschmerzen, die durch Herrn Dr. Alt von der Ohrenklinik auf beginnende Otitis media zurückgeführt werden und Umschläge verordnet.

Am 6. April zeigt sich Fieber, das den ganzen Tag anhält. Verband-

wechsel. Die gethierschte Stelle zeigt das Bild einer Granulationsfläche mit spärlichen Epidermisinseln. Auscultation und Percussion ergiebt Bronchitis links.

Das Fieber und die Bronchitis hält nebst den Ohrenschmerzen an und die Untersuchung durch Herrn Primar. Pal ergiebt am 13. April Hochstand der Leberdämpfung vorn und Verdacht auf Lungenspitzenkatarrh links.

Am 18. April tritt Bronchitis beiderseits auf.

Am 19. April verlässt Patient trotz zunehmender Schwäche auf eigenes Verlangen das Krankenhaus.

Herr Prof. Lang betraute mich mit der histologischen Untersuchung des Tumors, welcher auf Grund der bisherigen Erfahrungen als Carcinom betrachtet wurde.

Vergleichspräparate der früheren Untersuchung konnten uns von Seite des pathologischen Institutes leider nicht zur Ansicht vorgelegt werden, das wir um so mehr bedauern, da die histologische Untersuchung des gegenwärtigen Tumors durch seine, bis jetzt in der Literatur noch nicht verzeichneten Ergebnisse unser Interesse in höchstem Grade erweckte.

Nach dem angeführten früheren Befunde können wir keinen Zweifel hegen, dass damals eine epitheliale Neubildung vorlag, in welcher aber das Bindegewebe keinen unwesentlichen Theil ausmachte, obzwar wir auf einen abnorm proliferativen Vorgang in demselben nach der kurzen Beschreibung keine Schlüsse ziehen können. Die epitheliale Neubildung als solche wurde zwar nur als ein „beginnendes“ Epitheliom bezeichnet, liefert aber hierdurch einen genügenden Beweis, dass man von einer pathologischen und atypischen Proliferation nur von Seite des Epithels sprechen konnte, während im Bindegewebe nur Zeichen chronischen Reizzustandes durch die erwähnten Infiltrationsheerde nachgewiesen wurden. Die bisherigen klinischen und histologischen Erfahrungen lehrten uns die epithelialen malignen Neubildungen auf lupösem und lupös-narbigem Boden kennen. All' die knolligen oder ulcerirenden Tumoren, die bis jetzt von zahlreichen Autoren (Lang, Kaposi, Volkmann, Richter, Steinhauser u. A.) beschrieben wurden, waren epitheliale Neubildungen, sogenannte Lupuscarcinome und Lupusnarbencarcinome, kein Wunder also, dass die klinische Diagnose auch diesmal auf Lupuscarcinom lautete.

Es wurde zuerst von Lang, später von Kaposi, Pick, Richter und Anderen eine stricte Sonderung dieser zwei Carcinom-Formen verfochten, wir müssen aber hier, auf die Gefahr hin, zu scrupulös zu erscheinen, bemerken, dass jener Unterschied zwischen Lupuscarcinom und lupösem Narbencarcinom nicht so scharf sein kann, wie sie von den genannten Autoren dahingestellt wurde, da die neuesten Erfahrungen gezeigt haben, dass man Narben, die nach Lupus zurückgeblieben sind, nicht immer in dieselbe Kategorie reihen kann, wie z. B. Narben nach Brand und Schnittwunden u. s. w. Der lupöse Charakter bleibt den Narben nach dem anscheinend ausgeheilten Lupus noch lange erhalten, selbst wenn man klinisch und histologisch keine typischen Knötchen nachweisen kann, denn sie reagiren zumeist auf Tuberculininjectionen [Unna[1]) Riehl[2])] und beherbergen lange noch Infiltrationsheerde, sogen. Plasmomheerde, deren Natur zumeist tuberculös ist, selbst wenn sie keine typischen Tuberkel darstellen. In Folge dessen können wir uns nur in Theorie der scharfen Trennung der Lupuscarcinome von den lupösen Narbencarcinomen anschliessen und wir glauben, dass man mit grösserem Rechte einen Unterschied auf histologischer Grundlage zwischen lupösen Narbencarcinomen und solchen Narbencarcinomen aufstellen dürfte, die an Narben nach Lupus entstanden sind, welchen der lupöse Charakter thatsächlich fehlt und nur diese letzteren könnten mit anderen Narbencarcinomen in eine Reihe gestellt werden, während die ersteren gerechtfertigter zu den Lupuscarcinomen gezählt werden dürfen.

Diese kleine Betrachtung hat uns zwar etwas von unserem Gegenstande abgelenkt, musste aber vorausgeschickt werden, um unseren Standpunkt bei der Beurtheilung unseres gegenwärtigen Falles in vorhinein anzudeuten und zu begründen.

Betrachten wir die makroskopische Schnittfläche unseres Tumors, so sehen wir eine glatte Fläche von fibroider Beschaffenheit, in welcher auch mit unbewaffnetem Auge sichtbare Gewebsstränge auftauchen, die in verschiedenen Richtungen durch das Messer getroffen als ein dickfaseriges Netz erscheinen und in einander kreuz und quer durchflochtene Bündel

[1]) Unna, Verwendung des Tuberculins bei der Lupusbehandlung u. s. w. Monatsbl. für prakt. Derm. XII. 341.

[2]) Riehl, Histologische Vrränderungen nach Anwendung von Tuberculin. Wiener klin. Wochenschr. 1890.

darstellen. Das Tumorgewebe ist schon makroskopisch von der Umgebung zu unterscheiden und durch sein tinctorielles Verhalten bei der Färbung nach van Gieson und auch mit saurem Orcein, polychromem Methylenblau-Glycerin-Aether (nach Unna) tritt dies noch schärfer hervor.

Ein Blick auf ein Uebersichtsbild mit Lupenvergrösserung lässt ganz deutlich wahrnehmen, dass sich die Masse des Tumors von der Seite des implantirten Lappens, aus dem Papillarkörper, von der Seite der narbig veränderten Cutis, aus den tieferen Schichten des Coriums entwickelt; man sieht ein wirres Geflechte dicker Zellstränge über das Hautniveau kugelförmig sich erheben, während der im Corium sitzende Theil des pathologischen Gewebes sich keilförmig in die Tiefe der Subcutis senkt (Taf. IX Fig. 1). Schon bei dieser Betrachtung sieht man den Tumor ohne Epithelbedeckung emporsteigen, während das Epithel der Hautoberfläche hart an den Tumor heranreicht.

Die Oberfläche des Tumors wird von flachen Spindelzellen gebildet, die vielfach von erweiterten, dünnwandigen Blutgefässen und Hämorrhagien durchsetzt sind.

Die Substanz des Tumors besteht aus sehr zahlreichen Spindelzellenzügen, die durch ihre hellblaue Färbung mit polychromem Methylenblau oder gelben Farbe bei van Gieson, von der röthlichen Orcein- oder hellrothen Säurefuchsin-Farbe der Cutis scharf abstechen. Die Spindelzellen sind sehr protoplasmareich; haben einen oder mehrere, grosse, ovoide und längliche, schwach gefärbte Kerne mit einigen dunklen Kernkörperchen und einzelne Zellstränge bestehen so zu sagen in überwiegender Zahl aus Riesenzellen, Fibroblasten, die hie und da wahren Tuberkelriesenzellen ähnliche Kernkränze aufweisen. Mitosen sind in sehr grosser Zahl vorhanden (Taf. IX Fig. 2).

Eine Intercellularsubstanz oder Stroma lässt sich nicht nachweisen, doch finden wir in einigen Strängen stark erweiterte Intercellularräume die nicht anders als stark dilatirte Saftspalten gedeutet werden können, da sie keine eigene Wandung besitzen.

Der Uebergang der Spindelzellen der Cutis in die Spindelzellen des Tumors lässt sich bei starken Vergrösserungen ausgezeichnet verfolgen und man findet an den Grenzpartien ganz isolirte Tumorzellen zwischen den Spindelzellen der Cutis zerstreut.

In vielen der Tumorzellen sieht man im Protoplasma einzelne oder mehrere bläschenförmige Gebilde mit ungefärbtem Protoplasma und intensiv gefärbten Centralkörperchen — Gebilde, denen von manchen Seiten ätiologische Bedeutung zugeschrieben wird und theils als Coccidien oder Sporozoen, theils als Blastomyceten aufgefasst werden (Taf. IX Fig. 2).

Mastzellen umgeben in grosser Zahl den Tumor und dringen auch in dessen peripherische Intercellularräume ein, doch findet man in den tieferen Partien desselben keine.

Verfolgen wir die Schnitte, die mit saurem Orcein, polychromem

Methylenblau-Glycerinäther gefärbt sind, bei einer Vergrösserung von 80—100, so wird unsere Aufmerksamkeit noch durch das Verhalten der elastischen Fasern angeregt (Taf. IX Fig. 1).

Es fällt sofort auf das Fehlen dieses Fasernetzes an der, dem Ohre näher liegenden Partie der Cutis, es fehlt so im Papillarkörper, welcher abgeflacht erscheint, wie in der Cutis selbst, während wir in den tieferen Schichten derselben noch reichlich Reste des elastischen Fasernetzes erblicken, die zu grossen Packeten zusammengeballt kein eigentliches faseriges Gefüge mehr haben, sondern als wolliges, etwas getrübtes Gewebe mit ungleicher Intensität rothbraun gefärbt, vom Tumor bei Seite gedrängt erscheinen.

Um so schönere Bilder bietet uns aber das Terrain des implantirten, stiellosen Lappens.

Es hat jüngst Enderlen[1]) auf das Verhalten der elastischen Fasern in Hautpfropfungen hingewiesen und wir können seiner Behauptung bezüglich der Regeneration des elastischen Gewebes in transplantirten Lappen insofern bei dieser Gelegenheit beistimmen, als wir hier nach etwa 1¼ Jahre das elastische Netz in einem Zustand antreffen, der den Schilderungen Enderlen's insofern entspricht, als wir dasselbe, bis auf gewisse Degenerationserscheinungen, die wir noch besprechen wollen, vorhanden finden.

Ein, der Schnittführung parallel verlaufendes, reiches Geflechte von dicken, elastischen Fasern occupirt ungefähr die Mitte der Cutis, die in der Dicke etwas abgenommen zu haben scheint. Von diesen Faserzügen sehen wir aber nur spärliche Verzweigungen dem Papillarkörper zustreben, so dass der Papillarkörper selbst das subepitheliale elastische Geflechte ganz entbehrt. Dagegen fallen schon bei schwacher Vergrösserung in den oberen Cutisschichten braune, an Trichophytonsporen erinnernde Klumpen in ziemlich grosser Zahl auf; es sind das degenerirte elastische Fasern, eine Degeneration, die von Neumann[2]) als grobkörnige Entartung, von Unna[3]) als Collastin bezeichnet wurde. Diese Collastinklumpen finden wir auch in den tieferen Schichten, jedoch in bedeutend geringerer Zahl; ja sogar im Tumorgewebe hie und da (s. auch Taf. IX Fig. 3).

Das soeben beschriebene parallele Geflechte der elastischen Fasern setzt sich auch eine Strecke lang in das Tumorgewebe fort, verschmälert sich allmählich, und hört noch vor dem Centrum des Tumors auf. Versprengte Reste finden wir aber im ganzen Tumor zerstreut.

Bei dieser schwachen (80—100 fachen) Vergrösserung ziehen noch Gruppen tiefblau gefärbter Zellen unsere Aufmerksamkeit an; sie sind

[1]) Enderlen, Ueber das Verhalten der elast. Fasern in Hautpfropfungen. Arch. für klin. Chir. Bd. 55. S. 764.

[2]) Neumann, Lehrbuch. 5. Aufl. 1880.

[3]) Unna, Histopathologie. 1894.

fast alle polygonal, zumeist in der Nähe kleiner Blutgefässe placirt und nicht nur überall in der Cutis, sondern auch hart neben dem Tumorgewebe, theilweise in dasselbe übergreifend, zerstreut (Taf. IX Fig. 1).

Es sind das Plasmazellengruppen (Unna), in welchen man mit starker Vergrösserung ziemlich häufig Kerntheilungsbilder, Monaster und Diaster, sieht, doch gelang es nicht, in diesen Gruppen wahre Riesensellen oder epitheloide Zellen, als Reste oder Grundlagen von Tuberkeln nachzuweisen.

Die Hautpapillen sind von beiden Seiten des Tumors, besonders aber im implantirten Lappen abgeflacht; die dem Tumor nächstgelegenen zeigen ein etwas erweitertes Zellmaschenwerk, mit Leukocyten hie und da infiltrirt als Zeichen eines peripherischen Oedems.

Das Epithel zeigt keine besondere Veränderungen; nur in der Nähe des Tumors ist das Rete etwas verdickt, um sich an der Peripherie des Tumors rasch zu verschmälern und spitzwinkelig ganz zu verlieren.

Nach dem Gesagten kann mikroskopisch nur eine Diagnose — Spindelzellensarcom mit Riesenzellen — auf chronisch-entzündlichem, narbigen Boden — gestellt werden. —

So einfach diese Diagnose scheint, so schwierig sind die Fragen, die sich an dieselbe knüpfen.

Es unterliegt keinem Zweifel, dass wir jetzt eine bindegewebige Neubildung vor uns sehen, bei welcher wir auch nachgewiesen haben, dass sie zum Epithel gar keine Beziehung hat und keinesfalls ein Irrthum vorliegen kann in dem Sinne, wie dies vorkommen könnte, wenn es sich um die Frage eines alveolären Sarcoms oder Carcinoms handeln würde. Bekanntlich haben wir keine ganz positiven histologischen Merkmale, die letztgenannten beiden Tumorarten von einander scharf trennen zu können — diese Möglichkeit eines Irrthums kann aber in diesem Falle nicht vorliegen und wir sind genöthigt, auf anderen Wegen eine ätiologische Erklärung dieses unerwarteten Befundes zu suchen.

Aprioristisch könnte man zwar bei der heutigen Unkenntniss der Aetiologie der Geschwulstbildungen nicht von der Hand weisen, dass bei einem Individuum eine specielle Disposition für Geschwulstbildungen vorliegt und man könnte auch das zugeben, dass die Natur der Geschwulst bei dem betreffenden disponirten Individuum durch irgendwelche unbekannte, accidentelle Einflüsse bestimmt wird, die nach verschiedenen Zeitpunkten verschieden

sein können, aber dann müssen wir unsere Anschauungen dahin präcisiren, dass wir im Gegensatz zur Lehre Thiersch's über sogenannte regionäre Recidive, als Recidive nur homologe Geschwulstbildungen an der Stelle der Excision, d. h. Thiersch's continuirliche Recidive, als solche betrachten sollen, während wir heterologe Neubildungen an einer entfernteren Stelle des Körpers als neue, primäre Geschwülste auffassen müssen und auch die homologen Geschwulstbildungen, die sich später und entfernt von der Exstirpationsstelle entwickeln, als Metastasen (vielleicht auch neue Geschwülste?) betrachten. Diese Auffassung allein kann uns über derartige, in dem Charakter der Tumoren controverse Befunde hinweghelfen und sagt zugleich, dass wir unseren gegenwärtigen Tumor nicht als Recidiv des früheren Epithelioms auffassen können.

Unsere Erfahrungen über Carcinom und deren Metastasen sind viel zu sicher und zahlreich, um eine Metaplasie von Carcinom zu Sarcom und umgekehrt annehmen zu lassen. Die Lehre Waldeyer's[1]) und die Befunde Weigert's[2]) sind von tausend anderen Forschern nur zu oft bestätigt worden, um eine Rückkehr zur obsoleten einstigen Anschauung Virchow's über die Metaplasie der Geschwulstformen zu gestatten.

Dies dürfen wir für unseren Fall um so weniger thun, als schon Waldeyer und Busch darauf aufmerksam machten, dass man nicht alle atypische Epithelwucherungen bei Lupus für Carcinom erklären darf und wir uns vor der Möglichkeit nicht verschliessen können, dass bei der ersten mikroskopischen Untersuchung dem „beginnenden Epitheliom" der bösartige Charakter noch nicht in dem Maasse aufgeprägt war, als wie es einem ausgesprochenen Carcinom zukäme, obzwar wir in klinischer Hinsicht in der Schmerzhaftigkeit und in dem objectiven Bilde eine Stütze der Carcinomdiagnose sehen müssen; jedenfalls fehlten aber Metastasen, da die bei der zweiten Gelegenheit exstirpirten Drüschen nichts Carcinomatöses an sich hatten und lediglich tuberculös erschienen.

Es ist noch nicht klargelegt, wann eine atypische Epithel-

[1]) Waldeyer, Entwickelung der Carcinome. Dieses Archiv. Bd. 44 und Bd. 55.

[2]) C. Weigert, Adenocarc. congenit. Dieses Archiv. Bd. 67.

wucherung durch den Charakter der Epithelzellen als Carcinom betrachtet werden darf, denn den Charakter der „Krebszelle", nach welcher sie von einer beliebigen Epithelzelle zu unterscheiden wäre, hat uns auch noch niemand genau gegeben, wenn auch von Arnold[1]), Hansemann[2]) und Anderen, Versuche in der Verschiedenheit der karyokinetischen Formen hiezu angestrengt werden; und wir wissen folglich auch das nicht, was Kaposi[3]) bei der Beschreibung der Lupuscarcinome unter der „Krebszelle" und unter dem „eigenthümlich entarteten Stroma-Gewebe" seinerzeit verstanden haben wollte. Eine für Carcinome „eigenthümliche" Entartung des Stromas ist selbst bei Lupuscarcinomen unbekannt. Oder sollen wir etwa die angebliche Auflockerung des Bindegewebes als eine solche „eigenthümliche Entartung" als Grundlage der Carcinomentwickelung auf floridem Lupus ansehen? Da wäre doch die Anschauung Ribbert's[4]) über die proliferative Betheiligung des Bindegewebes annehmbarer, da wir bei Lupuscarcinomen meist wuchernde Formen und nur selten flache Epithelialkrebse beobachteten. Aber auch so haben wir keine einheitliche Grundlage, sondern nur „einen" Modus, der die Entstehung tuberöser Formen theilweise erklärt. Diese Hypothese Ribbert's führt uns aber auch zur Histogenese der Lupusnarbencarcinome und der Narbencarcinome im Allgemeinen näher. Es entsteht in solchen Fällen eine Combination zweier klinisch-statistisch begründeter, ätiologischer Momente, die die Entwickelung von Carcinomen begünstigen — wenn sie sie auch vielleicht nicht direct hervorrufen. Wir möchten um so mehr diese Coincidenz ätiologischer Momente so bei Lupuscarcinomen, als auch bei allmöglichen Narbencarcinomen hervorheben, als ein „chronischer Reiz" (Ziegler, Virch. Festschr. 1891) so das Epithel wie das

[1]) nach Hansemann, s. u.

[2]) Hansemann, Studien über die Specificität, den Altruismus und die Anaplasie der Zellen, mit besonderer Berücksichtigung der Geschwülste. Berlin, A. Hirschwald, 1893.

[3]) Kaposi, Ueber Combination von Lupus und Carc. Archiv für Derm. 1879.

[4]) Ribbert, Beitr. zur Histogenese des Carcinoms. Dieses Archiv. Bd. 135. — Carcin. und Tuberculose. Münch. med. Wochenschr. 1894. No. 17.

Bindegewebe zur Proliferation anregen kann und folglich nicht allein der Auflockerung des Bindegewebes beim langen Bestande eines Lupus, die Epithelproliferation zur Last gelegt werden braucht.

Da wir unsere Anschauung bezüglich der Carcinomätiologie bei Lupus — die sich an Ribbert's Carcinomtheorie anschliesst, kurz angedeutet haben, möchten wir uns, trotz der strengen Grenze, die Lang[1]), Kaposi[2]), Richter[3]) und Andere zwischen Lupuscarcinom und Lupusnarbencarcinom gezogen wissen wollen, der Ansicht v. Langenbeck's anschliessen, der sich bei der Discussion über Lupus und Epithelialcarcinom in der berliner medicinischen Gesellschaft [den 3. März 1875[4])] dahin äusserte, dass das Carcinom auf lupösen Hautstellen sich entwickeln kann, „aber immer erst dann, wenn die lupöse Affection eine lange Reihe von Jahren bestanden hat und entweder gar nicht zur vollständigen Heilung gelangt ist oder Narben zurückgelassen hat, welche Sitz einer fortwährenden Irritation und Entzündung bleiben. . . ."

„Die Entstehung von Carcinom auf lupösen Hautstellen hat also dieselbe Bedeutung, wie das weit häufigere Vorkommen von Carcinomen auf Hautnarben, welche nach tiefergehenden Verbrennungen der Gesichtshaut zurückgeblieben und gleich den Lupusnarben Sitz einer fortwährenden entzündlichen Reizung geworden sind."

Man suchte zwar klinisch dadurch an der Richtigkeit dieses Ausspruches zu rütteln, dass man behauptet, die Narbencarcinome verliefen weniger rasch als die Lupuscarcinome, da letztere eine deletäre Form von Carcinomen darstellen, welche durch Metastasen bald zum Tode führen, während erstere entweder gar keine Metastasen bilden oder nur sehr selten und sehr spät [R. Volkmann[5]), Durand[6])] zu solchen führen. Eben deshalb soll

[1]) Lang, Lupus und Carc. Archiv für Derm. und Syph. 1874.

[2]) Kaposi, a. a. O.

[3]) Richter, Ueber Lupuscarcinom. Archiv für Derm. und Syph. 1888.

[4]) v. Langenbeck, Archiv für Derm. und Syph. Ref. 1875.

[5]) R. Volkmann, Ueber den primären Krebs der Extremitäten. Klin. Vortr. 334—335. Chir. No. 102. 1889.

[6]) Durand, De l'épithelioma pavimenteux primitif des cicatrices. Ref. Ann. d. Dermat. 1888.

auch der Verfall der Kräfte bei Lupuscarcinom ein viel rascherer sein als bei Narbencarcinomen Leider sind aber die statistischen Angaben nicht so beweisend, dass man den rascheren Verlauf und den grösseren Verfall der Kräfte nur dem specifischen Charakter dieser Carcinomformen zuschreiben dürfte. Es ist unstreitig, dass der Verfall der Kräfte bei floridem Lupus bei weitem nicht so rasch ist, als wenn sich Carcinom hinzugesellt, und selbst die Narbencarcinome sind nicht so bösartig, wie die Lupuscarcinome, aber eben deshalb scheint es, dass bei floridem Lupus der virulentere tuberculöse Prozess den bösartigeren Charakter diesen Carcinomen verleiht, da das lange Fortbestehen eines floriden Lupus schon eo ipso durch die Verallgemeinerung der Tuberculose — einen rascheren Verfall der Kräfte herbeiführen kann, zu welchem sich dann die Krebskachexie gesellt und der Gegenwart beider Noxen der Organismus auch rascher erliegen muss. Der floride tuberculöse Prozess begünstigt die rasche Entwickelung der Metastasen, während die hiedurch rascher sich entwickelnde Krebskachexie andererseits die Resistenz des Körpers herabsetzt und der Verallgemeinerung der Tuberculose auch Vorschub leistet. Es ist also nicht so sehr der Charakter des Lupuscarcinoms ein bösartigerer als wie der eines Narbencarcinoms, sondern die floridere Tuberculose ist die directe Ursache der schnelleren Entwickelung der Metastasen und der raschere Verfall der Kräfte resultirt ätiologisch aus der Combination der Cachexia tuberculosa und der Krebskachexie.

Was die, auf die Aetiologie der Carcinome gerichteten Arbeiten seit 22 Jahren gebracht haben, ist aber auch nicht geeignet v. Langenbeck's Ansicht histologisch zu widerlegen — im Gegentheil, sie stützen sie.

Die von v. Langenbeck aufgestellte klinische Annahme eines chronischen Reizzustandes in älteren Narben, besonders des Gesichtes, mögen sie nun von Verbrennungen oder von Lupus stammen, — die aber eben durch ihren Sitz beständigen Irritationen ausgesetzt sind, findet histologisch ihre Bestätigung in der Gegenwart zerstreuter, meist paravasculärer Plasmazellenheerde, die stets nur bei subacuten und chronischen Entzündungsvorgängen im Bindegewebe sich entwickeln und aller Wahr-

scheinlichkeit nach ein Zwischenstadium der entzündlich proliferirenden Bindegewebszellen, vielleicht auch der uninucleären Lymphocyten vor ihrer Umwandlung zu fixen Bindegewebszellen, darstellen. Jedenfalls sind sie die Grundlage plastischer Bindegewebsneuformationen, mögen sie nun durch entzündliche Proliferation der Bindegewebszellen (Unna) oder durch Auswanderung uninucleärer Lymphocyten (v. Marschalko-Neisser) entstanden sein. Wir haben diese Plasmazellengruppen schon früher erwähnt und berufen uns hier nur zur Bestätigung des chronischen Reizzustandes, den unser Material ebenfalls aufweist, auf dieselben. Man könnte uns zwar entgegenhalten, dass dieselben nur Ausdruck einer reactiven Entzündung wären, die durch die Gegenwart der Neubildung, quasi als Corpus alienum, bedingt wäre. Wir können uns aber dieser Auffassung deswegen nicht anschliessen, weil in diesem Falle ein wallartiger Entzündungshof bestehen müsste, wie wir dies bei Carcinomen oft sehen, was hier nicht der Fall ist, und überdies müssten dann die Plasmazellenheerde besonders in der Nähe des Tumors auftauchen und nicht, wie wir sie fanden, ziemlich gleichmässig überall, auch entfernt von dem Tumor, zwischen den collagenen Bündeln der Cutis.

Dass aber der chronisch entzündliche Zustand einer Narbe nicht nur in der Aetiologie der Carcinome eine wichtige Rolle spielt, beweist unser gegenwärtiger Fall, wo wir ein Sarcom vor uns haben, das auf einem in chronischem Reizzustande befindlichen Boden entstanden ist, ein Sarcom auf lupös-narbigem Boden, welchem der lupöse Charakter, trotz des Mangels typischer Tuberkel in der unmittelbaren Nähe der Neubildung, schon deshalb nicht abgestritten werden kann, weil der lupöse Prozess an entfernteren Hautstellen noch in seinen verschiedensten Stadien besteht. Wir müssen daher Unna (a. a. O.) vollständig beipflichten, dass man in den Narben nach Lupus zwei Arten unterscheiden muss je nachdem sie als regressive Lupusnarben oder als progressives Lupusfibrom (besonders nach diffusen Lupusformen, von Unna „Lupus radians“ genannt) bestehen welch' letztere „sicher auch zu den tuberculösen Geweben“ gehören, weil sie „auch wenn sie alles Plasmomgewebe zum Schwunde gebracht haben, doch noch auf die Tuberculininjec-

tion reagiren". — Die Bildung solcher Lupusfibrome soll sich zumeist nach den diffusen Lupusformen entwickeln, deren Lieblingssitz das Gesicht ist. Die excidirten erodirten Stellen der Wangenhaut, die wir ebenfalls einer mikroskopischen Untersuchung unterwarfen, liefern uns Bilder, wie sie von Lang[1]) für die Infiltrationsform des Lupus, von Unna[2]) als Lupus diffusus radians beschrieben wurden (Taf. IX Fig. 3). Wir finden eine diffuse Einlagerung von Plasmazellen, zwischen welchen hie und da Riesenzellen und erweiterte Capillaren zu sehen sind, aber ohne ausgesprochene Bildung von Tuberkeln, wie man sie bei den nodulären Formen des Lupus findet. Da wir aber bei demselben Individuum auch die noduläre Form, an anderen Hautstellen, vorfinden, können wir diese erodirten Stellen auch nicht anders, als für specifisch tuberculös auffassen.

Die Entwickelung eines Sarcoms auf tuberculösem Boden ist aber nicht so häufig, dass wir diese Befunde den Carcinomen auf tuberculösem Boden zur Zeit noch gleichstellen könnten. Von inneren Organen rühmt sich die Lunge der Priorität eines solchen Befundes [Hildebrand[3])]; von der Haut liegen uns noch keine Berichte vor. Es geht nicht an, die Möglichkeit der Metaplasie von Granulomen in wahre Geschwülste vollständig zu negiren, da wir in der Mycosis fungoides einen solchen Uebergang hinsichtlich der histologischen Morphologie erblicken müssen, wenn auch die Mycosis fungoides sich klinisch als gesondertes Individuum von den eigentlichen Granulationsgeschwülsten besonders der Tuberculose einerseits und den Sarcomen andererseits unterscheidet. Wir könnten aber eine derartige Metaplasie nur dann für ein Sarcom auf lupösem Boden in Erwägung ziehen, wenn sich dasselbe unmittelbar aus einem lupösen Knoten oder Gewebe erheben würde; da dies nicht der Fall ist, so kann nur das collagene Gewebe als Matrix betrachtet werden, die durch unbekannte Gründe zur sarcomatösen Wucherung ange-

[1]) E. Lang, Zur Histologie des Lupus. Wiener med. Jahrb. 1875. S. 237. — Der Lupus und dessen operat. Behandlung. Wien 1898. S. 10.

[2]) Unna, Histopathologie der Hautkrankheiten. 1894.

[3]) Hildebrand, Zwei Fälle von primären malignen Lungentumoren in Anschluss an Lungentuberculose. Inaug.-Diss. Marburg 1887. Ref. Schmidt's Jahrb. 1892.

trieben wurde; und es liegt wohl am nächsten, in der narbigen Veränderung die Grundlage zu sehen, die bekanntlich ziemlich häufig zur Bildung von Keloiden, Fibromen und Fibrosarcomen führt. Die Entstehung der Narbencarcinome liefert aber auch nur den Beweis, dass functionelle Störungen des Bindegewebes, im Sinne Ribbert's, functionelle Störungen auch im Epithel hervorrufen können. Ob eine Reciprocität zwischen diesen zwei verschiedenen Gewebselementen besteht, kann weder positiv, noch negativ mit Bestimmtheit behauptet werden; und wenn auch die meisten Thatsachen gegen eine solche Annahme sprechen, so müssen wir andererseits in Angaben, wie sie von Birnbaum[1]), Raymond[2]), Abel[3]), Landau[4]), Klebs u. A. von angeblicher Umwandlung epithelialer Geschwülste in bindegewebige gemacht wurden, einen Anhaltspunkt hiefür sehen. Diese Mittheilungen wollen zwar Recidive von Kiefer- und Uterusgeschwülsten solchen Metaplasien im Sinne Klebs', unterwerfen, doch ist es viel wahrscheinlicher, dass durch den ungenügend präcisirten Begriff eines Recidivs, die Bildung einer neuen Geschwulst zur Behauptung führen konnte, dass ein Carcinom nach der Exstirpation als Sarcom recidivirte. Und auch das Vorkommen von Mischgeschwülsten wie sie in der Parotisgegend und in den Hoden (in den letzten Jahren auch im Uterus) beschrieben wurden, spricht dafür, dass in gewissen Gewebsregionen functionelle und wahrscheinlich auch chemische Störungen atypische Proliferationsverhältnisse schaffen können gleichzeitig so im Epithel als im Bindegewebe, wie in dessen Derivaten, welch' letztere dann die verschiedenen Formen der Bindegewebsgeschwülste neben einander zeigen können.

Dass in solchen Fällen diagnostische Irrthümer nach der Untersuchung nur einzelner kleiner Partikelchen unterlaufen können, ist auch von pathologischer Seite mehrfach betont worden und man suchte auf diese Weise die controversen Be-

[1]) Birnbaum, Beitr. zur Statistik der Kiefergeschwülste. Deutsche Zeitschr. für Chir. XXVIII. 1888. S. 499.

[2]) nach Beneke, Neuere Arbeiten zur Lehre vom Carcinom. Schmidt's Jahrb. Bd. 234.

[3]) Ebendaselbst.

[4]) Ebendaselbst.

funde nach sogenannten „Recidiven“ zu erklären. Diese Erklärung genügt aber nicht. Es giebt ganz sicher Fälle, in denen keine Mischgeschwülste vorlagen, und wo nach der Exstirpation von Carcinom ein Sarcom entstanden ist, aber weit davon ein Recidiv zu sein! Es war durch die Disposition zur Geschwulstbildung eine neue Geschwulst entstanden. Ein eklatantes Beispiel hiefür liefert unser Fall, wo diese Geschwulst, ein Sarcom, in unmittelbarer Nähe der Exstirpationsstelle eines Carcinoms, aber doch nicht an der Exstirpationsstelle selbst entstanden ist.

Das soeben Gesagte beweist gleichzeitig, dass wir in der genètischen Besprechung unseres Falles dem traumatischen Einflusse kaum Raum gönnen dürfen. Die Mittheilungen und statistischen Arbeiten von P. Ziegler[1]), Wagenmann[2]), Löwenthal[3]) u. A., welche das Trauma als Ursache der Geschwülste behandeln, sind ja sehr verlockend auch für unseren Fall zu verwenden, da aber die Geschwulst ausserhalb des ersten Operationsgebietes entstanden ist, wenn auch in dessen Nähe, so kann dem traumatischen Einflusse nur eine untergeordnete Rolle mit Noth zugestanden werden und wir müssen auf einen anderen Punkt, auf die chemische Veränderung der Gewebe (E. Ziegler), auf welche wir[4]) schon bei einer früheren Arbeit hingedeutet haben, etwas näher eingehen.

Der Nachweis der vermehrten Stickstoffausscheidung durch Klemperer bei der Krebskachexie, die Rolle der Toxine insbesondere, veranlassen uns dazu, in der chemischen Veränderung der Gewebe eine causale Beziehung zur Genese von Neubildungen zu vermuthen. Wir stützen uns hiebei an das chemisch-tinctorielle Verhalten der neugebildeten Gewebsbestandtheile gegenüber gewissen Farbstoffen. Es äussert sich dies in der Erhöhung des Säuregehaltes des neugebildeten Gewebes

[1]) P. Ziegler, Ueber die Beziehungen der Traumen zu den malignen Geschwülsten. Münch. med. Wochenschr. 1895.

[2]) Wagenmann, Carcin. der Conjunctiva auf einer Exenterationsnarbe. Kl. Monatsbl. für Augenheilk. 1896.

[3]) Löwenthal, Ueber die traumatische Entstehung der Geschwülste. Archiv für klin. Chir. 1894.

[4]) E. Tauffer, Primär carcinomatöse Degeneration von Dermoidcysten. Dieses Archiv. Bd. 142. 1895.

gegenüber dem der normalen Bindegewebstheile, die sich in der grösseren Attraction geringer saurer Farbstoffe, wie z. B. der Pikrinsäure bei der Färbung nach van Gieson, kundgiebt. Besonders aber die Färbung mit polychromem Methylenblau verräth eine verschiedene Attraction des neugebildeten Gewebes zu den verschiedenen Componenten dieses zusammengesetzten basischen Färbemittels, indem wir ein Sarcom- oder Carcinomgewebe bei Glycerinätherentfärbung stets in einer hellblauen, ziemlich diffusen Farbe tingirt bekommen, wodurch es sich vom ungefärbten normalen Bindegewebe und der tiefblauen Farbe der Plasmazellengruppen immer sehr scharf abhebt. Diese tinctoriellen Differenzen können nur auf veränderten chemischen Eigenschaften der betreffenden Zellarten fussen. Nach dieser letztgenannten Färbungsmethode erscheint die Erhöhung der Basophilie, bezw. die Abnahme des Säuregehaltes folgendermaassen: am meisten basophil sind die Plasmazellen und die Granulationsgeschwülste (Tuberkel, Syphilis u. s. w.), weniger basophil das normale und pathologisch veränderte (ausgenommen das nekrotisch zerfallene) Epithel, noch weniger die malignen Neubildungen und das Endothel; ausgesprochen acidophil, bezw. neutrophil ist diesen Gewebselementen gegenüber das unveränderte Bindegewebe und dessen Derivate. Es scheint daher in den malignen Neubildungen die erhöhte Basophilie auf die Abnahme der Alkalescenz pathologischer Gewebstheile hinzuweisen; und dieser regelmässige Befund dürfte in der Charakteristik der Neubildungen unsere Aufmerksamkeit mehr dahin lenken, dass wir die Aetiologie auch eher in chemisch-substanziellen Veränderungen als in traumatischen Einflüssen suchen sollen; wir wollen aber gar nicht behaupten, dass gelegentlich nicht ein Trauma die Ursache dieser chemischen Veränderung sein kann, wenngleich diese Erscheinung mehr an die Abnahme der Alkalescenz des Blutes bei parasitären Erkrankungen erinnert (Fodor).

Ob die durch die Tuberculose bedingte Abnahme der Alkalescenz des Blutes begünstigend auf die Entwickelung maligner Neubildungen einwirkt, die, wie es also scheint, auch mit einer Abnahme der Alkalescenz der Gewebe verknüpft ist, kann man bei der relativ geringen Zahl der Beobachtungen, wo sich Carci-

nom oder Sarcom [Hildebrand[1])] an Tuberculose anschliesst, noch nicht entscheiden.

Die bisherigen Beobachtungen zeigen zwar ein relativ häufiges Vorkommen von Carcinom bei Hauttuberculose, insbesondere bei Lupus [E. Lang[2]), Steinhauser[3]), Kaposi[4]) u. s. w.] [von anderen Formen der Hauttuberculose mit Carcinom combinirt finden wir in der Literatur nur noch alte Fistelgänge der Haut als solche erwähnt (Borchers)[5])], aber die Erklärung zu dieser Disposition ist uns eben so wenig gegeben, als wir vergeblich eine hinreichende Erklärung durch die angeführten Beobachtungen und Theorien für unseren Fall, für die Entwickelung eines Sarcoms auf lupöser Basis, suchen. Möge der Fall als eine Seltenheit Erwähnung finden, — ätiologisch-histogenetische Erklärungen giebt uns vielleicht eine spätere Zukunft.

Zum Schluss sei es mir eine angenehme Pflicht, den Herren Professoren Stricker und Pertik, in deren Laboratorien ich die Präparate und Abbildungen verfertigt habe, meinen verbindlichsten Dank auszusprechen.

Erklärung der Abbildungen.

Tafel IX.

Fig. 1. Uebersichtspräparat. Lupenvergrösserung. b erweiterte Blutgefässe. e Epithel. el elastisches Gewebe. f Fettgewebe. inf Infiltrationsheerde. l erweiterte Lymphspalten. su Subcutis. Mit saurem Orcein, polychromem Methylenblau, Glycerinäther behandeltes Präparat.

Fig. 2. Sarcomgewebe. Reichert Oc. IV. Immers. $\frac{1}{12}$. in Inclusion. mi Mitosen. r Riesenzellen. Hämatoxylin-Eosin.

Fig. 3. Randpartie der erodirten Stelle der Wange. Reichert Oc. IV. Obj. 4. ca Capillaren. el elastisches Gewebe. en Endothel (Capillaren). Ep Epithel. ko Collastinklumpen. kr crustöse Oberfläche der Erosion. le Leukocytenschicht. pl Plasmazellen. Mit saurem Orcein, polychromem Methylenblau, Glycerinäther behandeltes Präparat.

[1]) Hildebrand, a. a. O.
[2]) E. Lang, a. a. O.
[3]) Steinhauser, Lupuscarcinom. Beitr. zur klin. Chir. XII. 2. S. 501. 1894.
[4]) Kaposi, a. a. O.
[5]) Borchers, Ueber d. Carcin., welch. sich in alten Fistelgängen der Haut entwickelt. Inaug.-Diss. Göttingen 1891.

LIBRARY OF THE UNIVERSITY

RETURN TO the circulation desk of any
University of California Library
or to the
NORTHERN REGIONAL LIBRARY FACILITY
Bldg. 400, Richmond Field Station
University of California
Richmond, CA 94804-4698

ALL BOOKS MAY BE RECALLED AFTER 7 DAYS
2-month loans may be renewed by calling
(510) 642-6753
1-year loans may be recharged by bringing books
to NRLF
Renewals and recharges may be made 4 days
prior to due date

DUE AS STAMPED BELOW

DEC 1 6 1993

ST

FOR REFERENCE

NOT TO BE TAKEN FROM THE ROOM

BRODART CAT. NO. 23 012 PRINTED IN U.S.A.